

T.C.  
NECMETTİN ERBAKAN ÜNİVERSİTESİ  
TIP FAKÜLTESİ  
KARDİYOLOJİ ANABİLİM DALI

MİTRAL DARLIĞININ CİDDİYETİNİN DEĞERLENDİRİLMESİNDE AKCİĞER  
ULTRASONOGRAFİSİNİN ÖNEMİ

DR.NERGİZ AYDIN

UZMANLIK TEZİ

KONYA, 2023



T.C.  
NECMETTİN ERBAKAN ÜNİVERSİTESİ  
TIP FAKÜLTESİ  
KARDİYOLOJİ ANABİLİM DALI

MİTRAL DARLIĞININ CİDDİYETİNİN DEĞERLENDİRİLMESİNDE AKCİĞER  
ULTRASONOGRAFİSİNİN ÖNEMİ

DR. NERGİZ AYDIN

UZMANLIK TEZİ

Danışman: PROF. DR. HAKAN AKILLI

KONYA, 2023

## TEŞEKKÜR

Tez çalışması süresince danışmanlığımı yürüten, kıymetli fikirleri ve engin tecrübeleri ile yoluma ışık tutan değerli hocam Prof. Dr. Hakan Akıllı'ya

Eğitimimin her aşamasında katkıları olan, mesleki yeteneklerimizin gelişmesi için örnek olan, deneyimlerini bizimle paylaşan değerli hocalarım Prof. Dr. Mehmet Akif DÜZENLİ'ye, cesaretli olmayı, pes etmemeyi öğreten Prof. Dr. Ahmet SOYLU'ya, aritmi konusundaki bilgi ve deneyimleri ile bize her zaman destek olan Prof. Dr. Alpay ARIBAŞ'a, özellikle invaziv girişimlerde her zaman yanımızda olan, yol gösteren, desteğini bizlerden esirgemeyen Prof. Dr. Abdullah İÇLİ'ye, periferik ve koroner girişimlerdeki tecrübelerini bizlerle paylaşan Doç. Dr. Ahmet Seyfeddin GÜRBÜZ'e, Doç. Dr. Mustafa Çelik'e, uzmanlık eğitimim süresince her zaman desteğini hissettiğim, hocalığının yanında abiliğini, dostluğunu, güler yüzünü bizlerden esirgemeyen, her konuda bilgi ve tecrübelerini paylaşan, hem hocamız, hem abimiz Doç. Dr. Yakup ALSANCAK'a, invaziv aritmi işlemlerinde bilgi ve tecrübelerini paylaşan, güler yüzünü bizlerden esirgemeyen, Dr. Öğr. Üyesi Ahmet Lütfü SERTDEMİR'e, Dr. Öğr. Üyesi Sefa TATAR'a tüm destek ve katkıları için teşekkür ederim.

Üzerimde emeği büyük olan birlikte çalışmaktan hep mutluluk duyduğum abilerim Dr. Öğr. Üyesi Sefa TATAR, Uzm. Dr. Zeynel İNAN, Uzm. Dr. Şerif Ahmet KANDEMİR, Uzm. Dr. Yunus Emre YAVUZ, Uzm. Dr. Hüseyin ÖZER ve Uzm. Dr. Hasan SARI'ya

Asistanlığım süresince birlikte çalışmaktan mutluluk duyduğum tüm asistan arkadaşlarıma,

Kardiyoloji Anabilim Dalı'nda birlikte çalışmaktan mutluluk duyduğum tüm hemşire, teknisyen, sekreter ve personelimize,

Hayatımın her döneminde yanımda olan, her zaman ilgi, sevgi ve desteklerini hissettiğim annem, babam ve kardeşime,

Sonsuz sevgi, saygı ve teşekkürlerimi sunarım.

## ÖZET

### MİTRAL DARLIĞININ CİDDİYETİNİN DEĞERLENDİRİLMESİNDE AKCİĞER ULTRASONOGRAFİSİNİN ÖNEMİ

Dr. Nergiz Aydın, Uzmanlık Tezi, KONYA, 2023

**Amaç:** Bu çalışmamızda amacımız kardiyoloji kliniğinde takipli olan hafif ve orta-ciddi mitral darlığı (MD) bulunan hastaların rutin kontrolleri sırasında non-invaziv şekilde ekokardiyografik (EKO) olarak ölçülebilen rutin ekokardiyografik parametreler ile birlikte bazal akciğer ultrasonu ve efor testi sonrası bakılan akciğer ultrasonundaki (LUS) B çizgilerinin sayı ve dağılımındaki değişikliğin standart EKO parametreleri dışında MD ciddiyetini değerlendirmede öngördürücü değerinin araştırılması olacaktır.

**Yöntem:** Çalışmaya kliniğimizde takipli 70 MD hastası alındı. MD hastaları hafif ve orta-ciddi MD olmak üzere 2 gruba ayrıldı. Kardiyoloji polikliniğinde muayene olup kalp yetersizliği (KY) ve ek kapak patolojisi olmayan 35 kontrol grubu hasta olmak üzere toplam 105 vaka alındı. Ekokardiyografik değerlendirme konvansiyonel ekokardiyografi yöntemleri ile yapıldı. Efor testi öncesinde hastaların bazal LUS yapıldı, B çizgilerinin sayı ve dağılımı kaydedildi. Efor öncesi kalp hızı ve oksijen saturasyonu kaydedildi. Hastalara bazal kalp hızının %85 ine ulaşacak şekilde efor testi yapıldı. Efor sonrası kalp hızı ve oksijen saturasyonunun ardından EKO ile mitral kapak gradyantleri ve pulmoner arter basıncı tekrar değerlendirildi. Efor sonrası LUS tekrarlanarak B çizgilerinin dağılımı ve sayısı tekrar kaydedildi. Her üç grup arasında efor öncesi ve sonrası B çizgilerinin sayı ve dağılımındaki değişikliklerle MD ciddiyeti arasındaki ilişki değerlendirildi.

#### **Bulgular:**

Yaş, cinsiyet, diyabet, hipertansiyon, koroner arter hastalığı (KAH) ve vücut kitle indeksini (BMI) içeren temel demografik özellikler MD ve kontrol grubunda benzerdi. Efor sonrası B çizgilerinin sayısı sağ ve sol hemitoraksta kontrol grubuna göre daha fazla artış gösterdi. [(8 (11,5), 0,5 (3)),  $p < 0,0001$ ; (4(13), 0(2)),  $p < 0,0001$ ]. Her iki hemitoraksta toplam B çizgi sayısı MD grubunda belirgin olarak daha fazla artış gösterdi [14(19,25), 2(4,25);  $p < 0,0001$ ]. MD grubunda B çizgisi sayısındaki artış kontrol grubuna göre anlamlı derecede artış izlendi. Ancak orta-ciddi MD ve hafif MD grupları arasında anlamlı farklılık izlenmedi. [(9(12), 7(10,5), 0(1);  $p < 0,001$ ) ; (10,5(24,7), 4 (9,5) , 0 (1);  $p < 0,001$ )]. Orta-ciddi MD grubunda semptomatik olan

hastalarda asemptomatiklere göre B çizgisi sayısı hem efor öncesinde hem de efor sonrasında anlamlı olarak daha fazla izlendi [(11(42), 5(10); p:0,02 ); (45(92), 12(21); p:0,002)]. Sol hemitoraksta yapılan değerlendirmede efor öncesi ve sonrası >3 B çizgisi sayısı farkı bulunması %85,7 sensitivite (%95 GA %57,2-98,2), %66,2 spesifite (%95 GA %55,5-76,0) ile mitral balon valvüloplastiyi (MBVP) öngörmektedir. Pozitif prediktif değeri % 28,6 (%95 GA 21,8-36,5), negatif prediktif değeri %96,7 (%95 GA 89-99,1) dır. AUC: 0,69 (%95 GA 0,59-0,78) p:0,006.

### **Sonuç:**

Eforla birlikte B çizgi sayısındaki artış MD grubunda kontrol grubuna göre daha fazla izlendi. Ancak artış kapak ciddiyeti ile korelasyon göstermedi. Orta-ciddi MD grubunda ise asemptomatik olanlarda asemptomatiklere göre B çizgisi sayısı hem efor öncesi hem de efor sonrası belirgin olarak daha yüksek izlendi. Çalışmamız LUS'un MD si bulunan hastaların takibinde ve girişim zamanının değerlendirilmesinde tamamlayıcı rol alması açısından önem arz etmektedir.

**Anahtar Kelimeler:** Mitral darlığı, Subklinik konjesyon, Akciğer ultrasonografisi, B çizgileri

## ABSTRACT

### THE IMPORTANCE OF LUNG ULTRASONOGRAPHY IN THE EVALUATION OF THE SEVERITY OF MITRAL STENOSIS

Dr. Nergiz Aydın, Speciality Thesis, KONYA, 2023

**Objective:** Our aim in this study is to evaluate the routine echocardiographic parameters that can be measured non-invasively using echocardiography (ECHO) during the routine check-ups of patients with mild and moderate-severe mitral stenosis (MD) who are followed up in the cardiology clinic, as well as the lung ultrasound (LUS) measured after the baseline lung ultrasound and the stress test. The predictive value of the change in the number and distribution of B lines in evaluating the severity of MD, other than standard echo parameters, will be investigated.

**Method:** 70 MD patients followed in our clinic were included in the study. MD patients were divided into 2 groups: mild and moderate-severe MD. A total of 105 cases were included, including 35 control group patients who were examined at the cardiology outpatient clinic and did not have heart failure (HF) or additional valve pathology. Echocardiographic evaluation was performed using conventional echocardiography methods. Before the exercise test, patients underwent baseline LUS and the number and distribution of B lines were recorded. Heart rate and oxygen saturation were recorded before exercise. The patients were subjected to an exercise test to reach 85 % of their basal heart rate. Following post-exertion heart rate and oxygen saturation, mitral valve gradients and pulmonary artery pressure were re-evaluated with ECHO. After exercise, LUS was repeated and the distribution and number of B lines were recorded again. The relationship between the change in the number and distribution of B lines before and after exercise and the severity of MD was evaluated among all three groups.

#### **Results:**

Baseline demographic characteristics, including age, gender, diabetes, hypertension, coronary artery disease (CAD), and body mass index (BMI), were similar in the MD and control groups. After exercise, the number of B lines increased more in the right and left hemithorax than in

the control group. [(8 (11.5), 0.5 (3)),  $p < 0.0001$ ; (4(13), 0(2)),  $p < 0.0001$ ]. The total number of B lines in both hemithoraxes increased significantly more in the MD group [14(19,25), 2(4,25);  $p < 0.0001$ ]. A significant increase in the number of B lines was observed in the MD group compared to the control group. However, no significant difference was observed between the moderate-severe MD and mild MD groups. [(9(12), 7(10.5), 0(1);  $p < 0.001$ ) ; (10.5(24.7), 4 (9.5) , 0 (1);  $p < 0.001$ )]. In the moderate-severe MD group, the number of B lines was significantly higher in symptomatic patients than in asymptomatic patients, both before and after exercise [(11(42), 5(10);  $p:0.02$ ); (45(92), 12(21);  $p:0.002$ )]. In the evaluation performed on the left hemithorax, there was a difference of  $>3$  B lines before and after exercise, indicating 85.7% sensitivity (95% CI 57.2-98.2%), 66.2% specificity (95% CI 55.5-76%, 0) predicts mitral balloon valvuloplasty (MBVP). The positive predictive value is 28.6% (95% CI 21.8-36.5), the negative predictive value is 96.7% (95% CI 89-99.1). AUC: 0.69 (95% CI 0.59-0.78)  $p:0.006$ .

### **Conclusion:**

The increase in the number of B lines with effort was observed more in the MD group than in the control group. However, the increase did not correlate with valve severity. In the moderate-severe MD group, the number of B lines was significantly higher in symptomatic patients than in asymptomatic patients, both before and after exercise. Our study is important in that LUS plays a complementary role in the follow-up of patients with MD and in the evaluation of intervention time.

**Keywords:** Mitral stenosis, Subclinical congestion, Lung ultrasonography, B line

## İÇİNDEKİLER

TEŞEKKÜR .....	iv
ÖZET.....	iv
ABSTRACT .....	vi
İÇİNDEKİLER.....	viii
TABLolar .....	x
ŞEKİLLER.....	x
KISALTMALAR .....	xi
1.GİRİŞ VE AMAÇ .....	1
2.GENEL BİLGİLER .....	2
<b>2.1.MİTRAL DARLIĞI</b> .....	2
<b>2.1.1.ETİYOLOJİ:</b> .....	2
<b>2.1.1.1.AKUT ROMATİZMAL ATEŞ</b> .....	3
<b>2.1.1.2.DEJENERATİF MİTRAL DARLIĞI, MİTRAL ANULER KALSİFİKASYON</b> .....	9
<b>2.1.1.3.RADYASYON VALVÜLİTİ</b> .....	10
<b>2.1.1.4.KONJENİTAL NEDENLER</b> .....	11
<b>2.1.1.5.OBSTRÜKTİF LEZYONLARA BAĞLI FONKSİYONEL MD</b> .....	11
<b>2.1.1.6.KARSİNOİD SENDROM VE İLACA BAĞLI MD</b> .....	12
<b>2.1.1.7.İYATROJENİK FONKSİYONEL MİTRAL DARLIK</b> .....	13
<b>2.1.2.ANATOMİ</b> .....	14
<b>2.1.3.TANI</b> .....	16
<b>2.1.3.1.SEMPTOMLAR</b> .....	16
<b>2.1.3.2.FİZİK MUAYENE</b> .....	19
<b>2.1.3.3.ELEKTROKARDİYOĞRAFİ</b> .....	19
<b>2.1.3.4.EKOKARDİYOĞRAFİ</b> .....	20
<b>2.1.3.5.Doppler ekokardiyografi</b> .....	20
<b>2.1.3.6.Egzersiz ekokardiyografi</b> .....	21
<b>2.1.3.7.RADYOGRAFİ</b> .....	21
<b>2.1.4.AYIRICI TANI</b> .....	22
<b>2.1.5.KOMPLİKASYONLAR:</b> .....	22
<b>2.1.5.1.ATRİAL FİBRİLASYON</b> .....	22
<b>2.1.5.2.SİSTEMİK EMBOLİ</b> .....	22
<b>2.1.5.3.İNFEKTİF ENDOKARDİT</b> .....	23

2.1.6.GEBELİKTE MD.....	23
2.1.7.TEDAVİ.....	25
2.1.7.1.Medikal tedavi .....	25
2.1.7.2.İnvaziv tedavi.....	25
2.1.7.2.1.Mitral Balon Valvüloplasti.....	25
2.1.7.2.2.Cerrahi tedavi .....	26
2.1.7.2.2.1.Kapalı Mitral Valvotomi .....	26
2.1.7.2.2.2.Açık Mitral Valvotomi.....	26
2.1.7.2.2.3.Cerrahi Kapak Replasmanı.....	26
2.2.AKCIĞER ULTRASONOGRAFİSİ .....	27
2.2.1. Akciğer ultrasonunun fiziksel ve fizyolojik temelleri .....	27
2.2.2. Metod:.....	28
2.2.3.Akciğer ultrasonografisinde terminoloji .....	30
3-GEREÇ VE YÖNTEM.....	32
3.1.Hasta Verileri .....	32
3.2.Ekokardiyografik Değerlendirme .....	34
3.3.Akciğer ultrasonografisi ile değerlendirme.....	34
3.4.Efor testi ile değerlendirme .....	35
4.İSTATİSTİK.....	37
5.BULGULAR: .....	38
5.1. Çalışma Grubunun Temel Klinik, Demografik ve Laboratuar Özellikleri.....	38
5.2. Çalışma Grubunun Temel Ekokardiyografik Parametreleri .....	39
5.3. Hasta ve Kontrol Grubunun Efor Öncesi ve Sonrası Akciğer ultrasonografisi Verileri....	40
5.4. Efor Öncesi ve Sonrası B-line, sPAB, SPO2, Mitral Kapak Gradienti Değişimleri .....	41
5.5. Efor Öncesi ve Sonrası B-line sayısının kapak ciddiyetine göre değişimi .....	42
5.6. Hafif Mitral Darlığı Grubunda Efor Öncesi ve Sonrası B line Sayı ve Dağılımının Semptomatik ve Asemptomatik Hastalarda Değişimi.....	43
5.7. Orta-ciddi Mitral Darlığı Grubunda Efor Öncesi ve Sonrası B line Sayı ve Dağılımının Semptomatik ve Asemptomatik Hastalarda Değişimi.....	44
5.8. Akciğer Ultrasonografisinin Mitral Balon Valvüloplastinin Öngördürücüsü Olarak Değerinin ROC Eğrisi Analizi Kullanılarak Değerlendirilmesi.....	45
6.TARTIŞMA:.....	45
7. KISITLILIKLAR: .....	50
8. SONUÇ: .....	50
KAYNAKLAR:.....	50

## TABLolar

<b>Tablo 1. MODİFİYE JONES KRİTERLERİ (AHA 2015 REVİZE EDİLMİŞ)</b> .....	7
<b>Tablo 2. AKUT ROMATİZMAL ATEŞİN PRİMER PROFLAKSİSİ</b> .....	8
<b>Tablo 3. ROMATİZMAL ATEŞİN SEKONDER PROFLAKSİSİ, ANTİBİYOTİK SEÇİMİ</b> .....	8
<b>Tablo 4. AKUT ROMATİZMAL ATEŞ: SEKONDER PROFLAKSİ SÜRESİ</b> .....	9
<b>Tablo 5. Çalışmaya Alınma ve Dışlanma Kriterleri</b> .....	33
<b>Tablo 6. Hasta ve Kontrol Grubunun Temel Demografik, Klinik ve Laboratuar Özellikleri</b> .....	38
<b>Tablo 7. Hasta ve Kontrol Grubunun Ekokardiyografik Ölçümleri</b> .....	39
<b>Tablo 8. Hasta ve Kontrol Grubunun Efor Öncesi ve Sonrası Akciğer ultrasonografisinde B line sayı ve dağılımları</b> .....	40
<b>Tablo 9. Efor Öncesi ve Sonrası B-line, sPAB, SPO2, Mitral Kapak Gradienti Değişimleri</b> .....	41
<b>Tablo 10. Kapak ciddiyetine göre B line sayısı ve dağılımındaki değişiklikler</b> .....	42
<b>Tablo 11. Hafif Mitral Darlığı Grubunda Efor Öncesi ve Sonrası B line Sayı ve Dağılımının Semptomatik ve Asemptomatik Hastalarda Değişimi</b> .....	43
<b>Tablo 12. Orta-ciddi Mitral Darlığı Grubunda Efor Öncesi ve Sonrası B line Sayı ve Dağılımının Semptomatik ve Asemptomatik Hastalarda Değişimi</b> .....	44

## ŞEKİLLER

<b>Şekil 1. Mitral kapak skallopalarının gösterilmesi</b> .....	15
<b>Şekil 2. Mitral kapak aort kapakla fibröz devamlılık halindedir.</b> .....	15
<b>Şekil 3. Her bir leaflet anulustan serbest kenara kadar ‘bazal zon’, ‘clear zon’ ve ‘rough zon’ olmak üzere üç bölüme ayrılır.</b> .....	16
<b>Şekil 4. Dejeneratif süreçlerle birlikte yapısal kollajenin bozulmasına bağlı leafletlerde kalınlaşma ve füzyon huni şeklinde orifisle sonuçlanır.</b> .....	16
<b>Şekil 5. 4,6 ve 8 nokta protokolleri</b> .....	29
<b>Şekil 6. 12 VE 14 nokta protokolleri</b> .....	29
<b>Şekil 7. 28 nokta protokolü</b> .....	29
<b>Şekil 8. Şekil 9. Bat sign, plevral çizgi ve A çizgilerinin gösterilmesi</b> .....	31
<b>Şekil 10. Şekil 11. B çizgisi ve Z çizgilerinin LUS görünümü</b> .....	31
<b>Şekil 12. Seashore sign</b> .....	31
<b>Şekil 13. Akciğer ultrasonu skoru</b> .....	32
<b>Şekil 14. Parasternal uzun aksa M-mode ile LV diyastol sistol çaplarının ölçülmesi</b> .....	35
<b>Şekil 15. Mitral kapak gradienti ve kapak alanı hesaplanması</b> .....	36
<b>Şekil 16. LA volümü hesaplanması</b> .....	36
<b>Şekil 17. Plevral çizgiye dik uzanım gösteren hiperekoik B çizgisi</b> .....	37
<b>Şekil 18. LUS un mitral balon valvüloplastiye öngördürücü değerinin ROC eğrisi ile analizi</b> .....	45

## KISALTMALAR

<b>AD</b>	Aort Darlığı
<b>AF</b>	Atrial Fibrilasyon
<b>AHA</b>	Amerikan Kalp Cemiyeti
<b>ANP</b>	Atrial Natriüretik Peptit
<b>AP2B</b>	Apikal 2 boşluk
<b>AP4B</b>	Apikal 4 boşluk
<b>ARA</b>	Akut Romatizmal Ateş
<b>ASD</b>	Atrial Septal Defekt
<b>AY</b>	Aort Yetmezliği
<b>BMI</b>	Vücut Kitle İndeksi
<b>BNP</b>	Brain Natriüretik Peptit
<b>BSA</b>	Vücut Yüzey Alanı
<b>BT</b>	Bilgisayarlı Tomografi
<b>CABGO</b>	Koroner Arter By-pass Greft Operasyonu
<b>CO</b>	Kardiyak Output
<b>CRP</b>	C Reaktif Protein
<b>CTEPH</b>	Kronik Tromboembolik Pulmoner Hipertansiyon
<b>CW</b>	Continuous Wave Doppler
<b>DM</b>	Diyabet
<b>DMAH</b>	Düşük Molekül Ağırlıklı Heparin
<b>DMY</b>	Dejeneratif Mitral Yetmezliği
<b>EE</b>	Enfektif Endokardit

<b>EDÇ</b>	Sol Ventrikül Diyastol Sonu Çapı
<b>EF</b>	Ejeksiyon Fraksiyonu
<b>eGFR</b>	Tahmini Glomerül Filtrasyon Hızı
<b>EKG</b>	Elektrokardiyografi
<b>EKO</b>	Ekokardiyografi
<b>ESC</b>	Avrupa Kardiyoloji Derneği
<b>ESÇ</b>	Sol Ventrikül Sistol Sonu Çapı
<b>ESR</b>	Eritrosit Sedimentasyon Hızı
<b>FMY</b>	Fonksiyonel Mitral Yetmezliği
<b>GAS</b>	A Grubu B Hemolitik Streptokok
<b>Gy</b>	Gray
<b>HT</b>	Hipertansiyon
<b>HFpEF</b>	Korunmuş Ejeksiyon Fraksiyonlu Kalp Yetmezliği
<b>HFrEF</b>	Düşük Ejeksiyon Fraksiyonlu Kalp Yetmezliği
<b>IM</b>	Intramuscular
<b>INR</b>	International Normalized Ratio
<b>IVIG</b>	İntravenöz İmmüoglobulin
<b>İCA</b>	İntercostal Aralık
<b>KAH</b>	Koroner Arter Hastalığı
<b>KBH</b>	Kronik Böbrek Hastalığı
<b>KOAH</b>	Kronik Obstrütif Akciğer Hastalığı
<b>KKH</b>	Konjenital Kalp Hastalığı
<b>KY</b>	Kalp yetmezliği
<b>KT</b>	Kemoterapi

<b>LA</b>	Sol Atrium
<b>LAA</b>	Sol Atrial apendiks
<b>LAVİ</b>	Sol Atrial Volüm İndeksi
<b>LAP</b>	Sol Atrium Basıncı
<b>LH</b>	Sol Hemitoraks
<b>LVEDP</b>	Sol Ventrikül Enddiyastolik Basıncı
<b>LUS</b>	Akciğer Ultrasonografisi
<b>LVOT</b>	Sol Ventrikül Çıkış Yolu
<b>LV</b>	Sol Ventrikül
<b>MAC</b>	Mitral Anüler kalsifikasyon
<b>MBVP</b>	Mitral Balon Valvüloplasti
<b>MD</b>	Mitral Darlığı
<b>MVA</b>	Mitral Kapak Alanı
<b>MVP</b>	Mitral valve prolapsusu
<b>MY</b>	Mitral Yetmezliği
<b>mWHO</b>	Modifiye Dünya Sağlık Örgütü Sınıflaması
<b>NBTE</b>	Non-bakteriyel Trombotik Endokardit
<b>NOACs</b>	Yeni Nesil Oral Antikoagülanlar
<b>NP</b>	Natriüretik Peptit
<b>NT-proBNP</b>	N-terminal pro-B-type Natriüretic peptide
<b>NYHA</b>	New York Kalp Derneği Sınıflaması
<b>OS</b>	Opening Snap
<b>PAAC</b>	Akciğer Grafisi
<b>PAF</b>	Paroksizmal Atrial Fibrilasyon

<b>PCWP</b>	Pulmoner Kapiller Wedge Basıncı
<b>PFO</b>	Patent Foramen Ovale
<b>PHT</b>	Pulmoner Hipertansiyon
<b>PND</b>	Paroksizmal Noktürnal Dispne
<b>PVR</b>	Pulmoner Vasküler Rezistans
<b>P1/2t</b>	Basıncı Yarılanma Zamanı
<b>RH</b>	Sağ Hemitoraks
<b>RV</b>	Sağ Ventrikül
<b>RT</b>	Radyoterapi
<b>SAA</b>	Septal Alkol Ablasyonu
<b>SC</b>	Syndenham koresi
<b>SEK</b>	Spontan Eko Kontrast
<b>sn</b>	Saniye
<b>sPAB</b>	Sistolik Pulmoner Arter Basıncı
<b>SVO</b>	Serebrovasküler Olay
<b>TEE</b>	Transözefageal Ekokardiografi
<b>TMVR</b>	Transkateter Mitral Kapak Replasmanı
<b>TTE</b>	Transtorasik Ekokardiyografi
<b>TY</b>	Triküspit Yetmezliği
<b>UFH</b>	Unfraksiyone Heparin
<b>VPA</b>	Valproik asit
<b>VSD</b>	Ventriküler Septal Defekt

## 1.GİRİŞ VE AMAÇ

Kapak hastalıkları toplumda giderek yaygınlaşmakta, kardiyak cerrahi girişimlerin önemli bir kısmını oluşturmaktadır. Yaşla ilgili dejeneratif değişiklikler, romatizmal kalp hastalığı, kalıtsal veya konjenital durumlar (biküspit aort, mitral valv prolapsusu) gibi nedenler kapak hastalıklarının primer nedenlerini oluşturur. Mitral kapak hastalıkları tüm yaş gruplarında görülmekle birlikte, yaşla birlikte insidansı artar. Mitral kapak, en karmaşık anatomiye sahip ve aynı zamanda en sık hastalığa neden olan kapaktır[1]. Mitral kapağın en sık karşılaştığımız üç patolojisi MD, mitral yetersizliği (MY) ve mitral kapak prolapsusu(MVP)'dur.[2].

MD' de gördüğümüz en önemli fizyopatolojik değişiklik MD semptomlarının büyük kısmından sorumlu olan normal sınırı 10-12 mmHg olan sol atrium (LA) basıncındaki kronik artıştır [3]. Kapak alanı 2-2.5 cm<sup>2</sup> altına indiğinde stenotik kapaktan kan akışını kolaylaştırmak için LA ve sol ventrikül (LV) arasında diyastolik transmitral basınç gradyenti gelişmeye başlar. Obstrüksiyon ilerledikçe kalp debisini sınırlar ve LA basıncı artar. Kapak alanı azaldıkça LA basıncı ve transmitral gradyent artış gösterir. Transmitral gradyent darlık ciddiyeti ile ilgili olmakla birlikte debi ve kalp hızı ile de ilişkilidir [4].

LA' daki basınç artışı pulmoner vasküler yapıya yansır. Pulmoner venöz basıncın pasif artışını ( pasif pulmoner hipertansiyon(PHT)), pulmoner arteriyollerdeki vazokonstriksiyon (reaktif PHT) takip eder [5]. Uzun süreli MD 'da pulmoner vasküler sistemde başlangıçta reversible olan değişiklikleri irreversible obstrüktif değişiklikler izler. Kronik PHT sağ ventrikül hipertrofisine neden olur, triküspit yetersizliği (TY) ile birlikte sonunda sağ kalp yetersizliği gelişir. LA basınç artışıyla birlikte PHT dışında sol atrial hipertrofi, atrial fibrilasyon (AF), atriumda trombüs gelişimi ve sistemik emboli gibi değişikliklere neden olur. MD semptomları pulmoner konjesyona bağlı olarak ortaya çıkar. Pulmoner vasküler sistemdeki değişikliklerle birlikte akciğer konjesyonuna bağlı semptomlar azalırken, kardiyak outputaki (CO) azalmaya bağlı semptomlar ortaya çıkar.

LUS akciğeri etkileyen çeşitli patolojik durumların değerlendirilmesinde kullanılan bir tetkiktir. Geleneksel ekokardiyografik değerlendirmeye eklenmesi entegre bir kardiyopulmoner analiz sağlar. Normal akciğer dokusunda plevranın tam bir yansıtıcı yüzey oluşturmasına bağlı olarak plevral çizgiye paralel A çizgileri adı verilen artefektler oluşur. Normal akciğer dokusunun aksine alveolar- interstisyel dolum paterni varsa B çizgileri olarak bilinen plevral

hattan vertikal olarak uzanan çoklu hiperekoik artefaktlar izlenir[6]. B çizgileri hücre dışı akciğer sıvısının artması durumunda akciğer grafisinde görülen kerley-B çizgilerinin eşdeğeridir. B çizgileri akciğer dokusu ile birlikte hareket ederler ve A çizgilerini silerler. Furosemid gibi hızlı etkili diüretiklerin infüzyonundan sonra yok oldukları görülmektedir[7]. LUS pulmoner konjesyondaki hızlı değişiklikleri yakalayabilir. Hemodiyalize giren 40 hasta ile yapılan bir çalışmada diyaliz öncesi ve sonrası B çizgisi sayıları karşılaştırılmış olup diyaliz sonrası bakılan kontrol LUS' da B çizgilerinin sayısında istatistiksel olarak anlamlı azalma izlenmiştir [8]. Bu çalışmada diyaliz öncesi bakılan ultrasonda sonografik olarak pulmoner konjesyon tespit edilen hastaların büyük kısmını asemptomatik hastalar oluşturmuştur. Bu bize LUS ile subklinik pulmoner konjesyonun saptanabileceğini gösterir.

LUS kardiyoloji klinik pratiğinde rutin olarak kullanılmamaktadır. Literatürde KY hastalarında, akciğer parankim hastalıklarında, akciğer tutulumu ile giden sistemik hastalıklarda, diyaliz hastalarında LUS ile ilgili yapılmış çalışmalar mevcuttur. Orta ve ciddi aort darlığı (AD) hastalarında LUS ile yapılan değerlendirmede pulmoner konjesyon varlığı ve bunun prognoz üzerine etkisi araştırılmıştır [9], ancak MD hastalarında subklinik akciğer konjesyonu, buna bağlı semptomlar, kapak ciddiyeti ile ilgili çalışma bulunmamaktadır.

Çalışmamızda amacımız kardiyoloji kliniğinde takipli olan hafif ve orta-ciddi MD bulunan hastaların rutin kontrolleri sırasında non-invaziv şekilde ölçülebilen rutin ekokardiyografik parametreler ile birlikte bakılan bazal LUS ve efor testi sonrası bakılan LUS' daki B çizgilerinin sayı ve dağılımındaki değişikliğin standart EKO parametreleri dışında MD ciddiyetini değerlendirmede LUS'un öneminin araştırılmasıdır.

## **2.GENEL BİLGİLER**

### **2.1.MİTRAL DARLIĞI**

#### **2.1.1.ETİYOLOJİ:**

MD, kapak küspislerindeki anatomik bozuklukla birlikte orifisin daralması, diyastolde yeterince açılmamasıdır. Romatizmal kapak hastalığı prevalansındaki azalmaya artan yaşla birlikte dejeneratif kapak hastalıkları prevalansındaki artış eşlik etmektedir. Gelişmekte olan ülkelerde romatizmal kalp hastalığı hala MD'nin önde gelen nedeniyken, endüstrileşmiş ülkelerde dejeneratif etioloji ön planda görülmektedir. MD nedeniyle kapak cerrahisi yapılan hastalarda rezeke edilen sol atrial apendikslerde (LAA) yapılan patolojik değerlendirmede akut

romatizmal ateşin (ARA) patognomonik lezyonu Aschoff nodülleri ve endomiyokardiyal inflamatuvar infiltratlar saptanmıştır [10]. 192 hastanın cerrahi öncesi kapak rezeksiyonunda hastaların %35.9'unda romatizmal kapak hastalığı, %33.3'ünde miksomatöz dejenerasyon izlenmiştir [11]. Romatizmal kalp hastalığı olan hastaların %25 inde izole MD varken, %40 ında MD'na MY eşlik eder. MD hastalarının %38 inde birden fazla kapak tutulumu gözlenir. En sık tutulum gösteren kapak %35 ile aort kapak iken, triküspit kapak %6 oranında tutulum gösterir. Pulmoner kapak tutulumu nadiren eşlik eder. Romatizmal MD olan hastaların üçte ikisini kadınlar oluşturur [11]. MD'nin edinsel bilinen tek nedeni, yetersiz tedavi edilen A grubu streptokok (GAS) enfeksiyonunun geç sekeli olan ARA olmasına rağmen, hastaların büyük kısmı ARA anamnezi vermemektedir. Kapakta inflamasyon ve dejeneratif değişikliğin başladığı ilk yıllarda semptom vermezken, ARA' yı takip eden 10 yıl içinde semptomlar başlamaktadır. İlk yıllarda yavaş seyir gösterirken sonraki yıllarda progresif seyirlidir [12], [13]. ARA kapakta karakteristik değişikliklere yol açar. İnflamasyonla birlikte kordalarda kısıalma ve füzyon, özellikle serbest kenarlarda belirgin olmakla birlikte leafletlerde kalınlaşma ve commissürlerde füzyonla birlikte kapak orifisinde balık ağzı görünümü ortaya çıkar. Kordalardaki kısıalma ve füzyonla leafletlerde gelişen kalınlaşma ekokardiyografik değerlendirmede romatizmal tutuşum gösteren mitral kapağın tipik hokey sopası görünümünden sorumludur [14].

### **2.1.1.1.AKUT ROMATİZMAL ATEŞ**

ARA, yetersiz tedavi edilen GAS ile faringeal enfeksiyonun gecikmiş bir komplikasyonu olan, artrit, kore, cilt bulguları ve kardite yol açabilen sistemik otoimmün bir hastalıktır. Genelde çocuk ve genç erişkinleri etkiler. En sık 5-18 yaş grubunda görülür. 5 yaşın altında genellikle görülmez. Bu otoimmün olan hastalığın gelişmesi için matür bir immün sisteme gerek olmasıyla ilgili olabilir. Her iki cinsiyeti benzer oranlarda etkiler. ARA insidansı ve romatizmal kalp hastalığının prevelansı ülkeden ülkeye değişiklik göstermektedir. Düşük ve orta gelirli ülkelerde bulaşıcı olmayan hastalıkların önde gelen nedenleri arasında yer alır ve dünya çapında her yıl 250.000 kadar erken ölüme neden olur [15]. ARA ve romatizmal kalp hastalığı, yoksulluğun ve sosyal eşitsizliğin göstergesi kabul edilebilir. Yüksek gelirli ülkelerde insidansı azalmıştır ancak, sıklıkla etkilenen yaş grubundaki çocukların dörtte üçü, romatizmal kalp hastalığının endemik olduğu bölgelerde yaşamını sürdürmektedir [15]. ARA doğrudan bakteri enfeksiyonu ile değil, hastalarda GAS'a karşı otoimmün cevap ile gelişmektedir.

Moleküler taklitin doku hasarının başlamasında önemli bir rol oynadığı düşünülmektedir. Etkilenen dokularda GAS'ın doğrudan tutulumuna dair kanıt olmamasına rağmen, önemli epidemiyolojik ve immünolojik kanıtlar dolaylı olarak patojenin hastalık başlangıcında rol oynadığını gösterir [16]. ARA tanısında ilk kez 1944 yılında tanımlanan 2015 yılında Amerikan Kalp Birliği tarafından son güncellemesi yapılan Jones kriterlerinden yararlanılmaktadır (Tablo1). GAS ile üst solunum yolu enfeksiyonu sonrası 2 majör veya 1 majörle birlikte 2 minör belirtinin bulunması ile tanı konmaktadır. Majör kriterler kardit, artrit, kore, eritema marginatum ve deri altı nodüllerdir. Minör kriterler ise ateş, artralji, c-reaktif protein (CRP), veya eritrosit sedimentasyon hızı (ESR) yüksekliği ve elektrokardiyografide (EKG) PR intervalinin uzamasıdır. Son güncellenen Jones kriterlerinde orta-yüksek ve düşük risk grupları için farklı tanı kriterleri oluşturulmuştur. Her iki risk grubunda da subklinik (sessiz) kardit majör kriterlere eklenmiş, yüksek riskli grupta diğer nedenler dışlanmak şartıyla aseptik monoartrit ve poliartralji majör kriterler arasına alınmıştır. ARA tedavisinde GAS'ın neden olduğu farengitinin tedavisi, ARA semptomlarının tedavisi, nüksün önlenmesi, hasta ve ailesinin eğitimi olmak üzere başlıca dört hedefimiz vardır. Kardit gelişen hastalarda 4-6 hafta yatak istirahati ve fiziksel aktivitelerin kısıtlanması önerilir. Diğer vakalar ayaktan tedavi edilebilir.

## **KARDİT:**

ARA'nın en ciddi ve spesifik belirtisidir. Hastaların %50-70 inde görülür. Endokard, miyokard ve perikardı birlikte etkileyerek pankardit şeklinde ortaya çıkabilir [17]. İzole miyokardit ve perikardit nadir görülür. Kardit gelişen hastalarda öncelikle fiziksel aktiviteler kısıtlanır, 4-6 hafta yatak istirahati önerilir. KY gelişen hastalara standart KY tedavisi başlanır. Kardiyak tutulum varlığında kortikosteroidler salisilatlarla tercih edilir. Önerilen doz 2 mg/kg/gün dür. (maksimum 60 mg/gün). Tedavi süresi hastalığın ciddiyetine ve tedaviye alınan cevaba göre tahmini olarak belirlenir, genellikle 4 haftadır. Ancak şiddetli karditi olan hastalarda 12 haftaya kadar uzatılabilir [18]. Klinik ve laboratuvar bulguları ile hastalık aktivitesi sonlanana kadar tedaviye devam edilmelidir. Steroidler kardit semptomlarını iyileştirmesine rağmen kapak hasarına engel olamamaktadır.

## **ARTRİT:**

ARA' nın en sık görülen, en az spesifik semptomudur. Ağrılı, asimetrik, gezici artrit ile seyreder. Genellikle diz, ayak bileği, dirsek bilek ve omuz gibi büyük eklemler tutulum gösterir. El ve ayak küçük eklemlerinin artrit ve aksiyel eklem tutulumu nadir de olsa görülebilmektedir [19], [20]. Artrit benign seyirlidir, 3-4 hafta içinde kendiliğinden düzelir. Kalıcı sekel bırakmaz. Anti-inflamatuar tedavi sonrası 24-48 saatte semptomlarda belirgin düzelme izlenir. Aspirin, siklooksijenaz 1'i irreversible olarak inhibe ederek prostaglandin sentezini inhibe ederek anti-inflamatuar etki gösterir. 3 hafta boyunca günde 4-5 doza bölünmüş olarak 100 mg/kg/gün salisilat tedavisi verilir. Serum salisilat düzeyinin %20 olması yeterlidir.

## **SYDENHAM KORESİ:**

Sydenham köresi (SC), ekstremiteleri ve yüzü içeren istemsiz koreiform hareketlerle karakterizedir. Azalmış kas tonusu ve psikiyatrik semptomları da içerebilir. İlk belirtiler yazı yazma, konuşma ve yürüme zorluğudur. Semptomlar genellikle uykuda kaybolur, stres durumunda belirginleşir. SC'nin tipik başlangıç yaşı 5-15'tir, kadınlar erkeklerden daha fazla etkilenir. Kore ARA 'nın geç bir belirtisidir, genellikle GAS enfeksiyonundan 4-8 hafta sonra gelişir. Hastaların yaklaşık dörtte birinde hemi-kore şeklinde görülür. Semptomların hafif olduğu durumlarda bile bakım, beslenme, okulda el yazısı ile ilgili zorluklar günlük aktiviteleri engelleyebilir. Özellikle mitral kapağı etkileyen kardiyak tutulum, SC hastalarının yaklaşık üçte ikisinde ve artrit yaklaşık üçte birinde görülür [21]. Başlangıçta sadece kore ile başvuran hastalarda nüks sonrası kardiyak tutulum gelişebilir [22]. Semptomların çoğunlukla 1-6 ayda düzelmesi beklenir. 90 hastanın alındığı retrospektif bir çalışmada 6 ayda motor semptomların %85'inde tam düzelme izlenmiştir [23]. Kalıcı nörolojik belirtilere yol açmaz ancak başlangıcından yıllar sonra bile hastalar üzerinde psikopatolojik etki gösterebileceği bildirilmiştir [24]. Tedavide akut ve profilaktik penisilin tedavisini ve semptomatik ilaçlar kullanılır. Kontrol edilemeyen ve devam eden kore durumunda, mevcut veriler steroidlerin, intravenöz immünoglobulin (IVIG) veya plazma değişiminin uygulanabileceğini göstermektedir [25], [26]. Dopamin antagonistleri ve antiepileptik ilaçlar semptomatik tedavide

sıklıkla kullanılır. Dopamin antagonistleri, özellikle haloperidol birincil tedavi seçeneğiyken, antiepileptikler arasında valproik asit (VPA) tercih edilen ajandır [27], [28].

### **CİLTALTI NODÜLLERİ:**

Eklemlerin ektensör yüzlerinde, kemik çıkıntılar üzerinde, ayak sırtında, oksipital ve servikal bölgede yerleşim gösteren, mobil, tek veya gruplar halinde bulunan sert ve ağrısız nodüler lezyonlardır. Birkaç gün içinde kaybolması beklenir.

### **ERİTEMA MARGİNATUM:**

Pembe renkli, ortası soluk ve eritemli düzensiz şekilli maküler döküntülerdir. Yüzde görülmesi beklenmez, gövde, karın, kol ve bacakların iç kısmında yerleşim gösterir. Nadir görülür, birkaç gün içinde spontan kaybolur.

### **MİNÖR BELİRTİLER:**

Düşük ARA riski bulunan popülasyonda poliartralji, ateş, ESR ve CRP yüksekliği ve PR uzaması; orta yüksek riskli popülasyonda monoartralji, ateş, ESR ve CRP yüksekliği ile PR uzaması minör kriter olarak kabul edilir. (TABLO 1). Karın ağrısı, ateşle uyumsuz taşikardi, glomerülonefrit, ensefalit, anemi, lökositoz ve hematüri tanı kriterleri arasında yer almayan diğer klinik ve laboratuvar bulgularıdır.

### **Primer koruma**

GAS taşıyıcılığının ortadan kaldırılmasını içerir. Şikayet başlangıcından itibaren ilk 9 gün içinde tedavi başlandığında ARA'nın önlendiği düşünülmektedir. Antibiyotiğin, en erken

zamanda streptokok enfeksiyonunun süpüratif fazında başlanması gereklidir. Antibiyotikler, şüpheli bir GAS farengiti atağını takiben akut romatizmal ateş insidansını azaltmada etkilidir [29]. Kısa süreli verildiğinde birincil profilaksiye rağmen gelişebilir. ARA' nın önlenmesi için en az 10 günlük antibiyotik kullanımı gereklidir [30]. GAS suşlarının birçoğu penisiline duyarlıdır, penisilin tedavide tercih edilen antibiyotiktir [31]. Penisilin allerjisi olanlarda klindamisin, azitromisin, klaritromisin, eritromisin alternatif tedavilerdir. (Tablo 2).

## Sekonder koruma

Semptom vermeden de GAS enfeksiyonları rekürrense neden olmaktadır. Bu nedenle sekonder koruma çok önemlidir. ARA rekürrensini önlemek için en güvenli ve etkin tedavi 4 haftada bir intramusculer (IM) benzatin penisilin uygulamasıdır. Endemik bölgelerde rekürrens riski yüksek kişilerde 3 haftada bir de önerilebilir.

## ENDOKARDİT PROFİLAKSİSİ

Avrupa Kardiyoloji Derneği (ESC)'nin 2015 yılında ve Amerikan Kalp Cemiyeti (AHA)'nın 2007 de yayınlanan ve en son 2021 yılında güncellenen kılavuzlarında romatizmal kapak hastalığı bulunan hastalara küçük cerrahi girişimlerde rutin endokardit profilaksisi önerilmemektedir [32], [33]. Operatif/transkateter prostetik kalp kapağı bulunan, siyanotik konjenital kalp hastalığı bulunan, asiyanotik olup prostetik materyal kullanılan konjenital kalp hastalıkları, infektif endokardit (EE) öyküsü olanlar ve kalp nakli uygulanmış olan hastalar rutin endokardit profleksisi önerilen gruplardır.

**Tablo 1. MODİFİYE JONES KRİTERLERİ (AHA 2015 REVİZE EDİLMİŞ)**

A grubu streptokok enfeksiyonu bulgusu(tüm gruplar için)	2 majör veya 1 majör+2 minör bulgu
İlk akut ateşli romatizma:	2 majör veya 1 majör+2 veya
Rekürren akut ateşli romatizma:	
<b>MAJÖR KRİTERLER:</b>	
Düşük riskli popülasyonda:	Orta-yüksek riskli popülasyonda:

Kardit (klinik ve/veya subklinik) Artrit -Poliartrit Kore Eritema marginatum Subkütan nodül	Kardit (klinik ve/veya subklinik) Artrit -Monoartrit veya Poliartrit -Poliartralji Kore Eritema marginatum Subkütan nodül
<b>MİNÖR KRİTERLER:</b>	
Düşük riskli popülasyonda:	Orta-yüksek riskli popülasyonda:
Poliartralji Ateş ( $\geq 38.5$ °C) ESR $\geq 60$ mm/saat ve/veya CRP $\geq 3$ mg/dL PR uzaması (Kardit yoksa)	Monoartralji Ateş ( $\geq 38$ °C) ESR $\geq 30$ mm/saat ve/veya CRP $\geq 3$ mg/dL PR uzaması (Kardit yoksa)

**Tablo 2. AKUT ROMATİZMAL ATEŞİN PRİMER PROFLAKSİSİ**

İLAÇ	DOZ	UYGULAMA	SÜRE
Benzatin penisilin G	>27 kg 1.2 milyon ünite ≤ 27 kilo 600.000 ünite	IM	Tek doz
Penisilin V	500 mg (2-3 doz/gün)	ORAL	10 gün
Penisilin alerjisi olanlar			
Eritromisin etil süksinat	40 mg/kg/gün (2-3 dozda, maksimum 1 gr/gün)	ORAL	10 gün
Eritromisin estolat	20-40 mg/kg/gün (2-3 dozda, maksimum 1 gr/gün)	ORAL	10 gün

**Tablo 3. ROMATİZMAL ATEŞİN SEKONDER PROFLAKSİSİ, ANTİBİYOTİK SEÇİMİ**

İLAÇ	DOZ	UYGULAMA	SÜRE
Benzatin penisilin G	>27 kg 1.2 milyon ünite ≤ 27 kilo 600.000 ünite	IM, derin	21-28 gün aralar ile
Penisilin V	2x250 mg/gün	ORAL	Sürekli
Sulfodiazin	1x1 gr/gün	ORAL	Sürekli

Penisilin ve sulfodiazin alerjik hastalar			
Azitromisin	1x250 mg/gün	ORAL	Sürekli 5 mg/kg/gün (max. 250 mg/gün);tek dozda
Eritromisin	2x250 mg/gün	ORAL	Sürekli 20 mg/kg/gün (maks. 500 mg/gün; ikiye bölerek

**Tablo 4. AKUT ROMATİZMAL ATEŞ: SEKONDER PROFLAKSİ SÜRESİ**

KATEGORİ	SEKONDER PROFLAKSİ SÜRESİ
Kardit yoksa	Son ataktan itibaren 5 yıl veya 21 yaşına kadar (hangisi uzunsa)
Kardit var ancak klinik veya ekokardiyografik olarak rezidüel kapak hastalığı yoksa	Son ataktan itibaren 10 yıl veya 25 yaşına kadar (hangisi uzunsa)
Kardit sekeli olarak klinik veya ekokardiyografik olarak devam eden kapak hastalığı varsa	Son ataktan itibaren en az 10 yıl veya 40 yaşına kadar (hangisi uzunsa) (Bazı hastalarda ömür boyu devam etmek gerekir.)

### 2.1.1.2.DEJENERATİF MİTRAL DARLIĞI, MİTRAL ANULER KALSİFİKASYON

Mitral anulus, kalsifik dejenerasyona eğilimli eyer şeklinde fibröz bir dokudur. Mitral anüler kalsifikasyon (MAC), bu fibröz dokuda lokalize olan ve özellikle anulus posteriorunda kalsiyum birikimi ile sonuçlanan kronik dejeneratif bir süreç olarak tanımlanmıştır [34]. MAC'ın prevalansı %8 -15 arasında değişmektedir [35]. MAC kadınlarda, ileri yaşta, kronik böbrek hastalığı (KBH) olanlarda daha sık görülür. KBH olan hastalarda kalsiyum-fosfor ürününden kaynaklanan kalsiyumun dokuda birikmesi nedeniyle MAC riski yüksektir [36]–[38]. 65 yaş üzerinde MAC prevalansı %40'ın üzerindedir [39]. Kalsiyum birikimi ilerledikçe, MAC ekokardiyografi, direk grafi ve bilgisayarlı tomografi (BT) ile görüntülenebilir. MAC tanısı alan hastalarda eşlik eden MD nadirdir, ciddi MD hastaların %0,2'sinde izlenmiştir [40],

[41]. Mitral anulusten başlayan kalsifikasyonun leafletlere uzanarak hareketlerini sınırlandırması ve anuluste geometrik bozulma ile sonuçlanan halka şeklindeki kalsifikasyonun neden olduğu düşünülmektedir. MAC'in eşlik ettiği MD hastaları yüksek risk altındadır [42]. Romatizmal tutulumu bulunmayan kalsifik MD hastalarında leafletlerde kommissürel füzyon izlenmez, dolayısıyla bu hastalarda tedavide mitral balon valvüloplastinin yeri yoktur. Mitral leafletlerin göreceli olarak korunduğu MAC 'ın eşlik ettiği ciddi MD' si bulunan uygun hastalarda transkateter kapak replasmanı cerrahiye alternatif bir tedavi seçeneğidir [43],[44]. Transkateter kapak replasmanının en önemli komplikasyonlarından biri sol ventrikül çıkış yolu (LVOT) obstrüksiyonudur. Transkateter mitral kapak replasmanı (TMVR) sonrası LVOT obstrüksiyonunun öngördürücülerini saptamak için yapılan çalışmalarda neo-LVOT kavramı ortaya çıkmıştır. İşlem öncesi yapılan tomografik değerlendirmede mitral anuluse sanal kapak yerleştirilerek yeni LVOT (neo-LVOT) alanı hesaplanmış, tahmini neo-LVOT alanının  $\leq 1,7$  cm<sup>2</sup> olan vakalarda, % 96,2 hassasiyet ve %92,3 özgüllük ile LVOT obstrüksiyonu öngördüğünü gösterilmiştir [45]. İşlem öncesi tomografik görüntülerde yüksek obstrüksiyon riski öngörülen ciddi mitral darlığı bulunan 30 hasta ile yapılan çalışmada önleyici septal alkol ablasyonunun (SAA) sonuçları değerlendirilmiş, işlem öncesi SAA yapılan hastalarda öngörülen neo-LVOT alanında önemli bir artış izlenmiştir [46].

### **2.1.1.3.RADYASYON VALVÜLİTİ**

Radyasyona bağlı kapak hastalıklarının mekanizması tam olarak aydınlatılamamıştır, ancak radyasyonun fibrojenik büyüme faktörlerinin salınımını artırdığı, miyofibroblastları uyatarak kollajen sentezini aktive ettiği bilinmektedir [47], [48]. Radyoterapi (RT) son 60 yılda tek başına ve kemoterapi (KT) ile birlikte çeşitli malignitelerin tedavisinde başarıyla uygulanmaktadır. Özellikle meme kanseri, hodgkin lenfoma, akciğer kanseri, özefagus kanseri gibi kalple anatomik komşuluğu olan bölgelere verilen RT kardiyak yan etki riskini artırmaktadır. Uygulanan toplam radyasyon dozu da kardiyak hasar gelişmesinde önemli bir faktördür. Hodgkin lenfoma ile mediastinal radyasyon maruziyeti olan 1852 hasta ile yapılan çalışmada kapak hastalığı gelişme riski 30 gray (Gy) ile %1.4, 31-35 Gy ile %3.1, 36-40 Gy ile %5.4, >40 Gy ile %11.8 olarak saptanmıştır [49] . Sol taraflı kapaklar daha sık etkilenir, aort kapak en sık etkilenen kapaktır. Kapaklarda kalınlaşma ve fibrozisle birlikte hareket kısıtlılığı, aortomitral bileşkede kalınlık artışı izlenirken, romatizmal kalp hastalıklarında görülen kommissürlerde füzyon vakaların çoğunda izlenmemiştir [50]. RT'ye bağlı kapak patolojilerinde cerrahi planlanan hastalar sağ ventrikül ve toraks duvarında yapışıklıklar,

fibrozis açısından operasyon öncesi BT ile değerlendirilmelidir [51]. Kanser tedavisi alan hastalarda porselen aort, pulmoner fibrozis, mediastinal yapışıklıklar gibi cerrahi zorluklar nedeniyle uygun hastalarda perkütan tedavi daha uygun olabilir. Transkateter kapak replasmanı yapılan RT ilişkili AD ve MD vakaları bildirilmiştir [52].

#### **2.1.1.4.KONJENİTAL NEDENLER**

Konjenital MD erişkinde nadiren rastlanır. Paraşüt mitral kapak konjenital MD nedenlerinden biridir. Kapağın yapısı normaldir anca tüm kordalar tek bir papiller kasa bağlanır. Bu durum leaflet hareketlerini kısıtlar, ventrikül doluşunu kısıtlar. Mitral kapakların gelişimi, belirli genler tarafından düzenlenen karmaşık bir süreçtir. Embriyolojik gelişimin farklı aşamalarındaki mutasyonlar, mitral kapakta farklı değişikliklere neden olabilir. Mitral kapağın konjenital malformasyonlarına nadir rastlanır, insidansı konjenital kalp hastalığı (KKH) bulunanlarda %0,4 iken, genel popülasyonda %0.005 tir [53]. Çoğunlukla bebeklik döneminde tanı alır ve yüksek mortalite ile ilişkilidir. Konjenital MD, mitral atrezi, aksesuar kapak dokusu, hipoplastik mitral kapak ve tek leafletli mitral kapak vakaları bildirilmiştir [54]–[56]. Konjenital tek leafletli mitral kapağa bağlı kombine MD ve MY gelişen olguların yanında [57], [58] izole ciddi MD gelişen erken dönemde opere edilen vakalar örnekleri vardır [59]. Kor triatriatum sinister, sol atriyumun fibromüsküler bir zarla bölünmesinden kaynaklanan, nadir rastlanan konjenital bir patolojidir. Zarın obstrüktif özelliklerinden dolayı hastalar MD'yi düşündüren semptomlarla başvurabilirler [60], [61]. Vakaların az bir kısmı yetişkinliğe kadar fark edilmezken, bebeklik döneminde prezentasyon normaldir. Kor triatriatumun tedavisi, proksimal ve distal bölmeler arasındaki iletişimin başarılı bir şekilde balon kateterle dilatasyonuna ilişkin birkaç rapora rağmen, öncelikle cerrahidir [62].

#### **2.1.1.5.OBSTRÜKTİF LEZYONLARA BAĞLI FONKSİYONEL MD**

İntrakardiyak obstrüktif lezyonlar da fonksiyonel MD'na sebep olabilir. EE de vejetasyonlar kapakta işlev bozukluğuna neden olmayacağı gibi koaptasyon bozukluğu ile birlikte genellikle yetersizliğe neden olur. Mekanik kapaklarda vejetasyon dehissens ve

obstrüksiyon oluşturabilir. EE in nativ kapakta fonksiyonel darlık oluşturmasına nadiren rastlanır. Tekrarlayan endokarditlere bağlı veya akut büyük boyutlu vejetasyonlara bağlı karşımıza çıkabilir. Kapakta darlığa sebep olan vejetasyon vakası ilk defa 1967 de bildirilmiştir [63]. Nadir görülse de literatürde MD ile prezente olan EE vakaları bildirilmiştir [64], [65]. Kardiyak tümörler de yerleşim yeri, boyut ve histolojik tiplerine bağlı farklı klinik şekillerde karşımıza çıkabilir. Mitral kapakta psödoobstrüksiyon oluşturan miksuma ve primer kardiyak sarkom vakaları bildirilmiştir [66], [67].

#### **2.1.1.6.KARSİNOİD SENDROM VE İLACA BAĞLI MD**

Karsinoid sendrom, genellikle gastrointestinal sistemin enterokromaffin hücrelerinden köken alan, nadir görülen nöroendokrin malignitelerdir. En sık karaciğer metastazıyla olmak üzere metastatik nöroendokrin tümörlerin salgıladıkları seratonin, taşikinin, histamin ve prostaglandinlerin sistemik semptomlara neden olmasıdır. Flushing, diyare , wheezing, taşikardi, retroperitoneal fibrozis sıklıkla görülen semptomlardır. Endomiyokardiyal fibrozis, vena cava inferior yoluyla sağ kalbe ulaşan metastatik tümör hücrelerinden salınan seratonin etkisiyle gelişir. Seratoninin subendokardiyal hücre proliferasyonu üzerinde uyarıcı bir etkiye sahip olduğu gösterilmiştir [68]. Seratonin 5HTB2 reseptörleri ve G bağlı proteinler ile mitojenik yolları aktive edip leafletlerde proliferasyon ve fibrozise neden olur [69]. Karsinoid kalp hastalığında en sık triküspit kapak olmak üzere genelde sağ kalp kapakları tutulum gösterir, seratonin akciğerlerde inaktive olması nedeniyle sol kalp tutulumu nadirdir. Patent foramen ovale (PFO) varlığında [70], bronkojenik yerleşimli karsinoid tümörlerde, nadiren dolaşımda seratonin seviyelerinin çok yüksek olduğu ve akciğer kapasitesinin inaktivasyonda yetersiz kaldığı vakalarda sol taraflı kapak tutulumu görülebilir [71],[72]. Metiserjit, migren profilaksisinde kullanılan seratoninin farmakolojik bir antagonistidir. Retroperitoneal ve pulmoner fibroza neden olan fibrosklerotik yan etkileri bildirilmiştir. Literatürde dört yıl boyunca günde iki kez 2 mg metiserjit kullanan hastanın yapılan patolojik incelemesinde korda ve leaflet uçlarında vasküler doku ve elastik lif içermeyen, fibröz kalınlaşma saptanmıştır [73]. Bu bulgular romatizmal kapak deformatelerinden farklıyken, karsinoid sendromun endokardiyal lezyonlarına benzerdir. Bu benzerlik metiserjtin seratonine yapısal benzerliğine atfedilebilir [73]. Ancak karsinoid sendromun aksine ilaca bağlı kapak hastalıkları sol kalp tutulumu ile seyreder. Bunun mekanizması hala belirlenememiştir. Sol ve sağ kapakların metiserjite bağlı eş zamanlı tutulumu bildirilmiştir [74]. Metiserjit dışında benfluorex ve

fenfluramin kullanımına bağı endokardiyal fibrozis ve MD gelişen vaka örnekleri vardır[75], [76].

### 2.1.1.7.İYATROJENİK FONKSİYONEL MİTRAL DARLIK

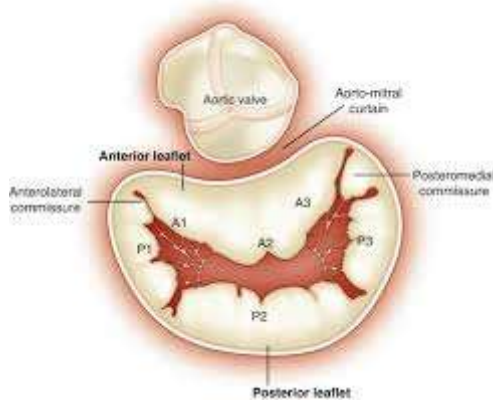
Dejenetatif mitral yetersizliği (DMY), mitral kapak anatomisindeki patolojik değişikliklere bağıdır. Fonksiyonel mitral yetersizliği (FMY)'de ise mitral kapak yapısal olarak normaldir, ancak sol LV dilatasyonuna bağı bozulmuş koaptasyon sonucunda ortaya çıkar. DMY de cerrahi onarım altın standart tedavi iken, FMY de uygun hastalarda MitraClip cerrahi onarıma alternatiftir. MitraClip, koaptasyonu düzeltmek ve anulus çapını azaltmak için anterior ve posterior leafletlerin birleştirilmesidir. İlk olarak 1990'larda Ottavio Alfieri tarafından tanımlanan uçtan uca cerrahi onarım tekniğı olan Alfieri dikişini taklit eder [77]. MitraClip MY nin düzeltilmesinde önemli bir tekniktir ancak her invaziv girişimde olduğu gibi bazı komplikasyon ve istenmeyen sonuç riskleri vardır. MD, özellikle A2-P2 pozisyonunda ön-arka çaptaki belirgin azalmadan kaynaklanabilen ciddi bir komplikasyondur. Doğru hasta seçimi ve işlem öncesi planlama ile MD önlenir. MitraClip XTR ve MitraClip NTR olmak üzere iki çeşit MitraClip cihazı vardır. MitraClip XTR cihazının kolları daha uzundur, dolayısıyla yakalanan doku miktarını artırıp işlem sonrası daha küçük orifis alanı oluşturarak MD gelişme riskini artırabilir. İşlem öncesi ve sonrası 2D/3D EKO değerlendirme ile orifis alanlarının değerlendirilmesi, gradyentlerin ölçülmesi başarılı bir işlem için önemlidir. Gradyent ölçümleri her orifisten yapılmalıdır, hedef ortalama gradyent <5 mmHg olmalıdır [78]. Başlangıçta küçük ön-arka çapa sahip hastalarda da MD gelişme riski fazladır. Genellikle işlem öncesi >4 cm<sup>2</sup> orifis alanı olan hastaların tercih edilmesi önerilmektedir [79]. Başarılı işlem sonrası inflamatuvar yanıt ve fibrozisin devam etmesiyle klips hareketlerinde kısıtlanma ve gradyentlerde artış olabilir. Benzer şekilde mitral anuloplasti sonrası yüksek transmitral gradyentler ve PHT bildirilmiştir [80]. Küçük boyutlu bir anuloplasti halkasına sahip küçük bir LV onarım sonrası fonksiyonel MD riskini artırır. Bu hasta grubunda çok küçük anuloplasti halkası tercih edilmemelidir [81]. İskemik MY nedeniyle koroner arter bypass operasyonu (CABGO) ve mitral anuloplasti yapılan 114 hastanın retrospektif incelemesinde anuloplasti boyutu ≤ 27 mm ve postoperatif erken dönemde ortalama gradyenti ≥7.4 mmHg olan hastalarda ameliyattan 6-12 ay sonra klinik olarak anlamlı MD gelişimini öngördürebileceğı bildirilmiştir [82]. Küçük anuloplasti halkası implantasyonunu takiben pannus oluşumu kapak gradyentlerinde artıştan sorumludur. Anuloplasti boyutu dışında tercih edilen halka tipleri de

MD gelişiminde etkilidir. Suh ve arkadaşları BT den elde edilen verilerle mitral anüloplasti tipleri arasında pannus oluşumunu karşılaştırmış, tam mitral anüler halka ile yapılan onarımdan sonra MD oranını yüksek saptamışlardır [83]. Diğer bir çalışma da benzer sonuçlar göstermiş olup MD dan korunmak için tam anuloplasti halkaları yerine, anulusun normal eyer şeklini ve anterior yaprakçığın serbest hareketini korumak için kısmi anuloplasti bantlarının tercih edilmesi gerektiğini vurgulamıştır [84].

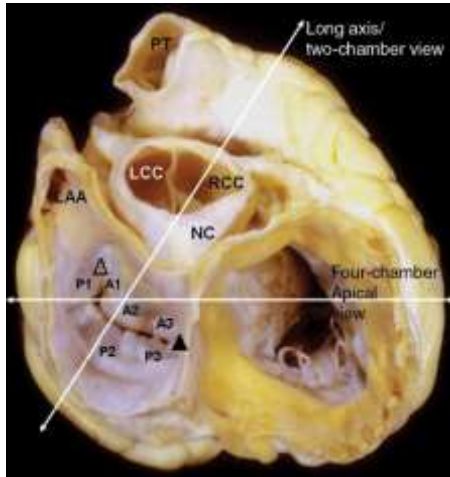
## 2.1.2.ANATOMİ

Mitral kapak, mitral anulus, iki leaflet, korda tendinea ve papiller kaslardan oluşur. Mitral anulus, kapak ağzının çevresini ve kapağın tabanını çevreleyen ve onu sol kalbe sabitleyen bir fibröz doku halkasıdır. Dinamik bir yapıdır, sistol ve diyastolde çap ve şekli değişir. Diyastolde daha dairesel bir şekle sahipken, sistolde eyer şeklini alır [85]. Her iki leaflet yapısal olarak farklılık gösterir, klinisyenler tarafından anterior leaflet (aortik leaflet) ve posterior leaflet (mural leaflet) olarak adlandırılır. Posterior leaflet yarım ay şeklindedir, anulusun üçte ikisini oluşturur, anterior leaflete göre daha kısa radyal uzunluğa sahiptir. Anterior leaflet ise kubbe şeklinde, daha uzun ve kalın bir yapıya sahiptir [86]. Posterior leafletler üzerinde serbest kenar boyunca uzanan girintiler vardır, bunlar leafleti üç skallopa ayırır. Bu girintiler anulusa kadar uzanım göstermez, anulusa uzanması halinde patolojik MY'ye neden olur. Carpenter terminolojisine [87] göre anterolateral commissürün yanında yer alan en lateral segment P1 skallopu olarak tanımlanmıştır. P2 merkezi skalloptur. En medialde posteromedial commissürün yanında yer alan P3 skallopudur. Anterior leaflet posterior leaflete göre daha geniştir, anulusun üçte birini oluşturur. Anterior leaflet de posterior leafletin skalloplarına karşılık gelen A1, A2, A3 olmak üzere üç skallopa bölünmüştür. (Şekil 1). Mitral kapak oblik yerleşimlidir ve aort kapakla yakın komşuluktadır. Pulmoner kapaktan kas dokusu ile ayrılan triküspit kapağın aksine aort kapakla fibröz devamlılık halindedir [88]. (Şekil 2). Her bir leaflet anulustan serbest kenara kadar 'bazal zon', 'clear zon' ve 'rough zon' olmak üzere üç bölüme ayrılır. Bazal bölge leafletin atriyoventriküler bileşkeye bağlandığı alandır. Leafletin ince merkezi kısmı clear zon ve serbest kenarlardaki kalın, düzensiz yüzeyli bölgeler rough zondur. (Şekil 3). LV 'nin orta ve apikal seğmenlerine yerleşen anterolateral ve posteromedial papiller kaslar olmak üzere iki papiller kas tanımlanmıştır. Çoğu kişide posteromedial papiller kasın üç başı olabilir [89]. Dejeneratif kapaklarda anatomide değişiklikler izlenir, bazen posteromedial papiller kaslardan bir veya her ikisi tanımlanamaz, ventriküler duvara bağlanan

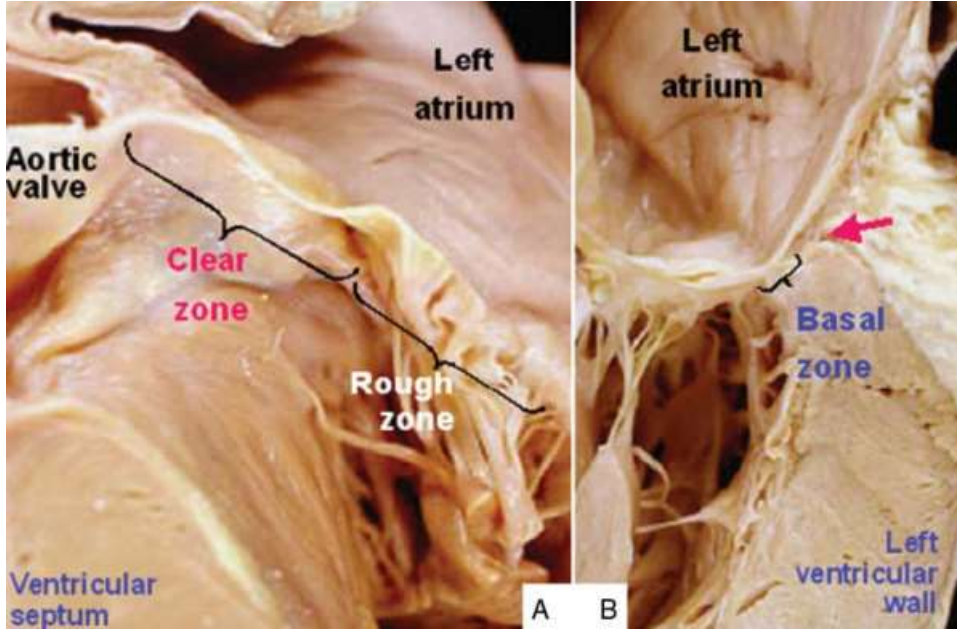
çok sayıda kas demeti izlenir [90]. Kordalar her papiller kas ucundan çıkan ve leafletlere tutunan fibröz yapılardır. Normal yapıda bir kapakta leafletler ince, esnek, yarı saydam ve yumuşak yapılıdır. Her leaflet atrial ve ventriküler yüzeye sahiptir. Dejeneratif süreçlerle birlikte yapısal kollajenin bozulmasına bağlı leafletlerde kalınlaşma ve gerilme izlenir. Leafletler, anulus ve subvalvüler aparatta kalsifikasyon gelişebilir. Leafletlerdeki füzyon huni şeklinde orifisle sonuçlanır. (Şekil 4). Bu değişim leafletin tek skallopunda olabileceği gibi her iki leafletin tüm skalloplarını içerebilir. Çoklu skallop tutulumu ve miksomatöz dejenerasyon ‘barlow hastalığı ‘ olarak adlandırılır.



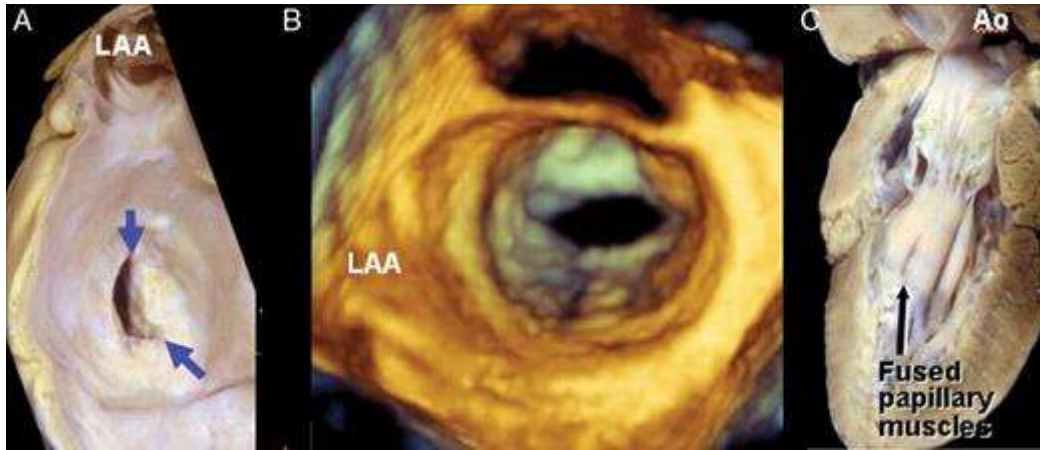Şekil 1. Mitral kapak skalloplarının gösterilmesi



Şekil 2. Mitral kapak aort kapakla fibröz devamlılık halindedir.



**Şekil 3.** Her bir leaflet anulustan serbest kenara kadar ‘bazal zon’, ‘clear zon’ ve ‘rough zon’ olmak üzere üç bölüme ayrılır.



**Şekil 4.** Dejeneratif süreçlerle birlikte yapısal kollajenin bozulmasına bağlı leafletlerde kalınlaşma ve füzyon huni şeklinde orifisle sonuçlanır.

### 2.1.3.TANI

#### 2.1.3.1.SEMPTOMLAR

##### Dispne

Dispne, yorgunluk, azalmış egzersiz kapasitesi MD’ nin en sık semptomlarıdır. Semptomlar kalp debisinin azalması, artmış pulmoner kapiller wedge basıncı (PCWP) ve

pulmoner kompliyantadaki azalmaya bağlıdır. Dispneye öksürük ve wheezing eşlik edebilir. Günlük aktiviteler ile nefes darlığı olan hastalar genelde ortopne de tarifler. Efor, emosyonel stres, solunum yolu enfeksiyonları, ateş, gebelik, AF ve diğer taşiaritmiler akciğer ödemi tetikleyebilir. Artmış pulmoner vasküler direnci (PVR) olan ve sağ ventrikül fonksiyonlarında bozulma gelişen hastalar sağ kalp yetmezliği semptomları ile başvurabilirler. Hastaların fonksiyonel kapasitesini objektif olarak değerlendirmek için efor testinden yararlanılabilir.

## **Hemoptizi**

Hemoptizi, ince duvarlı dilate bronşial venlerin LA basıncındaki ani artışla rüptüre olmasından kaynaklanır. Masif olabileceği gibi paroksizmal noktural dispne (PND) sırasında kanlı balgam şeklinde de ortaya çıkabilir. MD 'nin pulmoner apopleksi, konjestif hemoptizi, pulmoner ödem, winter bronşiolitis ve pulmoner enfarktüs olmak üzere beş hemoptizi formuna neden olduğu bildirilmiştir [91]. Hemoptizi erken tanı ve tedavi ile birlikte günümüzde nadir rastlanan bir semptomdur, varlığı ilerlemiş hastalığı düşündürür [92]. MD'nin ilk semptomu hemoptizi olan vakalar bildirilmiştir [93].

## **Göğüs ağrısı**

Göğüs ağrısı MD'nin tipik semptomu değildir, ancak hastaların bir kısmı angina pektoristen ayırt edilemeyen göğüs ağrısından yakını. Ciddi MD varlığında KAH sıklığını araştıran, mitral kapak alanı (MVA) <1.5 cm<sup>2</sup> olan 837 hasta ile yapılan çalışmada 63 hastada KAH saptanmış, bu hastaların %33.3 üne angina pektoris eşlik etmiştir. KAH olan grupta ortalama yaş daha yüksek ve diyabet, hipertansiyon aile öyküsü gibi aterosklerotik risk faktörleri daha yüksek oranda görülmüştür. MD hastalarında angina pektorisin KAH için pozitif prediktif değeri %16.5, negatif prediktif değeri %94.1 olarak bulunmuştur [94]. Bir diğer çalışmada anginal yakınma tariflemeyen hastalarda KAH oranı %23 olarak saptanmıştır. Bu farklılık MD nedeniyle fonksiyonel kapasitenin sınırlı olması ve iskemiğe bağlı anginal semptom gelişecek noktaya kadar efor yapmamalarına atfedilmiştir [95]. MD de anginal yakınmalar KAH dışında PHT'a bağlı sağ ventrikül hipertrofisi sonucu gelişen sağ ventrikül iskemisine de atfedilir. Ancak yapılan çalışmalarda KAH ve angina pektoris olan ve olmayan

hastalar arasında pulmoner arter basıncı, PVR arasında istatistiksel anlamlı fark izlenmemiştir [94], [95]. Göğüs ağrısı nadiren koroner embolizasyona bağlı akut koroner sendroma bağlı olabilir [96].

### **Çarpıntı ve embolik olaylar**

AF, romatizmal MD'nin sık görülen bir komplikasyonudur. AF nin devamı için gerekli substratın dilate LA da meydana gelen elektriksel ve yapısal remodeling olduğu düşünülmektedir. LA daki bu değişiklikler AF ve diğer taşıyıcımlere zemin hazırlar, sistemik emboli riskinde artışa neden olur.

### **Diğer semptomlar**

PVR artışı ve sağ kalp yetmezliğine bağlı hepatomegali, periferik ödem, asit MD 'nin diğer bulgularıdır. Kardiyovokal sendrom olarak da adlandırılan Ortner sendromu, kardiyovasküler hastalıklarda sol rekürren laringeal sinir felci ile ses kısıklığına neden olan klinik durumdur. Tek taraflı vokal kord paralizi mediastinel kitle, iyatrojenik yaralanma, radyasyon sonrası fibroze bağlı olabilir. Ayrıca literatürde aort anevrizması, kronik aort diseksiyonu , pulmoner emboli, kronik tromboembolik pulmoner hipertansiyon (CTEPH), kriyoablasyon sonrası ortner sendromu gelişen vaka örnekleri bildirilmiştir [97]–[101]. MD na bağlı dilate LA'un basısı ile sol rekürren laringeal sinir paralizi ilk defa doktor Nobert Ortner tarafından 1897 de tanımlanmıştır [102]. Ses kısıklığının başlangıcı genellikle sinsidir ve başlangıçta aralıklı olabilir, ancak zamanla tam afoniye ilerler. Vokal kord paralizisinin sol atriyumun dilatasyonunun aksine, sol rekürren laringeal sinirin dilate pulmoner arterler ve aort ile ligamentum arteriosum arasındaki sıkışmasından kaynaklandığını bildiren yayınlar vardır [103]. Ortner sendromu MD de nadiren görülür, ses kısıklığının başlaması ileri evre olduğunu gösterir, kötü prognoz göstergesidir.

### 2.1.3.2.FİZİK MUAYENE

Ciddi MD düşük CO ve sistemik vazokonstrüksiyonu olan hastalarda yanaklarda hafif pembelik ve siyanoza bağlı dudaklarda morarma olarak gözlenen ‘facies mitrale’ olarak adlandırılan görünüm ortaya çıkar. En sık fizik muayene bulguları AF’ye bağlı düzensiz ritim ve sağ ve sol kalp yetersizliği bulgularıdır. Sinüs ritminde olup yüksek PVR’si olan hastalarda juguler venöz basınç trasesinde belirgin ‘a’ dalgası görülür. AF ‘si olan hastalarda ‘x’ inişi kaybolur ve belirgin bir v veya c-v dalgasından oluşan bir tepecik kalır. LA basıncı ile korele olan S1 sesinde şiddetlenme duyulur. S1 şiddetlenmesi mitral kapaklar esnekken duyulur, belirgin kalsifiye ve kalınlaşmış kapak yapısı S1 şiddetinde azalmayla sonuçlanır. Pulmoner arter basıncındaki yükselmeye pulmoner kapanma sesi P2 şiddetlenir. Pulmoner arter basıncında yükselmenin devam etmesi, pulmoner vasküler kompliyansın azalması ile S2 tek ve şiddetli bir ses olarak duyulmaya başlar. Ciddi MY ve aort yetmezliği (AY) eşlik etmediği sürece izole MD ‘da LV ‘den kaynaklanan S3 duyulmaz. Mitral kapak açılımı tamamlandıktan sonra kapakların aniden gerilmesine bağlı duyulan açılma sesi opening snap (OS) dir, en iyi apexte duyulur.

### 2.1.3.3.ELEKTROKARDİYOĞRAFI

EKG hafif MD’ı tespit etmede duyarlı değildir. Orta-ileri MD’de sol atrial dilatasyona bağlı değişiklikler izlenir. Sol atrial dilatasyona bağlı değişiklikler MD’nin ana EKG bulgularını oluşturur, hastaların %90 ında bulunur. LA dilatasyonu p dalga morfoloji, süre ve amplitüdlerinde değişikliklerle prezente olur. P dalga süresi en belirgin II. Derivasyonda olmak üzere DII, DIII ve avF derivasyonlarında  $\geq 0.12$  saniye (sn)’ dir. ‘p mitrale’ olarak adlandırılan p dalgasında çentiklenme izlenir. P dalga ekseninin +45 ile -30 arasında olmak üzere sola kayma izlenebilir. DII derivasyonunda p dalga süresinin PR segment süresine oranı  $>1.6$  dır. V1 derivasyonunda p dalgasının terminal negatif defleksiyonu süresi  $\geq 0.04$  sn, derinliği  $\geq 1$  mm dir.

#### 2.1.3.4.EKOKARDİYOĞRAFI

MD ile takip edilen tüm hastalarda ilk başvuru sırasında, yeni gelişen semptom varlığında ve takipte EKO yapılması önerilir. Romatizmal MD’de leaflet gövdelerinin göreceli olarak korunmasıyla kommissür ve kordalarda kalınlaşma ve füzyon izlenir. Kommissür ve kordalarda füzyon leafletlerde doming hareketi ile açılmaya neden olur. Anterior leaflet açılımı diyastolde ‘hokey sopası’ na benzetilmiştir. Fibrotik değişikliklerle orifis alanı azalır, mitral leafletler geniş bir alandan huni şeklinde dar bir orifise dönüşür. Zamanla bu fibrozis ve füzyon ilerleme gösterir, kapak yapısında kalsifikasyon ve sertleşmeye neden olur. M-mode EKO’ da diyastolik mitral kapanma eğiminde (E-F) azalma izlenir. E-F eğimi MD ciddiyeti ile ters orantılıdır. Mitral kapağa müdahale sonrası düzelme izlenir. E-F eğimi özgün değildir, diyastolik disfonksiyon gibi sol ventrikül doluşunun bozulduğu durumlardan etkilenir. Posterior leafletlerin daha büyük olan anterior leafletlere füzyonu, posterior mitral leafletin paradoksal diyastolik ön hareketi ile sonuçlanır. Parasternal kısa ekseninde mitral kapağın orifisi gösterilebilir. Bu ölçüm hemodinamik verilerle belirlenen kapak alanı ile korelasyon gösterir. Mitral kapağın huni şeklinde daralan yapısı nedeniyle proksimal kesitlerden ölçüm alınırsa kapak alanı olduğundan fazla hesaplanır. Orifis alanının düzensiz olduğu yoğun kalsifiye kapaklarda ve kommissurotomi sonrası orifis alanını doğru şekilde ölçmek zor olabilir.

#### 2.1.3.5.Doppler ekokardiyografi

Doppler ekokardiyografi MD’nin fizyolojik ciddiyetini belirlemede önemlidir. Transmitral basınç gradyenti ile sol ventrikül diyastolik basıncı (LVEDP)’nın toplamı LA basıncına eşittir. LA basıncı da PCWP ile eşittir. LA basıncında artış pulmoner konjesyon nedeni olan hidrostatik basınç yükünü temsil eder. Transmitral gradyent volüm yükü, CO ve kalp hızından etkilenir. Kapak ciddiyetini değerlendirmede değerli diğer bir parametre anlık basınç gradyentinin azalma hızıdır. Basınç gradyenti diyastol sonunda sifıra yaklaşmayıp, diyastol sonuna kadar devam ettiği bireylerde MD daha şiddetlidir. Basınç yarılanma zamanı (P1/2t), başlangıç anlık basınç gradyentinin maksimum değerinin yarıya düşmesi için geçen süredir. LA ve LV arasındaki basınç azalma hızını temsil eder. Bu değer LA itiş basıncı ve LV kompliyansı ve LVEDP ‘ını etkileyen faktörlerle değişiklik gösterir. Mitral kapak alanı:  $220 / P1/2t$  formülü

ile ilişkilidir. P1/2t ile hesaplanan kapak alanı basınç gradyenti ve anatomik olarak ölçülen kapak alanından daha az güvenilirdir.

### **2.1.3.6.Egzersiz ekokardiyografi**

Egzersiz sonrası bakılan EKO MD'nin fizyolojik etkisi hakkında bilgi verebilir. İstirahatte yüksek transmitral gradyenti olan hastalarda MD'nin klinik önemi aşıkardır, ancak orta derecede istirahat gradyentine rağmen ciddi semptomları olan hastalarda efor sonrası kalp hızı artışını diyastolik dolum süresinde kısalma ve transmitral gradyente artış izler. Transvalvüler gardyent ve PCWP arasındaki ilişkiye bağlı olarak, bu hastalarda egzersiz sonrası gelişen fizyolojik anormallikler MD ciddiyeti ve semptomlar arasında bağlantı kurduran önemli bilgiler verir.

### **MD' ye sekonder ekokardiyografi bulguları**

LA daki kronik basınç ve volüm yüklenmesi atriumda dilatasyonla sonuçlanır. Bu dilasyon atrial gövdeyle birlikte LAA de de görülür. Bu dilatasyona azalan mekanik fonksiyonun eşlik etmesi kanın LA da stazıyla birlikte trombüs oluşumuna zemin hazırlar. Kan stazına bağlı olarak, spontan eko kontrast (SEK) olarak adlandırılan, sol atriumda dönen duman kitlesi şeklinde bir görünüm ortaya çıkar. LAA de bu görünüm daha belirgindir. Uzun süreli MD'ye bağlı sekonder PHT diğer bir bulgudur. Sağ ventrikül dilatasyonu veya nadiren triküspit kapakta romatizmal tutulum nedeniyle triküspit yetersizliği eşlik eder.

### **2.1.3.7.RADYOGRAFİ**

Ciddi MD gelişen hastalarda direk grafilerde kalp boyutları normal görülse bile hemen her zaman lateral ve sol anterior oblik grafilerde sol atrial dilatasyona ait bulgular izlenir. Darlık ciddiyeti arttıkça LA'nın dilatasyonu ile birlikte kalp sol sınırının düzleşmesi, LA'nın çift konturlu görülmesi, trakeanın karinal açısının genişlemesi görülebilir. Pulmoner basınç arttıkça ileri evrelerde alveoler ödeme bağlı kostofrenik açılardan görülen yoğun, kısa, horizontal çizgiler olarak görülen Kerley B çizgileri izlenir. Uzun süreli ciddi MD olan hastalarda hilusa

dođru uzanım gsteren yaklaşık 4 cm uzunlukta yođun izgiler olarak grlen Kerley A izgileri grlebilir.

#### **2.1.4.AYIRICI TANI**

İleri yařta apikalde duyulan diyastolik rulmanın en olası nedeni MAC'dır. frm olan hastaların byk kısmında EKO'da MD bulgusu yoktur. Stenotik olmayan mitral kapaktan geen akımın arttıđı ciddi MY, ventrikler septal defekt (VSD) gibi durumlarda S3  takip eden kısa bir diyastolik frm duyulabilir. Sol atrial miksoma MD ile benzer oskltasyon bulguları oluřturabilir. Hipertrofik kardiyomiyopatili hastalarda sol ventrikl iindeki erken diyastolik akım nedeniyle diyastolik rulman duyulabilir.

#### **2.1.5.KOMPLİKASYONLAR:**

##### **2.1.5.1.ATRİAL FİBRİLASYON**

MD srekli basın ve volm yklenmesiyle sol atrial dilatasyon, inflamasyon ve atriumdaki fibrozisle birlikte elektriksel iletimde heterojeniteye neden olur. Bu da AF iin substrat oluřturur. AF bařlangıta genellikle paroksismaldir (PAF), ilerleyen dnemlerde persistan hale gelir. AF varlıđı da atrial dilatasyon, refrekterlik ve ileti sistemindeki heterojeniteye katkı sađlar, bylece persistan AF'ye zemin hazırlanmıř olur. AF atrial kontraksiyonun ortadan kalkması, ventrikler hız kontrol altına alınamadıđında diyastol sresinin kısılmasıyla semptomları ađırlařtırabilir. Sol atrial trombs oluřumu ile embolik olay riskini artırır. AF MD si bulunan hastalarda kt klinik sonlanımla iliřkilendirilmiřtir.

##### **2.1.5.2.SİSTEMİK EMBOLİ**

MD hastalarında sistemik embolizm kaynađı sol atriumdur. Sistemik emboli sıklıkla AF bulunan hastalarda meydana gelse de sins ritmindeki hastalarda da grlebilmektedir. Bu hastalardaki subklinik AF ye bađlı olarak ortaya ıkabilir. Sins ritmindeki MD hastalarında

holter ile saptanan subklinik AF (<30 sn)'nin inme ve sistemik emboli için öngördürücü olduğu bildirilmiştir [104]. Sinüs ritmindeki hastalarda yoğun SEK varlığı ve LA'daki ileri derecede dilatasyon da embolik olay riskini artırır.

### 2.1.5.3.İNFEKTİF ENDOKARDİT

Normal kapak endoteli mikroorganizmalar tarafından oluşturulan enfeksiyona karşı dirençlidir. Türbılan kan akımı, kalp içi cihazlar, romatizmal ve dejeneratif kapaktaki inflamasyon kapakta endotelyal hasara neden olur. Endotel hasarı ve inflamasyonun olduğu bölgelerde platelet ve fibrin depozitleri birikir. Mikroorganizma içermeyen bu yapıya non bakteriyel trombotik endokardit (NBTE) denir. NBTE mitral ve triküspit kapakların atrial yüzeylerinde, aort ve mitral kapakların ise ventriküler yüzeylerinde yerleşim gösterir. Bakteriyemi sırasında mikroorganizmalar bu yüzeylere tutunarak EE'i başlatır. Romatizmal kalp hastalığı, dejeneratif kalp hastalığı, intravenöz madde kullanımı, pil leadleri, diyaliz kateteri gibi kalp içi yabancı cisimler risk faktörlerini oluşturur. MD EE ile nadiren komplike olur, ancak romatizmal kalp hastalıklarının yaygın olduğu bölgelerde akla gelmelidir. Literatürde EE ile komplike olan MD vakaları bildirilmiştir[105], [106]. MD hastalarında EE gelişimi ile ilgili klinik ve ekokardiyografik verilerin incelendiği 478 hasta ile yapılan bir çalışmada 5 yıllık takip sonucunda hastaların %4.4 ünde EE izlenmiştir. EE izlenen gruptaki bireyler daha genç ( (45,3 ± 14,6),(53,2 ± 15,5), p = 0,022), N-terminal pro-B-type natriuretic peptide (NT-proBNP) düzeyleri daha yüksek ( (13529 ± 12230 )- (4381 ± 5875 pg/ml), p < 0,001) ve LA çaplarının daha büyük olduğu görülmüştür. ((54,4 ± 10,1), (49,9 ± 9,5 mm), p = 0,040). Ancak MD'nin dejeneratif veya romatizmal etiyolojiye sahip olması, darlığın ciddiyeti ve eşlik eden ek kapak patolojilerinin varlığı EE gelişen ve gelişmeyen gruplar arasında anlamlı farklılık göstermemiştir [107]. Sigara kullanımı, genç yaş, dilate LA, artmış sistolik pulmoner arter basıncı (sPAB) MD hastalarında artmış EE riski ile ilişkili olabilir [107].

### 2.1.6.GEBELİKTE MD

Annenin kardiyovasküler patolojileri gebelikte hem annenin hem fetusun riskini artırır. Kardiyak hastalıklar bazen ilk kez gebelikte semptom verirken bazen de gebelikteki fizyolojik

değişikliklere bağlı baş dönmesi, göz kararması, nefes darlığı, ödem gibi bulgularla mevcut kalp hastalığını maskeleyebilir. Romatizmal kalp hastalıkları gebelikteki kalp hastalıklarının önemli bir kısmını oluşturur. MD gebelikte en sık izlenen romatizmal kalp hastalığıdır. Fizyolojik değişiklikler gebeliğin ilk trimesterında başlar, en belirgin değişiklik hacim artışıdır. Bireysel farklılıklar olmak üzere kan hacminde ortalama %50 artış izlenir. Kan hacmindeki artış renin-anjiyotensin-aldosteron sisteminin östrojen ile uyarılmasına bağlanmıştır. Bu da sodyum ve su tutulmasıyla sonuçlanır. Debiyi artırmak için kalp hızı da bazale göre %20 artış gösterir. Plasenta gelişimi ile uterus kan akımı artar, periferik vasküler direnç düşer. Periferik dirençteki azalmayı, kan basıncında düşüş, alt ekstremitelerde venöz basınç artışı ve ödem izler. Volüm artışı ve kalp hızında artışla diyastol süresi kısalır, LA basıncı ve PCWP artar. Bu hemodinamik değişikliklerle stenotik lezyonlar daha az tolere edilir. MD olan hastalarda transmitral gradyanterde artış, fonksiyonel kapasitede azalma olur. Semptomlar genelde 20. gebelik haftasından sonra ortaya çıkar. Artan LA basıncı aritmi gelişimine zemin hazırlar, taşiaritmilerin gelişimi akut akciğer ödemeine neden olabilir. Hafif kapak stenozu olan hastalar tuz kısıtlaması ve medikal tedavi ile takip edilebilir. Tedavide hedef kalp hızını azaltmak, sol atrial basıncı düşürmektir. Semptom geliştiğinde veya klinik olarak anlamlı PHT geliştiğinde (sPAB >50 mmHg) fiziksel aktivitenin kısıtlanması, selektif beta blokerler (tercihen metoprolol, bisoprolol) başlanması önerilir. Semptomların devamı halinde yüksek dozlardan kaçınılarak düretik tedavi verilebilir. PAF /AF, LAA' de trombüs veya emboli öyküsü olan kadınlarda antikoagülasyon önerilir. Ciddi MD ile birlikte LA'da yoğun SEK ve LA hacminin 60 ml/m<sup>2</sup> nin üzerinde olduğu hastalar ile konjestif kalp yetmezliği gelişmiş sinüs ritmindeki kadınlarda unfraksiyone Heparin (UFH), düşük molekül ağırlıklı Heparin (DMAH) veya warfmadin ile antikoagülasyon düşünülmelidir [108]. Optimal medikal tedaviye rağmen semptomları gerilemeyen, ciddi kapak darlığı bulunan hastalarda MBVP, cerrahi mitral kapak kommissürotomi veya kapak replasmanı uygulanabilir. MD'si olan hamile kadınlarda maternal komplikasyon riski yüksektir[109], uygun zamanda yapılan erken girişimlerle bu risk azaltılabilir. Maternal kardiyovasküler risk için Modifiye Dünya Sağlık Örgütü sınıflaması(mWHO)'na göre hafif MD mWHO 2-3, orta MD mWHO 3, ciddi MD mWHO 4 olarak sınıflandırılır. mWHO 2-3 olan grupta uzman danışmanlığı ile gebelik süresince 2 ayda bir kontrol önerilir. mWHO 3 grubunda uzman danışmanlığı eşliğinde gebelik süresince ayda bir kontrol önerilirken, mWHO 4 de gebelik kontrendikedir. MBVP gebelikte etkili ve güvenlidir [110], [111]. Kontrendikasyon yokluğunda New York Kalp Derneği Sınıflaması (NYHA)3-4 olan ve/veya sPAB >50 mmHg olan hastalarda 20. gebelik haftasından sonra yapılması önerilir. Bu süreçte organogenez tamamlanmış, fetal tiroid dokusu hala inaktiftir.

Uterus hacminin küçük olması ve fetus göğüs arası mesafenin uzak olması radyasyon maruziyetini azaltacaktır. Cerrahi girişimler yüksek fetal risk nedeniyle tüm önlemlerin başarısız olduğu, anne yaşamının tehlikede olduğu durumlara saklanmalıdır.

## **2.1.7.TEDAVİ**

### **2.1.7.1.Medikal tedavi**

Tedavide ilk basamak tekrarlayan romatizmal ateşin önlenmesi ile romatizmal kapak tutulumunun engellenmeye çalışılmasıdır. MD gelişen vakalarda komplikasyonların önlenmesi ve uygun takip süreleri ile optimal zamanda perkütan veya cerrahi olarak uygun girişimin yapılması tedavinin temelidir. Romatizmal MD olan hastalara penisilin profilaksisi verilmelidir.

AF'si olan, sinüs ritmindeki hastalar dahil olmak üzere embolik komplikasyon gelişen hastalar ve LA'da trombüs saptanan hastalara antikoagülan tedavi başlanmalıdır. LA boyutu >50 mm veya LA volümü >60 mL/m<sup>2</sup> ve LA da yoğun SEK izlenen hastaların da antikoagüle edilmesi düşünülmelidir [112]. MD ve AF varlığı tromboemboli riskini artırır. MD'ye eşlik eden AF'de CHA<sub>2</sub>DS<sub>2</sub>-VASc skorundan bağımsız olarak antikoagülasyon önerilir. Orta/ ciddi MD hastalarında mevcut kılavuzlarda INR (international normalized ratio ) 2 ile 3 arasında olacak şekilde vitamin K antagonistleri ile antikoagülasyon önerilir. Bu hasta grubunda NOACs (yeni nesil oral antikoagülan) larla (apixaban, dabigatran, rivaroxaban, edoxaban) antikoagülasyon önerilmez [113]. B-blokerler,non dihidropiridin kalsiyum kanal blokerleri , dijitaler sinüs ritmi ve özellikle AF olan hastalarda kalp hızını azaltıp diyastolik doluş süresini artırarak egzersiz kapasitesini artırır. Diüretik tedavi ve tuz kısıtlaması da symptom kontrolünde etkilidir.

### **2.1.7.2.İnvaziv tedavi**

#### **2.1.7.2.1.Mitral Balon Valvüloplasti**

MBVP ilk defa 1982'de Inoue tarafından gerçekleştirilmiştir. Femoral venden girilerek transseptal ponskiyon ile LA'a ucu balonlu bir kateter ilerletilir. Balon mitral kapak orifisinde şişirilerek kommissürlerdeki füzyon ayrıştırılarak kapak alanında artış sağlanır. Uygun anatomiye sahip hastalarda ön planda düşük risk ve iyi işlem sonuçları ile ilk tercih MBVP' dir. İşlem sonrası kapak alanında 1 cm<sup>2</sup> ye kadar artış ve transmitral gradyentte %50-60 azalma

izlenebilmektedir. Nadir de olsa işlemin serebral emboli, kardiyak perforasyon, değişik derecelerde MY, atrial septal defekt (ASD) gibi komplikasyonları vardır. Komplikasyon riskini azaltmak, kapak anatomisini ve işleme uygunluğunu değerlendirmek için işlem öncesi detaylı ekokardiyografik inceleme gerekir. Kapakların mobilitesi, subvalvüler yapıların kalınlığı, leaflet kalınlıkları ve kalsifikasyonu 0 ile 4 arasında derecelendirilerek Wilkins skoru hesaplanır. 8 ve altında skora sahip olan hastalarda işlem sonuçları iyiyken 11 ve üzerinde olan hastalarda işlem sonuçları iyi değildir.

#### **2.1.7.2.2.Cerrahi tedavi**

Kapak yapısı MBVP'ye uygun olmayan girişim endikasyonu olan MD hastalarında cerrahi tedavi alternatifidir. Kapalı mitral valvotomi, açık mitral valvotomi ve mitral kapak replasmanı olmak üzere üç cerrahi yaklaşım mevcuttur.

##### **2.1.7.2.2.1.Kapalı Mitral Valvotomi**

##### **2.1.7.2.2.2.Açık Mitral Valvotomi**

Kardiyopulmoner by-pass olmadan transventriküler veya transatrial dilatör yardımı ile uygulanır. Yerini büyük oranda MBVP'ye bırakmıştır.

MBVP ye uygun olmayan kalsifiye ve deforme kapaklarda uygulanmaktadır. Kardiyopulmoner by-pass uygulanır. Kommissürler insize edilir, korda tendinealar birbirinden ayrılır, leafletlerdeki kalsifikasyon debride edilir, tamir tekniklerinin uygulanması mümkündür. Özellikle MY nin eşlik ettiği vakalarda kordal prosedür ve anüloplastinin uygulanabilmesi işlemin avantajlarıdır.

##### **2.1.7.2.2.3.Cerrahi Kapak Replasmanı**

Yoğun kommissürel kalsifikasyon ve fibrozis ve füzyon olan hastalarda veya MY nin eşlik ettiği vakalarda tercih edilmektedir. Hasta yaşı ve özelliklerine bağlı olarak mekanik ve biyoprotez kapak tercih edilebilir.

## 2.2.AKCIĞER ULTRASONOGRAFİSİ

Akciğerin ultrason ile değerlendirilmesinin uygun olmadığı kabul edilmiştir, çünkü standart ders kitaplarındaki bilgi, ultrason enerjisi hava tarafından hızlı bir şekilde dağıldığından, ultrason görüntüleme akciğer parankiminin değerlendirilmesi için yararlı değildir, şeklindedir. Ancak son yıllarda LUS'un birçok akut ve kronik kalp ve akciğer hastalığının değerlendirilmesinde yararlı bir araç olduğu kanıtlanmıştır. LUS plevral efüzyon tanısı, torasentez ve akciğer biyopsisinde kılavuz olarak kullanılmaktadır. Son yıllarda LUS yoğunbakım ve acil servislerde pnömoni, pnömotoraks ve pulmoner konjesyonu göstermede kullanılmaya başlanmıştır. Akut ve kronik KY , diyaliz hastaları ve otoimmün hastalıklarda akciğer tutulumunu değerlendirmede kullanım alanı bulmuştur [114]–[116]. LUS'un çok kolay uygulanması, teknik olarak EKO'dan çok daha az çaba gerektirmesi, hızlı yorumlanması, tekrarlanabilir olması, radyasyon içermemesi ve kardiyak akustik pencereden bağımsız olması nedeniyle özellikle değerlidir. Dolayısıyla hem yatan hem de ayakta tedavi gören hastalar için hızlı ve anlamlı bir değerlendirme sağlar.

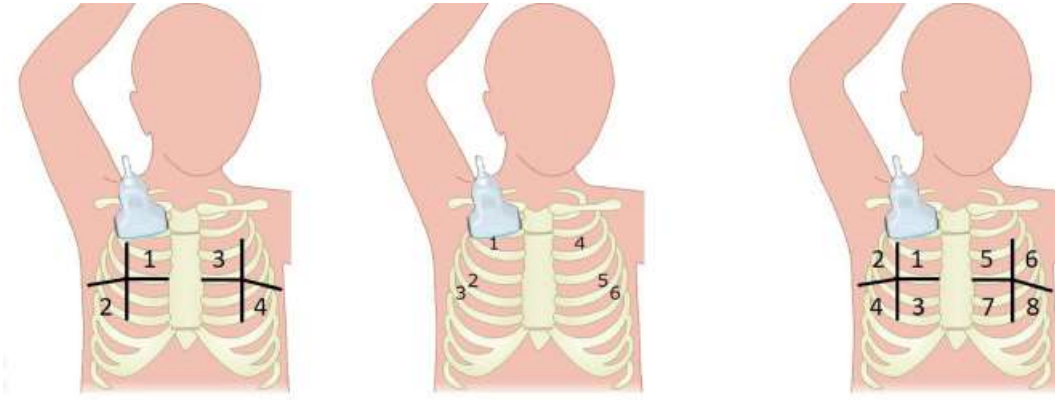
### 2.2.1. Akciğer ultrasonunun fiziksel ve fizyolojik temelleri

Tüm tanısal ultrason yöntemleri, ultrasonun farklı akustik empedansa sahip ortamlar arasındaki bir arayüzden yansıtılması ilkesine dayanmaktadır. Normal şartlarda, havalanan akciğerlerde, ultrason ışını akciğer havasını bulur ve ultrason ışını hava tarafından hızla dağıldığı için hiçbir görüntü elde edilemez. Tespit edilebilen tek yapı, solunumla eşzamanlı olarak hareket eden, hiperekoik yatay bir çizgi olarak görselleştirilen plevradır. Solunumla senkronize olan bu dinamik yatay harekete akciğer kayması adı verilir. Havalanan bir akciğerde birkaç hiperekoik yatay çizgi görülebilir; bunlara A çizgileri denir ve patolojik değildir. Hava içeriği azaldığında ultrason ışınını yansıtmak için gereken akustik uyumsuzluk oluşur ve bazı görüntüler ortaya çıkar. Ekstravasküler akciğer suyunun varlığında, ultrason ışını ödemle kalınlaşmış subplevral interlobüler septayı bulur. Işının yansıtılması, B çizgileri veya akciğer kuyruklu yıldızları adı verilen bazı yansımalar oluşturur. B çizgileri, plevral hattın çıkan,

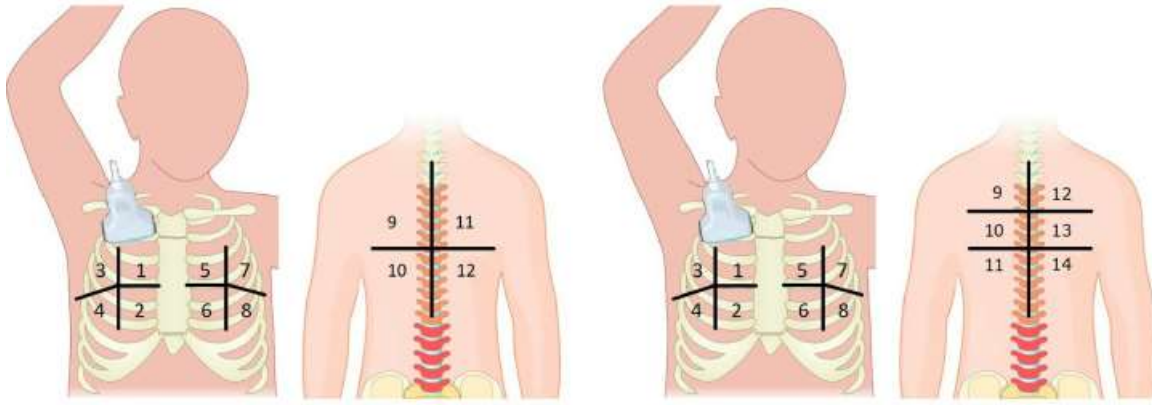
solmadan ekranın altına uzanan ve akciğer kaymasıyla eşzamanlı olarak hareket eden, ayrı lazer benzeri dikey hiperekoik yankılanma artefaktları olarak tanımlanır. Kardiyojenik B çizgilerinin fiziksel temeli aynı zamanda interstisyel pulmoner fibrozis varlığında bulunan pnömojenik fibrotik B çizgilerinin kaynağını da açıklamaktadır. Bu iki patolojide de görülebilen B çizgisi ayırıcı tanıda zorluk oluşturabilir, ancak çeşitli ipuçları iki antitenin ayırt edilmesine yardımcı olabilir. Kardiyojenik B-çizgileri her zaman iki taraflıdır ve genellikle sağ akciğerde sol akciğere göre daha yaygındır; koltuk altı çizgileri boyunca daha yüksek yoğunluklu bir 'sıcak bölge' bulunur (yatan hastalarda, dekübitant bölgeler olarak). Dahası, kardiyojenik B-çizgileri, akut diüretik tedavisi ile birkaç saat içinde çözülebilir. Hava içeriğini daha da azaltmak için, akciğer konsolide olduğunda akciğer parankimini tıpkı karaciğer veya dalak gibi katı bir parankim olarak görselleştirmek mümkündür.

### 2.2.2. Metod:

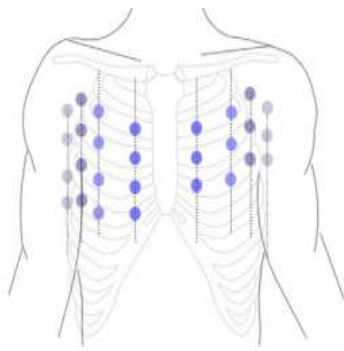
Ultrason bulguları ile akciğer havalanmasındaki azalma arasında korelasyon mevcuttur. Linear, hockey stick, phased-array, konveks, mikro konveks problar mevcuttur. Değerlendirme için 1,6 ile 7,5 MHz arasındaki herhangi bir transdüser frekansı uygundur[117]. Prob seçimi değerlendirilecek yapıların derinliği ve hastayla ilgilidir; obezite, kas kitlesinin fazla olması daha fazla penetrasyon gerektirir. Phased-array, konveks ve mikro konveks problemlerin penetrasyon kapasitesi yüksektir ve konsolidasyonu değerlendirmede daha üstündürler. Linear, hockey stick problemlerin ise yüzeysel çözünürlükleri yüksektir [118]. En sık konveks ve mikro konveks problemler kullanılır. Prob interkostal aralıklara uzunlamasına, dik ve eğik olarak olarak yerleştirilebilir. LUS sırtüstü, yüzüstü ve lateral dekübit pozisyonda yapılabilir. Sırtüstü pozisyon göğüs ön bölgesini taramak için idealdir, aksiller bölgeler lateral dekübit pozisyonda değerlendirilebilir. Sırt, hasta operatöre arkası dönük olarak oturur pozisyondayken değerlendirilir. B çizgilerini ölçmek için tarama protokolleri, taranan anatomik torasik bölgelerin sayısına ve tanımına göre farklılık gösterir. 4,6,8,11,12,14,28 nokta incelemesine dayanan protokoller vardır. (Şekil 5,6). En yaygın ve kapsamlı protokol, 28 akciğer bölgesinin taranmasına dayanır [119]. Klinik amaçlar için, çoğu ekokardiyografik parametre için yapılabilecek benzer şekilde, B çizgileri hafiften şiddetli dereceye kadar yarı niceliksel olarak belirlenebilir. LUS gözlemciler arasında düşük değişkenlik oranına sahiptir.



Şekil 5. 4,6 ve 8 nokta protokolleri



Şekil 6. 12 VE 14 nokta protokolleri



Mid-axillary	Anterior axillary	Mid-clavicular	Para-sternal	Inter-costal space	Para-sternal	Mid-clavicular	Anterior axillary	Mid-axillary
				2				
				3				
				4				
				5				

right side

left side

Şekil 7. 28 nokta protokolü

### 2.2.3.Akciğer ultrasonografisinde terminoloji

**Bat sign:** Bir yarasanın kanatları ve gövdesini andıran görünüm, fizyolojiktir. Alt ve üst kostaların gölgesi kanatları, plevral çizgi gövdeyi oluşturur. (Şekil 8 )

**Plevral çizgi:** Yatay ekojenik çizgilenmelerdir, fizyolojik bulgudur. (Şekil 8 ).

**Lung sliding:** Solunum döngüsü sırasında plevral hattın salınımlı hareketidir, fizyolojik bulgudur.

**Lung pulse:** Plevral hattın solunum döngüsünden bağımsız olarak, kalp atımıyla senkronize olarak ileri geri hareketidir. Konsolidasyon, kitle varlığı, atelektazi ve kontüzyona bağlı olarak izlenebilir.

**A-çizgisi:** Normal plevral dokunun tam bir yansıtıcı yüzey olması nedeniyle ultrason dalgaları fizyolojik akciğer dokusuna nüfuz edemez. Bu plevral çizgiye paralel uzanım gösteren birbirine paralel yankı artefaktları oluşturur ve A çizgileri olarak adlandırılır. Fizyolojik akciğer bulgusudur. (Şekil 9 ).

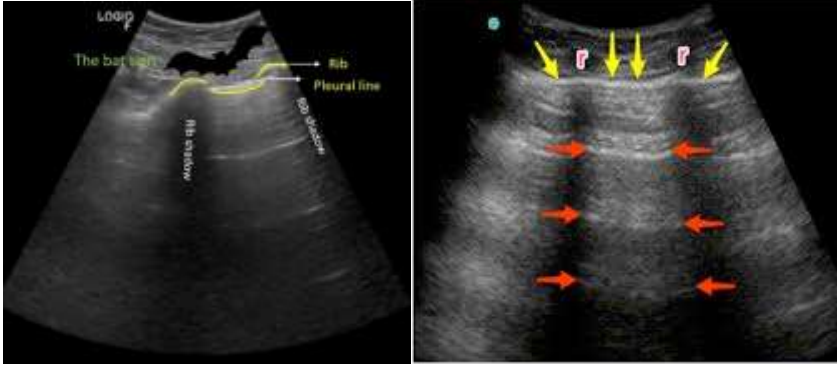
**B-çizgisi:** B-çizgileri plevral çizgiden vertikal olarak uzanım gösteren lazer benzeri hiperekoik artefaktlardır. A çizgilerini silerler, akciğer dokusu ile birlikte hareket ederler. B çizgileri artmış ekstravasküler akciğer sıvısı veya interstisyel akciğer sendromu ile ilişkili olabilir. B-çizgileri, ekstraselüler akciğer suyunun artması durumunda göğüs radyografisinde belirgin olan radyolojik Kerley B-çizgilerinin ultrason eşdeğeridir. [6].( Şekil 10).

**E-çizgisi:** Plevra-perikardiyal arayüzü, diyafragmatik alan, subkostal düzlem veya subkutan amfizemden kaynaklanan vertikal artefaktlardır. Plevral hattın dışında yer alır.

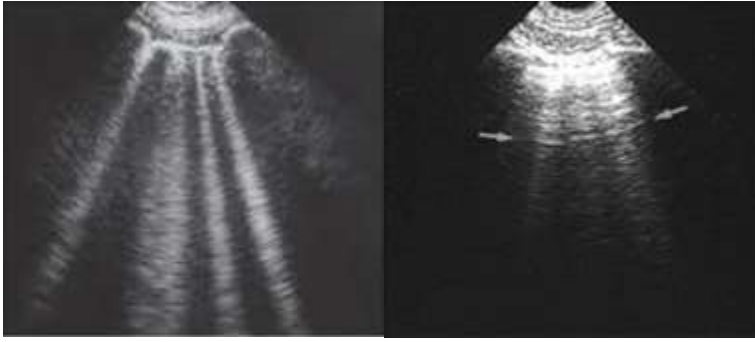
**Z-çizgisi:**Plevral hattın kaynaklanan vertikal çizgilerdir. Boyları kısadır, birkaç santimetre içinde kaybolurlar. B çizgileri gibi solunum döngüsüyle hareket etmez, A çizgilerini silmezler. Henüz klinik bir anlam atfedilmemiştir. (Şekil 11).

**Lung point:** Lung sliding ve seashore sign 'ın birbirini izleyen varlığı ve yokluğuna verilen isimdir.

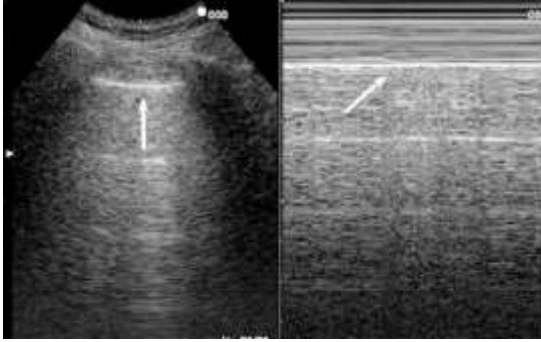
**Seashore sign:** Plevral hattın kaynaklanan granüler görünümdür. Fizyolojik bir bulgudur. (Şekil 12).



**Şekil 8. Şekil 9.** Bat sign, plevral çizgi ve A çizgilerinin gösterilmesi

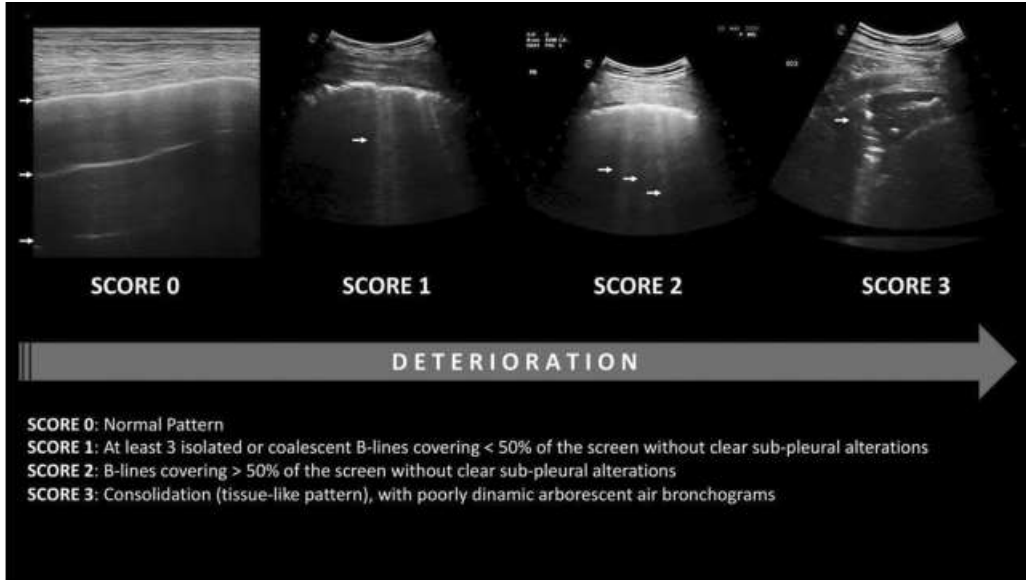


**Şekil 10. Şekil 11.** B çizgisi ve Z çizgilerinin LUS görünümü



**Şekil 12.** Seashore sign

Çalışmaların büyük kısmında daha detaylı veri sağlaması nedeniyle 28 nokta protokolü tercih edilmiştir. LUS değerlendirmesi sonrası çalışmaların bir kısmında B çizgilerinin toplam sayısı hesaplanmış [116], bir kısım çalışmada ise B çizgi skoru hesaplanmıştır [120]. Skor 0 normal akciğer dokusunu ifade eder, A çizgileri izlenir veya en fazla 2 B çizgisi izlenir. Skor 1 de akciğerde orta derecede havalanma kaybı vardır, üç veya daha az B çizgisine rastlanır. Skor 2 akciğerde ciddi derecede havalanma kaybını ifade eder, birleşik B çizgileri izlenir. Skor 3 de akciğerde tam havalanma kaybı vardır, doku benzeri görünüm izlenir. Konsolidasyona bağlı olarak görülür. (Şekil 13).



**Şekil 13.** Akciğer ultrasonu skoru

### 3-GEREÇ VE YÖNTEM

Bu çalışma Necmettin Erbakan Üniversitesi Necmettin Erbakan Üniversitesi Tıp Fakültesi etik kurulunun 13.05.2022 tarihli ve 2022/3789 numaralı onayı alındıktan sonra Necmettin Erbakan Üniversitesi Tıp Fakültesi Kardiyoloji Anabilim Dalında prospektif olarak Helsinki Bildirgesi ve İyi Klinik Uygulamalar yönergesine uygun olarak yürütüldü.

#### 3.1.Hasta Verileri

Çalışmamıza 13.05.2022 ve 13.06.2023 tarihleri arasında Necmettin Erbakan Üniversitesi Tıp Fakültesi Kardiyoloji kliniğinde takipli ekokardiyografik olarak tanı konmuş 70 MD hastası ve kardiyoloji polikliniğine muayene olup kapak patolojisi ve KY olmayan 35 adet kontrol grubu olmak üzere toplam 105 vaka alındı. Hastalar  $MVA < 1.5 \text{ cm}^2$  olanlar orta-ciddi MD,  $> 1.5 \text{ cm}^2$  olanlar hafif MD olmak üzere iki gruba ayrıldı. Her iki gruptaki hastalar semptomatik ve asemptomatik olarak tekrar gruplandırıldı. NYHA 2 ve üzeri olan hastalar semptomatik olarak kabul edildi. Semptomatik hastalar dahil olmak üzere çalışmaya alınan hastalarda klinik konjesyon bulguları yoktu.

Çalışmaya dahil olan hastaların yaş, cinsiyet, boy, kilo gibi demografik özellikleri kaydedildi. Vücut kitle indeksi (BMI), vücut yüzey alanı (BSA) hesaplandı. Kronik hastalıkları; diyabetes mellitus (DM), hipertansiyon(HT), hiperlipidemi(HL), KAH, serebrovasküler olay (SVO), astım, kronik obstrüktif akciğer hastalığı(KOAH) ve daha önce mitral kapağa girişim uygulanıp uygulanmadığı sorgulandı. Fonksiyonel kapasiteleri değerlendirildi.

Kullandığı ilaçlar arasında antikoagülan, B-bloker, kalsiyum kanal blokeri, acei/arb, , statin, diüretik vb olup olmadığı sorgulandı. Tam kan sayımı, temel biyokimyasal tetkikler (üre, kreatinin, sodyum, potasyum, eGFR), lipid paneli düzeyleri değerlendirildi.

Transtorastik ekokardiyografi (TTE) ile ejeksiyon fraksiyonu, sol ventrikül diyastol sonu çap (EDÇ), sistol sonu çap (ESÇ), sol atrium çapı ve alanları, interventriküler septum ve posterior duvar kalınlığı, sPAB, mitral kapağa ait maximum ve mean gradyentler ile mitral kapak alanı değerlendirildi. Sol atrium volüm indeksi (LAVİ) hesaplandı.

28 nokta protokolü kullanılarak sırtüstü pozisyonda LUS yapıldı. B çizgilerinin sayısı 2 saniyelik (sn) alınan kayıtlardan sonra kaydedildi. Bruce protokolüne göre yaşa göre hedef kalp hızının %85'ine ulaşana kadar efor testi yapıldı. Hastaların efor öncesi ve sonrası oksijen saturasyonları ve kalp hızları kaydedildi. TTE ile mitral kapağa ait gradyentler ve sPAB tekrar değerlendirildi. Ardından 28 nokta protokolü ile LUS tekrarlandı.

Kalp yetersizliği, MD dışında ciddi kapak patolojisi, primer PHT, akut dekompanzasyon, ciddi akciğer patolojisi, ciddi anemisi bulunan hastalar ile obezite veya efor yapmaya engel olabilecek ortopedik patoloji varlığı dışlanma kriterleri arasında yer aldı. (TABLO 5 ).

**Tablo 5. Çalışmaya Alınma ve Dışlanma Kriterleri**

Çalışmaya Dahil Edilme Kriterleri	Dışlanma Kriterleri
18 yaş ve üzeri olmak	EF<%50
Çalışma için onamı olmak	Çalışmayı kabul etmeyen hastalar
EF>%50 olmak	MD dışında ek kapak patolojisi bulunan hastalar
Herhangibir derecede MD varlığı	Primer pulmoner hipertansiyonu bulunan hastalar
	Akut dekompanzasyonu olan hastalar
	Ciddi akciğer hastalığı veya kronik obstrüktif akciğer hastalığı olan hastalar

	Hemodiyalize giren hastalar
	Efor yapamayacak hastalar
	Gebe hastalar
	Hgb<10 g/Dl olan hastalar
	BMI>40 kg/m2 olan hastalar

### 3.2.Ekokardiyografik Değerlendirme

Çalışmaya katılan tüm hastalar sol lateral dekübit pozisyonunda iken Epiq 7 ultrason sistemi (Philips Medical Systems; Andover, MA) ve 5-1 MHz transdüser kullanılarak transtorasik ekokardiyografi yapıldı. Ekokardiyografik ölçümler hastaların klinik ve demografik özelliklerini bilmeyen uzman ve deneyimi yüksek 2 farklı kardiyolog tarafından alındı. Ekokardiyografik olarak ölçülen mitral transmitral gradyentler ile MVA ve sPAB değerlerinde operatörler arası değişkenlik >%5 ise hasta çalışmaya alınmadı. Ölçümler esnasında Amerikan Ekokardiyografi Cemiyetinin kılavuzunda yer alan kurallara uyuldu [121]Parasternal uzun aks, parasternal kısa aks, apikal 2 boşluk (2B), apikal 4 boşluk (4B) ve apikal 5 boşluktan görüntülemeleri yapıldı. Parasternal uzun aks görüntülerden M-mode yöntemiyle diyastol ve sistol sonu çapları hesaplandı. (Şekil 14). Apikal 4 boşluk görüntülerde continuous wave dopplerle (CW) mitral kapak uçlarının 1 cm distalinden olacak şekilde transmitral gradyentler ve basınç yarılanma yöntemi ile MVA hesaplandı. Basıncın tepe noktasından yarısına düşmesi için gereken süre belirlendi.  $MVA=220/ P1/2t$  formülü ile hesaplandı. (Şekil 15). AP4B VE AP2B görüntülerden LA volümü hesaplandı. (Şekil 16). AF' si olan hastalarda diyastolik doluş süresindeki farklılığa bağlı olarak ortalama basınç gradyentlerinde belirgin varyasyon nedeniyle kapak ciddiyetinin doğru değerlendirilmesi için çok sayıda atımın ortalaması alındı.

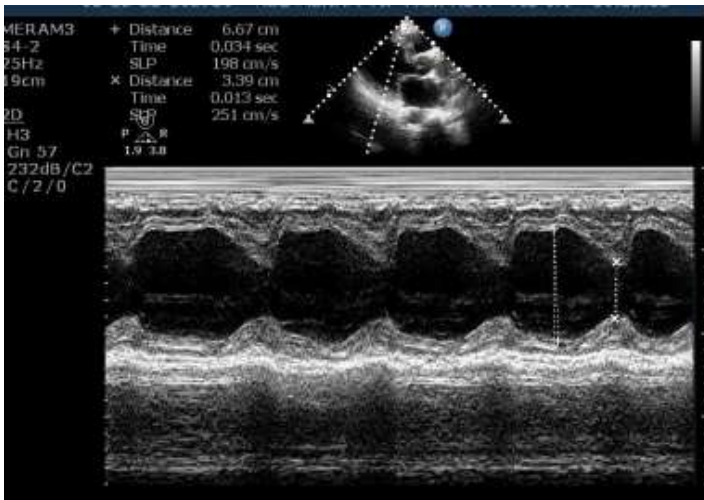
### 3.3.Akciğer ultrasonografisi ile değerlendirme

LUS 5-1 MHz transdüser ile yapıldı. 28 nokta protokolünde belirtilen parasternal, midklavikuler, ön aksiller ve orta aksiller bölgeden olmak üzere, sağ hemitoraksta 2. ve 5.

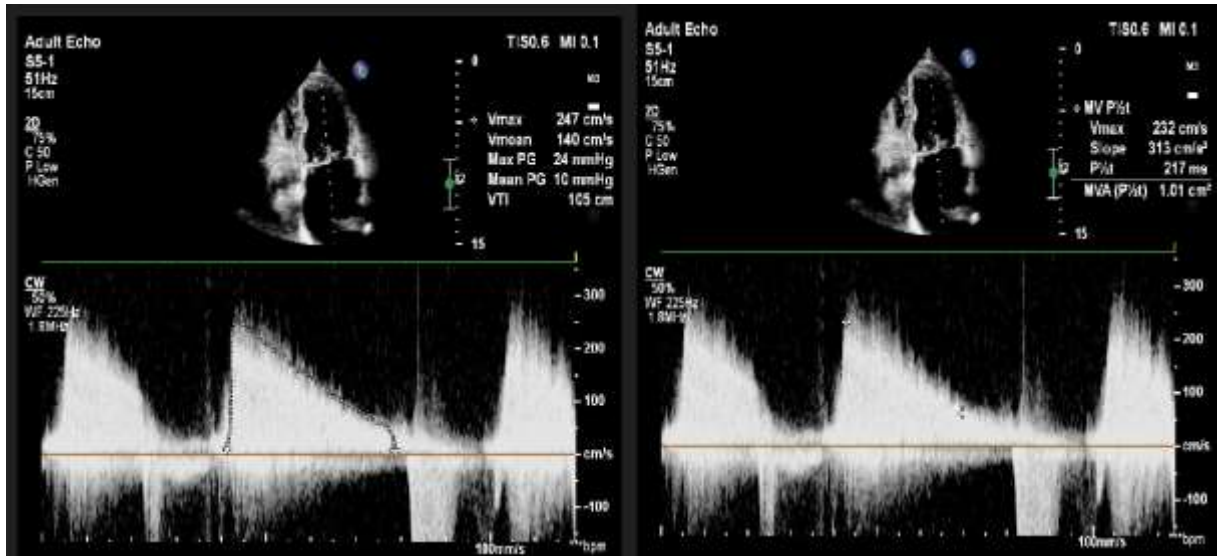
İCA(interkostal aralık) ile sol hemitoraksta 2. ve 4. İCA' lardan B çizgilerinin sayısı kaydedildi [122]. (Şekil 18). Değerlendirme hastalar sırtüstü pozilyondayken yapıldı. Hasta ortopedik ise oturma pozisyonunda değerlendirildi. Her İCA'dan alınan 2 saniye (sn)'lik görünüş kayıtlarından B çizgilerinin sayımı yapıldı. Toplam 28 noktadan yapılan değerlendirme, bruce protokolüne göre maksimum kalp hızının %85 ine ulaşacak efor sonrasında tekrarlandı. Nefes alma sırasında B çizgileri aynı interkostal boşlukta bir konumdan diğerine hareket edebilir ve bunun sonucunda aynı B çizgisi hesaplamada birkaç kez sayılabilir. Bu egzersiz sonrası daha belirgin olabilir. Bu hatalı sayımı engellemek için efor sonrası hastanın takipnesi düzeldikten sonra B çizgileri sayıldı.

### 3.4.Efor testi ile değerlendirme

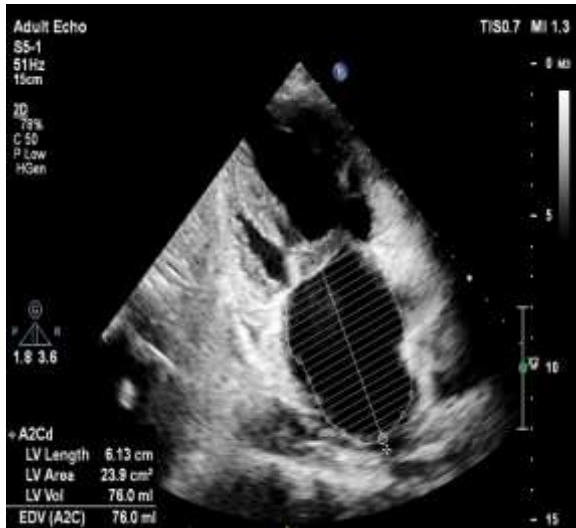Efor testi bruce protokolüne göre maksimum kalp hızının %85 ine ulaşacak şekilde yapıldı. Test boyunca EKG ve kan basıncı sürekli izlendi. Testi kesme kriterleri şiddetli göğüs ağrısı, tanısal S-T segmenti değişikliği, yorgunluk, aşırı kan basıncı artışı (sistolik kan basıncı 240 mm Hg, diyastolik kan basıncı 120 mm Hg), sınırlayıcı nefes darlığı veya tahmin edilen maksimum kalp hızı idi.



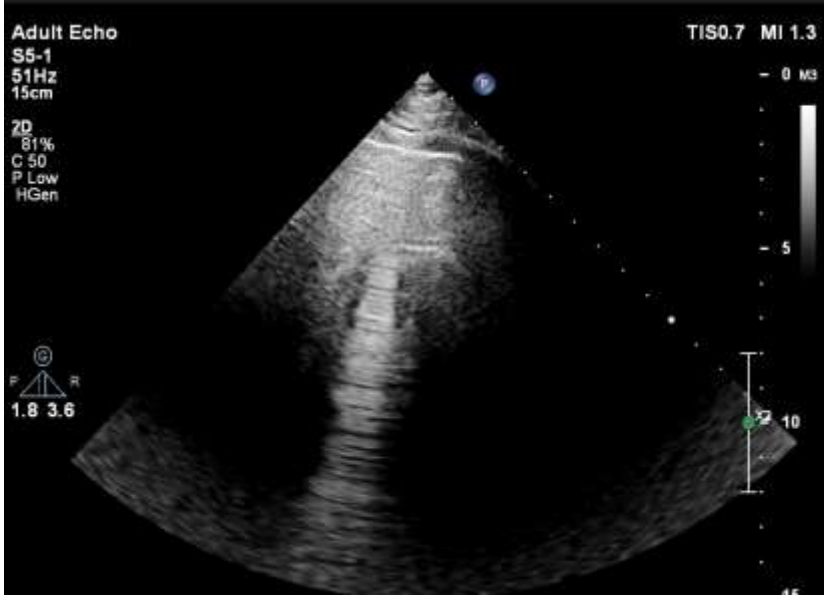
**Şekil 14. Parasternal uzun aksta M-mode ile LV diyastol sistol çaplarının ölçülmesi**



Şekil 15. Mitral kapak gradienti ve kapak alanı hesaplanması



Şekil 16. LA volümü hesaplanması



**Şekil 17. Plevral çizgiye dik uzanım gösteren hiperekoik B çizgisi**

#### **4.İSTATİSTİK**

İstatistiksel analizler SPSS versiyon 22.0 yazılımı kullanılarak yapıldı. Değişkenlerin normal dağılıma uygunluğu görsel (histogram ve olasılık grafikleri) ve analitik yöntemlerle (Kolmogorov-Smirnov/Shapiro-Wilk testleri) incelendi. Tanımlayıcı analizler normal dağılan değişkenler için ortalama  $\pm$ SS, normal dağılmayan değişkenler için median(IQR) ve kategorik değişkenler için n(%) olarak ifade edildi. İki bağımsız grup karşılaştırmalarında normal dağılan değişkenler için student-t testi, normal dağılmayan değişkenler için Mann-Whitney U testi, kategorik değişkenler için ki-kare yerine göre Fisher testi kullanıldı. 3 bağımsız grubun karşılaştırılmasında normal dağılan değişkenler için One-Away Anova, normal dağılmayan değişkenler için ise Kruskal-Wallis testi kullanıldı. Subgrup analizleri için Mann-Whitney U testi kullanıldı ve Bonferroni düzeltmesi yapıldı. Kategorik verilerin karşılaştırılmasında ki-kare yerine göre Fisher testi kullanıldı. Korelasyon katsayıları ve istatistiksel anlamlılıklar Sperman testi ile hesaplandı. Akciğer ultasonografisinin test özelliklerini tespit etmek için ROC eğrisi çizildi. P değeri  $< 0.05$  istatistiksel anlamlı kabul edildi.

## 5.BULGULAR:

### 5.1. Çalışma Grubunun Temel Klinik, Demografik ve Laboratuvar Özellikleri

Çalışmamıza 13.05.2022 ve 13.06.2023 tarihleri arasında Necmettin Erbakan Üniversitesi Tıp Fakültesi Kardiyoloji kliniğinde takipli, çalışmaya dahil olma ve dışlanma kriterlerini sağlayan, klinik (MD bulgu ve semptomları), laboratuvar ve ekokardiyografik (MD'ye yönelik spesifik ölçümler) olarak tanı konmuş 35 orta-ciddi MD, 35 hafif MD hastası ve kardiyoloji polikliniğine muayene olup kalp yetmezliği olmayan 35 adet kontrol grubu hasta alındı. Çalışmaya alınanlar içinde 10 (%14,5) erkek ve 60 (%85,5) kadın hasta mevcuttu. Hasta grubun yaş ortalaması 55,4±12,8, kontrol grubununki ise 59,5±9,9 (p değeri=0.21) olarak ölçüldü. Çalışmaya alınan 70 MD ve 35 kontrol grubu temel klinik ve demografik özellikleri ve laboratuvar parametreleri açısından kıyaslanmıştır (Tablo 6).

**Tablo 6. Hasta ve Kontrol Grubunun Temel Demografik, Klinik ve Laboratuvar Özellikleri**

	<b>MD grubu n:70 Mean±SD/Median (IQR)</b>	<b>Kontrol n:35 Mean±SD/Median (IQR)</b>	<b>p değeri</b>
<b>Demografik özellikler</b>			
Yaş (yıl)	55,4±12,8	59,5±9,9	0,21
Cinsiyet (Erkek), n(%)	10 (%14,5)	11 (%32,4)	0,03
BMI (kg/m <sup>2</sup> )	28,2±4,4	27,2±5,4	0,34
DM, n(%)	12 (%17,4)	18 (%52,9)	<0,0001
HT, n(%)	24 (%34,8)	8 (%23,5)	0,24
KAH, n(%)	9 (%13)	4 (%11,8)	0,56
<b>Laboratuvar</b>			
e-GFR (ml/min/1.73m <sup>2</sup> )	80,4±22,8	92,4±23,6	0,01
Kreatinin (mg/dL)	0,83 (0,28)	0,8 (0,27)	0,51
Hemoglobin (g/dL)	13,3±1,7	13,2±1,8	0,70

\*BMI: Body mass index, KAH: Koroner arter hastalığı, DM: diyabetes mellitus, HT: hipertansiyon, eGFR: Tahmini Glomerüler Filtrasyon Hızı

\*p değeri < 0.05 olması istatistiksel anlamlılığa işaret etmektedir.

Çalışmaya dahil edilen MD hastaları ve kontrol grubunun bazal demografik özellikleri karşılaştırıldığında yaş, cinsiyet, BMI, HT, KAH varlığı, oranı açısından anlamlı farklılıkların olmadığı görüldü. DM kontrol grubunda daha yüksek oranda izlendi. [(12 (%17,4), (18 (%52,9); p:<0,0001) ]. Temel laboratuvar parametreleri olan hemoglobin, kreatinin, e GFR sonuçlarında da anlamlı farklılıklar izlenmedi.

## 5.2. Çalışma Grubunun Temel Ekokardiyografik Parametreleri

Çalışmaya alınan MD ve kontrol grubu ekokardiyografik parametreler açısından karşılaştırıldığında, her iki grupta ejeksiyon fraksiyonu (EF) korunmuştu. Beklenene uygun şekilde MD grubunda sırasıyla LA çapı, LA volüm indeksi ve LAVİ kontrol grubuna göre daha yüksek saptandı. [((46,4±8,2) ; (32,3±4,2); p: <0,001)], [((92,4 (39,0) ; (31,0 (9,8)); p: <0,0001)], . [((51,9 (25,8) ; (17,5 (4,2)); p: <0,0001)]. Efor öncesi ve sonrası sPAB MD grubunda anlamlı olarak yüksek saptandı, [((40,6±10,2) ; (28,1±4,9); p: <0,001)], [((54,7±11,7) ; (32,5±6,3); p: <0,001)], eforla birlikte her iki grupta sPAB artış gösterirken MD grubundaki artış daha belirgindi. Çalışma grubunun temel ekokardiyografik parametreleri Tablo 7’de gösterilmektedir.

**Tablo 7. Hasta ve Kontrol Grubunun Ekokardiyografik Ölçümleri**

	<b>MD grubu n:70</b>	<b>Kontrol n:35</b>	<b>p değeri</b>
	<b>Mean±SD/Median (IQR)</b>	<b>Mean±SD/Median (IQR)</b>	
LV-EF (%)	60 (0)	60 (0)	0,71
LV-EDÇ (mm)	47 (6)	46 (3)	<b>0,04</b>
LV-ESÇ (mm)	27 (6)	25 (3)	<b>0,009</b>
LA çapı (mm)	46,4±8,2	32,3±4,2	<b>&lt;0,001</b>
LA volümü (ml)	92,4 (39,0)	31,0 (9,8)	<b>&lt;0,0001</b>
LAVİ (mL/m <sup>2</sup> )	51,9 (25,8)	17,5 (4,2)	<b>&lt;0,0001</b>
Efor öncesi kapağa ait max. Gradient (mm Hg)	16,4±4,9	-	-

Efor sonrası kapağa ait max. Gradient (mm Hg)	27,0±6,7	-	-
Efor öncesi kapağa ait mean gradient (mmHg)	7,3±2,5	-	-
Efor sonrası kapağa ait mean gradient (mm Hg)	11,4±4,1	-	-
Efor öncesi sPAB (mm Hg)	40,6±10,2	28,1±4,9	<0,001
Efor sonrası sPAB (mm Hg)	54,7±11,7	32,5±6,3	<0,001

\*LV-EF: Sol ventrikül ejeksiyon fraksiyonu, LV-EDÇ: Sol ventrikül diyastol sonu çapı, LV-ESÇ: Sol ventrikül sistol sonu çapı, LA: Sol atrium, LAVİ: Sol atrium volüm indeksi, Max: Maksimum, sPAB: Sistolik pulmoner arter basıncı

\*p değeri < 0.05 olması istatistiksel anlamlılığa işaret etmektedir.

### 5.3. Hasta ve Kontrol Grubunun Efor Öncesi ve Sonrası Akciğer ultrasonografisi

#### Verileri

Bazalde bakılan LUS' da sağ ve sol hemitoraksta B çizgilerinin sayısı kontrol grubuna göre daha fazla sayıda saptandı. [((4 (7)) ; (0 (0)); p: <0,0001)], [(2 (9)) ; (0(0)); p: <0,0001)]. Efor sonrası, MD grubunda her iki hemitoraksta B çizgilerinin sayısı artış gösterdi. [((8 (15)) ; (0,5 (3)); p: <0,0001)], [((4 (13)) ; (0 (2)); p: <0,0001)]. Ayrıca B çizgilerinin sayısındaki üstünlüğün MD grubunda efor sonrası da devam ettiği görüldü. [((21(31,7)) ; (2 (5,25)); p: <0,0001)]. Hasta ve Konrol Grubunun Efor Öncesi ve Sonrası Akciğer ultrasonografisinde B line sayı ve dağılımları tablo 8 de gösterilmektedir.

**Tablo 8. Hasta ve Konrol Grubunun Efor Öncesi ve Sonrası Akciğer ultrasonografisinde B line sayı ve dağılımları**

	MD grubu n:70 Mean±SD/Median (IQR)	Kontrol n:35 Mean±SD/Median (IQR)	p değeri
Efor öncesi RH B line sayısı	4 (7)	0 (0)	<0,0001
Efor sonrası RH B line sayısı	13 (17,25)	0,5 (3,25)	<0,0001
Efor öncesi-sonrası RH B line sayısı farkı	8 (11,5)	0,5 (3)	<0,0001
Efor öncesi LH B line sayısı	2 (9)	0 (0)	<0,0001
Efor sonrası LH B line sayısı	9,5 (21)	0 (3)	<0,0001

<b>Efor öncesi-sonrası LH B line sayısı farkı</b>	<b>4 (13)</b>	<b>0 (2)</b>	<b>&lt;0,0001</b>
<b>Efor öncesi RH+LH toplam B line sayısı</b>	<b>7 (13,5)</b>	<b>0 (2)</b>	<b>&lt;0,0001</b>
<b>Efor sonrası RH+LH toplam B line sayısı</b>	<b>21 (31,7)</b>	<b>2 (5,25)</b>	<b>&lt;0,0001</b>
<b>Efor öncesi-sonrası RH+LH toplam B line sayısı farkı</b>	<b>14 (19,25)</b>	<b>2 (4,25)</b>	<b>&lt;0,0001</b>

\*RH: Sağ hemitoraks, LH: Sol hemitoraks

\*p değeri < 0.05 olması istatistiksel anlamlılığa işaret etmektedir.

#### 5.4. Efor Öncesi ve Sonrası B-line, sPAB, SPO2, Mitral Kapak Gradienti Değişimleri

Hasta ve kontrol gruplarına ait eforla birlikte sPAB, B line, spo2 ve kapak gradientlerindeki değişim tablo 9 da gösterilmektedir.

**Tablo 9. Efor Öncesi ve Sonrası B-line, sPAB, SPO2, Mitral Kapak Gradienti Değişimleri**

	<b>Efor Öncesi Mean±SD/Median (IQR)</b>	<b>Efor Sonrası Mean±SD/Median (IQR)</b>	<b>P değeri</b>
MD grubu sPAB (mm Hg)	40,6±10,3	54,7±11,7	<b>&lt;0,0001</b>
Kontrol Grubu sPAB (mm Hg)	28,1±4,9	32,5±6,3	<b>&lt;0,0001</b>
MD grubu SPO2	95±2,5	94,8±2,9	0,11
Kontrol grubu SPO2	95,1±2,0	96,2±2,1	<b>&lt;0,001</b>
MD grubu mean gr (mm Hg)	7,3±2,5	11,4±4,1	<b>&lt;0,0001</b>
MD grubu max gr (mm Hg)	16,4±4,9	24,01±6,76	<b>&lt;0,0001</b>
MD grubu RH toplam B line sayısı	0 (7)	4 (18,5)	<b>&lt;0,0001</b>
Kontrol grubu RH toplam B line sayısı	0 (2)	1 (2,25)	<b>0,003</b>
MD grubu LH toplam B line sayısı	2 (1,0)	11 (23)	<b>&lt;0,001</b>
Kontrol grubu LH toplam B line sayısı	0 (0,25)	0 (2)	<b>0,007</b>

MD grubu RH+LH toplam B line sayısı	7 (1,4)	22 (35)	<0,001
Kontrol grubu RH+LH toplam B line sayısı	0,5 (3,25)	2 (3,25)	<0,001

\*MD: Mitral darlığı, max. gr: Maksimum gradient, mean gr: Ortalama gradient, sPAB:Sistolik pulmoner arter basıncı RH:Sağ hemitoraks, LH: Sol hemitoraks

\*p değeri< 0.05 olması istatistiksel anlamlılığa işaret etmektedir.

### 5.5. Efor Öncesi ve Sonrası B-line sayısının kapak ciddiyetine göre değişimi

Efor öncesi B line sayısı hem orta-ciddi MD hem de hafif MD grubunda kontrol grubuna göre anlamlı derecede daha fazla izlendi. [((8(32)<sup>a</sup>) ; (6 (13,5)<sup>b</sup>); (0,5(3,25)); p: <0,001)]. Efor sonrası B line sayısı kontrol grubuna göre her iki grupta artmış olup, orta-ciddi ve hafif MD grupları arasında anlamlı farklılık izlenmedi. [((26(65)<sup>a</sup>) ; (19(30,5)<sup>b</sup>); (2(3,25)); p: <0,001)]. Kapak ciddiyetine göre B line sayısı ve dağılımındaki değişiklikler tablo 10 da gösterilmektedir.

**Tablo 10. Kapak ciddiyetine göre B line sayısı ve dağılımındaki değişiklikler**

	Orta- Ciddi MD n:35 Mean±SD/Median (IQR)	Hafif MD n:35 Mean±SD/Median (IQR)	Kontrol n:35	P değeri
Efor öncesi RH toplam B line sayısı	5,5 (13,2) <sup>a</sup>	4 (5) <sup>b</sup>	0 (2)	<0,001
Efor sonrası RH toplam B line sayısı	14,5 (34,5) <sup>a</sup>	13 (14) <sup>b</sup>	1 (2,25)	<0,001
Efor öncesi LH toplam B line sayısı	2,5 (11) <sup>a</sup>	2 (8,5) <sup>b</sup>	0 (0,25)	<0,001
Efor sonrası LH toplam B line sayısı	12,5 (36,8) <sup>a</sup>	9 (12,5) <sup>b</sup>	0 (2)	<0,001
Efor öncesi RH+LH toplam B line Sayısı	8 (32) <sup>a</sup>	6 (13,5) <sup>b</sup>	0,5 (3,25)	<0,001
Efor sonrası RH+LH toplam B line Sayısı	26 (65) <sup>a</sup>	19 (30,5) <sup>a</sup>	2 (3,25)	<0,001
Efor öncesi-sonrası RH toplam B line sayısı farkı	9 (12)	7 (10,5)	0 (1)	<0,001
Efor öncesi-sonrası LH toplam B line sayısı farkı	10,5 (24,7)	4 (9,5)	0 (1)	<0,001

\*RH: Sağ hemitoraks, LH: Sol hemitoraks

\*a: Orta-ciddi MD ve kontrol grubunun karşılaştırılması (p<0,05)

\*b: Hafif MD ve kontrol grubunun karşılaştırılması (p<0,05)

\*p değeri< 0.05 olması istatistiksel anlamlılığa işaret etmektedir.

### 5.6. Hafif Mitral Darlığı Grubunda Efor Öncesi ve Sonrası B line Sayı ve Dağılımının Semptomatik ve Asemptomatik Hastalarda Değişimi

Hafif MD grubunda hem efor öncesi hem de efor sonrası B line sayısı, semptomatik hastalarda asemptomatiklere göre daha fazla izlendi. Ancak bu fark istatistiksel olarak anlamlı düzeye ulaşmadı. [((13 (15)) ; (5(11)); p:0,09], [ (30 (37)); (19 (17)); p: 0,29)]. Hafif MD grubunda efor öncesi ve sonrası B line sayı ve dağılımının semptomatik ve asemptomatik hastalarda değişimi tablo 11 de gösterilmektedir.

**Tablo 11. Hafif Mitral Darlığı Grubunda Efor Öncesi ve Sonrası B line Sayı ve Dağılımının Semptomatik ve Asemptomatik Hastalarda Değişimi**

	Semptom (+) Median (IQR)	Semptom (-) Median (IQR)	P değeri
Efor öncesi RH toplam B line sayısı	7 (11)	4 (5)	0,06
Efor sonrası RH toplam B line sayısı	16 (19)	11 (10)	0,23
Efor öncesi LH toplam B line sayısı	4,5 (9)	2 (9)	0,52
Efor sonrası LH toplam B line sayısı	13,5 (19)	9 (12)	0,29
Efor öncesi RH+LH toplam B line sayısı	13 (15)	5 (11)	0,09
Efor sonrası RH+LH toplam B line sayısı	30 (37)	19 (17)	0,29
Efor öncesi-sonrası RH toplam B line sayısı farkı	7 (11)	7 (9)	0,80
Efor öncesi-sonrası LH toplam B line sayısı farkı	6 (14)	4 (8)	0,39

\*RH: Sağ hemitoraks , LH: Sol hemitoraks

\*p değeri< 0.05 olması istatistiksel anlamlılığa işaret etmektedir.

### 5.7. Orta-ciddi Mitral Darlığı Grubunda Efor Öncesi ve Sonrası B line Sayı ve Dağılımının Semptomatik ve Asemptomatik Hastalarda Değişimi

Orta-ciddi MD grubunda efor öncesi sağ ve sol hemitoraksta B line sayısı semptomatik hastalarda asemptomatik hastalara göre istatistiksel anlamlı derecede fazla olarak izlendi. [(7 (24)) ; (3(6)); p:0,03], [ (6(15)); (0 (11); p: 0,017)]. Efor sonrası da bu fark devam etti. [(20 (50)) ; (7 (13)); p:0,004], [ (36 (45)); (4 (13); p: 0,003)]. Orta-ciddi MD grubunda efor öncesi ve sonrası B line sayı ve dağılımının semptomatik ve asemptomatik hastalarda değişimi tablo 12 de gösterilmektedir.

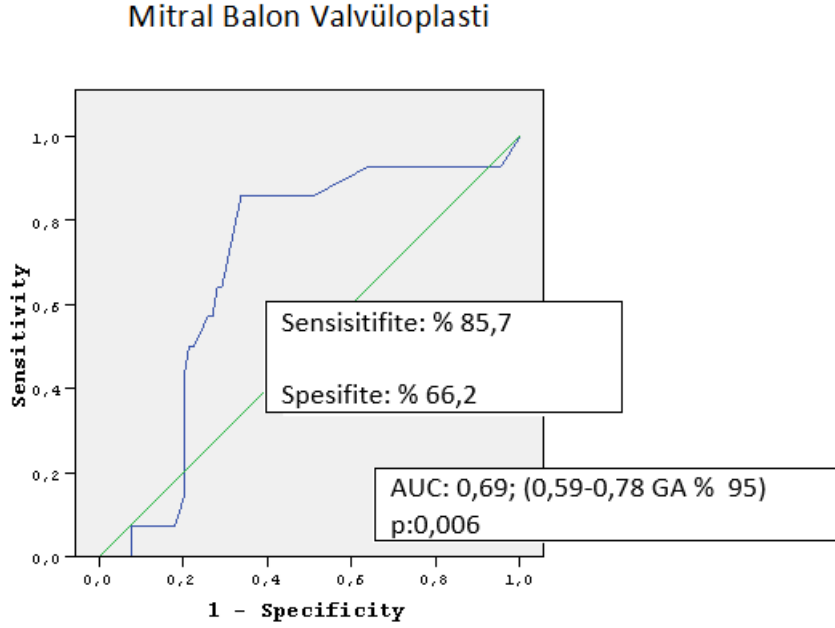
**Tablo 12. Orta-ciddi Mitral Darlığı Grubunda Efor Öncesi ve Sonrası B line Sayı ve Dağılımının Semptomatik ve Asemptomatik Hastalarda Değişimi**

	Semptom (+) Median (IQR)	Semptom (-) Median (IQR)	P değeri
Efor öncesi RH toplam B line sayısı	7 (24)	3 (6)	0,03
Efor sonrası RH toplam B line sayısı	20 (50)	7 (13)	0,004
Efor öncesi LH toplam B line sayısı	6 (15)	0 (11)	0,017
Efor sonrası LH toplam B line sayısı	36 (45)	4 (13)	0,003
Efor öncesi RH+LH toplam B line sayısı	11 (42)	5 (10)	0,02
Efor sonrası RH+LH toplam B line sayısı	45 (92)	12 (21)	0,002
Efor öncesi-sonrası RH toplam B line sayısı farkı	14 (17)	3 (7)	0,001
Efor öncesi-sonrası LH toplam B line sayısı farkı	19 (27)	3 (11)	0,002

\*RH: Sağ hemitoraks , LH: Sol hemitoraks

\*p değeri < 0.05 olması istatistiksel anlamlılığa işaret etmektedir.

## 5.8. Akciğer Ultrasonografisinin Mitral Balon Valvüloplastinin Öngördürücüsü Olarak Değerinin ROC Eğrisi Analizi Kullanılarak Değerlendirilmesi



**Şekil 18.** LUS un mitral balon valvüloplastiyi öngördürücü değerinin ROC eğrisi ile analizi

LUS'un MBVP yi öngördürmedeki tanısal değerliliğini değerlendirmek için ROC eğrisi analizleri yapıldı. Sol taraf akciğer ultrasonografisinde efor öncesi ve sonrası B çizgisi sayısında >3 fark olması, % 85,7 sensitivite (%95 GA %57,2-98,2), %66,2 spesifite (%95 GA %55,5-76,0) ile MBVP yi öngördürmektedir. Pozitif prediktif değeri 28,6 (%95 GA 21,8-36,5), negatif prediktif değeri %96,7 (%95 GA 89-99,1). AUC:0,69 (GA:0,59-0,78). (p:0,006). (Şekil 18).

## 6.TARTIŞMA:

Bildiğimiz kadarıyla bu çalışma MD hastalarında kapağın ciddiyeti ve semptomların değerlendirilmesinde LUS'un etkinliğini araştıran ilk çalışmadır. Sonuçlarımız LUS'nun MBVP'yi öngördürebileceğini göstermektedir.

MD progresif şekilde kalp debisini sınırlar ve sol atrial basınç artar. Artmış sol atrial basınç pulmoner venöz ve kapiller basınçları artırarak efor dispnesine neden olur. Semptomların birçoğu sol atrial basınçtaki bu kronik yükselmenin sonucudur. PCWP daki artışla birlikte pulmoner vasküler yapıdaki değişiklikler ve interstisyel boşluğa sıvı ekstrevasyonu ile

pulmoner ödem gelişir. Son zamanlarda konjesyon başta olmak üzere akciğer patolojilerinin değerlendirilmesinde LUS popüler yöntem haline gelmiştir.

Ultrason ile kardiyak ve pulmoner değerlendirmenin entegre edilmesi, yapısal veya fonksiyonel kardiyak patolojinin pulmoner sonuçlarının anlaşılmasına ve tanımlanmasına yardımcı olur ve potansiyel olarak hasta yönetimini bireyselleştirir.

LUS ile ilgili ilk yapılan çalışmalar ve veriler özellikle acil servislerde dispne şikayeti olan hastalarda kardiyak ve nonkardiyak ayrımı üzerinedir. Ancak son yıllarda KY başta olmak üzere kardiyak hastalıklarda da kullanılabileceğine yönelik veriler ortaya çıkmıştır. Kapak hastalıklarında kullanımına ilişkin çalışmalar sınırlı olup bildiğimiz kadarıyla şu anda literatürde AD hastalarında konjesyonun prognostik etkilerine yönelik bir çalışma mevcuttur[9].

2021 ESC Kılavuzu, özellikle NT-proBNP testinin mevcut olmadığı durumlarda, KY tanısını doğrulamak için akut durumlarda LUS kullanımından da bahsetmektedir[123]. KY nedeniyle hospitalizasyon veya tüm nedenlere bağlı ölüm riskinin, taburculukta daha fazla sayıda B çizgisi bulunan hastalarda daha yüksek olduğunu gösterilmiştir [124]. Korunmuş ejeksiyon fraksiyonlu kalp yetmezliği (HFpEF)'nin tanısız değerlendirilmesinde LUS ile egzersiz stres ekokardiyografisinin kullanılmasının HFpEF tanısını güçlendirebileceği gösterilmiştir [125]. Primer perkütan koroner girişim uygulanan ST segment elevasyonlu miyokard enfarktüsü hastalarından oluşan bir kohortta, Killip sınıflamasına eklenen LUS ile değerlendirme, başvuruda ve hastane içi mortalite riski taşıyan hastaları belirlemede fizik muayeneden daha duyarlı olduğu gösterilmiştir[126].

PCWP' daki artış hemodinamik konjesyon göstergesidir, klinik konjesyon gelişmeden günler öncesinde başlayabilir[127]. Semptomlardan önce hemodinamik konjesyonun başladığını düşünürsek klinik konjesyon, buzdağının görünen kısmı olarak kabul edilebilir. LUS, subklinik konjesyonun erken tespitini kolaylaştırmak için ayakta tedavi gören hastaların rutin klinik değerlendirmesinde potansiyel olarak uygulanabilir.

Geleneksel fizik muayene bulguları her zaman güvenilir değildir, emin ellerde bile sıklıkla hatalar olabilir. Dekonjesyonu değerlendirmek için sıklıkla kullandığımız PAAC'de de konjesyonu olan hastaların yaklaşık %20 si normal görünümde olabilir[128]. LUS interstisyel ödem ve plevral efüzyonu dışlamada PAAC 'den daha iyi performans gösterir[129]. Plevral

efüzyon, alveoler konsolidasyon ve alveolar-interstisyel sendromu teşhis etmede oskültasyon, PAAC, toraks BT ve LUS karşılaştırılmış, oskültasyon ve PAAC LUS' dan daha az doğru sonuç vermiştir. LUS ise torax BT ye daha yakın oranda sonuçları tahmin etmiştir[130].

HFrEF ve HFpEF olan hastaların dekompanzasyon ile hastane yatışında yapılan bir değerlendirmede HFpEF'li hastalarla karşılaştırıldığında, HFrEF'li hastalarda kabul ve taburculukta daha fazla B çizgisi izlenmiştir[131]. Bu da B-çizgilerinin, KY alt tipinden bağımsız olarak pulmoner konjesyonun yararlı bir belirteci olabileceğini gösterir. Çalışmaya sonuçları etkileyecek sistolik fonksiyon bozukluğu olan hastalar dahil edilmedi, ancak çalışmaya alınan hastaların diyastolik fonksiyonları değerlendirilmedi. Bu çalışmamızın kısıtlılıklarından biridir.

sPAB ve NT-proBNP düzeyleri ile B çizgisi sayısı arasındaki pozitif korelasyon birçok çalışmada gösterilmiştir [132]. Natriüretik peptitler (NP), artmış duvar stresine yanıt olarak miyositlerden salgılanır. KY başta olmak üzere birçok nedene bağlı olarak yükselebilir. Kapak patolojileri de bunlardan biridir. Korunmuş LV sistolik fonksiyonuna sahip MD li hastalarda, sağlıklı kontrollerle karşılaştırıldığında NT-proBNP'nin plazma konsantrasyonlarının arttığı gösterilmiştir. Dilate sağ ventrikül (RV) boyutlarına sahip MD hastaları en yüksek BNP düzeylerine (318 pg/dL) sahipken, normal RV boyutlarına (278 pg/dL) sahip MD hastalarının NTproBNP düzeyleri de kontrollere (43 pg/dL, P) kıyasla anlamlı derecede yüksek bulunmuştur (p= 0,001)[133]. Bu durum artmış sPAB ve fonksiyonel triküspit yetersizliğine sekonder olarak sağ ventrikülde aşırı yüklenmenin bir sonucu olarak RV' den salgılanan NT-proBNP kaynaklıdır. Dolayısıyla çalışmamızdaki hasta grubunda NT-proBNP seviyelerine bakmak diyastolik disfonksiyonu olan hastaları dışlamada bize ek fayda sağlamayacağından NT-proBNP seviyeleri görülmedi.

KBH da konjesyonla seyredabilen patolojilerden biridir, hemodiyaliz hastalarında da LUS' a yoğun ilgi bulunmaktadır. Hasta grubunda sonuçları etkileyecek böbrek fonksiyon bozukluğu bulunmamaktadır, çalışmaya alınan hastaların ortalama eGFR' si  $80,4 \pm 22,8$  ml/min/1.73m<sup>2</sup>, kreatinin değerleri 0,83 (0,28) mg/dL dir.

Çalışmamızda LUS'un MD ciddiyetini değerlendirme ve girişim zamanını belirlemede öngördürücü değerini araştırdık. Hasta ve kontrol grubu bazalde ve hedef kalp hızının %85 ine ulaşana kadar yapılan efor testi sonrası 28 nokta protokolüne göre LUS ile değerlendirildi. Çalışmaya alınan hastalar MD ciddiyetine göre orta-ciddi ve hafif MD olarak 2 gruba ayrıldı. Ayrıca hastalar semptomatik ve asemptomatik olarak tekrar gruplandırıldı. Çalışmaya alınan

hastalarda klinik konjesyon belirtileri yoktu. Hasta grubunda efor öncesi bakılan SPO<sub>2</sub> 95±2,5 idi. Bazalde bakılan LUS' da sağ ve sol hemitoraksta B çizgilerinin sayısı kontrol grubuna anlamlı derecede fazla saptandı. Bu da literatüre benzer şekilde B çizgilerinin artmış LA basıncı ve PCWP'ın göstergesi olduğunu kanıtlamaktadır.

Özellikle kalp yetmezliği olan hastalarda, çok düşük egzersiz seviyelerinde bile egzersiz sırasında pulmoner arter ve wedge basınçlarında belirgin bir artış gözlenmiştir [134]. Bu basınç artışı pulmoner kapiller damar duvarlarında ultrastrüktürel değişikliklere neden olur, bu da alveoler ödemle sonuçlanır ve efor sonrası B çizgi skorlarında artış izlenir [134]. MD hastalarında da benzer şekilde eforla birlikte LAP, PCWP ve B çizgisi sayısında artış beklenir. Çalışmamızda mevcut verilerle uyumlu olarak efor sonrası her iki hemitoraksta B çizgilerinin sayısı artış gösterirdi.

B çizgisi sayısının kapak ciddiyetine göre dağılımını değerlendirdiğimizde efor öncesi B çizgisi sayısı hem orta-ciddi MD hem de hafif MD grubunda kontrol grubuna göre anlamlı derecede daha fazla izlendi, ancak kapak ciddiyeti ile korele değildi. Efor sonrası B çizgisi sayısı her iki grupta artmış olup, orta-ciddi MD grubu ve hafif MD grubu arasında anlamlı derecede farklılık izlenmedi. MBVP öncesi ve sonrası NP düzeylerinin değerlendirildiği bir çalışmada MD'li hastalarda kontrol grubu ile karşılaştırıldığında başlangıçta ANP (atrial natriüretik peptid) ve BNP (brain natriüretik peptid) konsantrasyonları anlamlı derecede yüksek bulunmuştur. ANP ve BNP'nin daha yüksek başlangıç seviyeleri, EKO' da daha ciddi MD, kateterizasyonda daha yüksek PCWP ve daha düşük CO ile ilişkili bulunmuştur[135]. B çizgisi sayısı ile BNP seviyeleri arasındaki korelasyonu gösteren çalışmaları düşünecek olursak sonuçlarımız literatürle uyumlu değildir, çalışmamızda orta-ciddi MD grubu ve hafif MD grubu arasında B çizgisi sayısı kapak ciddiyetiyle korele bulunmamıştır. Kardiyak B çizgilerinin diüretiklere hızlı yanıt verdiği bilinmektedir, bu farklılık hastaların diüretik dozları ve son diüretik kullanma zamanları ile ilişkili olabilir.

Kontrol grubunda da efor öncesi ve sonrası değerlendirmelerde B çizgisi izlenmiştir. Ancak birkaç günlük B çizgisinin varlığının özellikle alt interkostal boşluklarda normal olabileceği, <5 B çizgisi eşiğinin altında olan sayıların önemsiz olarak değerlendirilebileceği bildirilmiştir [136]. Kardiyak kökenli B çizgileri çok daha fazla sayıda olması, sağ akciğerde daha yaygın olması ve sağ ön aksiller 3. İCA da B çizgilerinin yüksek yoğunlukta bulunduğu 'sıcak nokta' olarak adlandırılan bir bölgenin varlığı ile ayırt edilebilir [137].

Hafif MD grubundaki hastaları semptomlarına göre değerlendirdiğimizde hafif MD grubunda hem efor öncesi hem de efor sonrası B çizgisi sayısı, semptomatik hastalarda asemptomatiklere göre daha fazla izlendi. Ancak bu fark istatistiksel olarak anlamlı düzeye ulaşmadı. Orta-ciddi MD grubunda ise efor öncesi sağ ve sol hemitoraksta B çizgi sayısı semptomatik hastalarda asemptomatik hastalara göre istatistiksel anlamlı derecede fazla olarak izlendi. Efor sonrası da bu fark devam etti. LA basıncındaki anormal yükselmeler başlangıçta normal bir pulmoner vasküler patern ile bir arada olabilir, başlangıçta kompanzatuvar mekanizmalar ile akciğerler normal ya da normale yakın görülebilir[136]. Her iki grubun da semptomatik olmasına rağmen B çizgi sayısının orta-ciddi MD grubunda istatistiksel olarak anlamlı düzeye ulaşması bu fizyoloji ile açıklanabilir.

Çalışmamız MD hastalarında LUS ile yapılan ilk çalışmadır. Hem hafif hem de orta-ciddi MD grubunda B çizgisi sayısı kontrol grubuna göre daha fazla izlenmiştir. Ancak literatürden farklı olarak B çizgisi sayısı kapak ciddiyeti ile korele olarak dağılmamıştır. Bu sonucun hastaların diüretik dozu ve kullanımındaki farklılıktan kaynaklandığı düşünülmektedir. Her iki grupta da semptomatik hastalarda B çizgisi sayısı asemptomatik hastalara göre daha fazla izlenmiştir.

MD ciddiyeti ile uyumsuz veya şüpheli semptomu olan hastalar ile asemptomatik hastalarda stres testi endikedir [138]. Egzersiz ekokardiyografi, mitral gradient ve sPAB daki değişiklikleri değerlendirerek objektif bilgi sağlayabilir. Asemptomatik hastalarda ayrıca yaş ve cinsiyete göre düzeltilmiş NT-pro-BNP seviyeleri müdahale için uygun zamanın seçilmesinde yardımcı olabilir.

Hastaların semptomlarını yeterince ifade edemedikleri durumlarda ya da semptom ve EKO bulguları arasında uyumsuzluk olması halinde LUS, MD başta olmak üzere kapak hastalıklarında efor testi ve BNP düzeyleri dışında bize ek fayda sağlayabilecek, klinisyenler tarafından kolay öğrenilebilir ve uygulanabilir yeni bir yöntemdir. Ayrıca girişim zamanlamasının optimize edilmesi, takiplerde diüretik tedavi optimizasyonunda da klinisyenlere yol gösterici olabilir. 75 orta ve ciddi AD hastasının  $13.4 \pm 6$  aylık takibi sonucunda, takip sırasında daha yüksek sayıda B-çizgisi, KY ile ilişkili advers olaylar ve ölümle ilişkilendirilmiştir [9]. MD ve diğer kapak hastalıklarında da benzer sonuçlar bulunması muhtemeldir, ancak bunun için daha uzun süreli ve geniş hasta grupları ile çalışmalara ihtiyaç vardır.

## 7. KISITLILIKLAR:

Mevcut çalışmamızın bazı sınırlamaları vardır. İlk olarak tek merkezlidir ve hasta sayısı azdır. Çalışmamızda seçilmiş bir çalışma popülasyonu kullandık ve bu nedenle seçim yanlılığı mevcut olabilir. Çalışmanın sonuçlarını doğrulamak için iyi tasarlanmış prospektif randomize çok merkezli bir çalışmaya ihtiyaç vardır.

B çizgileri kardiyojenik kaynaklı konjesyonun göstergesidir. Dolayısıyla HFrEF, HFpEF, kalp kapak hastalıkları gibi kardiyak patolojilerde de karşımıza çıkabilir. Çalışmamıza MD dışında ek kapak hastalığı bulunan hastalar ve HFrEF hastaları alınmamıştır. Ancak hastaların diyastolik disfonksiyonları değerlendirilmemiştir.

Kardiyak B çizgileri diüretiklere hızlı cevap verirler, hastalar değerlendirilmeden önce son diüretik dozu ve zamanı sorgulanmamıştır.

## 8. SONUÇ:

Hafif ve orta-ciddi MD hastalarında değerlendirilen B çizgileri, kontrol grubuna göre MD grubunda daha fazla sayıda izlenmiştir. Her iki grupta da semptomatik hastalarda B çizgisi sayısı asemptomatik hastalara göre daha fazla izlenmiştir. Hafif MD de bu fark istatistiksel anlamlı düzeye ulaşmazken, orta-ciddi MD grubunda istatistiksel olarak anlamlı düzeydedir. Kolay uygulanabilir ve erişilebilir olduğu düşünülecek olursa LUS, MD hastalarının klinik değerlendirilmesinde fizik muayene ve EKO'nun bir parçası olarak kullanılabilir.

## KAYNAKLAR:

- [1] A. Harky, B. Botezatu, S. Kakar, M. Ren, ... M. S.-P. in, and undefined 2021, "Mitral valve diseases: pathophysiology and interventions," *Elsevier*, Accessed: May 18, 2023. [Online]. Available: <https://www.sciencedirect.com/science/article/pii/S0033062021000360>

- [2] R. Gallegos, R. B. C. Anatomy, undefined Physiology, and Devices, and undefined 2005, "Heart Valve Disease," *Springer*, Accessed: May 18, 2023. [Online]. Available: [https://link.springer.com/chapter/10.1007/978-1-59259-835-9\\_27](https://link.springer.com/chapter/10.1007/978-1-59259-835-9_27)
- [3] A. Kapoor, S. Kumar, A. Shukla, S. Tewari, ... N. G.-I. heart, and undefined 2004, "Determinants of left atrial pressure in rheumatic mitral stenosis: role of left atrial compliance and" atrial stiffness".," *europemc.org*, Accessed: May 19, 2023. [Online]. Available: <https://europemc.org/article/med/15129786>
- [4] D. Z.-B. M. J.-I. 2348–392X and undefined 2018, "Braunwald's heart disease: a textbook of cardiovascular medicine," *babymhospital.org*, Accessed: Nov. 26, 2023. [Online]. Available: [https://babymhospital.org/BMH\\_MJ/index.php/BMHMJ/article/view/163](https://babymhospital.org/BMH_MJ/index.php/BMHMJ/article/view/163)
- [5] M. T. Maeder *et al.*, "Pulmonary Hypertension in Aortic and Mitral Valve Disease," *Front Cardiovasc Med*, vol. 5, May 2018, doi: 10.3389/FCVM.2018.00040/FULL.
- [6] F. Bianco, F. Ricci, V. Bucciarelli, R. De Caterina, and S. Gallina, "Lung ultrasonography: a practical guide for cardiologists," *journals.lww.com*, vol. 17, pp. 0–000, 2017, doi: 10.2459/JCM.0000000000000515.
- [7] J. M.-T. A. journal of emergency medicine and undefined 2016, "Resolution of sonographic B-lines as a measure of pulmonary decongestion in acute heart failure," *Elsevier*, Accessed: May 31, 2023. [Online]. Available: <https://www.sciencedirect.com/science/article/pii/S0735675716002473>
- [8] V. Noble, A. Murray, R. Capp, M. S.-R.- Chest, and undefined 2009, "Ultrasound assessment for extravascular lung water in patients undergoing hemodialysis: time course for resolution," *Elsevier*, Accessed: May 31, 2023. [Online]. Available: <https://www.sciencedirect.com/science/article/pii/S0012369209603445>
- [9] I. A. Szabó *et al.*, "Prognostic Value of Lung Ultrasound in Aortic Stenosis," *Front Physiol*, vol. 13, Apr. 2022, doi: 10.3389/FPHYS.2022.838479/FULL.
- [10] A. Bhan, B. Das, P. Venugopal, ... A. S.-I. H., and undefined 1990, "Immunohistochemical characterization of Aschoff nodules and endomyocardial inflammatory infiltrates in resected left atrial appendages." *europemc.org*, Accessed: May 21, 2023. [Online]. Available: <https://europemc.org/article/med/2098313>
- [11] S. Leong, G. Soor, J. Butany, ... J. H.-C. J. of, and undefined 2006, "Morphological findings in 192 surgically excised native mitral valves," *Elsevier*, Accessed: May 21, 2023. [Online]. Available: <https://www.sciencedirect.com/science/article/pii/S0828282X0670321X>
- [12] M. Rothenbühler, C. O'Sullivan, ... S. S.-T. L. G., and undefined 2014, "Active surveillance for rheumatic heart disease in endemic regions: a systematic review and meta-analysis of prevalence among children and adolescents," *Elsevier*, Accessed: May 21, 2023. [Online]. Available: <https://www.sciencedirect.com/science/article/pii/S2214109X14703109>
- [13] A. Bitan, E. Mazor-Dray, J. Weinstein, S. Carmel, R. I.- Cardiology, and undefined 2020, "Rheumatic mitral stenosis: long-term follow-up of adult patients with nonsevere initial disease," *karger.com*, 2020, doi: 10.1159/000505481.
- [14] S. C. Harb and B. P. Griffin, "Mitral Valve Disease: a Comprehensive Review," *Curr Cardiol Rep*, vol. 19, no. 8, Aug. 2017, doi: 10.1007/S11886-017-0883-5.

- [15] J. Carapetis, A. Steer, E. M.-... L. infectious diseases, and undefined 2005, "The global burden of group A streptococcal diseases," *Elsevier*, Accessed: May 22, 2023. [Online]. Available: <https://www.sciencedirect.com/science/article/pii/S147330990570267X>
- [16] S. D. Chakravarty, J. B. Zabriskie, and A. Gibofsky, "Acute rheumatic fever and streptococci: The quintessential pathogenic trigger of autoimmunity," *Clin Rheumatol*, vol. 33, no. 7, pp. 893–901, 2014, doi: 10.1007/S10067-014-2698-8.
- [17] S. Dougherty, J. Carapetis, L. Zühlke, and N. Wilson, "Acute Rheumatic Fever and Rheumatic Heart Disease," *Acute Rheumatic Fever and Rheumatic Heart Disease*, pp. 1–343, Apr. 2017, doi: 10.1016/C2017-0-03010-0.
- [18] B. Arvind and S. Ramakrishnan, "Rheumatic Fever and Rheumatic Heart Disease in Children," *Indian J Pediatr*, vol. 87, no. 4, pp. 305–311, Apr. 2020, doi: 10.1007/S12098-019-03128-7.
- [19] E. Bhutia, D. Kumar, M. Kundal, S. K.- Heart, L. and, and undefined 2018, "Atypical articular presentations in Indian children with rheumatic fever," *Elsevier*, Accessed: May 23, 2023. [Online]. Available: <https://www.sciencedirect.com/science/article/pii/S1443950617303220>
- [20] B. Shankar, E. Bhutia, D. K.-A. of P. Cardiology, and undefined 2016, "Atypical arthritis revisited: Acute rheumatic fever," *ncbi.nlm.nih.gov*, Accessed: May 23, 2023. [Online]. Available: <https://www.ncbi.nlm.nih.gov/pmc/articles/PMC4867803/>
- [21] S. L. Dean and H. S. Singer, "Treatment of Sydenham's Chorea: A Review of the Current Evidence," *Tremor and Other Hyperkinetic Movements*, vol. 7, no. 0, p. 456, Jun. 2017, doi: 10.5334/TOHM.376.
- [22] M. Panamonta, A. Chaikitpinyo, ... N. A.-I. journal of, and undefined 2007, "Evolution of valve damage in Sydenham's chorea during recurrence of rheumatic fever," *Elsevier*, Accessed: May 23, 2023. [Online]. Available: <https://www.sciencedirect.com/science/article/pii/S0167527306009120>
- [23] E. Gurkas, Z. Karalok, B. Taskin, ... U. A.-B. and, and undefined 2016, "Predictors of recurrence in Sydenham's chorea: clinical observation from a single center," *Elsevier*, Accessed: May 23, 2023. [Online]. Available: <https://www.sciencedirect.com/science/article/pii/S0387760416300523>
- [24] A. Orsini, T. Foadelli, A. Sica, ... A. S.-I. J. of, and undefined 2022, "Psychopathological Impact in Patients with History of Rheumatic Fever with or without Sydenham's Chorea: A Multicenter Prospective Study," *mdpi.com*, Accessed: May 23, 2023. [Online]. Available: <https://www.mdpi.com/1794180>
- [25] S. Mohammad, ... M. N.-... of P. and, and undefined 2015, "Intravenous immunoglobulin in acute Sydenham's chorea: A systematic review," *Wiley Online Library*, vol. 51, no. 12, pp. 1235–1238, Dec. 2015, doi: 10.1111/jpc.12915.
- [26] A. Ali, G. Anugwom, U. Rehman, M. K.- Cureus, and undefined 2021, "Sydenham Chorea Managed With Immunoglobulin in Acute Rheumatic Fever," *cureus.com*, Accessed: May 23, 2023. [Online]. Available: <https://www.cureus.com/articles/57913-sydenham-chorea-managed-with-immunoglobulin-in-acute-rheumatic-fever>

- [27] L. Alvarez, G. N.-P. Neurology, and undefined 1985, "Valproic acid in the treatment of Sydenham chorea," *Elsevier*, Accessed: May 23, 2023. [Online]. Available: <https://www.sciencedirect.com/science/article/pii/0887899485900372>
- [28] S. Tariq *et al.*, "Managing and treating Sydenham chorea: A systematic review," *Wiley Online Library*, 2023, doi: 10.1002/brb3.3035.
- [29] K. A. Robertson, J. A. Volmink, and B. M. Mayosi, "Antibiotics for the primary prevention of acute rheumatic fever: A meta-analysis," *BMC Cardiovasc Disord*, vol. 5, May 2005, doi: 10.1186/1471-2261-5-11.
- [30] M. Fabi, M. Calicchia, A. Miniaci, ... A. B.-T. J. of, and undefined 2019, "Carditis in acute rheumatic fever in a high-income and moderate-risk country," *Elsevier*, Accessed: May 23, 2023. [Online]. Available: <https://www.sciencedirect.com/science/article/pii/S0022347619309801>
- [31] G. J. Van Asselt and R. P. Mouton, "Detection of penicillin tolerance in *Streptococcus pyogenes*," *J Med Microbiol*, vol. 38, no. 3, pp. 197–202, 1993, doi: 10.1099/00222615-38-3-197.
- [32] A. F. Bolger *et al.*, "Prevention of viridans group streptococcal infective endocarditis: a scientific statement from the American Heart Association," *Am Heart Assoc*, vol. 143, no. 20, pp. 963–978, May 2021, doi: 10.1161/CIR.0000000000000969.
- [33] G. Habib, P. Lancellotti, ... M. A.-G. italiano, and undefined 2016, "2015 ESC Guidelines for the management of infective endocarditis. The Task Force for the Management of Infective Endocarditis of the European Society of," *pubmed.ncbi.nlm.nih.gov*, Accessed: May 23, 2023. [Online]. Available: <https://pubmed.ncbi.nlm.nih.gov/27093212/>
- [34] Y. Abramowitz, H. Jilaihawi, T. Chakravarty, M. J. Mack, and R. R. Makkar, "Mitral Annulus Calcification," *J Am Coll Cardiol*, vol. 66, no. 17, pp. 1934–1941, Oct. 2015, doi: 10.1016/J.JACC.2015.08.872.
- [35] P. B. Bertrand, C. G. Mihos, and E. Yucel, "Mitral Annular Calcification and Calcific Mitral Stenosis: Therapeutic Challenges and Considerations," *Curr Treat Options Cardiovasc Med*, vol. 21, no. 4, Apr. 2019, doi: 10.1007/S11936-019-0723-6.
- [36] M. Forman, R. Virmani, R. Robertson, W. S.- Chest, and undefined 1984, "Mitral anular calcification in chronic renal failure," *Elsevier*, Accessed: May 23, 2023. [Online]. Available: <https://www.sciencedirect.com/science/article/pii/S0012369215402302>
- [37] N. Depace, A. Rohrer, ... M. K.-A. of I., and undefined 1981, "Rapidly progressing, massive mitral annular calcification: Occurrence in a patient with chronic renal failure," *jamanetwork.com*, Accessed: May 23, 2023. [Online]. Available: <https://jamanetwork.com/journals/jamainternalmedicine/article-abstract/601588>
- [38] V. Radulescu, M. Goyfman, E. M. III, Y. G.- Atherosclerosis, and undefined 2015, "Prevalence and correlates of mitral annular calcification in adults with chronic kidney disease: results from CRIC study," *Elsevier*, Accessed: May 23, 2023. [Online]. Available: <https://www.sciencedirect.com/science/article/pii/S0021915015300332>
- [39] E. Barasch, J. Gottdiener, ... E. L.-A. heart, and undefined 2006, "Clinical significance of calcification of the fibrous skeleton of the heart and aortosclerosis in community dwelling

- elderly. The Cardiovascular Health Study (CHS)," *Elsevier*, Accessed: May 23, 2023. [Online]. Available: <https://www.sciencedirect.com/science/article/pii/S0002870305003546>
- [40] S. Kanjanathai, K. Nasir, R. Katz, J. Rivera, J. T.- Atherosclerosis, and undefined 2010, "Relationships of mitral annular calcification to cardiovascular risk factors: the Multi-Ethnic Study of Atherosclerosis (MESA)," *Elsevier*, Accessed: May 24, 2023. [Online]. Available: <https://www.sciencedirect.com/science/article/pii/S0021915010007203>
- [41] M. Akram, T. Chan, ... S. M.-E. J. of, and undefined 2009, "Non-rheumatic annular mitral stenosis: prevalence and characteristics," *academic.oup.com*, Accessed: May 24, 2023. [Online]. Available: <https://academic.oup.com/ehjcmaging/article-abstract/10/1/103/2464885>
- [42] I. Pasca, P. Dang, G. Tyagi, R. P.-J. of the A. S. of, and undefined 2016, "Survival in patients with degenerative mitral stenosis: results from a large retrospective cohort study," *Elsevier*, Accessed: May 24, 2023. [Online]. Available: <https://www.sciencedirect.com/science/article/pii/S0894731715009670>
- [43] O. Koren, S. Kohan, and D. Kaewkes, "Transcatheter Mitral Valve Replacement in a Patient with Severe Mitral Annular Calcification," *Complex Cases in Structural Heart Intervention*, pp. 217–224, 2023, doi: 10.1007/978-3-031-05965-0\_26.
- [44] Y. Wang and X. Hu, "Transcatheter Mitral Valve Replacement in Mitral Annular Calcification," *Ann Thorac Surg*, vol. 112, no. 6, pp. 2111–2112, Dec. 2021, doi: 10.1016/J.ATHORACSUR.2020.12.079.
- [45] S. H. Yoon *et al.*, "Predictors of Left Ventricular Outflow Tract Obstruction After Transcatheter Mitral Valve Replacement," *JACC Cardiovasc Interv*, vol. 12, no. 2, pp. 182–193, Jan. 2019, doi: 10.1016/J.JCIN.2018.12.001.
- [46] D. D. Wang *et al.*, "Alcohol Septal Ablation to Prevent Left Ventricular Outflow Tract Obstruction During Transcatheter Mitral Valve Replacement: First-in-Man Study," *JACC Cardiovasc Interv*, vol. 12, no. 13, pp. 1268–1279, Jul. 2019, doi: 10.1016/J.JCIN.2019.02.034.
- [47] N. K. Taunk, B. G. Haffty, J. B. Kostis, and S. Goyal, "Radiation-induced heart disease: Pathologic abnormalities and putative mechanisms," *Front Oncol*, vol. 5, no. FEB, 2015, doi: 10.3389/FONC.2015.00039/FULL.
- [48] C. Weigel, P. Schmezer, C. Plass, O. P.- Oncogene, and undefined 2015, "Epigenetics in radiation-induced fibrosis," *nature.com*, Accessed: May 24, 2023. [Online]. Available: <https://www.nature.com/articles/onc2014145>
- [49] D. Cutter, M. Schaapveld, ... S. D.-... the N. C., and undefined 2015, "Risk for valvular heart disease after treatment for Hodgkin lymphoma," *academic.oup.com*, Accessed: May 24, 2023. [Online]. Available: <https://academic.oup.com/jnci/article-abstract/107/4/djv008/894367>
- [50] P. A. Heidenreich, S. L. Hancock, B. K. Lee, C. S. Mariscal, and I. Schnittger, "Asymptomatic cardiac disease following mediastinal irradiation," *J Am Coll Cardiol*, vol. 42, no. 4, pp. 743–749, Aug. 2003, doi: 10.1016/S0735-1097(03)00759-9.
- [51] O. Duvernoy, T. Malm, ... K. T.-J. of computer, and undefined 1991, "CT and MR evaluation of pericardial and retrosternal adhesions after cardiac surgery," *journals.lww.com*, Accessed: May 24, 2023. [Online]. Available:

[https://journals.lww.com/jcat/Abstract/1991/07000/CT\\_and\\_MR\\_Evaluation\\_of\\_Pericardial\\_and.5.aspx](https://journals.lww.com/jcat/Abstract/1991/07000/CT_and_MR_Evaluation_of_Pericardial_and.5.aspx)

- [52] L. S. Schwarzman, N. Megowan, V. S. Manubolu, and S. U. Shah, "A Rare Case of Radiation-Associated Aortic and Mitral Valve Stenosis Treated With Transcatheter Valve Replacements," *JACC Case Rep*, vol. 8, Feb. 2023, doi: 10.1016/J.JACCAS.2022.08.049.
- [53] B. Remenyi, T. G.-A. of pediatric cardiology, and undefined 2012, "Congenital mitral valve lesions: correlation between morphology and imaging," *annalspc.com*, Accessed: May 24, 2023. [Online]. Available: <https://annalspc.com/article.asp?issn=0974-2069;year=2012;volume=5;issue=1;spage=3;epage=12;aulast=Remenyi>
- [54] P. E. Séguéla, L. Houyel, and P. Acar, "Congenital malformations of the mitral valve," *Arch Cardiovasc Dis*, vol. 104, no. 8–9, pp. 465–479, Aug. 2011, doi: 10.1016/J.ACVD.2011.06.004.
- [55] L. Pourafkari, A. Baghbani-Oskouei, M. Toufan, S. Ghaffari, and N. D. Nader, "Hypoplastic posterior mitral valve leaflet: A case report and review of the literature," *Echocardiography*, vol. 35, no. 7, pp. 1052–1055, Jul. 2018, doi: 10.1111/ECHO.13898.
- [56] K. Arasaratnam, S. Tomlinson, ... A. D.-C., and undefined 2020, "Surgical repair of a unileaflet mitral valve: a rare congenital abnormality and a novel surgical approach," *ncbi.nlm.nih.gov*, Accessed: May 24, 2023. [Online]. Available: <https://www.ncbi.nlm.nih.gov/pmc/articles/PMC7581507/>
- [57] O. Candan, A. Guler, S. Aung, C. G.-... of Echocardiography, and undefined 2011, "Uni-leaflet mitral valve," *academic.oup.com*, Accessed: May 24, 2023. [Online]. Available: <https://academic.oup.com/ehjcimaging/article-abstract/12/8/640/2397019>
- [58] T. Yaprakçıklı, T. Bezgin, A. Elveran, A. Karagöz, Y. Çanga, and F. Yılmaz, "Mitral valve with a single leaflet," *jag.journalagent.com*, vol. 42, no. 1, pp. 80–82, 2014, doi: 10.5543/tkda.2014.44380.
- [59] W. Zhang, Y. Wang, C. Ma, Z. Zhang, and J. Yang, "Congenital uni-leaflet mitral valve with severe stenosis: A case report with literature review," *Echocardiography*, vol. 34, no. 3, pp. 468–471, Mar. 2017, doi: 10.1111/ECHO.13473.
- [60] R. D. Slight, O. C. Nzewi, R. Sivaprakasam, and P. S. Mankad, "Cor triatriatum sinister presenting in the adult as mitral stenosis," *Heart*, vol. 89, no. 10, 2003, doi: 10.1136/HEART.89.10.E26.
- [61] R. Slight, O. Nzewi, R. Buell, P. M.- Heart, L. and Circulation, and undefined 2005, "Cor-triatriatum sinister presenting in the adult as mitral stenosis: an analysis of factors which may be relevant in late presentation," *Elsevier*, Accessed: May 28, 2023. [Online]. Available: <https://www.sciencedirect.com/science/article/pii/S1443950604002562>
- [62] H. Aliter, A. Youssef, M. Al-Murayeh, and R. Gallo, "Cor triatriatum with persistent levoatrial cardinal vein late presented as severe mitral stenosis," *J Saudi Heart Assoc*, vol. 24, no. 4, pp. 257–259, Oct. 2012, doi: 10.1016/J.JSHA.2012.07.003.
- [63] W. C. Roberts, G. A. Ewy, D. L. Glancy, and F. I. Marcus, "Valvular stenosis produced by active infective endocarditis," *Circulation*, vol. 36, no. 3, pp. 449–451, 1967, doi: 10.1161/01.CIR.36.3.449.

- [64] M. A. Hart and G. R. Shroff, "Infective endocarditis causing mitral valve stenosis - a rare but deadly complication: a case report," *J Med Case Rep*, vol. 11, no. 1, Feb. 2017, doi: 10.1186/S13256-017-1197-3.
- [65] C. S. Roberts, G. P. Milligan, R. C. Stoler, P. A. Grayburn, and W. C. Roberts, "Mitral stenosis produced by infective endocarditis involving a previously anatomically normal valve," *Baylor University Medical Center Proceedings*, vol. 32, no. 3, pp. 387–389, Jul. 2019, doi: 10.1080/08998280.2019.1617011.
- [66] H. Yoon, K. Kim, J. Yoon, H. Seon, ... Y. C.-J. of C., and undefined 2012, "Unusual cause of heart failure: Mitral stenosis and pulmonary venous obstructions caused by the direct invasion of primary cardiac sarcoma," *Elsevier*, Accessed: May 31, 2023. [Online]. Available: <https://www.sciencedirect.com/science/article/pii/S1878540912000795>
- [67] U. Zuwasti, R. Quarrie, E. Allen, C. H.-B. C. R. CP, and undefined 2020, "Severe functional mitral stenosis due to a left atrial myxoma masquerading as asthma," *casereports.bmj.com*, vol. 13, p. 236876, 2020, doi: 10.1136/bcr-2020-236876.
- [68] N. Rajamannan, N. Caplice, F. Anthikad, T. S.- nine, and undefined 2001, "Cell Proliferation in Carcinoid Valve Disease: A," *researchgate.net*, 2001, Accessed: May 25, 2023. [Online]. Available: [https://www.researchgate.net/profile/William-Edwards-13/publication/11591006\\_Cell\\_proliferation\\_in\\_carcinoid\\_valve\\_disease\\_A\\_mechanism\\_for\\_serotonin\\_effects/links/559c914e08aee2c16df17a84/Cell-proliferation-in-carcinoid-valve-disease-A-mechanism-for-serotonin-effects.pdf](https://www.researchgate.net/profile/William-Edwards-13/publication/11591006_Cell_proliferation_in_carcinoid_valve_disease_A_mechanism_for_serotonin_effects/links/559c914e08aee2c16df17a84/Cell-proliferation-in-carcinoid-valve-disease-A-mechanism-for-serotonin-effects.pdf)
- [69] N. Etienne, B. Schaerlinger, ... F. J.-J. de la S., and undefined 2004, "The 5-HT2B receptor: a main cardio-pulmonary target of serotonin," *europemc.org*, Accessed: May 25, 2023. [Online]. Available: <https://europemc.org/article/med/15146952>
- [70] M. A. Chowdhury, M. Taleb, M. A. Kakroo, and J. Tinkel, "Carcinoid heart disease with right to left shunt across a patent foramen ovale: A case report and review of literature," *Echocardiography*, vol. 32, no. 1, pp. 165–169, Jan. 2015, doi: 10.1111/ECHO.12671.
- [71] S. Bhattacharyya, J. Davar, G. Dreyfus, M. C.- Circulation, and undefined 2007, "Carcinoid heart disease," *Am Heart Assoc*, Accessed: May 25, 2023. [Online]. Available: <https://www.ahajournals.org/doi/abs/10.1161/circulationaha.107.701367>
- [72] C. Materazzo, R. Meazza, ... M. S.-G. I., and undefined 1994, "Left valvular involvement in carcinoid: description of a case," *europemc.org*, Accessed: May 25, 2023. [Online]. Available: <https://europemc.org/article/med/8056218>
- [73] K. M.-B. medical journal and undefined 1974, "Development of heart valve lesions during methysergide therapy," *ncbi.nlm.nih.gov*, Accessed: May 26, 2023. [Online]. Available: <https://www.ncbi.nlm.nih.gov/pmc/articles/PMC1610207/>
- [74] A. Raizada, S. Vittala, ... M. N.-E. J. of, and undefined 2011, "Effect of migraine treatment on heart," *academic.oup.com*, Accessed: May 26, 2023. [Online]. Available: <https://academic.oup.com/ehjcimaging/article-abstract/12/11/880/2396793>
- [75] P. V. Ennezat, E. Arnaud-Crozat, R. A. Guerbaai, and O. Stephanov, "Fenfluramine induced mitral stenosis complicated by massive left atrial thrombosis," *Acta Cardiol*, vol. 76, no. 2, pp. 216–217, 2021, doi: 10.1080/00015385.2020.1722349.

- [76] Y. Jobic, Y. Etienne, ... P. B.-I., and undefined 2014, "Benfluorex-induced mitral stenosis: a misknown etiology," *internationaljournalofcardiology.com*, Accessed: May 26, 2023. [Online]. Available: [https://www.internationaljournalofcardiology.com/article/S0167-5273\(14\)01655-6/abstract](https://www.internationaljournalofcardiology.com/article/S0167-5273(14)01655-6/abstract)
- [77] K. E. Sherlock, G. Muthuswamy, R. Basu, and I. M. Mitchell, "The Alfieri stitch: The advantages for mitral valve repair in difficult circumstances," *J Card Surg*, vol. 26, no. 5, pp. 475–477, Sep. 2011, doi: 10.1111/J.1540-8191.2011.01295.X.
- [78] K. Al-Azizi and M. Szerlip, "Mitral Stenosis After MitraClip: How to Avoid and How to Treat," *Curr Cardiol Rep*, vol. 22, no. 7, Jul. 2020, doi: 10.1007/S11886-020-01301-5.
- [79] L. Mauri, P. Garg, J. Massaro, E. Foster, ... D. G.-A. heart, and undefined 2010, "The EVEREST II Trial: design and rationale for a randomized study of the evalve mitraclip system compared with mitral valve surgery for mitral regurgitation," *Elsevier*, Accessed: May 26, 2023. [Online]. Available: <https://www.sciencedirect.com/science/article/pii/S0002870310003376>
- [80] J. Magne, M. Sénéchal, P. Mathieu, J. G. Dumesnil, F. Dagenais, and P. Pibarot, "Restrictive Annuloplasty for Ischemic Mitral Regurgitation May Induce Functional Mitral Stenosis," *J Am Coll Cardiol*, vol. 51, no. 17, pp. 1692–1701, Apr. 2008, doi: 10.1016/J.JACC.2007.11.082.
- [81] J. Kim, S. Lee, H. Joo, Y. Youn, ... K. Y.-T. A. of thoracic, and undefined 2021, "Long-term clinical impacts of functional mitral stenosis after mitral valve repair," *Elsevier*, Accessed: May 26, 2023. [Online]. Available: <https://www.sciencedirect.com/science/article/pii/S0003497520315277>
- [82] B. Li *et al.*, "Predicting functional mitral stenosis after restrictive annuloplasty for ischemic mitral regurgitation," *journals.viamedica.pl*, vol. 26, no. 4, pp. 350–359, 2019, doi: 10.5603/CJ.a2018.0023.
- [83] Y. J. Suh *et al.*, "Assessment of mitral annuloplasty ring by cardiac computed tomography: Correlation with echocardiographic parameters and comparison between two different ring types," *J Thorac Cardiovasc Surg*, vol. 150, no. 5, pp. 1082–1090, Nov. 2015, doi: 10.1016/J.JTCVS.2015.07.019.
- [84] V. Chan, T. M.-T. J. of T. and C. Surgery, and undefined 2015, "Functional mitral stenosis after mitral valve repair is a true anatomic problem that originates from the time of surgery," *jtcvs.org*, 2015, doi: 10.1016/j.jtcvs.2015.08.029.
- [85] D. Oliveira, J. Srinivasan, D. Espino, ... K. B.-J. of, and undefined 2020, "Geometric description for the anatomy of the mitral valve: a review," *Wiley Online Library*, vol. 237, no. 2, pp. 209–224, Aug. 2020, doi: 10.1111/joa.13196.
- [86] N. Ranganathan, J. H. Lam, E. D. Wigle, and M. D. Silver, "Morphology of the human mitral valve. II. The value leaflets.," *Circulation*, vol. 41, no. 3, pp. 459–467, 1970, doi: 10.1161/01.CIR.41.3.459.
- [87] A. Carpentier, A. Lessana, J. Relland, ... E. B.-T. A. of thoracic, and undefined 1995, "The 'physio-ring': an advanced concept in mitral valve annuloplasty," *Elsevier*, Accessed: May 31, 2023. [Online]. Available: <https://www.sciencedirect.com/science/article/pii/0003497595007538>

- [88] S. Y. Ho, "Anatomy of the mitral valve," *Heart*, vol. 88, no. suppl 4, pp. iv5–iv10, Nov. 2002, doi: 10.1136/HEART.88.SUPPL\_4.IV5.
- [89] I. E. RUSTED, C. H. SCHEIFLEY, and J. E. EDWARDS, "Studies of the mitral valve. I. Anatomic features of the normal mitral valve and associated structures," *Circulation*, vol. 6, no. 6, pp. 825–831, 1952, doi: 10.1161/01.CIR.6.6.825.
- [90] K. McCarthy, L. Ring, B. R.-E. J. of, and undefined 2010, "Anatomy of the mitral valve: understanding the mitral valve complex in mitral regurgitation," *academic.oup.com*, Accessed: May 31, 2023. [Online]. Available: <https://academic.oup.com/ehjcmaging/article-abstract/11/10/i3/2397001>
- [91] P. Wood, "An appreciation of mitral stenosis. I. Clinical features," *Br Med J*, vol. 1, no. 4870, pp. 1051–1063, May 1954, doi: 10.1136/BMJ.1.4870.1051.
- [92] J. Liang, ... K. B.-M. C., and undefined 2012, "42-year-old man with hemoptysis, dyspnea, and orthopnea," *mayoclinicproceedings.org*, Accessed: May 27, 2023. [Online]. Available: [https://www.mayoclinicproceedings.org/article/S0025-6196\(12\)00296-0/abstract](https://www.mayoclinicproceedings.org/article/S0025-6196(12)00296-0/abstract)
- [93] F. Hashemi, ... F. R.-M. A. for, and undefined 2020, "Massive hemoptysis in a pregnant woman: the first rare presentation of mitral valve stenosis," *monaldi-archives.org*, doi: 10.4081/monaldi.2020.1200.
- [94] Y. Guray, U. Guray, M. B. Yilmaz, B. Mecit, H. Kisacik, and S. Korkmaz, "Prevalence of angiographically significant coronary artery disease in patients with rheumatic mitral stenosis," *Acta Cardiol*, vol. 59, no. 3, pp. 305–309, Jun. 2004, doi: 10.2143/AC.59.3.2005186.
- [95] C. Mattina, S. Green, ... A. T.-T. A. journal of, and undefined 1986, "Frequency of angiographically significant coronary arterial narrowing in mitral stenosis," *Elsevier*, Accessed: May 27, 2023. [Online]. Available: <https://www.sciencedirect.com/science/article/pii/000291498690617X>
- [96] C. Oakley, R. Yusuf, A. H.-B. heart journal, and undefined 1961, "Coronary embolism and angina in mitral stenosis," *ncbi.nlm.nih.gov*, Accessed: May 27, 2023. [Online]. Available: <https://www.ncbi.nlm.nih.gov/pmc/articles/PMC1017779/>
- [97] R. A.- Chest and undefined 1972, "Vocal cord paralysis associated with pulmonary emboli," *Elsevier*, Accessed: May 27, 2023. [Online]. Available: <https://www.sciencedirect.com/science/article/pii/S0012369216621190>
- [98] J. Heikkinen *et al.*, "Cardiovascular Syndrome (Ortner's Syndrome) Associated with Chronic Thromboembolic Pulmonary Hypertension and Giant Pulmonary Artery Aneurysm: Case Report and Review of the Literature," *Case Rep Med*, vol. 2012, 2012, doi: 10.1155/2012/230736.
- [99] H. Wang, M. Chen, P. Chao, F. L.-C. R. in, and undefined 2016, "Cardiovascular syndrome secondary to an aortic aneurysm," *hindawi.com*, Accessed: May 27, 2023. [Online]. Available: <https://www.hindawi.com/journals/criot/2016/9867942/>
- [100] N. Hammad *et al.*, "Ortner's syndrome: A rare case of hoarseness secondary to chronic aortic dissection," *SAGE Open Med Case Rep*, vol. 10, 2022, doi: 10.1177/2050313X221108651.

- [101] G. Karkowski, S. Kielczewski, ... J. L.-J. of I., and undefined 2019, "Ortner's syndrome after cryoballoon ablation," *Springer*, vol. 54, no. 3, pp. 309–310, Apr. 2019, doi: 10.1007/s10840-018-0466-4.
- [102] "Ortner N. Recurrent laryngeal nerve paralysis due... - Google Akademik." Accessed: May 27, 2023. [Online]. Available: [https://scholar.google.gr/scholar?hl=tr&as\\_sdt=0%2C5&q=Ortner+N.+Recurrent+laryngeal+nerve+paralysis+due+to+mitral+valve+stenosis.+Wien+Klin+Wochenschr.+1897%3B10%3A753%E2%80%9393755&btnG=](https://scholar.google.gr/scholar?hl=tr&as_sdt=0%2C5&q=Ortner+N.+Recurrent+laryngeal+nerve+paralysis+due+to+mitral+valve+stenosis.+Wien+Klin+Wochenschr.+1897%3B10%3A753%E2%80%9393755&btnG=)
- [103] S. C. Plastiras, C. Pamboucas, T. Zafiriou, N. Lazaris, and S. Toumanidis, "Ortner's syndrome: a multifactorial cardiovascular syndrome," *Clin Cardiol*, vol. 33, no. 6, Jun. 2010, doi: 10.1002/CLC.20646.
- [104] G. Karthikeyan *et al.*, "Transient, subclinical atrial fibrillation and risk of systemic embolism in patients with rheumatic mitral stenosis in sinus rhythm," *Am J Cardiol*, vol. 114, no. 6, pp. 869–874, Sep. 2014, doi: 10.1016/J.AMJCARD.2014.06.016.
- [105] R. Tan, J. Q. Yu, J. Wang, and R. Q. Zheng, "Leclercia adecarboxylata infective endocarditis in a man with mitral stenosis: A case report and review of the literature," *World J Clin Cases*, vol. 10, no. 29, pp. 10670–10680, Oct. 2022, doi: 10.12998/WJCC.V10.I29.10670.
- [106] R. Faraj, Z. Bourouhou, ... H. B.-A. of M. and, and undefined 2021, "Postural instability revealing infective endocarditis secondary to severe mitral stenosis: A case report with literature review," *Elsevier*, Accessed: May 27, 2023. [Online]. Available: <https://www.sciencedirect.com/science/article/pii/S2049080121010815>
- [107] J. N. Ngiam *et al.*, "Clinical and echocardiographic characteristics associated with the development of infective endocarditis in patients with significant mitral stenosis," *Echocardiography*, vol. 39, no. 1, pp. 82–88, Jan. 2022, doi: 10.1111/ECHO.15283.
- [108] V. Regitz-Zagrosek *et al.*, "2018 ESC Guidelines for the management of cardiovascular diseases during pregnancyThe Task Force for the Management of Cardiovascular Diseases during Pregnancy of the European Society of Cardiology (ESC)," *Eur Heart J*, vol. 39, no. 34, pp. 3165–3241, Sep. 2018, doi: 10.1093/EURHEARTJ/EHY340.
- [109] P. José Bastos Barbosa -Rua Edístio *et al.*, "Prognostic factors of rheumatic mitral stenosis during pregnancy and puerperium," *SciELO Brasil*, vol. 75, no. 3, pp. 220–224, 2000, Accessed: May 26, 2023. [Online]. Available: <https://www.scielo.br/j/abc/a/R8V65xp6C53vYPFW7WBdbQg/abstract/?lang=en>
- [110] H. JoSHI, ... J. D.-J. of C., and undefined 2015, "Study of effectiveness and safety of percutaneous balloon mitral valvulotomy for treatment of pregnant patients with severe mitral stenosis," *ncbi.nlm.nih.gov*, Accessed: May 26, 2023. [Online]. Available: <https://www.ncbi.nlm.nih.gov/pmc/articles/PMC4717775/>
- [111] D. Vinayakumar, G. Vinod, S. M.-I. heart journal, and undefined 2016, "Maternal and fetal outcomes in pregnant women undergoing balloon mitral valvotomy for rheumatic mitral stenosis," *Elsevier*, Accessed: May 27, 2023. [Online]. Available: <https://www.sciencedirect.com/science/article/pii/S0019483216300633>
- [112] A. Vahanian *et al.*, "2021 ESC/EACTS Guidelines for the management of valvular heart diseaseDeveloped by the Task Force for the management of valvular heart disease of the

- European Society of Cardiology (ESC) and the European Association for Cardio-Thoracic Surgery (EACTS),” *Eur Heart J*, vol. 43, no. 7, pp. 561–632, Feb. 2022, doi: 10.1093/EURHEARTJ/EHAB395.
- [113] G. Hindricks *et al.*, “2020 ESC Guidelines for the diagnosis and management of atrial fibrillation developed in collaboration with the European Association for Cardio-Thoracic Surgery (EACTS)The Task Force for the diagnosis and management of atrial fibrillation of the European Society of Cardiology (ESC) Developed with the special contribution of the European Heart Rhythm Association (EHRA) of the ESC,” *Eur Heart J*, vol. 42, no. 5, pp. 373–498, Feb. 2021, doi: 10.1093/EURHEARTJ/EHAA612.
- [114] E. Platz, A. A. Merz, P. S. Jhund, A. Vazir, R. Campbell, and J. J. McMurray, “Dynamic changes and prognostic value of pulmonary congestion by lung ultrasound in acute and chronic heart failure: a systematic review,” *Wiley Online Library*, vol. 19, no. 9, pp. 1154–1163, Sep. 2017, doi: 10.1002/ejhf.839.
- [115] Y. K. Wang, L. Gargani, T. Barskova, D. E. Furst, and M. M. Cerinic, “Usefulness of lung ultrasound B-lines in connective tissue disease-associated interstitial lung disease: A literature review,” *Arthritis Res Ther*, vol. 19, no. 1, Sep. 2017, doi: 10.1186/S13075-017-1409-7.
- [116] V. Noble, A. Murray, R. Capp, M. S.-R.- Chest, and undefined 2009, “Ultrasound assessment for extravascular lung water in patients undergoing hemodialysis: time course for resolution,” *Elsevier*, Accessed: Jun. 09, 2023. [Online]. Available: <https://www.sciencedirect.com/science/article/pii/S0012369209603445>
- [117] G. Volpicelli *et al.*, “International evidence-based recommendations for point-of-care lung ultrasound,” *Intensive Care Med*, vol. 38, no. 4, pp. 577–591, Apr. 2012, doi: 10.1007/S00134-012-2513-4.
- [118] S. Mongodi, D. De Luca, A. Colombo, ... A. S.-, and undefined 2021, “Quantitative lung ultrasound: technical aspects and clinical applications,” *pubs.asahq.org*, Accessed: Jun. 09, 2023. [Online]. Available: <https://pubs.asahq.org/anesthesiology/article-abstract/134/6/949/115536>
- [119] J. L. Martindale, “Resolution of sonographic B-lines as a measure of pulmonary decongestion in acute heart failure,” *Am J Emerg Med*, vol. 34, no. 6, pp. 1129–1132, Jun. 2016, doi: 10.1016/J.AJEM.2016.03.043.
- [120] P. Dell’Aquila *et al.*, “Integrated lung ultrasound score for early clinical decision-making in patients with COVID-19: results and implications,” *Ultrasound J*, vol. 14, no. 1, Dec. 2022, doi: 10.1186/S13089-022-00264-8.
- [121] C. Mitchell *et al.*, “Guidelines for performing a comprehensive transthoracic echocardiographic examination in adults: recommendations from the American Society of Echocardiography,” *onlinejase.com*, 2018, doi: 10.1016/j.echo.2018.06.004.
- [122] A. Leidi *et al.*, “Eight versus 28-point lung ultrasonography in moderate acute heart failure: a prospective comparative study,” *Intern Emerg Med*, vol. 17, no. 5, pp. 1375–1383, Aug. 2022, doi: 10.1007/S11739-022-02943-9.
- [123] “2021 ESC Guidelines for the diagnosis and treatment of acute and chronic heart failure”, doi: 10.1093/eurheartj/ehab368.

- [124] E. Platz *et al.*, “Lung Ultrasound in Acute Heart Failure: Prevalence of Pulmonary Congestion and Short- and Long-Term Outcomes,” *JACC Heart Fail*, vol. 7, no. 10, pp. 849–858, Oct. 2019, doi: 10.1016/J.JCHF.2019.07.008.
- [125] K. Kagami, M. Obokata, ... T. H.-E. H., and undefined 2023, “Incremental diagnostic value of post-exercise lung congestion in heart failure with preserved ejection fraction,” *academic.oup.com* K Kagami, M Obokata, T Harada, H Sorimachi, N Yuasa, Y Saito, T Kato, N Wada, T Adachi *European Heart Journal-Cardiovascular Imaging*, 2023 • *academic.oup.com*, Accessed: Nov. 25, 2023. [Online]. Available: <https://academic.oup.com/ehjcmimaging/article-pdf/24/5/553/50082480/jead007.pdf>
- [126] G. N. Araujo *et al.*, “Admission Bedside Lung Ultrasound Reclassifies Mortality Prediction in Patients With ST-Segment-Elevation Myocardial Infarction,” *Circ Cardiovasc Imaging*, vol. 13, no. 6, p. E010269, Jun. 2020, doi: 10.1161/CIRCIMAGING.119.010269.
- [127] E. Picano, L. Gargani, and M. Gheorghiade, “Why, when, and how to assess pulmonary congestion in heart failure: pathophysiological, clinical, and methodological implications.,” *Heart Fail Rev*, vol. 15, no. 1, pp. 63–72, 2010, doi: 10.1007/S10741-009-9148-8.
- [128] S. Collins, C. Lindsell, ... A. S.-A. of emergency, and undefined 2006, “Prevalence of negative chest radiography results in the emergency department patient with decompensated heart failure,” *Elsevier*, vol. 47, pp. 13–18, 2006, doi: 10.1016/j.annemergmed.2005.04.003.
- [129] W. Mullens *et al.*, “The use of diuretics in heart failure with congestion—a position statement from the Heart Failure Association of the European Society of Cardiology,” *Wiley Online Library* W Mullens, K Damman, VP Harjola, A Mebazaa, HP Brunner-La Rocca, P Martens *European journal of heart failure*, 2019 • *Wiley Online Library*, vol. 21, no. 2, pp. 137–155, Feb. 2019, doi: 10.1002/ejhf.1369.
- [130] D. Lichtenstein, I. Goldstein, E. Mourgeon, P. Cluzel, P. Grenier, and J.-J. Rouby, “Comparative diagnostic performances of auscultation, chest radiography, and lung ultrasonography in acute respiratory distress syndrome,” *pubs.asahq.org*, 2004, Accessed: Oct. 30, 2023. [Online]. Available: <https://pubs.asahq.org/anesthesiology/article-abstract/100/1/9/555>
- [131] A. Palazzuoli, G. Ruocco, M. Beltrami, R. Nuti, and J. G. Cleland, “Combined use of lung ultrasound, B-type natriuretic peptide, and echocardiography for outcome prediction in patients with acute HF<sub>r</sub>EF and HF<sub>p</sub>EF,” *Clinical Research in Cardiology*, vol. 107, no. 7, pp. 586–596, Jul. 2018, doi: 10.1007/S00392-018-1221-7.
- [132] A. Pardała, M. Lupa, J. Chudek, A. K.- Medicina, and undefined 2019, “Lung ultrasound B-lines occurrence in relation to left ventricular function and hydration status in hemodialysis patients,” *mdpi.com*, doi: 10.3390/medicina55020045.
- [133] A. Arat-Özkan, A. Kaya, Z. Yiğit, ... H. B.-... : A. J. of, and undefined 2005, “Serum N-terminal pro-BNP levels correlate with symptoms and echocardiographic findings in patients with mitral stenosis,” *Wiley Online Library* A Arat-Özkan, A Kaya, Z Yiğit, H Balci, B Ökçün, N Yazıcıoğlu, S Küçükoğlu *Echocardiography: A Journal of Cardiovascular Ultrasound and*, 2005 • *Wiley Online Library*, vol. 22, no. 6, pp. 473–478, Jul. 2005, doi: 10.1111/j.1540-8175.2005.04085.x.
- [134] P. Faggiano, A. D’Aloia, ... A. G.-T. A. journal of, and undefined 1998, “Hemodynamic profile of submaximal constant workload exercise in patients with heart failure secondary to ischemic or

- idiopathic dilated cardiomyopathy," *Elsevier*, Accessed: Oct. 31, 2023. [Online]. Available: <https://www.sciencedirect.com/science/article/pii/S0002914997009491>
- [135] L. Mazurkiewicz *et al.*, "ANP and BNP plasma levels in patients with rheumatic mitral stenosis after percutaneous balloon mitral valvuloplasty," *termedia.pl* Mazurkiewicz, W Rużyłto, Z Chmielak, E Opalińska-Ciszek, J Janas, P Hoffman *Advances in Interventional Cardiology/Postępy w Kardiologii Interwencyjnej*, 2017•*termedia.pl*, vol. 13, no. 47, pp. 18–25, 2017, doi: 10.5114/aic.2017.66182.
- [136] E. Picano, F. Frassi, E. Agricola, S. Gligorova, L. Gargani, and G. Mottola, "Ultrasound lung comets: a clinically useful sign of extravascular lung water," *Elsevier*, 2006, doi: 10.1016/j.echo.2005.05.019.
- [137] Z. Jambrik, S. Monti, V. Coppola, ... E. A.-T. A. journal of, and undefined 2004, "Usefulness of ultrasound lung comets as a nonradiologic sign of extravascular lung water," *Elsevier*, Accessed: Oct. 31, 2023. [Online]. Available: <https://www.sciencedirect.com/science/article/pii/S0002914904002279>
- [138] A. Vahanian, F. Beyersdorf, ... F. P.-E. heart, and undefined 2022, "2021 ESC/EACTS Guidelines for the management of valvular heart disease: developed by the Task Force for the management of valvular heart disease of the," *academic.oup.com*, Accessed: Oct. 30, 2023. [Online]. Available: <https://academic.oup.com/eurheartj/article-abstract/43/7/561/6358470>