

Zigoma tripod ve izole ark kırıklarının Volkman kemik kancası ile kapalı redüksiyonu

Closed reduction of zygoma tripod and isolated arch fractures with Volkman bone hook

Dr. Özlem Ayşe Gündeşlioğlu, Dr. Çiğdem Özen, Dr. İrfan İnan, Dr. Lorenc Jasharrları,
Dr. Tuba Doldurucu, Dr. Zeynep Altuntaş, Dr. Mehmet Bekerecioğlu

Necmettin Erbakan Üniversitesi Plastik, Rekonstrüktif ve Estetik Cerrahi Anabilim Dalı, Konya, Türkiye

Amaç: Bu çalışmada zigoma tripod ve ark kırıklarının tedavisinde internal tespit uygulanmaksızın kapalı redüksiyon tekniğinin etkinliği araştırıldı.

Hastalar ve Yöntemler: Haziran 2011 - Aralık 2012 tarihleri arasında zigoma tripod kırığı ve izole ark kırığı nedeniyle Volkman kemik kancası kullanılarak kapalı redüksiyon tekniği ile ameliyat edilen yedi hastaya (2 kadın, 5 erkek; ort. yaş 49.1 yıl dağılım 34-76 yıl) ait tıbbi veriler retrospektif olarak değerlendirildi. Hastaların simetri ve fonksiyonel bulguları, ameliyattan sonra üç ve altıncı aylarda değerlendirildi.

Bulgular: Kapalı redüksiyon tekniği ile ilişkili herhangi bir komplikasyon gözlenmedi. Geç dönemde başvuran ve izole zigoma ark kırığı olan bir hastada yetersiz redüksiyon oluştu.

Sonuç: Kemik kancası kullanılarak yapılan kapalı redüksiyon, izole zigoma ark kırıklarının yanı sıra komplike olmayan zigoma tripod kırıklarının tedavisinde tespit uygulanmaksızın, güvenle kullanılabilir.

Anahtar Sözcükler: Kemik kancası; kapalı redüksiyon; zigoma ark kırığı; zigoma tripod kırığı.

Objectives: This study aims to investigate the effectiveness of closed reduction technique for the management of zygoma tripod or arch fractures without internal fixation.

Patients and Methods: Between June 2011 - December 2013, medical data of seven patients (2 females, 5 males; mean age 49.1 years; range 34 to 76 years) who were treated using closed reduction technique with Volkman bone hook due to zygoma tripod and isolated arch fractures were retrospectively analyzed. Symmetry and functional findings of the patients were assessed at three and six months postoperatively.

Results: No complication related to the closed reduction technique was observed. Inadequate reduction was seen in one patient with isolated zygoma arch fracture who was admitted in late-stage.

Conclusion: Closed reduction using a bone hook can be safely applied in the management of isolated zygoma arch fractures and non-complicated zygoma tripod fractures without fixation.

Key Words: Bone hook; closed reduction; zygoma arch fracture; zygoma tripod fracture.



Zigoma kırıkları çıkıntılı, konveks yapısından dolayı izole nazal kırıklardan sonra yüz bölgesinin ikinci en sık rastlanılan kırıklardır ve tüm orta yüz kırıklarının %45'ini oluşturur.^[1] İzole zigomatik ark kırıkları ise daha nadirdir ve yüz kırıklarının %10'unu oluşturur.^[2]

Zigoma tripot kırıklarında, kırığın şiddetine göre değişmekle birlikte, kırık parça genellikle aşağıya ve geriye doğru kayarak enoftalmus ve oküler distopiye yol açar.^[3] Bu nedenle zigoma bütünlüğünün yükseklik ve projeksiyonuyla birlikte üç boyutlu olarak restorasyonu hem fonksiyonel hem de estetik açıdan önem taşır.^[4]

Zigoma kırıklarının yerleşim yeri ve kırığın tipine göre açık veya kapalı redüksiyon teknikleri literatürde bildirilmiştir. Parçalı izole ark kırıkları için açık teknikler kullanılmışsa da basit ark kırıklarının Gillies ve Dingman kapalı redüksiyon teknikleriyle başarıyla redükte edilebildiği bildirilmiştir.^[5] Bugün tripod zigoma kırıkları ve parçalı ark kırıkları genellikle alt göz kapağı, lateral kaş ve jinjivobukkal kesilerin yapıldığı açık redüksiyon ve plaklarla rijit tespityöntemi ile tedavi edilmektedir.^[6-9] Açık redüksiyon ve internal tespit ameliyat sonrası dönemde uzamış şişlik, ödem, enfeksiyon ve özellikle alt göz kapağında ektropiyona neden olan skar gibi morbiditelere yol açmaktadır.^[10,11] Bu nedenle komplike olmayan tripod kırıklarında da morbiditeyi azaltmak amacıyla Gillies veya Dingman yaklaşımıyla yarı kapalı redüksiyon teknikleri tanımlanmıştır.^[7,12,13] Kemik kancaların perkütan kullanımıyla zigoma ark kırıklarının redüksiyonuna dair literatürde çok sayıda yayın bulunmasına karşın tripod kırıklarına tespit uygulanmaksızın perkütan kemik kancayla tedavisi yaygın değildir.

Bu çalışmada tripod veya izole zigoma ark kırıklarında, Gillies tekniğinden farklı olarak, zigoma gövdesinde deprese bölümün hemen altından Volkmann kemik kancası ile kapalı redüksiyon uyguladığımız hastalardan elde ettiğimiz deneyimler sunuldu.

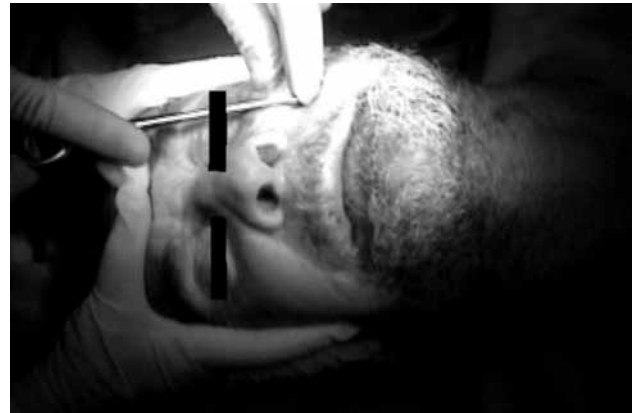HASTALAR VE YÖNTEMLER

Haziran 2011 - Aralık 2012 tarihleri arasında plastik, rekonstrüktif ve estetik cerrahi bölümüne başvuran maksillofasial travma hastalarından tek taraflı zigomatik ark kırığı olan üç hastaya ve tek taraflı zigoma tripod kırığı olan dört hastaya Volkmann kemik kancası ile kapalı redüksiyon uygulandı. Parçalı, komplike tripod kırığı ve blow-

out kırığının eşlik ettiği, diplopi, enoftalmus ve infraorbital hipoestezisi olan hastalar bu çalışmaya dahil edilmedi. Kırık tipini belirlemek amacıyla ameliyat öncesi tüm hastalara koronal, aksiyel planda ve üç boyutlu bilgisayarlı tomografi ile radyolojik görüntüleme yapıldı ve kırıklar genel zigoma kırıkları sınıflandırmasına göre değerlendirildi.^[14] Bu sınıflamaya göre; grup 1, önemli yer değiştirmenin olmadığı kırıklar: grup 2, zigoma ark kırıkları; grup 3, rotasyonsuz zigoma gövde kırıkları; grup 4, zigomatik prominensin dışarıya, zigomatikofrontal dikişin içeriye doğru yer değiştirdiği gövdenin içe dönmüş olduğu tripod kırıklar; grup 5, dışa dönmüş gövdeyle birlikte alt orbital rimin yukarıya, zigomatikofrontal dikişin de dışarıya yer değiştirdiği tripod kırıkları; grup 6, kompleks, parçalı kırıklar. Aynı radyolojik görüntüleme teknikleri ameliyat sonrası 1. günde kırık redüksiyonunu değerlendirmek için tekrarlandı. Hastalar ameliyat sonrası 3. ve 6. ayda simetri ve fonksiyonel bulgular açısından takip edildi.

Cerrahi teknik (Volkmann kemik kancası ile kapalı redüksiyon yöntemi)

Sedoanaljezi altında, cerrahi alanın temizliğini takiben izole zigomatik ark kırıklarında deprese ark palpe edildi, Volkmann kemik kancası perkütan yaklaşımla kırık ark altına, tripod kırıklarda ise zigoma gövdesinin altına yerleştirildi (Şekil 1). Kontrollü kuvvet ile yer değiştirmiş ve deprese olmuş kemik kaldırılırken diğer el ile kemik yapı devamlı muayene edilerek kemiğin normal pozisyona gelip gelmediği kontrol edildi. Kemik sesi duyulduktan sonra hem palpasyonla hem de inspeksiyonla sağlam olan diğer tarafla simetri kontrol edilerek deprese kemik yapının doğru pozisyona geldiğinden emin olundu.



Şekil 1. Sol tripod kırığı olan hastanın zigoma gövdesinin altına Volkmann kemik kancanın yerleştirilmesi.

Tablo 1. Hastaların klinik analizi

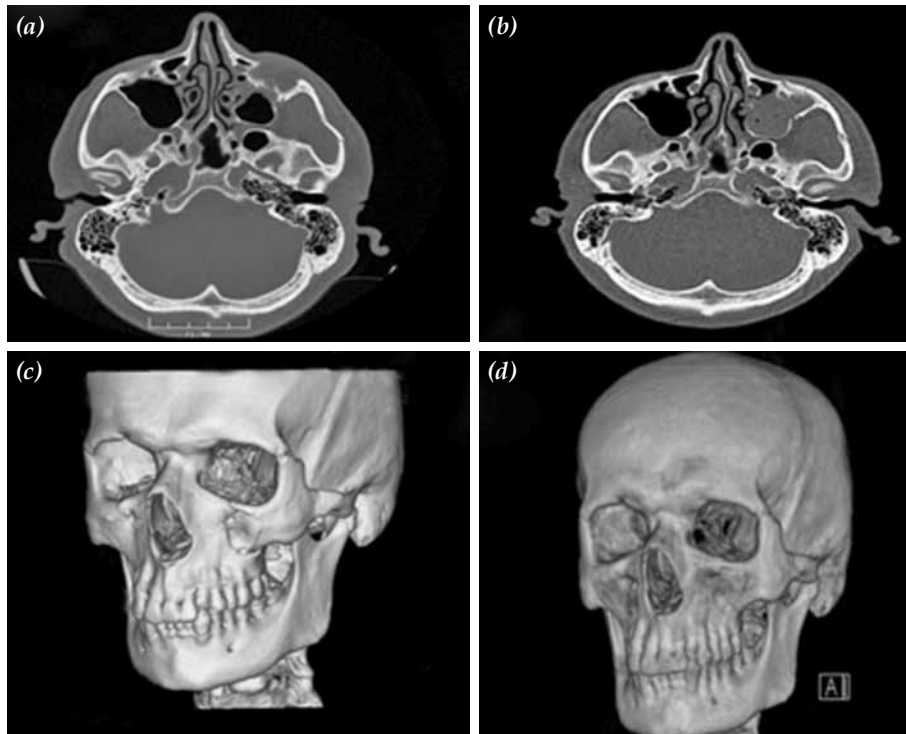
Hasta no	Yaş/cinsiyet	Travma etyolojisi	Kırık tipi	Travma-tedavi arasındaki süre
1	51/E	Düşme	Tripod (sol)	4 gün
2	76/E	Düşme	Tripod (sol)	3 gün
3	37/E	Düşme	Tripod (sol)	4 gün
4	34/K	Düşme	İzole ark (sağ)	3 gün
5	57/K	Darp	İzole ark (sağ)	8 gün
6	52/E	Düşme	İzole ark (sağ)	4 gün
7	37/E	Darp	Tripod (sağ)	30 gün

BULGULAR

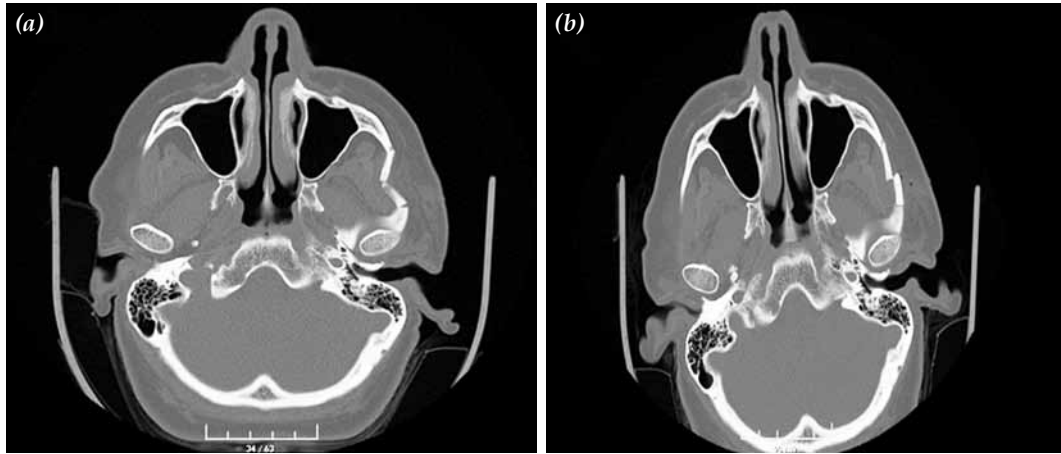
Kırık etyolojisinde iki hastada darp, diğer beşinde düşme yer almaktaydı (Tablo 1). Kırıklar genel sınıflamaya göre sınıflandırıldığında üç hastanın izole ark kırığı nedeniyle grup 2, diğer dört hastadan ikisi grup 5, ikisi grup 3 olarak tanımlandı. Travmanın oluştuğu gün ile tedavinin uygulandığı gün arasındaki süre üç ile otuz gün arasında değişmekteydi. Yapılan fizik muayenede tüm hastalarda palpasyonla ve ağız hareketleri esnasında malar bölgede ağrı, kırık hattına uyan alanlarda çöküklük, ayrıca tripod kırığı olan hastalarda periorbital

ekimoz ve alt orbital rim düzeyinde ele gelen step deformitesi vardı.

Ameliyat sonrası 1. günde yapılan radyolojik incelemelerde tripod kırığı olan dört hastanın üçünde tam redüksiyon görüldü (Şekil 2a-d). Bir hastada yetersiz redüksiyon görülmesi nedeniyle tekrar ameliyata alınarak aynı yöntemle kapalı redüksiyon yapıldı. Ameliyat sonrası radyolojik değerlendirmede kabul edilebilir düzeyde kısmi redüksiyon görüldü, fizik muayenede karşı sağlam tarafla kıyaslandığında kabul edilebilir simetri vardı.



Şekil 2. (a) Tripod kırığı olan hastanın ameliyat öncesi bilgisayarlı tomografi görüntüsü. (b) Redüksiyonun görüldüğü ameliyat sonrası BT görüntüsü. (c) Aynı hastanın ameliyat öncesi üç boyutlu bilgisayarlı tomografi görüntüsü. (d) Redüksiyonun sağlandığını gösteren ameliyat sonrası üç boyutlu bilgisayarlı tomografi görüntüsü.



Şekil 3. (a) İzole ark kırığı olan hastanın ameliyat öncesi bilgisayarlı tomografi görüntüsü. (b) Kısmi redüksiyonun görüldüğü ameliyat sonrası bilgisayarlı tomografi görüntüsü.

İzole zigomatik ark kırığı olan hastalardan ikisinde tam redüksiyon görüldü. Fakat bu hastalardan birinde ikinci kez kapalı redüksiyon yapıldıktan sonra tam redüksiyon sağlandı. Üçüncü hastada ise radyolojik değerlendirmeye göre kısmi redüksiyon sağlandığı görüldü fakat klinik değerlendirmede karşı sağlam tarafla kıyaslandığında kabul edilebilir, benzer görünüm vardı (Şekil 3a, b).

Ameliyat sonrası erken dönemde yapılan klinik değerlendirmede hastalardaki ameliyat öncesi dönemde olan, ağız hareketleri esnasında oluşan ağrı hissini yok olduğu görüldü. Sinir hasarı, enfeksiyon, hematoma gibi herhangi bir komplikasyon görülmedi. Hastaların ameliyat sonrası 3-6 aylık takipleri süresince relaps ve diplopi, enoftalmus gibi göz sorunları saptanmadı.

TARTIŞMA

Bu çalışma parçalı olmayan grup 1, 3, 5 tripod kırıklarında açık redüksiyona gerek kalmaksızın perkütan kemik kancası kullanılarak redüksiyonun sağlanabileceğini ve uzun dönemde relapslar olmaksızın devam ettirilebileceğini göstermiştir. Grup 2 izole ark kırıklarında ise kabul edilebilir redüksiyonun sağlanabilmesine karşın sonuçlar tripod kırıklarındaki kadar optimum olmamaktadır.

Kovács ve Ghahremani^[15] zigomanın kompleks kırıklarının tedavisinde perkütan kanca ile redüksiyon uygulamış ve Dingman yaklaşımıyla redüksiyonu kontrol ederek frontozigomatik dikişe miniplak ile tespit yöntemini tanımlamışlardır. Bizim çalışmamızın bu çalışmayla ben-

zerliği perkütan yöntemle zigomanın eleve edilmesi, farkı ise redüksiyon sonrası internal tespit uygulamamış olmamızdır. Her ne kadar Kovács ve Ghahremani'nin çalışmasına alınan hastaların parçalı zigoma ve orbitozigomatik kırıklar nedeniyle internal tespit gerekliliği varsa da hastaların büyük bölümünü oluşturan kitlenin ne tür zigoma kırığına dahil olduğuna dair ayrıntılı bilgi verilmemiştir. Kovács ve Ghahremani'nin çalışmasından farklı olarak bu çalışmada vurgulanan ne tür zigoma kırıklarında perkütan redüksiyonun yeterli olabileceğinin değerlendirilmiş olmasıdır.

Kim^[16] ise zigoma kırıklarında pin ile transkutanöz redüksiyon ve eksternal tespit ile tedavi yönteminden bahsetmiş ve komplike ve parçalı olmayan zigoma kırıklarında bu tedaviyi önermiştir. Soejima^[12] da benzer şekilde parçalı olmayan zigoma tripod kırıklarında kapalı redüksiyon ve bir plak ile tespit yöntemini bildirmiş ve bunu yarı kapalı redüksiyon olarak tanımlamıştır. Burada sunulan çalışmanın temel farklılığı ise parçalı olmayan grup 5 kırıklarda: zigomatikofrontal dikişin öne ve dışa doğru ayrıca alt orbital rimin öne ve yukarıya kaydığı kırıklarda kırığı oluşturan gücün tam tersi yönde zigoma gövdesi altından kemik kancasıyla uygulan gücün etkisiyle kırığın kolaylıkla redükte edilebileceğinin vurgulanmasıdır.

İzole zigomatik ark kırıklarının tedavisinde ise birçok yöntem tanımlanmıştır. Bu yöntemlerden yaygın kullanılanları Gillies, Keen ve Dingman yöntemleridir. Volkmann kemik kancası ile yapılan kapalı redüksiyon Gillies yöntemine göre daha kolay ve daha az zaman alan bir yöntemdir.^[7] Zigomatik ark kırıklarında kanca ile redüksiyon

ilk olarak Graham ve ark.^[17] tarafından tanımlanmıştır. Kemik kanca ile deprese kemiğin elevasyonu basit ve güvenilir bir yöntemdir. Bu yöntemde önemli olan elevasyon sırasında uygulanan kuvvetin şiddet ve kontrolüdür. Redüksiyon esnasında duyulan kemiğin ayrılma sesi redüksiyonun tamamlandığına işaret etmektedir. Tabii bunun radyolojik görüntüleme yöntemleriyle doğrulanması gerekmektedir.^[18] Kemik kancanın zigoma kırıklarında uygulanması sonrası tekniğe bağlı komplikasyonların oranları %16.2 oranında görülen geçici fasiyal paralizi ve %13.5 oranında görülen yetersiz redüksiyon olarak tanımlanmıştır.^[4] Bizim çalışmamızda da her ne kadar kabul edilebilir klinik sonuçlar elde edilse de radyolojik sonuçların özellikle geç dönem başvuran olgularda suboptimal olduğu tespit edildi ve bu durum literatür ile uyumlu bulundu.

Kemik kancası ile zigoma kırığının redüksiyonu bu çalışmada her ne kadar sedasyon anestezi altında yapılmışsa da, izole ark kırıklarında lokal anestezi altında uygulanması da mümkündür.

Hem izole ark kırıklarında hem de tripod kırıklarında yetersiz redüksiyonun temel nedeni tedavinin gecikmesidir. Çalışmamızda yer alan ve bir ay sonra kapalı redüksiyon yapılan tripod kırığının ilk ameliyatta yeterli redükte olmaması ve ikinci ameliyattan sonra redüksiyonun sağlanması bu tespiti doğrulamaktadır. Bu nedenle bu yöntem özellikle akut travmalarda etkilidir.^[15] Redükte edilen bölge travmadan korunduğu müddetçe bu yöntemde relaps görülmemektedir.

Bu çalışmanın sınırlılığı hasta sayısının yetersiz olmasıdır. Bununla birlikte izole ark kırıkları yanı sıra minimal yer değiştirmenin bulunduğu grup 1, rotasyonun bulunmadığı grup 3 ve zigomatikofrontal dikişin dışarıya doğru kaydığı grup 5 kırıklarda internal tespit uygulanmaksızın kırığın redükte edilebileceğini göstermesi açısından anlamlıdır.

Özellikle tripod kırıklarında güncel yaklaşım açık redüksiyon ve plaklarla rijit tespit olmasına rağmen geleneksel teknik olan Volkmann kemik kancası ile kapalı redüksiyon tedavi yöntemi daha kolay, güvenilir ve minimal invaziv bir yöntemdir. Genel anestezi yerine sedasyon altında yapılması ve açık yaklaşımda olduğu gibi birçok cilt insizyonu gerektirmemesi nedeniyle hem ameliyat süresini hem de ameliyat sonrası dönemde hastanede yatış süresini kısaltarak maliyeti ciddi oranda azaltmaktadır. Ayrıca ameliyat sonrası

dönemde ağrı, ödem, şişlik açık yaklaşıma kıyasla oldukça azdır. Bu yöntemde skar görülmemesi de kozmetik açıdan hastaları oldukça memnun etmektedir.

Bu nedenle tripod kırıklarının tedavisinde her ne kadar güncel yaklaşım açık redüksiyon ve plaklarla rijit tespit olsa da geleneksel yöntem olan Volkmann kemik kanca ile kapalı redüksiyon gerek ameliyat sırası gerekse ameliyat sonrası dönemde sağladığı avantajlar nedeniyle uygun olgularda tercih edilebilir.

Çıkar çakışması beyanı

Yazarlar bu yazının hazırlanması ve yayınlanması aşamasında herhangi bir çıkar çakışması olmadığını beyan etmişlerdir.

Finansman

Yazarlar bu yazının araştırma ve yazarlık sürecinde herhangi bir finansal destek almadıklarını beyan etmişlerdir.

KAYNAKLAR

1. Manson PN, Crawley WA, Yaremchuk MJ, Rochman GM, Hoopes JE, French JH Jr. Midface fractures: advantages of immediate extended open reduction and bone grafting. *Plast Reconstr Surg* 1985;76:1-12.
2. Ellis E 3rd, el-Attar A, Moos KF. An analysis of 2,067 cases of zygomatico-orbital fracture. *J Oral Maxillofac Surg* 1985;43:417-28.
3. McCarthy JG, Jelks GW, Valauri AJ, Wood-Smith D, Smith B. The orbit and zygoma. In: Mc Carthy JG, editor. *Plastic surgery*. Vol 2., Part 1., Chapter 33. Philadelphia: W.B. Saunders Company; 1990. p. 1574-670.
4. Duman H, Zor F, Sengezer M. Hook elevation in reducing the isolated zygomatic arch fractures: is it really a simple and an effective method? *European Journal of Plastic Surgery* 2006;28:408-11.
5. Manson P. Facial injuries In: Mc Carthy JG, editor. *Plastic surgery*. Vol 2., Part 1., Chapter 27. Philadelphia: W.B. Saunders Company; 1990. p. 867-1142.
6. Enislidis G, Yeret K, Wittwer G, Köhnke R, Schragl S, Ewers R. Self-reinforced biodegradable plates and screws for fixation of zygomatic fractures. *J Craniomaxillofac Surg* 2005;33:95-102.
7. Berman PD, Jacobs JB. Miniplate fixation of zygomatic fractures. *Head Neck* 1991;13:424-6.
8. Eski M, Sahin I, Deveci M, Turegun M, Isik S, Sengezer M. A retrospective analysis of 101 zygomatico-orbital fractures. *J Craniofac Surg* 2006;17:1059-64.
9. Hollier LH, Thornton J, Pazmino P, Stal S. The management of orbitozygomatic fractures. *Plast Reconstr Surg* 2003;111:2386-92.
10. Bähr W, Bagambisa FB, Schlegel G, Schilli W. Comparison of transcutaneous incisions used for exposure of the infraorbital rim and orbital floor: a retrospective study. *Plast Reconstr Surg* 1992;90:585-91.

11. Rohrich RJ, Janis JE, Adams WP Jr. Subciliary versus subtarsal approaches to orbitozygomatic fractures. *Plast Reconstr Surg* 2003;111:1708-14.
12. Soejima K, Sakurai H, Nozaki M, Kitazawa Y, Takeuchi M, Yamaki T, et al. Semi-closed reduction of tripod fractures of zygoma under intraoperative assessment using ultrasonography. *J Plast Reconstr Aesthet Surg* 2009;62:499-505.
13. Hwang K. One-point fixation of tripod fractures of zygoma through a lateral brow incision. *J Craniofac Surg* 2010;21:1042-4. doi: 10.1097/SCS.0b013e3181e48607.
14. Manson P. Facial fractures. In: Smith J, Aston S, editors. *Plastic surgery*. Boston: Little, Brown; 1991. p. 347-96.
15. Kovács AF, Ghahremani M. Minimization of zygomatic complex fracture treatment. *Int J Oral Maxillofac Surg* 2001;30:380-3.
16. Kim YO. Transcutaneous reduction and external fixation for the treatment of noncomminuted zygoma fractures. *J Oral Maxillofac Surg* 1998;56:1382-7.
17. Graham WP 3rd, Acker G, Rosenfeld K, Lehr HB. Simple reduction of "zygomatic arch" fractures. *J Trauma* 1970;10:874-6.
18. Ramanoojam S, Gadre P, Shah S, Gadre KS. Assessment of the adequacy of closed reduction in fractures of the zygomatic arch using "C"-arm image intensifier. *J Craniofac Surg* 2011;22:1383-6. doi: 10.1097/SCS.0b013e31821cc116.