

Postmenopozal Bir Kadında Dev Ovarian Leiomyosarkom

Giant Ovarian Leiomyosarcoma in a Postmenopausal Woman

Osman Balcı, Emine Türen

Necmettin Erbakan Üniversitesi, Meram Tıp Fakültesi, Kadın Hastalıkları ve Doğum Anabilim Dalı, Konya

Özet

Primer ovarian leiomyosarkomlar genellikle post-menopozal kadınlarda karşımıza çıkan, nadir görülen, orijini, etiyojisi, histolojik özellikleri, kliniği ve optimal tedavisi tam olarak açıklanamamış tümörlerdir. Tüm over tümörlerinin %3'ünden azını oluşturmaktadırlar. Seyrek görülüyor olmaları ve spesifik semptomlarının olmaması tanıyı daha da güç hale getirmektedir. Bu makalede, ovarian kitle nedeni ile opere edilen ve patoloji sonucu ovarian leiomyosarkom gelen 66 yaşında bir hasta sunuldu. Her ne kadar ovarian leiomyosarkomlar nadir görülen tümörler olsa da over gonadal stromal tümörlerinin ayırıcı tanısında akıld tutulmalıdır.

Anahtar kelimeler: Over, leiomyosarkom, ovarian sarkom

Abstract

Primary ovarian leiomyosarcomas, which are often encountered in post-menopausal women, are rare, their origin, etiology, histological and clinical features and optimal treatment plan have not been fully explained tumors. They constitute less than 3% of all ovarian tumors. Due to rarely observation and the lack of specific symptoms, ovarian leiomyosarcomas are often difficult to be recognized. In this article, a 66-year-old patient who was operated for ovarian mass and pathology resulted with ovarian leiomyosarcoma, was presented. Although ovarian tumors are rare, leiomyosarcomas ovarian gonadal stromal tumors should be kept in mind in the differential diagnosis.

Key words: Ovary, leiomyosarcoma, ovarian sarcoma

GİRİŞ

Pelviste sarkomlar genellikle uterin kaynaklıdır ve primer ovarian sarkomlar oldukça nadir görülen tümörler olup tüm over tümörlerinin %3'ünden azını oluşturmaktadırlar. Overde sarkom, karsinom oranı 1/40 olarak rapor edilmiştir (1,2). Seyrek görülüyor olmaları ve semptomlarının silik olması tanıyı daha da güç hale getirmektedir. Ovarian sarkomları değerlendirmek için histolojik bir tanı kriteri yoktur, uterus sarkomlarını değerlendirmede kullanılan kriterler over için de uygulanmaktadır (3).

OLGU

Altmış altı yaşında gravidası ve paritesi 2, 16 yıldır menopozda, hipertansiyon, astım hastalığı ve karında kitlesi olan hasta nefes darlığı şikayeti ile acil servise başvurmuştur. Hasta entübe edilerek hipertansif akciğer ödemi nedeni ile Kardiyoloji yoğun bakım ünitesine yatırılmıştır. Daha sonra toraks Bilgisayarlı Tomografisinde (BT) plevral efüzyon ve sol akciğerde totale yakın atelektazi izlenmesi üzerine Göğüs Hastalıkları servisinde takibe alınmıştır. Hastaya bronkoskopi yapılmış ve normal olarak raporlanmıştır. Batın BT'sinde; karaciğer sol lob inferior düzeyinden başlayıp solda pelvik bölgeye kadar uzanım gösteren yaklaşık 20x11x18 cm ebadında kistik solid karakterli kitle lezyonu izlenmiştir. Ayrıca BT'de lezyonun uterusu tamamen işgal eden myom ile uyumlu olabileceği düşünülmüş ve her iki over dokusu izlenememiştir. Hastaya torasentez yapılarak solunumu düzeldikten sonra pelvik kitle nedeniyle operasyon için kliniğimize yatırıldı. Yapılan muayenesinde tüm batını dolduran ksifoide kadar uzanan kitle palpe edildi. Ultrasonografide tüm ekranı dolduran kistik solid komponentleri olan kitle lezyonu izlendi. CA125: 242,8, diğer tümör belirteçleri normal idi. Biyokimya ve tam kan parametrelerinde özellik izlenmedi. Hastanın yapılan endoskopi ve kolonoskopisinde özellik izlenmedi. İzlenen lezyon dejenerer myom ile uyumlu olsa da hastanın mevcut kliniğinde göz önüne

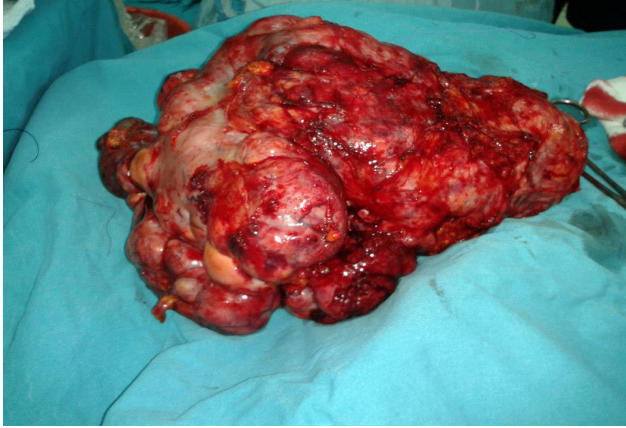
alınarak lezyonun overden kaynaklanan kitle olabileceği düşünülerek operasyonu planlandı. Hasta laparotomiye alındı, batında 500 cc asit, çevre dokularla, transvers ve sigmoid kolon ile ileri derecede iltisaklı, sol overden kaynaklanan yaklaşık 30x40 cm'lik, multilobule, solid kistik komponentleri olan, yer yer nekrotik alanlar içeren kitle lezyonu izlendi. Kitle ekstirpe edildi ve frozena gönderildi sonuç malign olarak bildirildi (Şekil 1). Operasyona devam edilerek hastaya Total Abdominal Histerektomi – Bilateral Salpingo-ooferektomi (TAH-BSO), total omentektomi, bilateral pelvik-paraaortik lenfadenektomi ve apendektomi uygulandı. Kesin patoloji sonucu primer ovarian leiomyosarkom, sağ tuba ve overi, uterus ve serviks normal olarak geldi. Hastaya konsey kararı ile kemoterapi verilmesi planlandı.

TARTIŞMA

Primer ovarian leiomyosarkomlar nadir görülürler ve tüm ovarian tümörlerin <%1'ini oluştururlar (4). 1998 yılından beri yaklaşık olarak 400 primer overyal sarkom rapor edilmiş olup bunların 300'ü karsinosarkom, 50'si leiomyosarkom, 30'u endometrial stromal sarkom veya diğer tiplerdir (5).

Ovarian leiomyosarkom olgularının çoğu post-menopozal dönemde görülse de, pre-menopozal dönemde olan vakalar da bildirilmiştir (2,3,6,7). O'Sullivan ve ark. 1997, Monk ve ark. ise 1993 yılında yayınladıkları her iki vakada da çocukluk dönemlerinde (sırasıyla 18 aylık ve 11 aylık) medullablastom tanısı ile opere edilen ve sonrasında radyoterapi alan 12 yaşındaki iki kız çocukta ovarian leiomyosarkom tespit edilmiştir (6,7). Sunulan bu vaka postmenopozal dönemde idi. Bu tümörler genellikle ileri evrede tanı almakta olup hastalar karın ağrısı, şişkinlik veya batında kitle şikayetleri ile başvurmaktadır (2). Genellikle soliter, lobuler, soluk, hemorajik ve kistik dejenerasyon gösteren kitlelerdir ve genellikle unilateraldirler (1,2). Bu vakada, hastanın da batnında tek

Şekil 1. Ovarial kitlenin çıkarıldıktan sonraki görüntüsü



tarafı büyük bir kitle mevcuttu.

Primer ovarian leiomyosarkomlar için kesin bir tanı kriteri belirlenmemiştir. Histolojik tanı kriterleri; hipersellülarite de artış, nükleer atipi, pleomorfizm, atipik mitozla birlikte yüksek mitotik aktivite ve koagülasyon nekrozudur (6). Ovarian leiomyosarkomun FIGO (The International Federation of Gynecology and Obstetrics) evrelemesi ve tedavisi ovarian karsinom gibidir (5).

Overde düz kas mevcut olmadığından primer ovarian leiomyosarkom muhtemelen kortikal stromadaki ve korpus luteumdaki düz kaslardan ve overin ligamentinden köken almaktadır. Wolf kanal artıklarından, totipotent ovarian mezenşimden de gelişebilmektedirler (5,8). Ayrıca ovarian leiomyomun malign dejenerasyonu sonucu, uterin leiomyomun overe migrasyonu ve malign transformasyonu sonucu gelişebilir, teratomdan kaynaklanabilir veya kistadenom ile ortaya çıkabilir (2,5).

Ayrırcı tanıda leiomyom, fibrotekoma, fibrosarkoma, endometrial stromal sarkom, mikst müllerian tümör, içsi hücreli karsinoma, metastatik gastro intestinal stromal tümör (GIST) düşünülmelidir (2).

Leiomyosarkomlar agresif davranış göstermekte olup prognozları oldukça kötüdür. Prognostik faktörler olarak tümör boyutu, mitotik indeks ve özellikle tümör evresi sayılabilir (2,3). Hastaların sağ kalım süresi çoğu olguda 1-2 yıl ile sınırlıdır (2). Monk ve ark. yayınladığı seride ovarian leiomyosarkom tanısı alan 21 hastanın üçü hariç tamamının 2 yıl içinde hayatını kaybettiği bildirilmiştir (7). Dai ve arkadaşlarının yaptığı 1988 ve 2007 yılları arasındaki 24 primer ovarian sarkomlu hastanın incelendiği bir çalışmada, hastaların 16 tanesinin patolojik tanısı karsinosarkom (malign miks mesodermal tümör), 6 tanesinin patolojik tanısı endometrial stromal sarkom iken, 2 tanesinin patolojik tanısı leiomyosarkom olarak gelmiştir. Hastaların bir yıllık sağ kalım oranları karsinosarkom, endometrialstromal sarkom, leiomyosarkom için sırasıyla %50, %100, %0 iken, ortalama sağ kalım süreleri sırasıyla 12 ay, 74 ay ve 4 aydır (9).

Primer ovarian sarkom yönetiminde şuan için cerrahi dışında yerleşmiş bir tedavi seçeneği yoktur (2). Uterin leiomyosarkom için adjuvan kemoterapi ve radyoterapi sıklıkla uygulansa da, primer ovarian leiomyosarkomlar için adjuvan radyoterapi ve kemoterapinin sağ kalım avantajı sağladığına dair herhangi bir kesin kanıt yoktur (7,9,10). Monk ve ark. göre herhangi bir adjuvan tedavinin yararı kanıtlanmamışken (7), Dixit ve ark. göre postoperatif radyoterapi veya kemoterapi uygulanması büyük kitlelerde lokal hastalığın kontrolünde ve metastazın önlenmesinde faydalıdır (1). Bu olguda, hastaya kemoterapi verilmesini planlandı.

Sonuç olarak, ovarian leiomyosarkom tanısı alan 66 yaşında bir hasta sunulmuştur. Ovarian leiomyosarkomlar oldukça nadir görülen, kötü prognozlu, sağ kalım oranları düşük, tanı ve tedavilerinde soru işaretleri yer alan tümörlerdir. Hastalığın aydınlatılması ve tedavi seçeneklerinin geliştirilmesi için uzun süreli takip edilen ve iyi belgelenmiş olguların koleksiyonu gerekmektedir.

KAYNAKLAR

1. Dixit S, Singhal S, Baboo H, et al. Leiomyosarcoma of the ovary. J Postgrad Med 1993;39:151-3.
2. Bouie SM, Cracchiolo B, Heller D. Epithelioid leiomyosarcoma of the ovary. Gynecol Oncol 2005;97:697-9.
3. Lerwill MF, Sung R, Oliva E, Prat J, Young RH. Smooth muscle tumors of the ovary: a clinicopathologic study of 54 cases emphasizing prognostic criteria, histologic variants, and differential diagnosis. Am J Surg Pathol 2004;28:1436-51.
4. Kurian RR, Preethi J, Remadevi AV. Leiomyosarcoma of ovary - a case report. Indian J Pathol Microbiol 2005;48:19-20.
5. Piura B, Rabinovich A, Yanai-Inbar I, Glezerman M. Primary sarcoma of the ovary: report of five cases and review of the literature. Eur J Gynaecol Oncol 1998;19:257-61.
6. O'Sullivan SG, Das Narla L, Ferraro E. Primary ovarian leiomyosarcoma in an adolescent. Following radiation for medulloblastoma. Pediatr Radiol 1998;28:468-70.
7. Monk B, Nieberg R, Berek J. Primary leiomyosarcoma of the ovary in a perimenarchal female. Gynecol Oncol 1993;48:389-93.
8. Nicotina PA, Antico F, Caruso C, Triolo O. Primary ovarian leiomyosarcoma. Proliferation rate and survival. Eur J Gynaecol Oncol 2004;25:515-6.
9. Dai Y, Shen K, Lang JH, et al. Primary sarcoma of the ovary: clinicopathological characteristics, prognostic factors and evaluation of therapy. Chin Med J (Engl) 2011;124:1316-21.
10. Murakami M, Uehara H, Nishimura M, Iwasa T, Ikawa H. A huge ovarian smooth muscle tumor: a case report. J Med Invest 2010;57:158-62.