

**T.C.
SELÇUK ÜNİVERSİTESİ
MERAM TIP FAKÜLTESİ
ORTOPEDİ VE TRAVMATOLOJİ
ANABİLİM DALI**

**YAŞLILARDA FEMUR BOYUN KIRIKLARININ CERRAHİ TEDAVİSİ
VE SONUÇLARI**

(KLİNİK ÇALIŞMA)

DR.HAMZA HAKAN TÜRK

UZMANLIK TEZİ

**Danışman
Prof. Dr.RECEP MEMİK**

KONYA

2010

İÇİNDEKİLER

İçindekiler	ii
Kısaltmalar	iii
Şekiller Dizini	iv
Tablolar Dizini	iv
1. GİRİŞ VE AMAÇ	1
2. GENEL BİLGİLER	2
2.1 Kalça Eklem Anatomisi	2
2.2. Kalça Eklem Hareketleri	12
2.3. Femur Boyun Kırıkları	13
2.4. Tedavi Seçenekleri	17
3. HASTALAR VE YÖNTEM	30
4. BULGULAR	34
5. OLGULARIMIZ	40
6.TARTIŞMA VE SONUÇ	47
7. ÖZET	60
8. SUMMARY	61
9. KAYNAKLAR	62
Teşekkür	70

KISALTMALAR

A.	: Arteria
Ant.	:Anterior
Ark.	: Arkadař
AVN.	: Avasküler nekroz
CRP.	:C-Reaktif Protein
ESR.	: Eritrosit Sedimentasyon Hızı
Gm.	: Gram
Hg.	: Hemoglobin
Lig.	: Ligamentum
M.	: Musculus
Mm.	: Musculi (çoęul)
N	: Nervus
PMMA	: Polimetilmetakrilat
SİAİ	: Spina İliaca Anterior İnferior
SİAS	: Spina İliaka Anterior Süperior
SİPS	: Spina İliaka Posterior Süperior
Sup.	: Superior
TKP	: Total Kalça Protezi

ŞEKİLLER DİZİNİ

- Şekil 1:** Kalça eklemi lateral görünümü
- Şekil 2:** Femur proksimalinin trabeküler yapısı
- Şekil 3:** Singh indeksi
- Şekil 4:** Femur başının beslenmesi
- Şekil 5:** Kalça eklemi bağları – anterior
- Şekil 6:** Kalça eklemi bağları - posterior
- Şekil 7:** Kalça eklemi ve uyluk kasları – önden görünüm
- Şekil 8:** Kalça eklemi ve uyluk kasları –arkadan görünüm
- Şekil 9:** Pauwels sınıflaması
- Şekil 10:** Garden sınıflaması

TABLULAR DİZİNİ

- Tablo 1:** Kaliforniya Üniversitesi'nin belirlediği kırık tipi ve hastanın yaşına göre tedavi.
- Tablo 2 :** Çimento uygulama tekniğindeki aşamalar.
- Tablo 3 :** Harris'in Kalça Değerlendirme Formu.
- Tablo 4:** Hareket Genişliği Puanının hesaplanması.
- Tablo 5:** Harris Skorlarına Göre Kalça Fonksiyonlarının değerlendirilmesi.
- Tablo 6:** Olgularımızın yaş ve cinsiyete göre dağılımları.
- Tablo 7:** Mevcut hastalıklar ve sayısı.
- Tablo 8:** Garden sınıflamasına göre olgularımızın dağılımı.
- Tablo 9:** Pauwels sınıflamasına göre olgularımızın dağılımı.
- Tablo 10:** Hastaların Sign İndeksi'ne göre değerlendirilmesi.
- Tablo 11:** Tedaviye göre yaş ortalaması ve hasta sayısı.
- Tablo 12:** Hastaların Harris kalça sayısal değerlendirme cetveline göre değerlendirilmesi.

1. GİRİŞ VE AMAÇ

Tıp Bilimin ilerlemesiyle beraber bilgi ve teknolojinin insan için kullanılması sonucu sağlıklı insan sayısında artış olmuştur. Yaşam süresinin uzaması hareket halinde ve ayakta duran insanlarda bazı problemleri ortaya çıkarmış, mevcut olanların görülme sıklığını artırmıştır. Bununla birlikte yeni tedavi yöntemleride oluşmaktadır. Bu gelişmelerden en çok etkilenen ve teknoloji ile yakın temasta olan Ortopedi ve Travmatoloji’de de bazı temel tedavi prensipleri sorgulanmakta ve bir çok yeni tedavi seçenekleri doğmaktadır.

İnsanda hareketin en önemli göstergesi yürümedir. İnsan bu fonksiyonu yerine getirirken kullandığı eklemlerden biride kalça eklemidir. Femur boyun kırıkları, kalça eklemi bütünlüğünü bozan en önemli kırıklardan biridir. Femur boyun kırıkları, tüm kırıkların %3’ünü, 60 yaş üstündeki kırıkların büyük bölümünü oluşturur.

İleri yaştaki hastalarda, özellikle ayrılmış femur boyun kırıklarında yapılan açık veya kapalı redüksiyon ve yapılan tespit sonrası kaynamama, avasküler nekroz, implant yetersizliği gibi komplikasyonların görülme oranı yüksektir. Bunun sonucu tekrar ameliyat gerekmektedir. Zaten dizgisel rahatsızlıkların eşlik ettiği bu hasta grubunda; bu durum hayati tehlike oluşturmaktadır. Bu neden ile tekrar ameliyat riskini azaltmak ve hastayı biran önce kırık öncesi işlevsel haline döndürmek için cerrahi tedavi yapılmaktadır.

Velakin femur boyun kırıklarının cerrahi tedavisi hala tartışmalıdır. Günümüzde birçok tedavi seçeneği mevcuttur. Kırığın olası komplikasyonlarının önüne geçmek ve özellikle yaşlı hastalarda yatağa bağlı kalmaları sonucunda hayati fonksiyonlarında hızla oluşan bozulmaları önlemek için mümkün olan en kısa sürede cerrahi tedavi uygulanmaktadır.

Biz bu çalışmada; kliniğimizde femur boyun kırığı nedeni ile cerrahi olarak tedavi edilen ileri yaş hasta gruplarını değerlendirerek, elde ettiğimiz sonuçları literatür sonuçları ile karşılaştırmayı amaçladık.

2. GENEL BİLGİLER

2.1 KALÇA EKLEMİ ANATOMİSİ

Kalça eklemi femur üst ucu ile asetabulum arasında oluşan üç eksen etrafında hareket edebilen enartrosis sferika grubu bir eklemdir (1). Eklem yüzlerinden konveks olanı femur başına, konkav olanı asetebuluma aittir. Bu eklem merkezi lig. inguinale orta 1/3'ünün 1.2 cm kadar aşağısında bulunur. Kalça eklemine kapsülü yukarıda asetebulum üst dudağına yapışır, aşağıda ise önden trokanterler arası çizgiye kadar uzanırken, arkada trokanterler arası ibiğinin (Cristanın) 1,5 cm yukarısına yapışır.(2,3)

1)Kemik yapı;

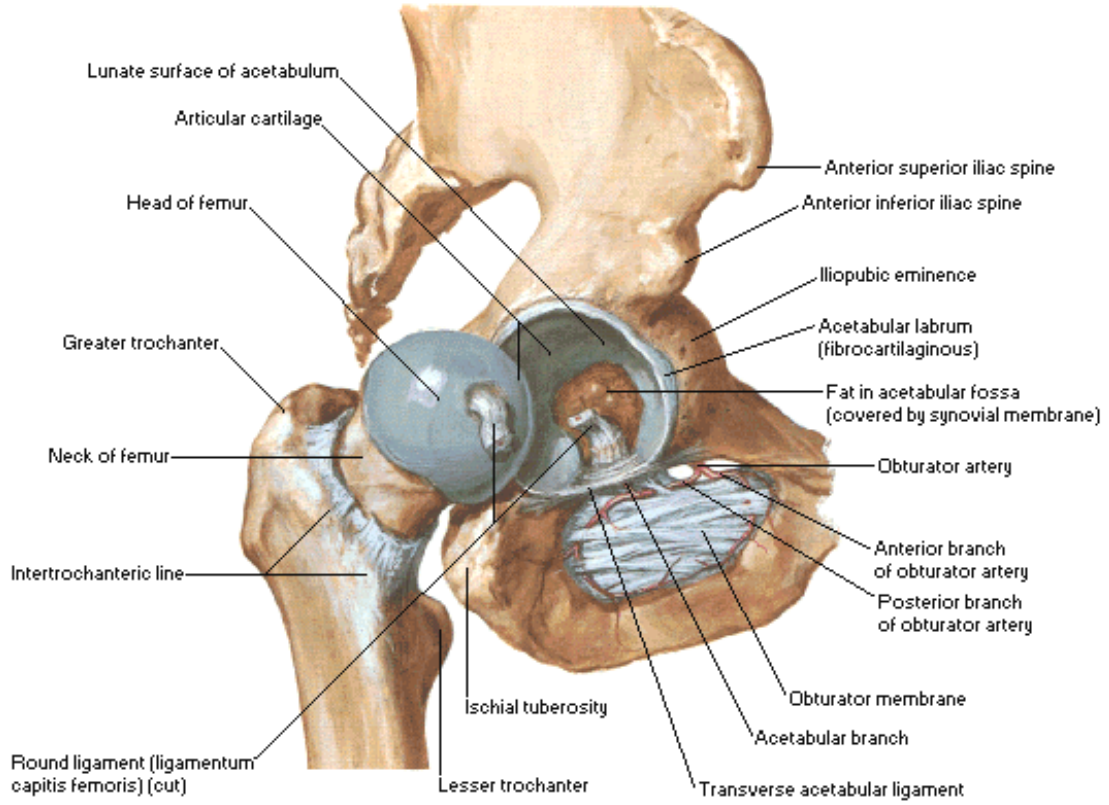
Asetabulum: Os coxae'nin orta ve dış tarafındaki yuvarlak, derin çukurluğa asetabulum denir. asetabulumun yaklaşık 2/5'i iskiüm, 2/5'i ilium ve 1/5'i kemik tarafından oluşturulmaktadır. Asetabulum tabanında, fossa asetabuli denilen, eklem katılmayan, en ince bölge yer alır. Burayı yarımay şeklinde çevreleyen facies lunata denilen eklem yüzü bulunmaktadır. Facies lunata, 2 cm genişlikte olup, hyalin kıkırdak ile örtülüdür. Fossa asetabuli eklem katılmaz ve yağlı bir bağ dokusu ile doludur. Asetabulumun alt kısmında incisura asetabuli yer alır. Bu çentiğin bir ucundan diğerine ligamentum transversum asetabuli uzanır. Eklem yüzeyini artırmak için asetebulum kenarında fibrokartilaj yapıda "labrum asetebulare" denilen bir halka vardır. Bu yapı ile kalça eklemi derinleşmekte ve femur başının asetebuluma sıkı bir şekilde tutunmasını sağlamaktadır. (Şekil 1).

Femur Başı ve Femur Boynu: Femur başı, yaklaşık 40–50 mm çapında, üzeri hyalin kartilaj ile kaplı bir küre şeklindedir. Eklem yüzünün merkezinin biraz alt tarafında, ligamentum capitis femoris'in yapıştığı fovea capitis femoris bulunur. Femur boynunun ön yüzü tamamen kapsül ile çevrili olmasına rağmen arka yüzün ancak yarısından biraz fazlası kapsülün içerisinde bulunur.(3,4)

Femur boynunun femur shaftı ile yaptığı açı (femur boyun açısı) normalde 120–130 derecedir. Normal pozisyonda femur boynu yukarı içe ve biraz da ön tarafa doğru yönelmiştir. Femur boynunun, femur kondillerinden geçen düzlem ile yaptığı açı ise femur boynu anteverسیون açısı olarak bilinir. Bu açı normalde 12 ila 14 derece arasındadır. (2,5,6)

Femur boynu ile cisminin birleşme yerinde arka dışa doğru trokanter major bulunur. Abduktor kasların yapıştığı trokanter major bir traksiyon epifizidir. Trokanter major tepesi yaklaşık olarak femur başı merkezi ile aynı düzlemedir. Femur boynu altında, femur cismi arka iç yüzünde trokanter minor bulunur. Trokanter minora iliopsoas kası yapışır. Trokanter

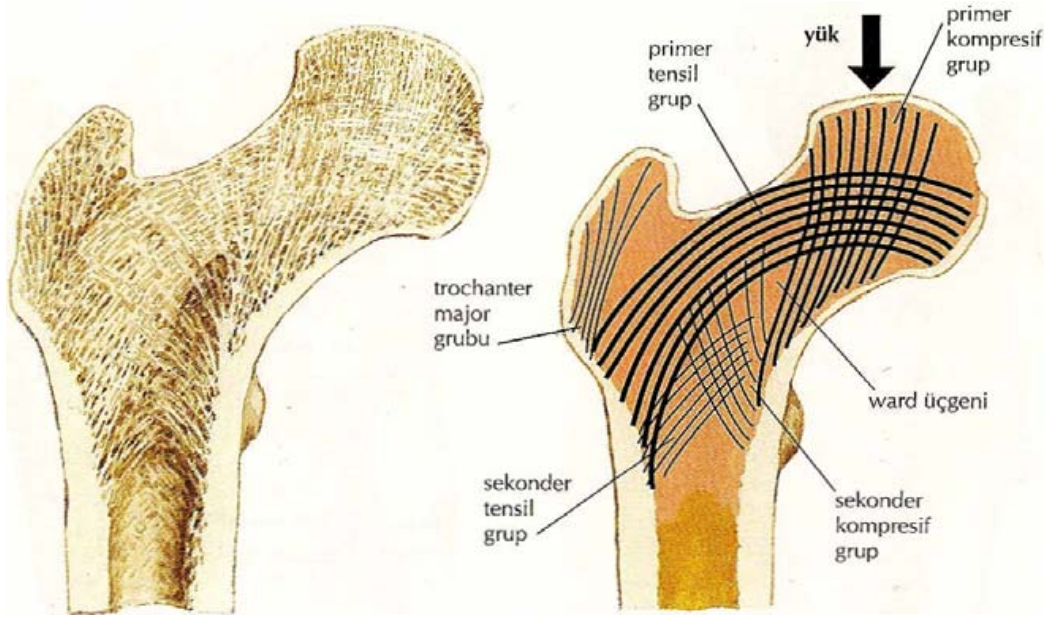
minor ve majoru önde linea intertrokanterika, arkada ise krista intertrokanterika birbirine bağlar.(Şekil 1)



Şekil 1: Kalça eklemi lateral görünüşü

Femur Proksimalinin trabeküler yapısı: Bu yapıyı şekillendiren en önemli etkenler; Üzerinden nakledilen vücut ağırlığı ve çevresine yapışan kasların gerilme etkisidir. İlk defa 1838’de *Ward* tarafından 4 grupta tanımlanmıştır. Bu dört trabeküler sistemin ortasında, femur boynu alt iç tarafında üçgen şeklindeki bölgeye “ *Ward Üçgeni* ” adı verilir.(Şekil -2) Burası femurun en zayıf bölgesidir. Kalkardan başlayıp femur başı yük binen yüzeyine doğru ilerleyen trabeküller “**birincil kompressif grup**”, trokanter majorün alt kısmından başlayıp başın fovea bölgesine doğru yay çizerek uzanan trabeküller “**birincil tensil grup**” adı verilir. Harty ve Griffin tarafından tanımlanan ve Femur desteği anlamına gelen “**kalkar**” femur boynu arka alt bölgesinde yoğun vertikal kemik tabakasıdır. Kalkar femorale'nin kalça kırıklarının internal tespitinde destek dokusu olarak önemi vardır.(7) Bu yapı trokanter

minörün altına kadar uzanır ve trokanter majore yansır. Bu oluşan yapıya da “**ikincil kompresif grup**” adı verilir. Lateralde büyük trokanter alt kısmından başlayıp femur boynu ortasına kadar gidenler ise “**ikincil tensil grup**” olarak adlandırılır. Ayrıca trokanter majör alt kısmından üst kısma doğru uzananlara ise “**trokanter majör grubu**” adı verilir (2,8,9,10).



Şekil 2: Femur proksimalinin trabeküler yapısı

Singh ve arkadaşları femur proksimalindeki trabeküler yapının kalça ön-arka radyografisindeki görünümünde “Singh indeksi” olarak bilinen osteoporoz değerlendirme ölçütlerini tanımlamış ve altı evrede değerlendirmişlerdir.(8) Radyografinin niteliğinin önemli olduğu bu yöntemin, dikkatli yapıldığı takdirde kemik kalitesi hakkında bilgi vermesi açısından klinik pratik önemi kabul edilmiştir.

Singh indeksi

Grade 6: Trabeküler gruplar görünür haldedir. Femur üst ucu kanselöz kemikle dolu görünümündedir.

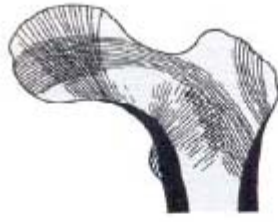
Grade 5: Primer tensil ve kompresif trabeküler yapılar hafifçe silinmiş, Ward üçgeni belirgin hale gelmiştir.

Grade 4: Primer tensil trabeküler yapı ileri derecede silinmiştir, fakat hala dış korteksten femur boynunun üst kısmına doğru fark edilebilir.

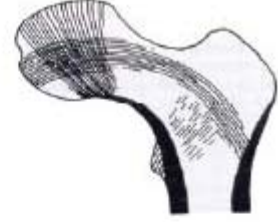
Grade 3: Primer tensil trabeküllerin devamlılığında kırılma vardır. 3. Dereceden itibaren kesin osteoporoz düşünülür.

Grade 2: Sadece primer kompresif trabekülerin varlığı görülebilir.

Grade 1: Primer kompresif trabeküllerin dahi varlığı belirsiz haldedir.



Grade VI



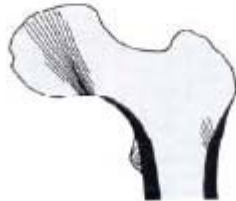Grade V



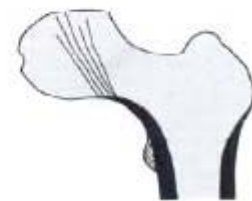Grade 3



Grade IV



Grade II



Grade I

Şekil 3: Singh İndeksi

Femur Başı ve Boynunun Beslenmesi :

İntraosseöz Dolaşım: Femur cismindeki besleyici damarların haversiyan sistem aracılığı ile baş ve boyuna ulaşması ile sağlanır. İkinci derecede önemlidir.

Ekstraosseöz Dolaşım: Crock, proksimal femurun beslenmesini üç ana grup altında toplamıştır.

- 1) Femur boynu tabanında yer alan ekstrakapsüler arteryel halka;
- 2) Ekstrakapsüler arteryel halkanın asendan servikal dalları;
- 3) Raund ligaman arteri.

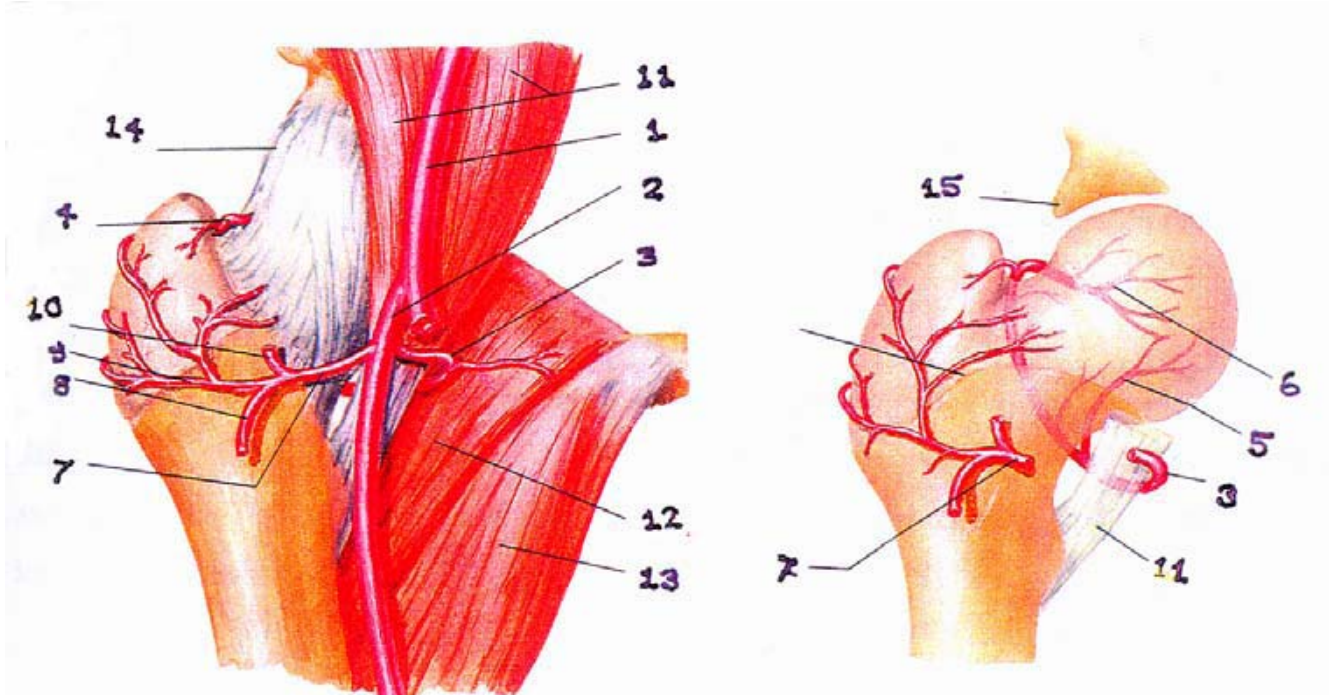
Ektrakapsüler arteryel halka, arka tarafta, medial femoral sirkumfleks arterin büyük bir dalından, önde ise, lateral femoral sirkumfleks arterin dallarından oluşmaktadır. Superior ve inferior gluteal arterlerde halkaya az miktarda katkıda bulunur. Asenden servikal dallar, ekstra kapsüler arteryel halkadan çıkarak, önde intertrokaterik çizgi hizasında, arkada ise kapsülün orbiküler lifleri arasından, eklem kapsülünü geçerler. Sinovyum ve kapsül lifleri arasından artiküler kartilaja kadar devam ederler. Weitbrecht, bu arterlere retinaküler arterler adını vermiştir. Asenden servikal dallar, femur boynu metafizine pek çok küçük dallar verirler. Ekstrakapsüler arteryel halka ve superior besleyici arter sisteminin intramedüler dalları da bu bölgeyi beslemektedir. Asendan servikal arterler, hemen artiküler kartilajın altında, subsinovyal intraartiküler arteryel halka adı verilen ikinci bir halka oluştururlar. Epifizyel arterler, bu halkadan çıkarak femur başına giderler. (Şekil 4)

Ligamentum teres içinden seyreden arter, obturator veya medial femoral sirkumfleks arterin bir dalıdır. Yapılan pek çok çalışma değişik sonuçlar verse de, bu arterin femur başını tek başına besleyemeyeceği açıktır.

Lateral ve Medial Sirkumfleks Arterler: A.femoralis, inguinal ligamanın hemen altında, laterale doğru a.profundus femoris dalını verir. Daha sonra bu arter, lateral ve medial sirkumfleks arter dallarını vererek, femur üst ucu ve asetabulum kanlanmasının çoğunu sağlar. Bu iki arterin yanı sıra a.obturatorius, a.gluteus superior ve inferior, a.profunda superior'un perforan dalları ve femurun nütrisyen arteride kalçanın vasküler yapısına katılırlar.

Lateral sirkumfleks arter, sartorius ve rektus femoris kasları arasından geçerek, üç dala ayrılır. Desenden, transfers ve asenden dallar. Bunlar kalça eklemine besleyerek superior gluteal arterle anastomoz yaparlar.

Medial sirkumfleks arter, psoas ve pektineus kasları arasından geçerek asenden ve transvers dallarını verir (Şekil 4).



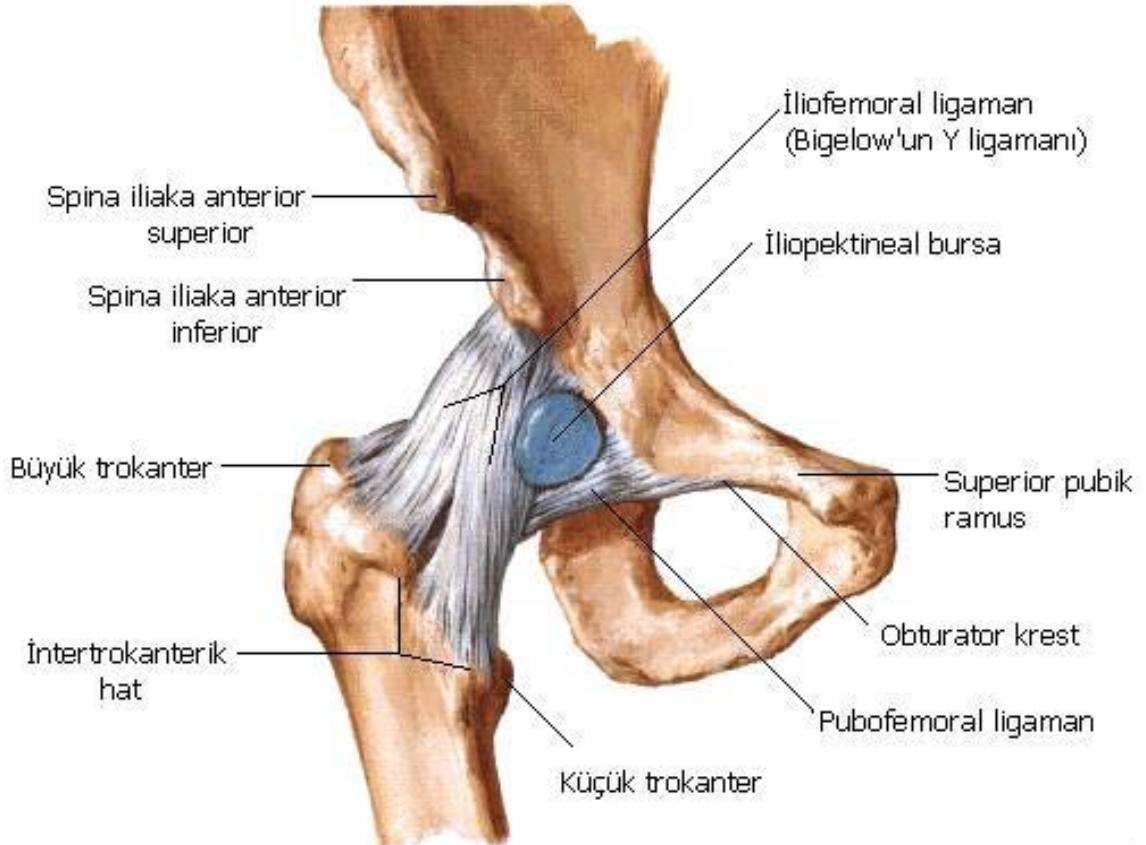
Şekil 4: Femur başının beslenmesi

- 1- Femoral arter
- 2- Derin femoral arter
- 3- Medial sirkümfleks femoral arter
- 4- Medial sirkümfleks arterin ucu
- 5- Medial sirkümfleks fem. a. post. inf. Dalı
- 6- Medial sirkümfleks fem. a. post. sup. Dalı
- 7- Lateral sirkümfleks femoral arter.
- 8- Lateral sirkümfleks femoral a. desenden dalı
- 9- Lateral sirkümfleks femoral a. transvers dalı
- 10- Lateral sirkümfleks femoral a. asendan dalı
- 11- Muskulus iliopsoas
- 12- Muskulus pektineus
- 13- Muskulus adduktor longus
- 14- Eklem kapsülü
- 15- Asetabular labrum

Eklem baęları:

Ligamentum iliofemorale (Bertin baęı): Spina iliaka anterior inferiorundan bařlayarak kapsülün ön yüzünde bir yelpaze gibi ilerler ve linea intertrokanterikaya yapıřarak sonlanır. Ayakta durur pozisyonda kalça eklemi stabilize eden önemli bir yapıdır (řekil 5).

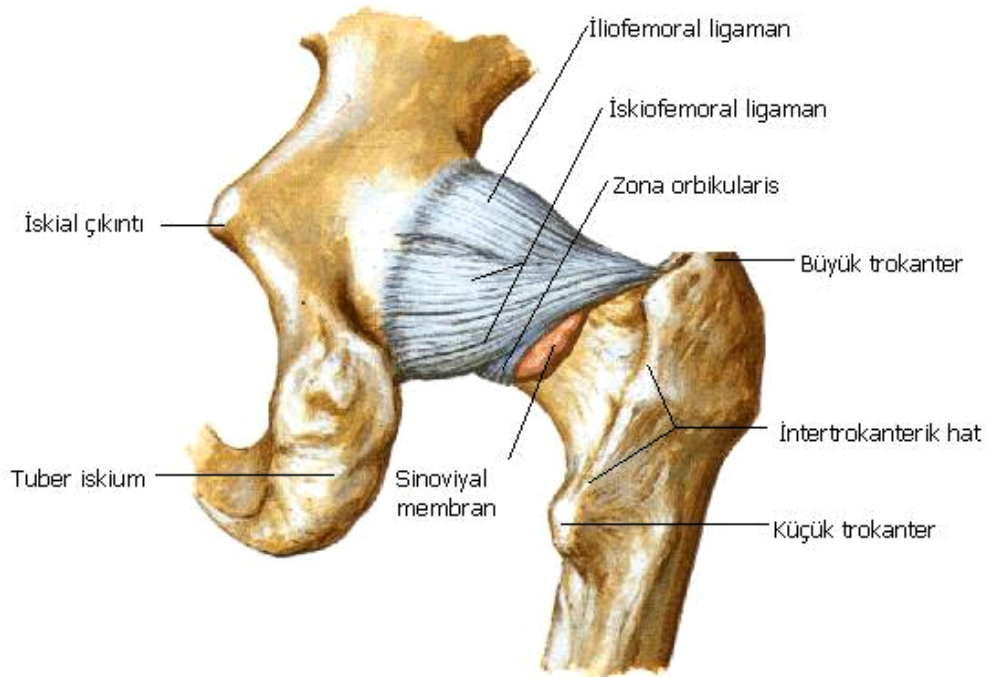
Ligamentum pubofemorale: Pubik kemięin üst kolunun alt kısmından bařlayarak laterale uzanır. Kapsülün medial yüzü ve linea intertrokanterikaya yapıřır. Uyluęun ekstansiyon ve abduksiyon hareketlerini kısıtlar, femur başına önden destek olur (řekil 5).



řekil 5: Kalça eklemi baęları – anterior

Ligamentum iskiofemorale: Arkada tuber iskiadikum yakınından başlayarak öne dönüp linea intertrokanterikaya yapışır. Femuru arkadan destekler. Aynı zamanda aşırı iç rotasyon hareketine engel olur (Şekil 6).

Eklem dışında bulunan bu üç bağ dışında incisura asetabulinin dış kenarından başlayıp fovea kapitise yapışan eklem içi **ligamentum capitis femoris (ligamentum teres)** bulunur (Şekil 6). Ligamentum capitis femorisin içinden obturator arterin küçük bir dalı geçer ve epifiz kapanmadan önce beslenmeye yardımcı olur. Ligamentum capitis femoris başın addüksiyon ve dış rotasyon hareketlerini engeller.



Şekil 6: Kalça eklemi bağları - posterior

Kalça eklemine ilgilendiren kaslar ve innervasyonları (Şekil 7-8)

M. Tensor Fasia Lata: Fasia latayı gerer, uyluğa fleksiyon ve abdüksiyon yaptırır. Siniri N. Gluteus Superior'dur.

M. Sartorius: Dize ve kalçaya fleksiyon yaptırır, kalçanın dış rotasyonuna yardımcı olur. Siniri N. Femoralis' dir.

M. Kuadriseps Femoris: M. Rektus Femoris, M. Vastus Lateralis, M. Vastus Medialis, M. Vastus İntermedius'un birleşmesi ile oluşur. Dizde patellar tendon yapısına katılıp dize ekstansiyon yaptırır. M. Rektus Femoris kalçaya fleksiyon yaptırır. Siniri N. Femoralis'tir.

M. Gluteus Maksimus: Uyluğa ekstansiyon yaptırır. Siniri N. Gluteus İntermedius'dur.

M. Gluteus Medius: Uyluğa abdüksiyon yaptırır. Siniri N. Gluteus Superior'dur.

M. Gluteus Minimus: Uyluğa abdüksiyon yaptırır. Siniri N. Gluteus Superior'dur.

M. Priformis: Uyluğa abdüksiyon ve dış rotasyon yaptırır. Siyatik sinir tarafından innerve edilir.

M. Obturator İnternus: Kalçaya dış rotasyon yaptırır. Pleksus sakralisten innerve olur.

M. Gemellus Superior: Kalçaya dış rotasyon yaptırır. Pleksus sakralisten innerve olur.

M. Gemellus İntermedius: Kalçaya dış rotasyon yaptırır. Pleksus sakralisten innerve olur.

M. Kuadratus Femoris: Kalçaya dış rotasyon yaptırır. Siyatik sinirden innerve olur.

M. Pektineus: Uyluğa addüksiyon yaptırır, fleksiyon ve dış rotasyona yardım eder. Siniri N. Femoralis'tir.

M. Addüktor Longus: Uyluğa addüksiyon yaptırır. Obturator sinir innerve eder.

M. Addüktor Brevis: Uyluğa addüksiyon yaptırır. Obturator sinir innerve eder.

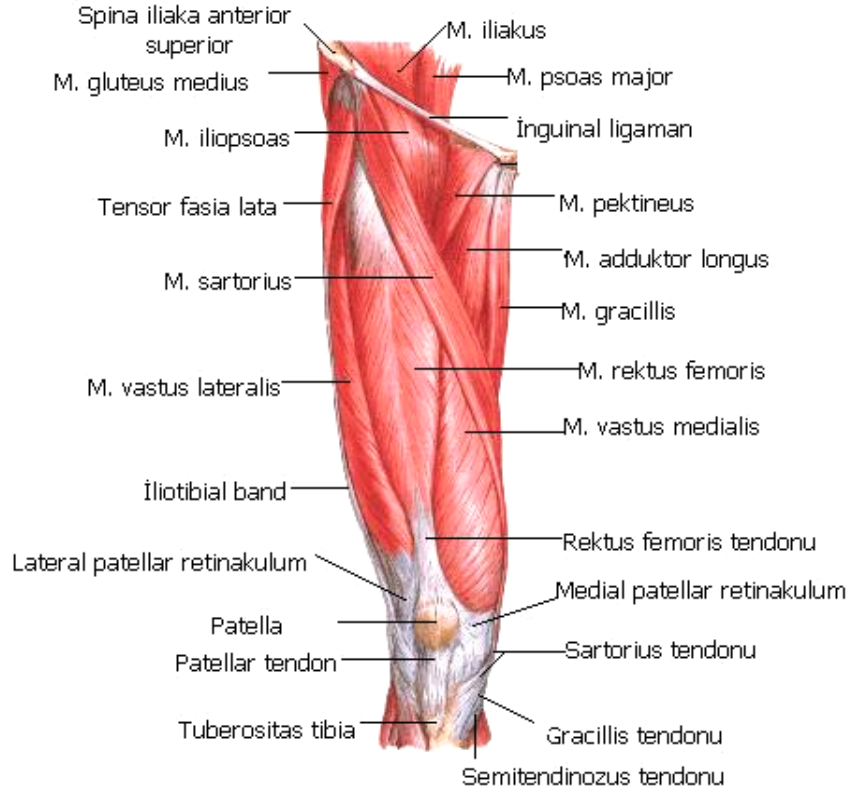
M. Addüktor Magnus: Uyluğa addüksiyon yaptırır, ekstansiyon ve iç rotasyona yardım eder. Obturator sinir innerve eder.

M. Gracilis: Uyluğa addüksiyon, dize fleksiyon yaptırır. Obturator sinir innerve eder.

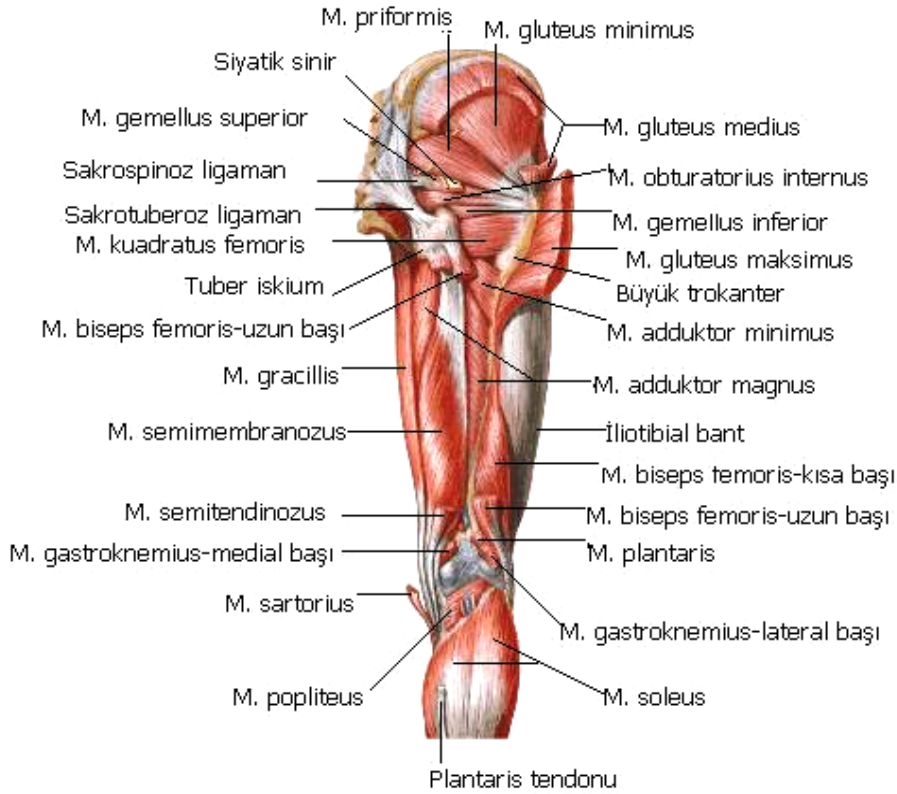
M. İliopsoas: Uyluğun en kuvvetli fleksörüdür. Pleksus Lumbalis innerve eder.

M. Biceps Femoris: Kalçaya ekstansiyon, dize fleksiyon yaptırır. Uzun başı N. Tibialis, kısa başı N. Peroneus Kommunis innerve eder.

M. Semimembranosus ve M. Semitendinosus: Kalçaya ekstansiyon, dize fleksiyon yaptırır. N. Tibialis innerve eder.



Şekil 7: Kalça eklemi ve uyluk kasları – önden görünüm



Şekil 8: Kalça eklemi ve uyluk kasları –arkadan görünüm

2.2 KALÇA EKLEM HAREKETLERİ

Kalça eklemi küresel bir eklem olduğu için uzayda üç boyut üzerinde hareket edebilen bir eklemdir. Tüm bu eksenleri kullanarak dairesel hareketler yapabilir. (11)

Transvers eksen: Bu ekseninde fleksiyon ve ekstansiyon hareketi yapar. Fleksiyon; Sert ve düzgün bir yüzeyde sırt üstü yatan kişinin kalçasının yukarı doğru yaptığı harekettir. Normal fleksiyon yaklaşık 135° 'dir. Diz ekstansiyonda iken uyluk arkasındaki kasların gerginliğinden dolayı fleksiyon 80° 'dir. Ekstansiyon; Sert ve düzgün bir yüzeyde yüzü koyu yatan kişinin kalçasının yukarı doğru yaptığı harekettir. Normal ekstansiyon $10^{\circ} - 30^{\circ}$ 'dir.

Sagittal eksen: Bu ekseninde kalça abduksiyon ve adduksiyon hareketi yapar. Abduksiyon; Ekstremitenin nötrale göre dışa açılabilirdiği harekettir. Kalça nötralde ve diz ekstansiyonda iken $40^{\circ} - 45^{\circ}$ dir. Kalça fleksiyonda iken 90° 'dir. Adduksiyon; Ekstremitenin nötrale göre içe doğru yanaşabilirdiği açıdır. Bu ekstansiyonda 10° kadardır. Kalça fleksiyonda iken 40° dir.

Dikey Eksen: Bu ekseninde kalça iç ve dış rotasyon hareketleri yapar. Kalçanın rotasyon hareketleri sırt üstü yatan hastada kalça ve diz 90 derece fleksiyonda iken muayene edilir. İç rotasyon 60° , dış rotasyon 40° 'dir. Kalça ve diz ekstansiyonda iken iç rotasyon $35^{\circ} - 40^{\circ}$, dış rotasyon $10^{\circ} - 15^{\circ}$ 'dir. Bunun sebebi fleksiyonda gevşek olan bağların ekstansiyonda gerilmesidir.

2.3 FEMUR BOYUN KIRIKLARI

Tüm kırıkların % 3'ünü, 60 yaş üstünde görülen kırıkların büyük bölümünü oluşturur. Campbells'a göre bu kırıkların % 80'i 60 yaş üzerindedir ve kadınlarda 3 kat daha fazla görülür.(12) Kadınlarda daha sık görülmesinin nedenleri; Kadın pelvisi daha geniştir (koksa varaya eğilimi artırır), femur boynu inklinasyon açısı daha dardır, kadınlarda menopozlu yaşam süresi daha uzundur, kadınlar daha az aktiftir, daha erken osteoporoz gelişir ve erkeklere göre 1.5-2 yıl daha uzun yaşarlar. İleri yaşlarda osteoporozla bağlı küçük bir travma ile kırık oluşabilir. Femur boyun kırıklı hastaların % 84'ünde orta ve ciddi derecede osteoporoz gösterilmiştir.(13) Osteoporoz yalnızca etiyolojik bir etken değil, aynı zamanda tedaviyi yönlendiren ve prognozu etkileyen mühim bir sebeptir.(14)

Bu kırık genellikle iki mekanizma ile oluşur; ya direkt olarak kalça üzerine düşerek yada indirekt olarak ayak yerde sabitken gövdenin ters tarafa dönmesi ile kalçanın dış rotasyona aşırı zorlanması sonucu iliofemoral ligamanın çekme gücü ile olur.(15,16,17)

Bu bölge kırıklarında önemli bir konuda özellikle boyun posteriorunda seyreden arterler kırık anında veya sonradan gerilir, kopar ve sıkışabilir. Bunun sonucunda femur başında avasküler nekroz, kırık hattında kaynamama sıkça gelişebilir.(16)

Ayrıca femur boyun kırıklarında özel olarak, eklem kapsülü boyun kökünü örtmez. Burada ekstramedüller kallus oluşumuna eşlik edecek periostun 'cambium' tabakası yoktur. İyileşme yalnızca endosteal kallus oluşumuna bağlıdır. Bu bölgede kırık olduğunda parçalar olabildiğince impakte edilmelidir. Aksi halde eklem sıvısı kan örtüsünün lizisine neden olarak kaynamayı engeller.(15,17)

Klinik Bulgular ve Tanı

Femur boynu impakte veya stres kırıkları: Bu hastalar kırık bölgesinde ağrı ve dizin iç bölgesine yansıyan ağrıdan yakınır. Topuktan veya büyük trokanter üstüne vurmak ile kalçada ağrı meydana gelebilir. Bu hastalar yürüyebildikleri için geç dönemde bu şikâyetlerle başvurabilirler. Aynı zamanda yumuşak doku travması olduğu düşünülerek tanı ve tedavisinde gecikmelere neden olabilir. Kısıklık ve dış rotasyon deformitesi yoktur.

Radyografide korteksin veya trabeküler yapının devamlılığında kesilme varsa kırıktan şüphe edilmelidir. Bu bulgular yoksa ve hastanın kalça ve uyluk ağrısı devam ediyorsa hastaya 10–14 gün sonra ikinci radyografi kontrolüne kadar yatak istirahati verilir ve koltuk değneği ile yük verilmeden yürütmesine izin verilmelidir. Bu süre içinde kırık hattında meydana gelen

osteolizis kırık hattını ortaya çıkarır. Hastalara ön-arka, yan ve iç rotasyonda radyografiler çekilmelidir. Bazen bilgisayarlı tomografi (BT), kemik sintigrafisi ve magnetik rezonans görüntülenme (MRG) bu kırıkların teşhisinde gereklidir.(8,18,19)

Kırık hattında kayma olan femur boyun kırıkları: Kalça bölgesinde ağrı ve hassasiyet vardır. O taraf ekstremitede kısalık, dış rotasyon ve adduksiyon deformitesi görülür. Dış rotasyon düzeltilmek istenirse abduksiyona kayar. Bu hastalarda kapsül sağlam kaldığından trokanterik kırık veya kalça çıkığındaki gibi ağır deformite gözlenmez. 1-3 cm arasında kısalık görülür. Femur boynunda kırıktan şüphe edildiği zaman kalça atellenmelidir. Kalça eklemi serbest bırakıldığı takdirde hastanın ağrısında artma, arka kortekste parçalanma ve kapsüller damarlarda hasarın büyümesine neden olabilir. Genellikle çekilecek ön-arka ve yan radyografilerle bazende bilgisayarlı tomografi ile tanı konur. Femur boyun kırığı ile birlikte kalçada çıkık veya femur cisminde kırık olabilir. Bu nedenle çekilecek radyografi küçük trokanterin en az 10 cm aşağısı aynı filmde görülebilmelidir.(18,20)

Radyolojik Bulgular

Femur boynu kırıklarının teşhisinde radyolojik tanı çok önemlidir. Çekilen ön-arka radyografilerde genellikle kırık hattı görülür. Ancak kırığın gerçek pozisyonunu ve kırık hattını tam görebilmek için bir yan radyografi çekilmelidir. Ön-arka radyografide femur baş ve boynun iç trabekülü ile femur iç korteksi arasında yaklaşık 160 derecelik bir açı vardır. Yan radyografide ise femur başından boyuna gelen trabeküler yapı normalde 180 derece olacak şekilde dizilim gösterir.

Sınıflandırma

Femur boynu kırıklarının sınıflandırılması tedavi seçimi, sonuçları ve prognozunu değerlendirmede önemlidir. Çeşitli sınıflandırmalar yapılmıştır;

Anatomik lokalizasyonuna göre ;

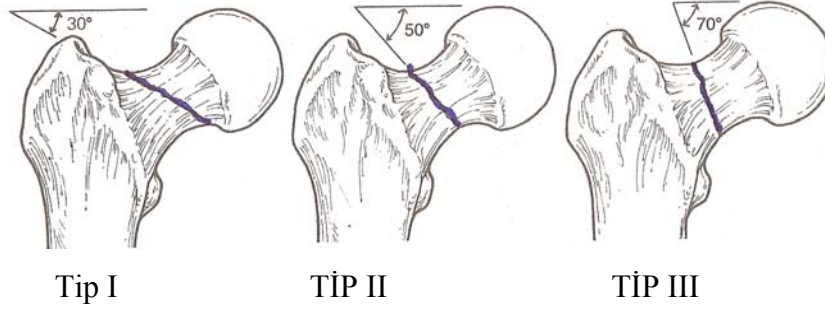
- Subkapital kırık
- Transservikal kırık
- Boyun kaide kırığı

Pauwels sınıflaması (Kırık çizgisine veya açısına göre)

Pauwels Tip I: Açı 30° 'den az, dişlemiş ve stabil kırıklardır. Kırık hattı yatay veya yataya yakındır.

Pauwels Tip II: Açı $30-70$ derece arasındadır. Stabil olmayan kırıktır.

Pauwels Tip III: Bu açı 70° veya daha üstündedir. Kırık hattı dikeye yakın ve instabildir. Pauwels'e göre kaynamama en sık bu tipte görülür.(12,18)



Şekil 9: Pauwels sınıflaması

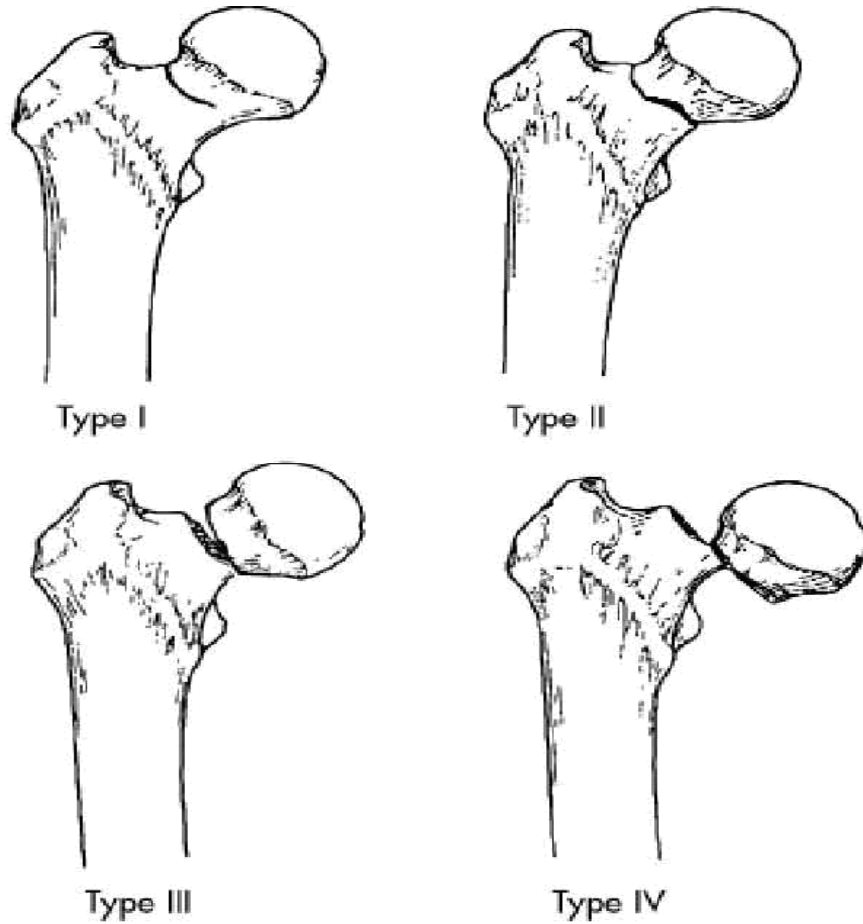
Garden sınıflaması (Kırık parçalarının ayrışmasına göre):

Garden tip I (Tam olmayan kırık): Femur boynunda kırık hattı tanımlanmamış veya abduksiyonda dişlemiş kırıktır. Alt parça dış rotasyondadır, ayrışma yoktur ve alt boyun trabekülleri sağlamdır. Baş arka ve yana doğru eğilmiştir.

Garden tip II (Ayrışmasız tam kırık): Kırık hattının tanımlandığı fakat ayrışma olmayan kırıktır. Kayma riski düşük, sorunsuz ve stabil bir kırıktır.

Garden tip III (Kısmi ayrılmış tam kırık): Kırık parçaları arasında ayrışma vardır. Ancak iki parça arasında temas bulunur. Alt parça dış rotasyonda, üst parça ise varus pozisyonundadır. Femur başı asetebulum içinde dönmüştür. Stabil olmayan bir kırıktır fakat iyi redükte edilir, tespit yapılırsa iyi sonuçlar alınabilir.

Garden tip IV (Ayrılmış tam kırık): Kırık yerinde çok kayma vardır, femur başı asetebulumda nötral pozisyonda bulunur. Femur başındaki trabeküller asetebulum içindeki trabekulalarla aynı hattın uzantısında konumlanırlar. Arka korteks arka alt tarafında üçgen şeklinde bir parça ayrıldığı görülür. Arkada retinakulum parçalanmıştır. Prognozu kötüdür.(12,18)



Şekil 10: Garden sınıflaması

2.4 TEDAVİ SEÇENEKLERİ

Femur boyun kırığı tedavisinde birinci amaç; hastanın genel durumu, hastanın mental durumu, fizyolojik yaşı, kırık olduktan sonra geçen süre, kırık öncesi aktivite durumu, kemik niteliği ve kırık tipi dikkate alınarak mümkün olan en kısa sürede hastayı tekrar kırık öncesi işlevsel durumuna ulaştırmaktır.

Tüm dünyada femur boyun kırıkları anatomik özellikleri nedeniyle ayrı ayrı değerlendirilmektedir. Ancak ortak olan görüş optimum klinik sonucun anatomik redüksiyonla hastanın kendi biyolojik eklemine kavuşması ile elde edileceğidir. Buda koopere hastada anatomik redüksiyon ve internal fiksasyonla elde edilir. Bu şartlar genellikle bulunmaz ve hasta yararına artroplasti uygulanır.

Bu hastalarda öncelikle konservatif veya cerrahi mi ona karar vermek gerekir. Cevaplanması gereken; hasta ameliyata nasıl dayanacak sorusundan daha önemli, hastanın ameliyatsız ne kadar yaşayabileceğidir. Eskiden yaşlı, yatağa bağımlı yada demansiel hastalarda konservatif tedavi önerilmekteydi. Bugün ise hastalığının terminal safhası, şiddetli eklem kontraktürü, ciddi tıbbi problemleri olanlar hariç cerrahi düşünülmektedir.(16)

Femur boynu kırıklarının cerrahi tedavisini 4 ana başlık altında toplayabiliriz;

- 1- Kapalı redüksiyon internal tespit
- 2- Açık redüksiyon internal tespit
- 3- Hemiartroplasti
- 4- Total kalça artroplastisi

Literatürlerde çeşitli avantaj ve dezavantajları nedeniyle artroplasti ve internal tespit grubunun birbirlerine üstünlükleri ve sonuçları yayınlanmıştır. Artroplastinin yüksek ölüm oranı, morbidite, çıkık, gevşeme ve asetebuler aşınma oranı nedeniyle başarısız, internal tespitte görülen avaskuler nekroz, kaynamama ve implant yetersizliğinin olmaması nedeniyle başarılı olduğunu savunan yazarlar vardır.(22)

Frede Frihagen ve arkadaşları (22) intrakapsüler deplase femur boyun kırıklı 222 hastada yaptığı çalışmada; internal tespit yapılan hastaların %30-%40 'ına revizyon cerrahisi gerekmiştir. Hemiartroplasti yapılan hastalarda ise bu oran %5-%10 olarak bulunmuştur. Bu çalışmada hemiarthroplastinin fonksiyonel sonuçlarının daha iyi olduğu bildirilmiştir. Metaanaliz çalışmalarda da her iki seçenek arasında fonksiyonel sonuçlar açısından belirgin bir fark gösterilememiş.

İTERNAL TESPİT

İnternal tespiti seçerken; kemiğin kalitesi, kırığın şekli, kırık redüksiyonunun kalitesi, hastanın yaşı, hastanın kırık öncesi aktivite durumu ve mevcut sistemik rahatsızlıkları iyi değerlendirmek gerekir.

Kırık stabilitesi önemli olduğundan osteoporozun derecesini bilmek oldukça önemlidir. Genellikle yaş ilerledikçe kemikteki trabeküllerin sayıları azalır internal fiksasyon için destek noktası olmakta kullanılan kalkar femorale erimeye başlar. Bu da internal tespitin başarısız olmasına neden olabilir. Deplase kırıklarda ise AVN oranı yaşlı hastalarda yüksek olduğu için internal tespit garden Tip 1-2 kırıklarda düşünülebilir. Anatomik redüksiyon sağlanılmadan internal tespit yapılmamalı. Ön-arka görüntüde baş-boyun ilişkisi anatomik pozisyonda veya hafif valgusta kabul edilebilir. İkinci veya üçüncü redüksiyon girişimlerinde sonra da pozisyon tatmin edici değilse kırık açık redüksiyon ile direkt görüş altında redükte edilmelidir veya artroplasti saçılmelidir.

Ayrıca kırık ile operasyon zamanı arasında geçen süre; internal fiksasyonda en iyi sonuç ilk 24 saatte alınmaktadır, süre arttıkça artroplastiye doğru kaymalı. Femur boyun kırıklarındaki avasküler nekroz oranı; ilk 24 saat içinde müdahale edilenlerde %25, 24-48 saat içinde %48, bir haftadan sonra ise bu oran %100'e çıkmakta.

Başlıca internal tespit araçları:

1- Vidalar; Distal uç kısmı yivli ve setli, set dişlerinin bulunduğu kısmının çapı 6,5mm, uzunluğu 16 ve 32mm olan femur başı ve boynu arasında kompresyon yapma özelliğine sahip, ortası kanüller olan vidalardır. Birbirlerine paralel ve eşkenar üçgen olacak şekilde boyna gönderilen üç adet vida yeterli stabilite sağlar. Kompresyon için vida yivlerinin kırık hattını geçmesi gerekir.

2- Değişen Açılı Çivi-Plaklar; McLaughlin'in, Smith-Petersen çivisi ile uyumlu, proksimalinde ameliyat esnasında istenen açının verilebileceği dişli yarıkların bulunduğu ve çiviye özel dişli bir somun ve vida ile sabitlenen femur plağı.

3- Sabit Açılı Çivi Plaklar; Bu çivilerin uygulanmasından önce anatomik ve stabil bir redüksiyon mutlaka gerekmektedir. Holt, Jewett gibi artık sık kullanılmayan implantlar ve kompresyon yapma özelliği olduğu belirtilen AO veya Mittermainer gibi implantların tecrübeli ellerde redüksiyon sonrası stabilite iyi değerlendirildiğinde, verdiği sonuçlar tatminkar olmuştur. Bu çivilerin femur başına penetrasyon (cut-out) oranları yüksektir.

4- Kayıcı Çivi Plaklar; Kayıcı ve kompresyon yapıcı vida-plak sistemlerinin (Richards, dinamik kalça vidası, Aksiyel dinamik kompresyon plağı) belirtilen avantajları şunlardır: Vida kullanıldığı için kanselöz kemikte iyi kavrama sağlanır. Penetrasyon oranları düşük olarak bildirilmiştir, ikincil kompresyon yapmalarından dolayı, instabil redüksiyonlar verilen yükte stabil hale gelirler. Meydana gelen kayma ile vida plağa yaklaşacağından bükülme momenti azalır, böylece makaslama kuvvetleri daha iyi tolere edilirler. Sabit açılı plakların aksine ameliyat esnasında hataları manupulasyonla düzeltmek daha kolaydır. Aksiyel dinamik kompresyon plağında, plak üzerindeki ikinci bir sistem ile femur aksı boyunca da kuvvet uygulanarak ikincil bir kompresyon daha yaratılır.

5- İntramedüller Çiviler; Ender intramedüller çivilerinin medüller kanal dışına çıkması veya femur başını delip çıkması ve kırık yerinde rotasyonel deformite, diz ağrısı ve sertliği gibi komplikasyonları olabilir. Gamma çivisi 1990 yılında üretilmiştir. İlk yayınlarda başarı oranı yüksek verilmekle beraber ameliyat sırasında ve ameliyat sonrasında gelişen komplikasyonlar sonucunda yeni bir arayış içine girilmiş ve İMHS (intramedüller hip screw) çivisi üretilmiştir. İMHS, Gamma çivisine yüksek benzerlik göstermesi nedeni ile pek tercih edilmemiştir.

ARTROPLASTİ

Artroplasti veya internal fiksasyon arasında seçim yaparken; en önemli faktör femur başında AVN gelişip gelişmeyeceğine karar vermektir. Bu konuda cerrahi öncesi yapılacak sintigrafinin; pratik uygulamada sık kullanılmasında femur başı kanlanması göstermesi açısından güvenilir bir yöntem olduğu söylenmektedir.(16,23) Ayrıca kırığın tipi, hastanın durumu, kırık sonrası geçen süre karar vermede etkilidir. Femur boyun kırıklarında unipolar hemiarthroplasti, bipolar hemiarthroplasti ve total kalça artroplastisi olmak üzere üç farklı yöntem, hastanın yaşı, kırık öncesi işlevsel durumu ve eşlik eden diğer hastalıklar göz önüne alınarak uygulanır.

Hemiarthroplasti Endikasyonları

Kesin endikasyonlar:

-İyi redükte edilemeyen veya yeterli stabilitesi olmayan özellikle arka kortekste parçalanmanın olduğu kırıklar.

-Ameliyattan birkaç hafta sonra tespit kaybının olduğu femur boyun kırıkları.

-Kalçanın önceden var olan bazı lezyonları: Bu hastalarda artroplasti zaten endikedir ve kırık sadece kararı acil hale getirir. Örneğin bilinmeyen nedenlerden, ışınlama, önceki çıkık, ilaveten romatoid artrit veya kalçanın degeneratif artritine bağlı femur başı avasküler nekrozu olan hastalar, muhtemel kırık öncesi artroplasti uygulaması ile en iyi ekleme sahip

olacaklardı. Bu hastaların çoğu parsiyel artroplastiden ziyade total kalça replasmanına adaydırlar.

-Malignite: Kısa yaşam beklentisi olan hastada kırık patolojik veya primer olarak travma sonrası da olsa en iyi artroplasti ile tedavi edilir.

-Psikoz, mental retardasyon, Alzheimer hastalığı, Parkinson hastalığı, hemipleji ve kontrol altına alınamayan nöbetleri olan hastalarda korumalı yük vermek güvenli değildir. Artroplasti bu durumda yerinde bir karardır.

-Eski, tanı konulamamış femur boyun kırıkları: üç haftadan eski tedavi edilmemiş, redükte edilmemiş ve impakte olmamış femur boyun kırıklarına artroplasti yapılmalıdır.

-Femur başı ve boyun kırığı ile birlikte kalça çıkığı olan olgular. Bu durumda avasküler nekrozun kesin olması nedeniyle en iyi seçenek artroplasti ile tedavidir.

-İkinci bir ameliyatı engelleyecek şekilde sistemik hastalığı olanlar.

Rölatif Endikasyonlar:

-İlerlemiş fizyolojik yaş: Bazı lokal ve dizgesel hastalıklar ve özellikle bunların kombinasyonları yaşlılarda meydana gelmekteyse de bu tek başına artroplasti için endikasyon değildir. Artroplasti 70 yaş ve üzerinde olan ve yaşam beklentisi 10–15 yıldan çok olmayan hastalar için saklı tutulmalıdır.

-Yaşlı bireylerde kalçanın kırıklı çıkığı: Eğer başın ağırlık taşıyan yüzeyini ilgilendiriyorsa artroplasti uygulaması, internal tespite tercih edilir.(12)

Hemiartroplastinin Kontrendike olduğu durumlar:

-Çocuk ve genç hastalar.

-Kalçasında aktif enfeksiyonu veya sepsisi olan hastalar.

-Asetebulumu etkilenmiş romatoid artritli veya degeneratif artritli hastalar.

-Charcot eklemi olan olgular.

Müler 1992 yılında yayınladığı değerlendirmesinde artroplasti uygulayan ortopedistin;

1-Preoperatif planlamaya

2-Kullanacağı protezin materyaline,

3-Ameliyat tekniğinin seçim ve uygulamasına,

4-Gevşeme ve kemik stoğu kaybına,

5- Radyolojik doküman toplanmasına önem vermesi gerektiğini vurgulamıştır.(24)

Tablo 1: Bu kriterler sağlıklı ve ostopenisiz hastalar için geçerlidir.(25)

**KALİFORNİYA ÜNİVERSİTESİNİN (UCSF) BELİRLEDİĞİ ŞEMAYA GÖRE KIRIK
TİPİ VE HASTANIN YAŞINA GÖRE TEDAVİ**

Kırık Tipi	Yaş		
	< 50	50 - 70	70 <
Garden			
I	İnternal fiksasyon	İnternal fiksasyon	İnternal fiksasyon
II	İnternal fiksasyon	İnternal fiksasyon (Osteopenik değilse)	İnternal fiksasyon (Osteopenik değilse)
III	İnternal fiksasyon (Yeterli redüksiyon)	60yaş > internal fiksasyon 60 yaş < endoprotez	Endoprotez
IV	Açık redüksiyon internal fiksasyon+ greftleme	60 < Bipolar endoprotez 60 > İnternal fiksasyon	Endoprotez (Uni ya da bipolar)

Tedavi seçeneği olarak artroplastiyeye karar verildiğinde sıra protezin tipini belirlemeye gelir. Burada önümüzde 4 seçenek vardır:

Austen T. Moore tipi protez (sementsiz femur başı replasmanı): genel durumu kritik, yaşlı hastalarda endikedir. Özellikle anestezi süresinin kısa tutulması gereken yada kırık öncesi yatalak hastalarda kullanılır. Operasyon süresi 40-60 dakikadan uzun sürmez. Bu protezler çimento kullanılmadan uygulanır. Femoral komponent yerleştirildikten sonra saptaki pencereler bol kemik grefti ile doldurularak kemik köprülerin oluşması ve saptaki gevşemenin önlenmesi amaçlanır. Ancak son yıllarda yapılan çalışmalarda bunun böyle olmadığı yine aseptik gevşemenin olduğu gözlenmiştir. Ayrıca revizyon cerrahisi gerektiren olgularda bu oluşan köprülerin çıkarılması zorluklara neden olmaktadır. Şiddetli osteopeni, aktif yürüme, asetabulumun dejeneratif yada romotoid hastalıklarından etkilenmesi durumunda kontrendikedir.

Thompson Tipi Protez (Sementli femur başı replasmanı.): Sapında delikler yoktur. Bu nedenle çimentolu olarak üç nokta prensibine bağlı kalınarak yaşlı olgularda kullanılan protez tipidir.(26) Unipolar hemiarthroplastisi ile tedavi edilen femur boyun kırıklı hastalarda avasküler

nekroz, kaynamama gibi komplikasyonlardan kaçınılmasına karşın gevşeme, çıkık ve asetebuler aşınma gibi komplikasyonlarla karşılaşmaktadır. Özellikle genç ve aktif hastalarda unipolar hemiarthroplasti uygulaması ile gelişen asetebuler aşınmaya bağlı ağrı hastalarda büyük rahatsızlık yaratmıştır. Bu durum femur boyun kırığı tedavisinde bipolar hemiarthroplasti ve total kalça artroplastisini kullanımını gündeme getirmiştir. Anormal asetabular kartilajı olan hastalarda uygulanmaz.

Bipolar Endoprotezler (Üniversal Femoral Başlı Protezler): Bu tip protezler Moore tipi protezler ile total kalça protezleri arasındaki ara basamakta yer alan protezlerdir. Femur başı iç içe giren üç ayrı komponentten oluşur. Femur başı Charnley tipi protez gibi küçük yapıdadır. Arada polietilen parça vardır. En dış kısımda da acetabulumu uyan çapta madeni baş vardır. Üç parçalı yapılmasının amacı, hareketin bir kısmını metal kırık yüzeyinden, protez dizaynında yer alan metal-polietilen yüzeyine taşıyarak asetabulumun kırık tabakasındaki tazyiki ve basıncı azaltarak asetabuler komponentin aşınmasını önlemektir.(26) Ancak son yıllarda yapılan incelemelerde bunun böyle olmadığı bu komponentler arasında membranöz fibrotik dokuların girdiği böylece protez komponentlerinin hareketsiz kaldığı, unipolar protez gibi işlev gördüğü ve sonuçta asetabular aşınmayı tamamen önlemediği gözlenmiştir.(27,28) Bunun yanında bipolar sistemin uzun süre çalıştığını ve asetebuler aşınmayı azalttığı yönünde yayınlar da mevcuttur.(29,30) Wada yaptığı bir radyolojik çalışmada bipolar protez iç eklemnin hareketinin ameliyat sonrası döneme göre çok az miktar azalmakla birlikte 108 ay sonra bile devam ettiğini saptamıştır.(31) Ayrıca bu tip protezlerde çıkık gözlemlendiği zaman kapalı redükte edilememesi, açık redüksiyon gerektirebilmesi ve pahalı olmaları dezavantajlarını teşkil etmektedir. Bu tip protezler 1974 yılından itibaren kullanılmaya başlanılmıştır. Çimentolu ve çimentosuz şekilde uygulanabilir. İleride total kalça replasmanı gerekli olan olgularda eğer sapta gevşeme yoksa sap yerinde bırakılır, sapa ait hiç bir müdahale yapılmaz. Asetabuler komponent yerleştirilerek total kalça protezi gerçekleştirilmiş olur. Bipolar protezdeki polietilen parça ile başta değiştirilir.(26)

Total Kalça Protezi: TKP kullanımı fikri, unipolar ve bipolar hemiarthroplasti ile asetabuler aşınmaya bağlı ağrı şikâyetlerinin tamamen ortadan kaldıramaması ve işlevsel düzelmelerin uzun dönemde devam ettirilememesi sorunlarına çözüm arayışından doğmuştur. TKP'nin femur boyun kırığı tedavisinde kullanım alanı unipolar ve bipolar hemiarthroplasti kadar geniş değildir ve bazı özel şartlarda kullanımını gündeme gelir. İnternal tespit uygulanması mümkün olmayan, artroplasti endikasyonu konmuş ancak nispeten daha genç ve

aktif femur boyun kırıklı hastalar, boyun kırığına eşlik eden kalça dejeneratif artritli hastalar, femur boyun kırığı olan yaşlı romatoid artritli hastalar; tedavisinde TKP nin uygun olduğu hasta grubunu oluşturur.(32,33,34,37)

Bu endikasyon dışında Paget Hastalığı, Osteoporoz, Nöromusküler Hastalığı olan hastalarda oluşan femur boyun kırığı tedavisinde TKP kullanılabilir. . Mental geriliği olan hastalar ve kısa yaşam süresi beklentisi olan ancak aktif hastalar (neoplastik durumlar) da TKP’i tedavi olarak seçilebilir.(33) TKP’i uygulanan hastalarda unipolar ve bipolar hemiarthroplasti uygulananlara göre kan kaybı daha fazla, ameliyat daha uzun olmasına rağmen TKP’inde morbidite ve ölüm oranı diğer tedavi gruplarına göre artış göstermemektedir. TKP ile tedavi edilen hastaların ölüm oranları literatürde %0-6 (1. ay) ve %0-23 (1.yıl) arasında değişmektedir ve bu değerler unipolar ve bipolar hemiarthroplasti grupları ile karşılaştırıldığında hemen hemen eş değerdir.(32-37)

TKP’i ile tedavi uygulandığında asetabulum da prostetik olarak değiştirildiğinden asetabular aşınma ve buna bağlı ağrı sorunu tamamen ortadan kaldırılmaktadır.(37)

Femur boyun kırıklarının TKP’i ile tedavisinin en sık karşılaşılan komplikasyonu çıkıktır. Kırık hastalarına uygulanan TKP’inde artrit hastalarında uygulanan TKP’ne göre daha fazla oranda çıkık görülmektedir.(37) Buna sebep olarak kırık hastalarında TKP’i ile hareket sınırlarının preoperatif dönemdeki haline hemen dönmesi ve buna karşın artrit hastalarında yumuşak doku patolojileri ve preoperatif dönemde hareketlerin zaten kısıtlı olması nedeniyle koruyucu davranmaları gösterilmektedir. Asetabuler komponentin uygun pozisyonda yerleştirilmemesi, arka yaklaşımının kullanılması, yaşlı hastalarda yumuşak dokuların zayıf olması ve hastaların çıkık önleyici önerilere uymaması çıkık oluşumunda suçlanan diğer etkenlerdir.

Dorr ve ark 89 olguda TKP, çimentolu ve çimentosuz bipolar hemiarthroplasti sonuçlarını karşılaştırmış ve başta çıkık olmak üzere perioperatif komplikasyonlarının TKP uygulanan grupta artmış olduğunu bulmuştur. Buna karşın aynı çalışmada ağrı ve fonksiyon açısından gruplar incelendiğinde TKP grubunda ağrı dinmesinin ve işlevsel düzelmenin hemiarthroplasti grubuna göre belirgin derecede iyi olduğu bulunmuştur. (34)

Gebhard ve ark 122 olguya TKP, çimentolu ve çimentosuz unipolar hemiarthroplasti uygulamışlar, morbidite açısından gruplar arasında fark olmadığını ancak ağrı ve fonksiyon düzelmesi açısından TKP grubunda belirgin üstünlük gösterdiğini saptamışlardır. Bu sebeple TKP’nin kırık öncesi dejeneratif artritli olan hastalar dışında toplum için de aktif olarak ambule olan hastalarda oluşan femur boyun kırıkları tedavisinde hemiarthroplastiden daha iyi bir seçenek olduğunu belirtmişlerdir.(35)

Femur boyun kırığı tedavisinde TKP’i kullanımına ait bu iyi sonuçlar yanında Greenough ve Jones 37 hastada uyguladığı TKP’nin 56 aylık takibi sonucunda %49 oranında revizyon uyguladığını belirterek kırığa eşlik eden dejeneratif artriti olan hastalar dışındaki hastalarda TKP’i uygulanmasını önermediklerini bildirmişlerdir.(38)

Atik femur boyun kırıklarının artroplastisi ile tedavisinde kullanılacak protez tipinin seçimi için aşağıdaki önerilerde bulunmuştur;

1) Yatağa veya sandalyeye bağlı, ev içinde dolaşan, çok yaşlı ve ameliyat zamanının kısa olması gereken düşük hastalarda unipolar kalça artroplastisi tercih edilir.

2) Daha aktif, dinç, genel durumu iyi olan, ev dışında da yaşamını sürdüren yaşlı hastalarda bipolar kalça artroplastisi tercih edilir.

3) Aktif, dinç, yaşam süresinin uzun olacağı tahmin edilen hastalar koksartrozu olan hastalarda total artroplastisi tercih edilir. (39)

Kemik Çimentosu Hakkında Genel Bilgiler

Akrilik sement, Sir John Charnley tarafından ilk olarak kullanılmasından bu yana, implantların fiksasyonu için önemli bir malzeme olduğu kanıtlanmıştır. Sementin bir yapıştırıcı olmadığı, sadece boşluk dolduran ve yük aktarımı sağlayan bir materyal olduğu akıldan çıkarılmamalıdır.

Akrilik sement ilk olarak 1843 yılında sentezlendi. PMMA ise, Hill ve Crawford’un çalışmaları ile oluşturuldu. PMMA, kendiliğinden polimerize olan bir maddedir ancak çok yavaş olan bu reaksiyon ısı, ultraviyole ışık ve kimyasal ajanlarla hızlandırılabilir.

1958 yılında, ilk olarak sement kullanan Charnley, sementin bu kadar popüler olmasında önemli yer tutmuştur.

Metil metakrilat’ın ana polimer formülü $R-CH_2-C(CH_3)_2-COO(CH_3)$ şeklindedir. Ortopedik cerrahide kullanılan sement, toz ve sıvı iki kısmın karıştırılmasıyla elde edilir. Toz kısmında, polimetilmetakrilat, metilmetakrilat ve baryum sülfat gibi radyopak maddeler bulunurken, sıvı kısmın aslını, metilmetakrilat, %2’lik bir kısmı ise dimetilparatoluidin gibi, sementin hızlı katılaşmasını sağlayan amin hızlandırıcılar oluşturur.

Sement polimerlerinin ortalama molekül ağırlığı 198.000 civarında olup, katılaşması ile birlikte 242.000’e ulaşır. Polimerizasyon sonrasında, tensil gücün %90’ına 4 saatte ulaşılırken, %100 için 24 saat geçmesi gerekmektedir. Akrilik sement, kortikal kemikle

kıyaslandığında %25 tensil kuvvetlerde, %50 kompresif kuvvetlerde, %15 elastik modülüste zayıflık gösterir. Baryum sülfat gibi radyopak maddelerin eklenmesi ile kompresif ve tensil gücün azaldığı bulunmuştur. Lee ve arkadaşlarının yaptıkları çalışmaya göre, karıştırma tekniği ve basınçlama sementin mekanik özelliklerini büyük oranda değiştirmektedir(40)

Sement porozitesi, karıştırma esnasında sement içerisinde hava boşlukları oluşması ile ilgilidir. Aşırı karıştırma poroziteyi artırır, vakum ve santrifüj ise azaltır. Buna karşılık, yapılan bazı çalışmalarda, Chin ve arkadaşları, elle karıştırılmış semen ile santrifüj edilmiş sement arasında herhangi bir fark gözlemediler(41). Ayrıca santrifüjün, normalde %6–7 olan volüm kaybını arttırarak, kemik-sement bağlanmasını da kötü etkilediği ortaya konmuştur. Santrifüjün, ameliyat zamanı ve masraflarını da arttırdığı bir gerçektir. Lidgren ve arkadaşları elle karıştırılmış, vibrasyonla karıştırılmış ve vakum altında aparat ile karıştırılmış sementlerle yaptıkları araştırmada %15–30 arasında bir güç artışı saptadılar(42). Sement, polimerize olurken, egzotermik bir reaksiyonla ısınır. Ulaşılabilecek değerler, sement kütlesi ve o andaki sıcaklık ile ilişkilidir. Ceviz büyüklüğünde bir sement kütlesinin merkezindeki sıcaklık, kaynama noktasına ulaşabilirken, dış yüzeyde daha düşüktür. İmplantın yerleştirilmesi ile metal ısıyı absorbe ederek, daha da düşmesine neden olur. Sementin ısınması ile birlikte, çalışma süresinin de sonuna gelmiş olur.

Kısaca toparlamak gerekirse, sementin mekanik özelliklerini etkileyen değişkenler şunlardır:

1. Sementin kalınlığı: Sement mümkün olduğu kadar eşit, boşluklar içermeyen bir şekilde ve yeterli kalınlıkta olmalıdır(43).

2. Yabancı maddelerle kontaminasyon: Sementin mümkün olduğu kadar kan, kemik vb. yabancı maddelerle kontaminasyonu engellenmelidir.

3. Karıştırma tekniği: Çok hızlı ve çok yavaş karıştırmak sement gücünü düşürür. Santrifüj ve vakum, sementin yorulma gücünü arttırmaktadır.

4. Sementin tabakalaşması: Bu olay genellikle polimerizasyonun geç evrelerinde oluşur. Gruen ve arkadaşları, gerilmeye karşı direncin %54 oranında azaldığını tespit etmiştir(44). İlk evrelerde sement, daha az viskoz bir yapı olduğundan sorun olmaz, ancak geç evrelerde tabakalar yapma eğilimindedir. Basınçlama yapılmaması da bu olayı artırır.

5. Sıcaklık ve nem: Oda sıcaklığından vücut sıcaklığına yaklaştıkça, sementin gücü de azalır.

6. Yardımcı maddeler: Baryum sülfat, antibiyotik gibi katkılar belirli oranlarda sementin gücünü düşürmektedir.

7. İmplantlar: Özellikle köşeli implantların, yuvarlak olanlar nazaran daha fazla stres yarattığı bilinerek ve sementli uygulamalarından kaçınılması gerekir.

8. Kemik kalitesi, tespit gücü ve sement-kemik bileşke: Kemik kalitesi, cerrahin seçiminde olan bir durum değildir ancak unutulmamalıdır ki cerrahi teknik primer fiksasyonu ve sement-kemik bileşkedeki sağlamlığı etkiler. Lee, çalışmasında, kemiğin kortekse en yakın olan güçlü trabeküler alana kadar reamerizasyonu ve sementin basınçlı uygulanması ile en iyi sonuçları elde etmiştir(45).

Akrilik sementin lokal doku etkilerini üç faktöre bağlayabiliriz:

- 1.Ulaşılan polimerizasyon ısısı sonucu doku proteinlerinin koagülasyonu ve denatürasyonu.
2. Besleyici nütrisyen arterlerin oklüzyonu sonucu kemik nekrozu.
3. Polimerize olmamış monomerlerin sitotoksik ve lipolitik etkileri.

Akrilik sement, sistemik ve lokal yan etkiler konusunda da araştırmacıların yoğun ilgisini çekmiştir. Yapılan hayvan çalışmalarında, teratojenik veya karsinojenik bir etki tespit edilememiştir. Literatürde, kardiyovasküler yan etkilerden, özellikle izole kardiyak arrest ve ani ölümlerden sement sorumlu tutulmaktadır. Daha çok femur sementlenirken ve kalça kırıklarından sonra femur başı replasmanlarında görülmesi, akla bu hastaların genelde yaşlı ve düşkün oldukları için meyilli olabilecekleri fikrini getirmektedir. Ancak bu durum hala tartışmalıdır.

Charnley'in ve diğer araştırmacıların ortaya koyduğu gibi, kan basıncında geçici ve kendiliğinden düzelen bir düşüş olur. Yapılan çalışmalar sementli total kaçla artroplastisi sonrasında yağ embolisi riskinin arttığını göstermiştir. Sebep olarak sementle birlikte protezin femur medüller basıncını ileri derecede arttırdığı düşünülebilir.

Tablo 2 : Çimento uygulama tekniğindeki aşamalar

Birinci Kuşak	İkinci Kuşak	Üçüncü Kuşak
Elde karıştırma	Elde karıştırma ve cimento kartujuna dökme	Vakum veya santrifuj sonrasında kartuja taşınma
Kanselloz kemiği bırakma	Endosteal yüze yakın kanselloz kemiğin alınması	Endosteal yüze yakın kanselloz kemiğin alınması
Distal meduller tıkaç yok	Distal tıkaç	Distal tıkaç
Minimal kanal hazırlama	Fırçalama ve pulsatil yıkama	Fırçalama ve pulsatil yıkama
İrrigasyon ve kanalın aspirasyonu	İrrigasyon ve kanalın aspire edilip kurulanması	Pulsatil lavaj ile irrigasyon, adrenalin emdirilmiş spançlar ile kanalın kurulanması
Parmaklar ile manual olarak yerleştirme	Manual olarak yerleştirme ve distal santralizasyon	Distal ve proksimal santralizasyon ve nötral pozisyon
Femoral stem tasarımları keskin kenarlı	Yuvarlatılmış kenarlar	Proksimal ve distal stemde kaplama (pmma vb.)

Kalça Cerrahisi Kesi ve Yaklaşımları:

Anterior yaklaşım (Smith Peterson kesisi, iliofemoral kesi): Smith- Petersen femur boyun kırıklarının açık redüksiyonu ve internal tespiti için kullandığı anterior iliofemoral yaklaşımda bir değişiklik tanımlamıştır. Hasta sırt üstü yatarken iliak kanadın ön üçte birlik kısmı ve tensor fasya lata ön kenarı boyunca yapılan cilt kesisi sonrası, arkaya dönerek, büyük trokanterin 8-10 cm kadar aşağısına uzanan kesidir. Abduktör kaslar iliak kanat yapışma yerinden ayrıldıktan sonra, kapsül açılır. Bu kesinin özelliği istenilen oranda aşağı uzatılabilmesi ve büyük trokanterin yan tarafının görülebilmesidir.

Lateral yaklaşım (Watson-Jones'in lateral yaklaşımı): Hasta sırt üstü yatarken SİAS'un 2.5-3 cm. kadar arka ve biraz aşağısından başlanarak büyük trokantere ve buradan 5 cm kadar aşağı yapılan cilt kesisi sonrası, gluteus medius ve tensor fasya lata arasından girilir,

aşağıda vastus lateralis kası üst ucunda yapışma yerinden kesilir. Süperior gluteal sinir korunarak kapsüle ulaşılır. Eğer daha geniş bir görüş istenirse gluteus medius kası büyük trokanterin ön yapışma yerinden veya büyük trokanterin ön-üst kısmı osteotom ile kesilebilir. Kesinin en büyük avantajı yukarı ve aşağı doğru uzatabilmesidir. Ayrıca kapsülün iç tarafı ortaya konabilir. İliopsoas tendonu öne alınarak, gluteus maksimus adaleleri arasından girilerek asetabulumun bütünüyle görülmesi sağlanır.

McFarland ve Osborne gluteus medius kasının bütünlüğünü koruyan kalçaya lateral yaklaşım tanımladı. Gluteus medius ve vastus lateralis kaslarının büyük trokanteri kaplayan kalın periost aracılığıyla doğrudan işlevsel bir devamlılık içinde olduğu vurgulanır.

Hardinge lateral yaklaşımı; Hasta sırt üstü yatar pozisyonda iken büyük trokanter masa kenarında ve kalça serbest olacak şekilde yerleştirilir. Büyük trokanterin üzeri ortalanmış ve arkaya doğru J şeklinde yapılan cilt kesi sonrası, fasiya lata aynı çizgide kesilir, gluteus majör arkaya ve tensor fasiya lata öne ekarte ederek gluteus medius alt yapışma yeri ve vastus lateralis kasının üst yapışma yeri ortaya konur. Gluteus medius tendonu oblik olarak büyük trokanter üzerinden kasın arka yarısını trokanter üzerinde bırakarak kesilir. Gluteus mediusun orta ve arka üçte birlik bölümünün birleşme yerinde kesiyi yukarı doğru, gluteus medius kas lifleri hattı ile birlikte ilerletilir. Aşağıda öne doğru vastus lateralis lifleri ile birlikte, aşağıda femurun ön yan yüzüne taşınır. Gluteus minus ve vastus lateralis kaslarının ön kısmı yapışma yerinden kaldırılır. Bu şekilde kapsüle ulaşılmış olur ve kapsül istenilen şekilde kesilir.

Posterolateral yaklaşım: İlk defa Kocher ve Langenbeck tarafından tanımlanan ve önerilen, kalçaya posterolateral yaklaşımın yeniden yaygınlaşmasında Gibson'un rolü büyüktür. İliumdan gluteal kasların ayrılması ve iliotibial bandın fonksiyonuna müdahale gerekmediği için cerrahi sonrası rehabilitasyon hızlıdır. Hasta yan yatar pozisyonda iken SİPS'un 6-8 cm önünden ve iliak kanadın hemen aşağısından bir noktadan başlanır. Altta gluteus maksimus kası ön sınırı yer alır. Büyük trokanterin ön kenarı boyunca aşağı uzatılır. Önden ve arkadan künt disseksiyon ile cilt ve cilt altı yağ dokusu flepleri derin fasyadan ayrılır. Sonra kesi aşağı ucundan başlayarak yukarı büyük trokantere doğru uzatılarak iliotibial bandı lifleri doğrultusunda kesilir, Uyluk abduksiyona getirilerek, kesi üst ucu boyunca parmak yerleştirilerek palpasyon ile gluteus maksimus kası ön kenarındaki oluk belirlenir ve uyluk adduksiyona getirilerek bu oluk boyunca kesi proksimale uzatılır. Büyük trokanter ve ona yapışan kaslar ortaya konur. Gluteus mediusun arka sınırını bitişikteki piriformis tendonundan künt olarak ayrılır ve gluteus medius ve minimus kasları yapışma

yerinden kesilir. Bu şekilde kapsüle ulařılmış olunur ve kapsül kesildikten sonra, diz ve kalça fleksiyonda, uyluk abduksiyon ve dıř rotasyona getirilerek kalça çıkarılabilir.

Posterior yaklaşım: Moore'un yaklaşımı esprili bir dille güney yaklaşımı olarak da adlandırılır. Hasta sağlam taraf üzerine yan yatırılır, kesi SİPS'un yaklaşık 10 cm aşağısından başlanır ve gluteus maksimus kası liflerine paralel, büyük trokanter arka kenarına doğru aşağı ve dıřa, femur shaftına paralel olarak 10-13 cm aşağı uzatılır. Derin fasiya cilt kesisine paralel olarak kesilir. Gluteus maksimus lifleri künt olarak ayrılır, yukarda superior gluteal damarlar zedelememeye dikkat edilir. Yapılan ekartasyondan sonra siyatik sinir ortaya konur ve dikkatlice ekarte edilir. Kısa dıř rotatorlar femur yapışma yerinden kesilir ve kapsülün arka parçası ortaya konmuş olur, kapsül kesildikten sonra, diz 90 derece fleksiyonda iken, uyluk fleksiyon ve iç rotasyona alınarak kalça yerinden çıkarılır.

3. HASTALAR VE YÖNTEM

Mart 2004 – Eylül 2008 tarihleri arasında Selçuk Üniversitesi Meram Tıp Fakültesi Ortopedi ve Travmatoloji Anabilim Dalı'nda femur boyun kırığı nedeniyle artroplasti ile tedavi edilen ileri yaş hastalar çalışmaya alındı. Femur boyun kırıklı 61 hastanın 56 kalçasına artroplasti uygulandı (İki hastamız önerilen tedaviyi kabul etmedi, üç hastamızda ameliyat öncesi hazırlık döneminde öldü.) ve bunlar çalışmaya alındı.

Çalışmaya dahil ettiğimiz 61 hastanın 29'u erkek (%47.5), 32'si kadındır. (%52.5). Artroplasti uyguladığımız 56 hastanın ameliyat ettiğimiz andaki ortalama yaşları 74,9 olup en genç hastamız 51 en yaşlısı ise 97 idi. Erkek hastaların yaş ortalaması 74.5 olup en genç hastamız 51 en yaşlısı ise 96, kadın hastaların yaş ortalaması 75.2 olup en genç hastamız 54 en yaşlısı ise 97 idi. 36 hastada sağ (%59), 25 hastada sol (%41) tarafta femur boyun kırığı mevcuttu.

Hastaların kırık etiyojisine baktığımızda; 4 hastada (%6) yüksek enerjili travma ile olup bunların hepsi trafik kazası idi. 57(%94) hastada ise düşük enerjili travma olup bunlarda evde yürürken düşme, banyoda düşme, tökezleyerek düşme gibi basit sebeplerdi.

Hastaların başvurdukları andan itibaren detaylı anamnezleri alındı ve fizik muayeneleri yapıldı. Pelvis, kalça ve şikayeti olan diğer bölgelerin grafileri çekildi. Ön-arka kalça ve pelvis filmi birebir ölçekli olarak, yapacağımız cerrahinin planlanması açısından, kullanabileceğimiz tahmini protez ölçüsü için ve template ölçümleri amacıyla çekildi.

Rutin laboratuvar değerlendirmeleri, gerekli konsültasyonlar ve anestezi ve reanimasyon kliniği onayı ardından tüm hastalar operasyona alındı. Hastaların ameliyat öncesi sistemik olarak incelenmesinde; hastaların 40'ında (%65) sistemik bir rahatsızlık, 12'sinde (%20) birden fazla sistemik rahatsızlık olduğunu tespit ettik.

Cerrahi öncesi insizyon alanı kıllardan temizlenerek ve % 7'lik povidon iodin ile 3 dakika boyunca yıkanarak hazırlandı. Cerrahi insizyondan 30 – 60 dakika önce IV 1 gr birinci kuşak sefalosporin (cefazolin) profilaksisi yapıldı. Cerrahi sürenin uzaması halinde 1 gr'lık ek doz antibiotik profilaksi uygulandı. Ameliyat sonrasında dört, beş gün devam edildi.

Hastalara derin ven trombozu profilaksisine yönelik olarak Acil serviste ilk görüldüklerinde kontraendikasyon yoksa hemen başlanılıp ameliyat sonrasında üç hafta kadar devam edildi. Ardından 3 hafta daha kullanılmak üzere düşük molekül ağırlıklı heparinle taburcu edildi. Ameliyattan sonra her iki alt ekstremiteye antitromboemboli çorabı kullanıldı.

Ortalama ameliyat süresi 45 dakika idi. Ortalama 1 (0-2 Ü) ünite kan transfüzyonu yapıldı. Drenler en geç postoperatif 24. saatte çekildi. Postoperatif ikinci haftada dikişleri

alındı. Genel olarak ameliyattan bir gün sonra yürüteç veya koltuk değneği ile yük verilerek mobilize edilmeye çalışıldı ve eş zamanlı kalça, diz ve ayak bileği egzersizleri başlandı.

Postoperatif takip süresinde operasyondan 12 ve 24 saat sonra hastaların hemoglobin değerlerine bakıldı. Hastaların drenleri ameliyattan 24 saat sonra çekildi. Hastalara posoperatif 1.gün izometrik quadriceps egzersizlerine ve aktif düz bacak kaldırma egzersizlerine başlandı ve oturtuldu, tolere edebilenler 1.gün edemeyenler 2.günde walker ile mobilize edilerek bundan sonraki günlerde, tolere edebildikleri kadar kırık olan ekstremiteye yük vermeleri sağlandı. Hastalarımız bu arada kalçasını 90 dereceden fazla fleksiyona, aşırı addüksiyona ve iç rotasyona getirmemeleri konusunda uyarıldı.

Hastaların 41'ine (%74) bipolar protez, 8'ine (%14) Thompson tipi parsiyel protez, 7'sine (%12) Total kalça protezi uygulandı. 41 bipolar protezin 15'i, 7 total kalça protezinde 6'sı çimentosuz yapıldı.

Taburcu sonrası hastaları polikliniğe ilk 3 ay birer ay arayla ve daha sonra birinci yılın sonuna kadar 3 ay aralıklarla kontrole çağırıldı. Daha sonra yıllık kontroller yapıldı. Kontrollerde pelvis ön-arka ve ilgili kalçanın ön arka grafileri çekildi. Fonksiyonel sonuçlar Harris' in Kalça Değerlendirme Skalasına göre değerlendirildi.

Elde ettiğimiz sonuçlar yaş, cinsiyet, taraf ve etiyolojiye göre ayrı ayrı değerlendirildi. Yaşa göre elde edilen veriler, olgular 50-59, 60-69, 70-79, 80-89, 90 ve üstü olarak alt gruplara bölünerek değerlendirildi.

Radyolojik değerlendirmede; erken postoperatif grafide protezin baş büyüklüğü, boyun uzunluğu, protezin varus, valgus pozisyonu değerlendirildi. Geç postoperatif radyografide ise gevşeme, kalkar rezorbsiyon, femoral sistemin distale migrasyonu, acetabular erazyona ve protrüzyona bakıldı.

Hastalarımızın en kısa takip süresi 20 ay, en uzun takip süresi ise 61 ay ortalama takip süresi ise 29 aydı.

Hastaların preoperatif ve postoperatif olarak fonksiyonel sonuçları; Harris'in Kalça Fonksiyonlarını Değerlendirme Skalasına göre değerlendirilip puanlandı. Bu değerlendirme sistemi Tablo 3, 4 ve 5'de görülmektedir (13/72).

Elde edilen veriler " SPSS 13.0" istatistik programına girildi. Normal dağılıma uygun analizler yapıldı. Student-t testi ile değerlendirildi. Buna göre elde edilen değerler 0,05 ten büyükse ($P>0,05$) anlamsız, 0,05'ten küçükse ($P<0,05$) anlamlı olarak değerlendirildi.

Tablo 3 : Harris'in Kalça Değerlendirme Formu (46)

I-AĞRI (Toplam 44 Puan)	
A-Yok veya yok sayılacak derecede	44
B-Çok hafif, ara sıra ve etkinliklerde etkili değil	40
C-Hafif, normal etkinliklerde etkisiz , alışılmışın dışındaki etkinliklerde orta derecede ağrı,aspirin kullanılması gerektirir	30
D-Orta derecede ağrı,dayanılabilir şiddettedir. Sıradan aktivite veya işte biraz kısıtlama aspirinden güçlü ağrı kesici ilaçlar gerektirir	20
E-Şiddetli ağrı,etkinliklerde ciddi sınırlılıklar	10
F-Tümüyle yetisiz,sakat, yatalak ve ağrı içinde	0

II-İŞLEV (Toplam 47 puan)

A-Yürüme (Toplam 33 puan)

1-Topallama	
a) Yok	11
b) Hafif	8
c) Orta	5
d) Ciddi	0
2-Destek	
a) Yok	11
b) Uzun yürüyüşler için baston	7
c) Çoğu zaman baston	5
d) Tek koltuk değneği	3
e) İki baston	2
f) İki koltuk değneği	0
g) Yürüyemiyor (nedeni belirtilir)	0
3-Yürüme Mesafesi	
a) Limitsiz	11
b) Altı blok	8
c) İki veya üç blok	5
d) Yalnızca oda içinde	2
e) Yatalak ve sandalyede	0

B-Etkinlikler (Toplam 14 puan)

1-Merdivenler	
a) Normal olarak ve trabzana tutunmadan	4
b) Normal olarak ve trabzana tutunarak	2
c) Herhangi bir şekilde	1
d) Merdiven inip çıkamama	0
2-Ayakkabı ve çorap giyme	
a) Kolayca	4
b) Zorlukla	2
c) Yapamıyor	0
3-Oturma	
a) Alelade bir sandalyede 1 saat rahatça oturma	5
b) Bir sandalyede yarım saat oturma	3
c) Alelade bir sandalyede rahatça oturamama	0
4-Toplu taşıma araçlarına binebilme	1

III- Deformitenin Yokluğuna Verilen (Toplam 4 puan)

A-30 dereceden az sabit fleksiyon kontraktürü	1
B-10 dereceden az sabit adduksiyon	1
C-10 dereceden az ekstansiyonda içe rotasyon	1
D-Bacak eşitsizliği 3.2cm.den azsa	1

IV-Hareket Genişliği; Maksimum 5 puan olup hesaplanması Tablo 8'de verildi.

Tablo 4: Hareket Genişliği Puanının hesaplanması (46)

Kalçanın her hareketi kendi içinde arklara bölünmüştür. İndeks değerleri, hareketin her bir ark içindeki derecesini uygun indeksle çarparak elde edilir.

A. Fleksiyon

0 – 45 derece x 1.0

45 – 90 derece x 0.6

90 – 100 derece x 0.3

B. Abduksiyon

0 – 15 derece x 0.8

15 - 20 derece x 0.3

> 20 derece x 0

C. Ekstansiyonda dış rotasyon

0 – 15 derece x 0.4

> 15 derece x 0

D. Ekstansiyonda iç rotasyon

Her derece x 0

E. Adduksiyon

0 – 15 derece x 0.2

Hareket genişliği toplam puanını saptamak için indeks değerler toplamı 0.05 katsayısı ile çarpılır.

Tablo 5: Harris Skorlarına Göre Kalça Fonksiyonlarının değerlendirilmesi (46)

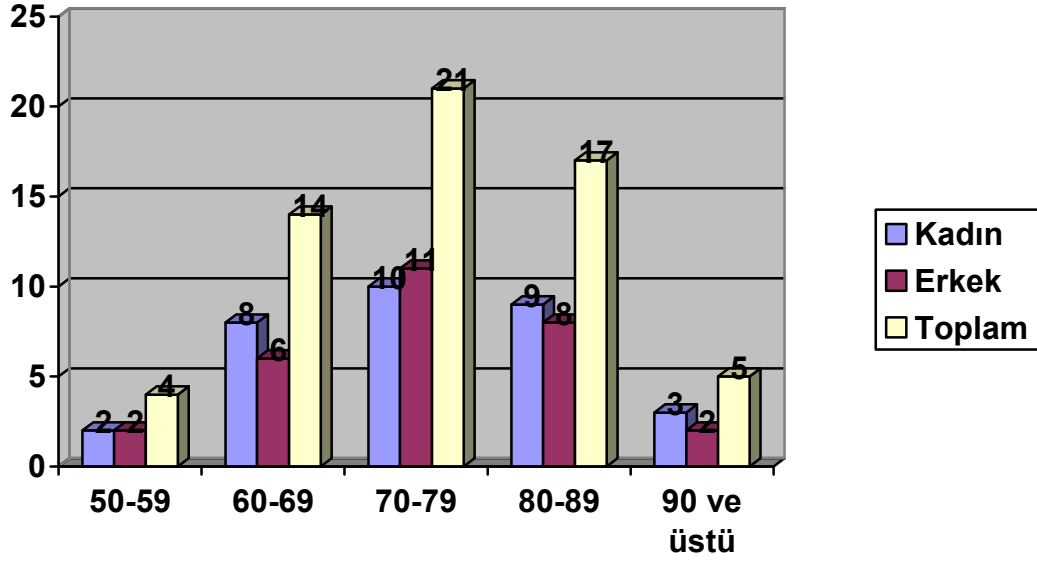
PUAN	SONUÇ
0 – 40	Kötü
41 – 60	Orta
61 – 70	İyi
71 – 85	Çok iyi
86 – 100	Mükemmel

4. BULGULAR

Olgularımızın yaş ve cinsiyete göre dağılımları tablo 6'da verilmiştir.

Tablo 6: Olgularımızın yaşa ve cinsiyete göre dağılımları.

YAŞ	KADIN	ERKEK	TOPLAM
50-59	2	2	4
60-69	8	6	14
70-79	10	11	21
80-89	9	8	17
90 ve üstü	3	2	5
TOTAL	32	29	61



Femur boyun kırığı nedeni ile baş vuran 61 hastanın 2'si önerilen tedaviyi kabul etmedi, 3'ünde ameliyat öncesi hazırlık döneminde öldü. Ameliyat edilen 56 hastanın hepsine primer artroplasti yapıldı. Bunlardan yaş ortalaması 76,2 olan 41 hastaya bipolar endoprotez, yaş ortalaması 68,7 olan 7 hastaya total kalça protezi, yaş ortalaması 84,5 olan 8 hastayada Thompson endoprotez uygulandı.

Hastaların ameliyat öncesi sistemik olarak incelenmesinde; hastaların 40'ında (%65) sistemik bir rahatsızlık, 12'sinde (%20) birden fazla sistemik rahatsızlık olduğunu tespit ettik.

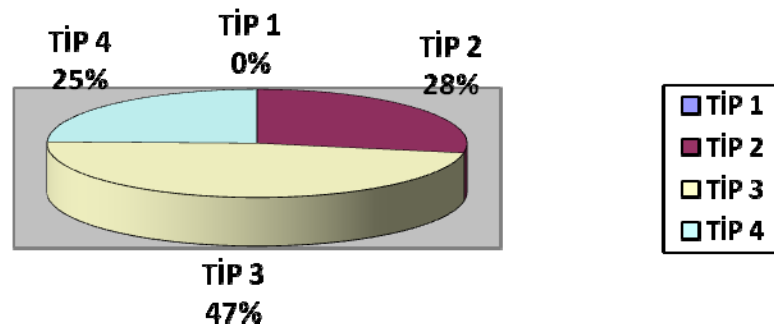
Tablo 7: Mevcut hastalıklar ve sayısı

Sistemik problemler	Sayısı
Diabetes mellitus	16
Hipertansiyon	16
Kr. Obst. Akciğer hastalığı	14
Kalp yetmezliği	4
Parkinson	2
Kronik renal yetmezlik	1
SVO	2
İskemik kalp hastalığı	4

Kırık sınıflamasına göre yapılan değerlendirme

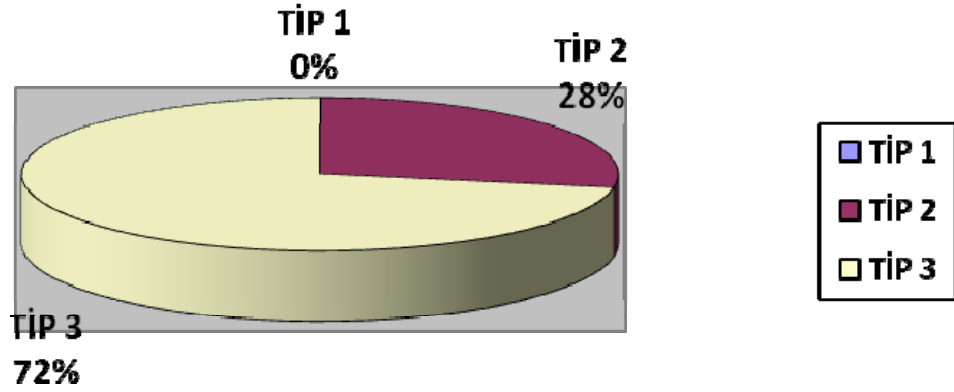
Kırıkların Garden Sınıflandırmasına göre değerlendirilmesinde 17'si (%28) Garden Tip 2, 29'u (%47) Garden Tip 3 , 15'i (%25) Garden Tip 4 idi.

Tablo 8: Garden sınıflamasına göre olgularımızın dağılımı.



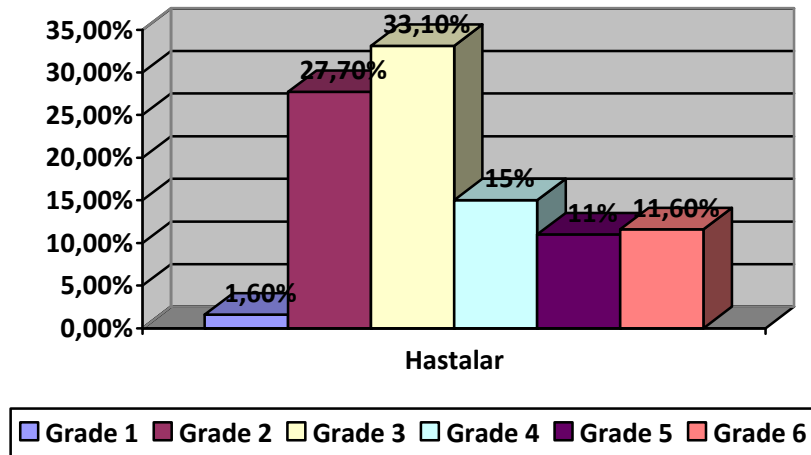
Kırıkların Pauwels sınıflamasına göre yapılan değerlendirmesinde 17'sinde (%28) Tip 2, 44'ünde (%72) Tip 3 idi.

Tablo 9: Pauwels sınıflamasına göre olgularımızın dağılımı



61 hastamızın Sign İndeksi'ne göre %1,6'sını grade 1, %27,7'sini grade 2, %33,1'ini grade 3, %15'ini grade 4, %11'ini grade 5 ve 11,6'sını grade 6 osteoporoz olarak tespit ettik. Hastalarımızın %29,3'sinde şiddetli osteoporoz, %48,1'unda orta düzeyde osteoporoz ve %22,6'sında hafif osteoporoz saptandı.(Tablo 10)

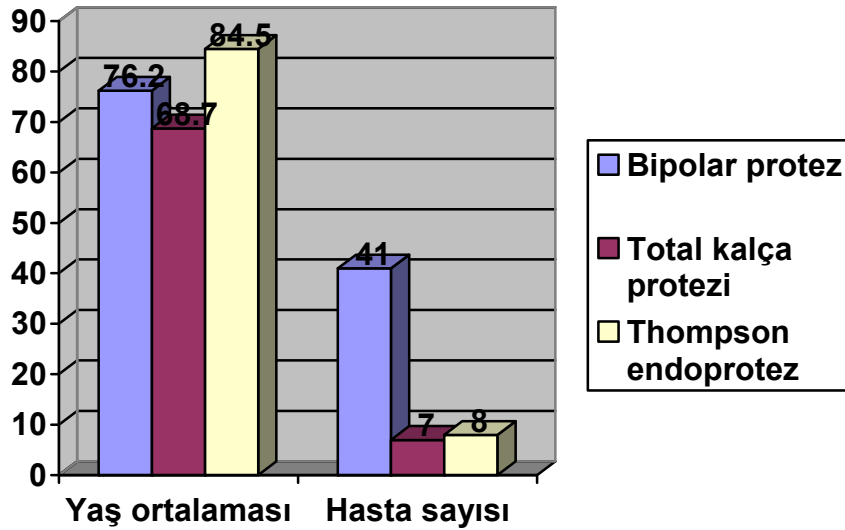
Tablo 10: Hastaların Sign İndeksi'ne göre değerlendirilmesi.



Hastalar yatırıldıktan sonra ortalama 5,8 günde ameliyata alındı, en erken 1 en geç 27 gündü. Cerrahi sonrası hastanede yatış süresi ise ortalama 5,6; en kısa 2 gün, en uzun 16 (bu hastamızda postop pulmoner emboli gelişti.) gündü. Bu bulgular literatür ile uyumlu bulundu.

Artroplasti uygulanan 56 kalçanın 8'ine Thompson endoprotez, 41'ine bipolar endoprotez ve 7'sine de total kalça protezi yapıldı. Hastaların yaş ortalaması Thompson endoprotez yapılan grupta 83 yaş, bipolar endoprotez yapılan grupta 76 yaş ve total kalça protezi yapılan grupta 69 yaş idi. (Tablo 11)

Tablo 11: Tedaviye göre yaş ortalaması ve hasta sayısı



Bipolar endoprotez uygulanan hastalardan 27'sine çimentolu, 14'üne çimentosuz artroplasti, TKP uygulanan hastalardan 1'ine çimentolu, 6'sına çimentosuz artroplasti yapıldı. Thompson endoprotez uygulanan 8 hastanın 6'sına posterolateral yaklaşımını, 2'sine anterolateral yaklaşımını kullandık. Bipolar endoprotez uyguladığımız 41 hastanın 33'üne posterolateral yaklaşım, 8'ine anterolateral yaklaşımını uyguladık. Total kalça protezi yapılan 7 hastanın 5'üne anterolateral yaklaşım, 2'sine postorolateral yaklaşımını kullandık.

Cerrahi tedavi uyguladığımız 56 hastanın 5'inde (%8,9) yüzeysel yara enfeksiyonu gelişti. Hastaların 2'sinde (%3,5) derin enfeksiyon gelişti. Yüzeysel enfeksiyonu olanlar ve derin enfeksiyonu olan hastamızın birini antibiyotik tedavisi ile takip ettik. Derin enfeksiyonu olan bir hastamıza postoperatif altıncı günde yıkama ve debritleme gerekti.

Hastalarımızın postoperatif çekilen erken radyografilerinde 5 protez varusta idi. Bunlardan 2'si Thompson 3'ü Bipolar protezdi. Birinde de femoral stemin distalde lateral korteksi delindiğini gördük. Bu hastanın postoperatif yük vermesini engelledik ve geç takiplerinde herhangi bir klinik bulguya rastlanılmadı.

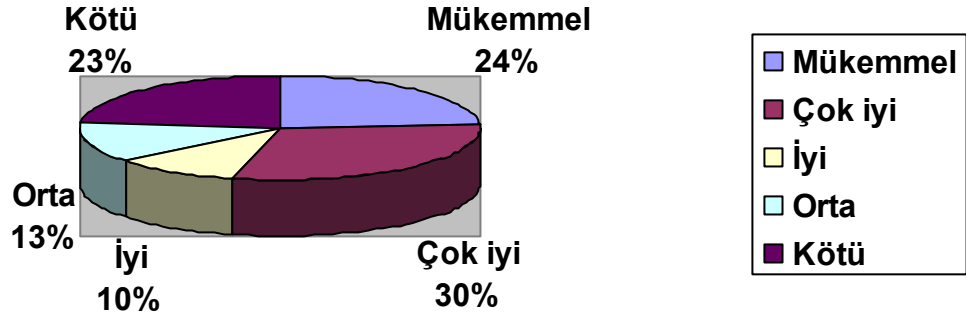
Dosyasında yeterli bilgisi olan toplam 61 hasta değerlendirildi. Bu hastalardan 2'si; yaşları 58 ve 68 olan önerilen tedaviyi kabul etmeyerek taburcu edildi. Ayrıca 3 hastamız ameliyat öncesi hazırlık döneminde ex oldu. Bu hastaların yaşları 66, 68, 71 idi ve başta KOAH ve DM olmak üzere birden çok dizgisel hastalıkları mevcuttu.

59 hastanın 18(%30,5)'inin ölmüş olduğunu tespit ettik. Bu 18 hastanın 7'si hastanede, 11'ide taburcu olduktan sonra ölmüştür. Hastanedeki ölümlerin 3'ü ameliyat öncesi hazırlık döneminde oldu. Bu hastaların yaşları 66, 68, 71 idi ve başta KOAH ve DM olmak üzere birden çok dizgisel hastalıkları mevcuttu. 4 hastamız ise ameliyat sonrası erken dönemde hastanede öldü(1., 2., 4.ve 15. günler.) Hastaların yaşları 63, 68, 80 ve 90 idi ve hipertansiyon, koroner arter hastalığı, KOAH ve DM olmak üzere birden çok dizgisel hastalıkları mevcuttu. Bu 4 hastamıza da çimentolu bipolar kalça protezi uygulanmıştı. 11 hastada taburcu olduktan sonra öldü. En erken 28. günde en geç ölümden 25. ay da görüldü, ortalama 8,75 aydı ve yaş ortalamalarında 82,5 idi.

Biz çalışmamızda 8 hastada (%14,5) ektopik kemikleşme tespit ettik. 5 hastaya Thompson endoprotez, 2 hastaya total kalça protezi ve bir hastaya da bipolar endoprotez yapılmıştı.

Yeterli takibi yapılabilen toplam 50 hasta Harris kalça sayısal değerlendirme cetveline göre değerlendirildiğinde; yaş aralıkları 51-97 olan %24'ünde mükemmel, %30'unda çok iyi, %10'unda iyi ve %13'ünde orta ve % 23'inde kötü Harris kalça değeri elde edildi. (Tablo 12)

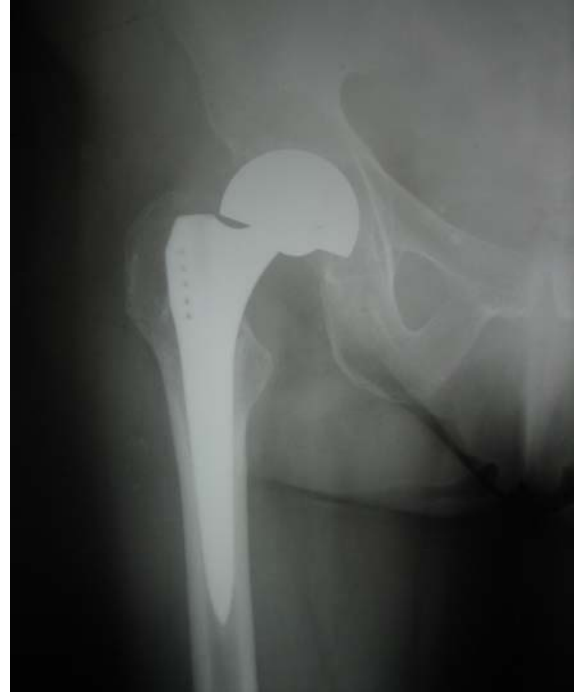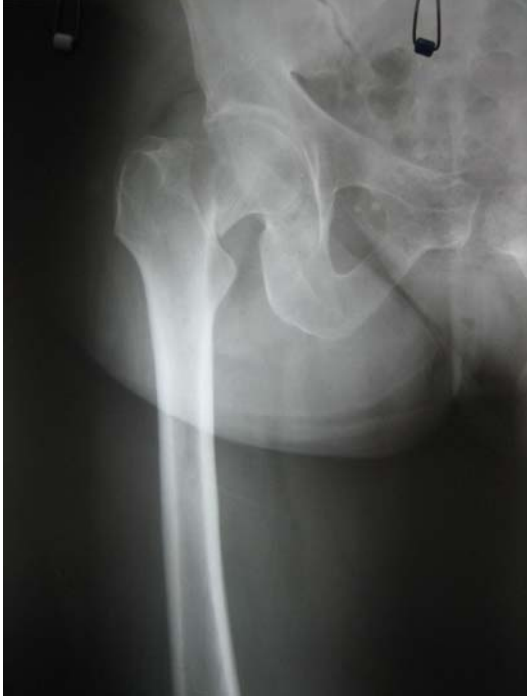Tablo 12: Hastaların Harris kalça sayısal deęerlendirme cetveline gre deęerlendirilmesi.



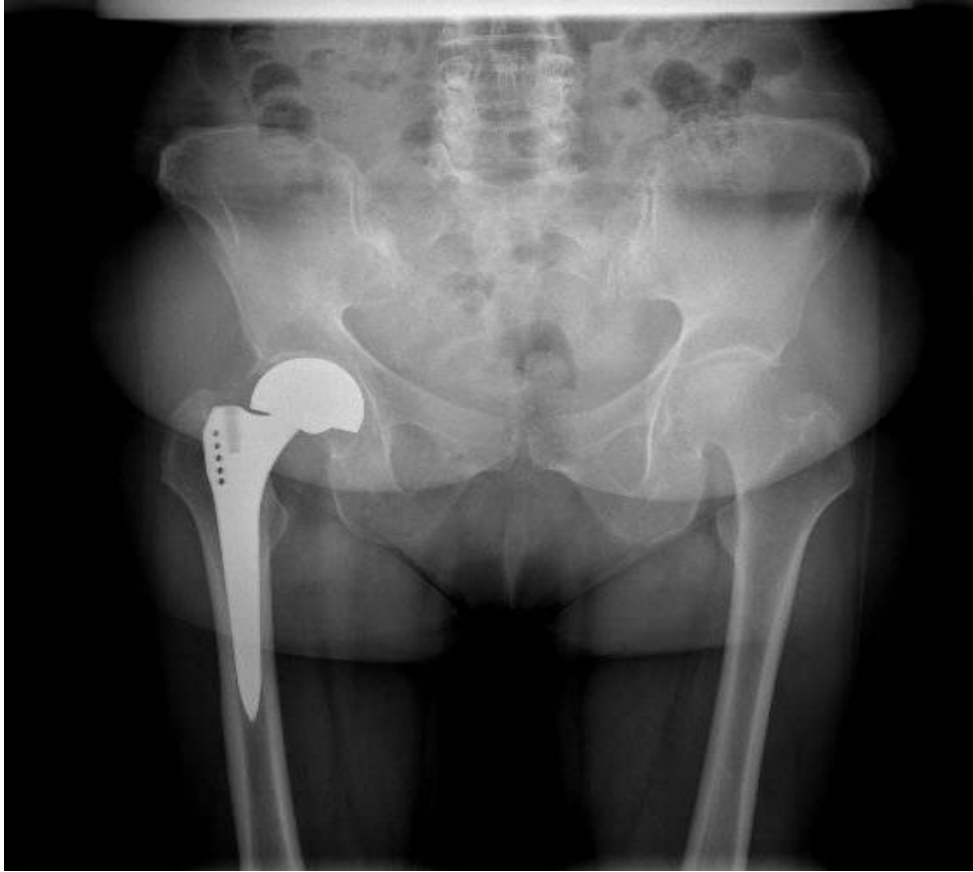Cinsiyetler arasında ortalama yař ve takip süresi aısından anlamlı fark yoktu (ikisi için $p>0.05$). Ayrıca, pre ve postoperatif olarak hesaplanan Harris skorları arasında da anlamlı fark bulunmadı (hepsi için $p>0.05$).

5. OLGULARIMIZDAN ÖRNEKLER

Olgu 1: G.E, 60 yaşında kadın hasta, Garden Tip 3 kırık.

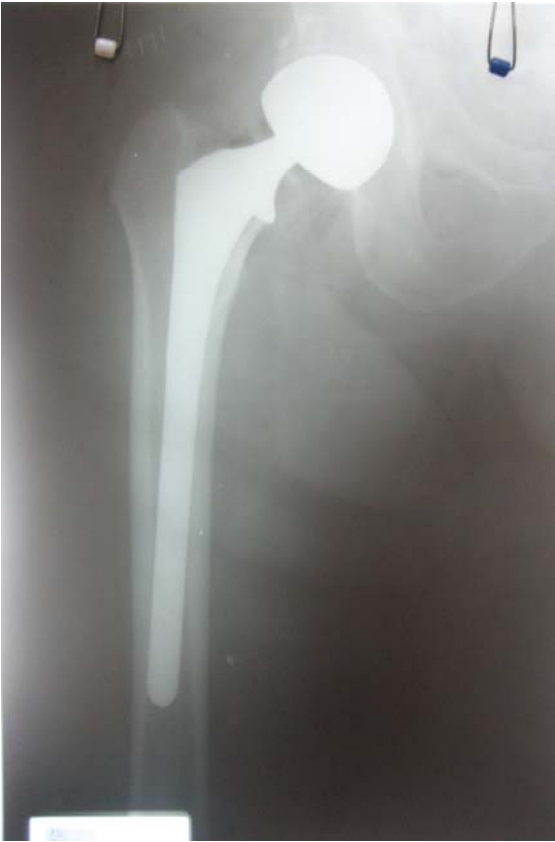
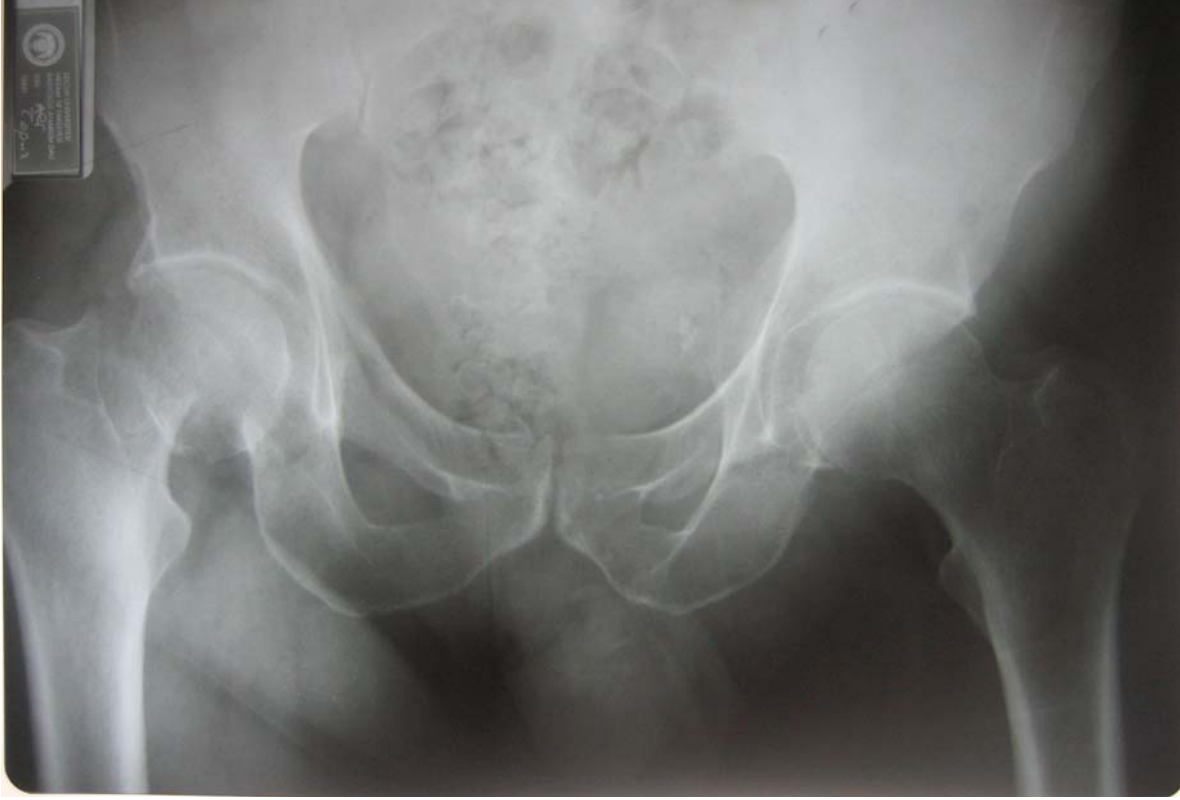
Erken postop 1.ay grafı

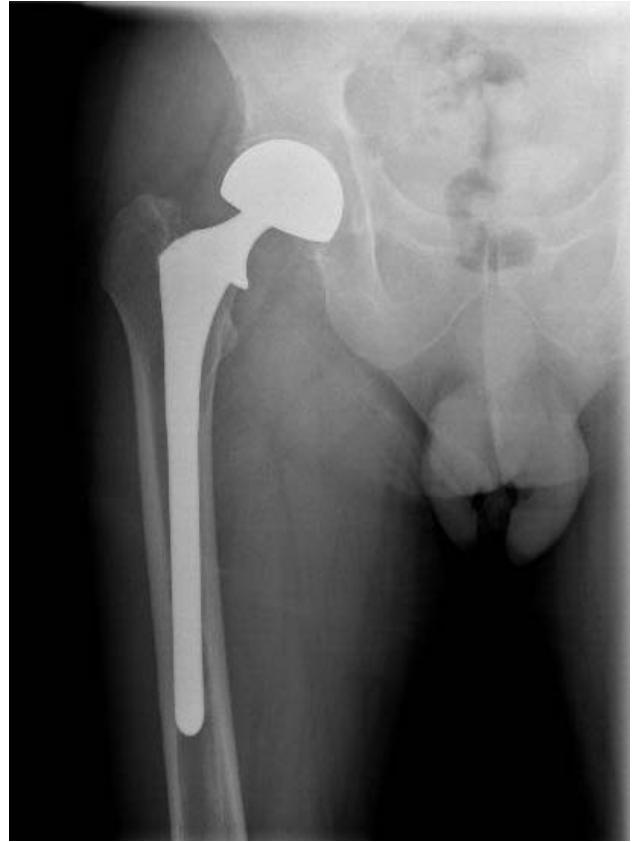

Postop 5. yıl grafisi

Olgu 2: A.T, 55 yaşında erkek hasta, Garden Tip 4 kırık.

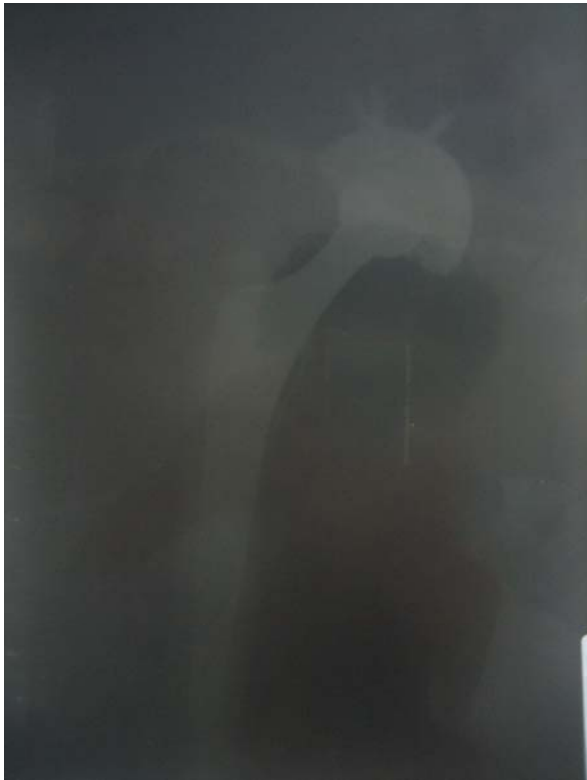
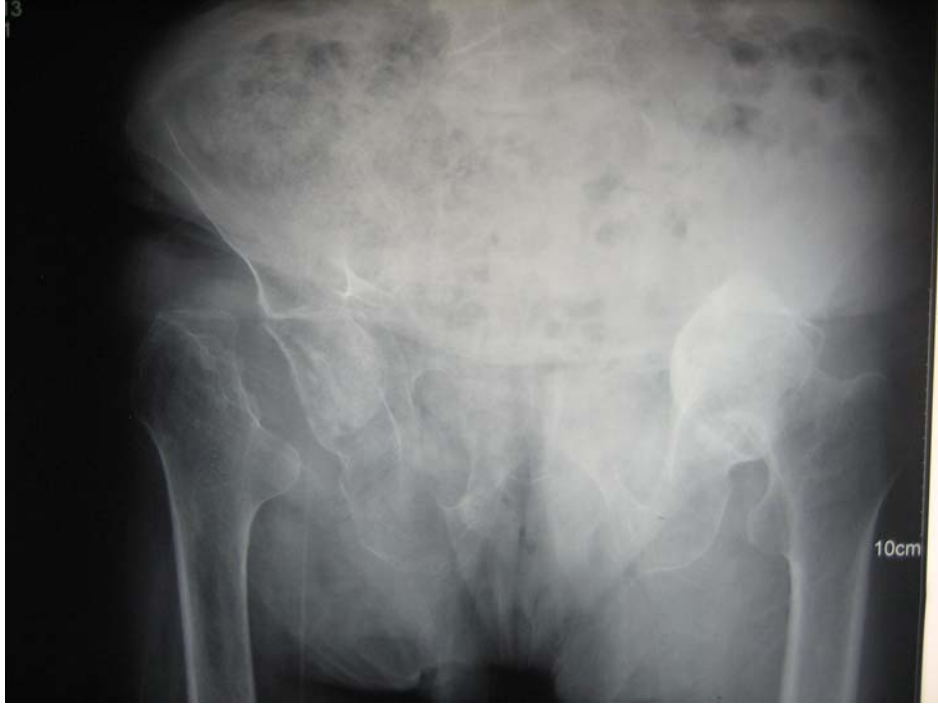
Erken postop grafi

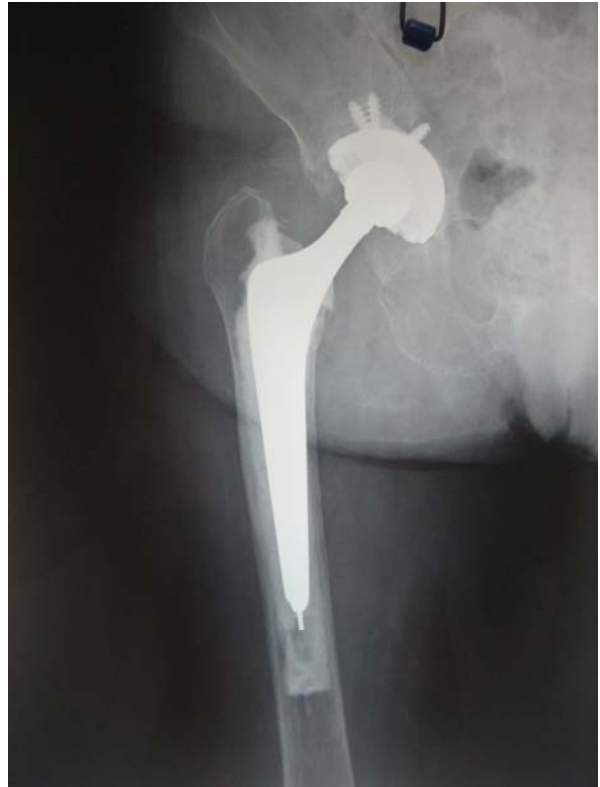

Postop 4. yıl grafisi

Olgu 3: F.T, 81 yaşında kadın hasta, eski femur boyun kırığı. Ayrıca hastanın otto pelvisi mevcut.

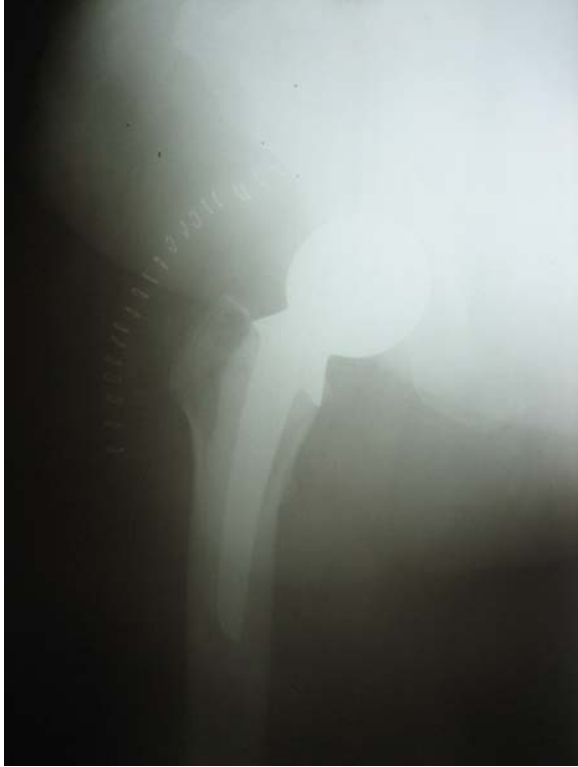
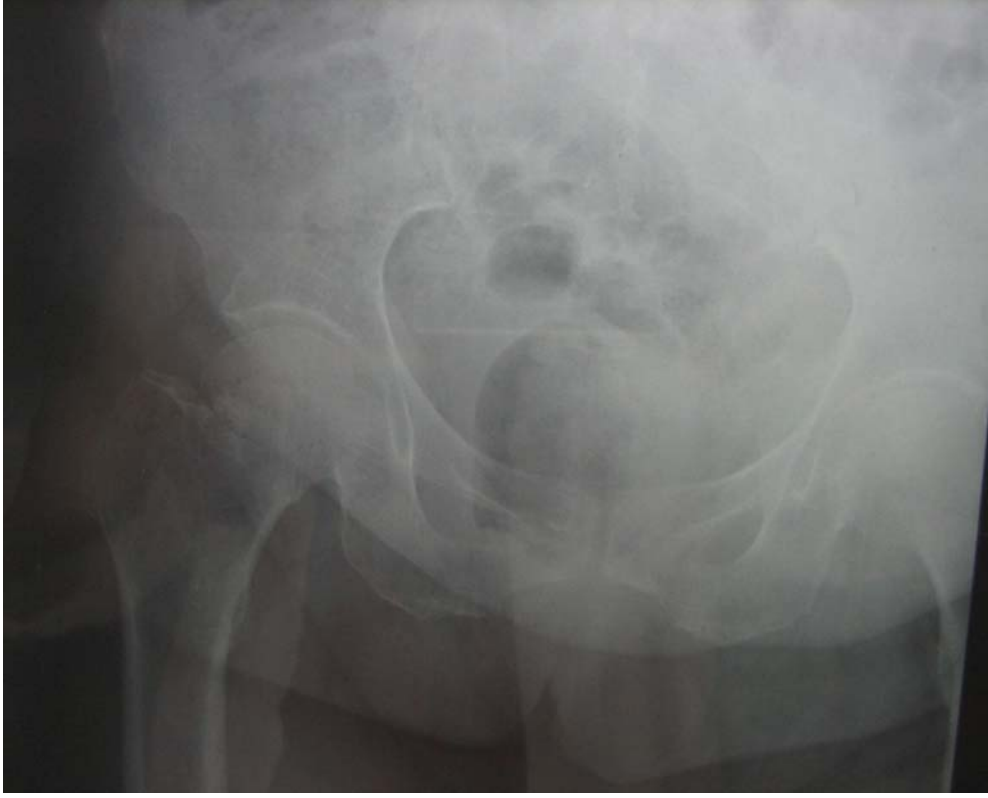
Erken postop grafi

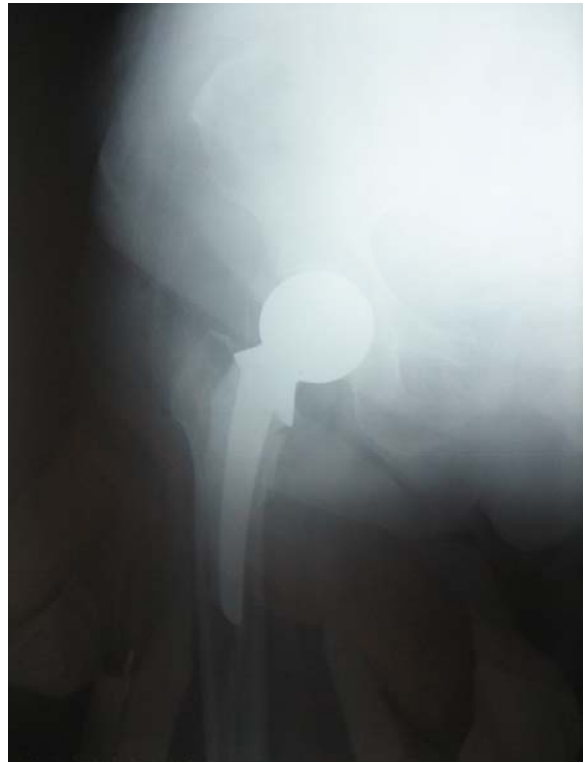

Postop 8. ay grafisi

Olgu 4: N.B, 76 yaşında kadın hasta, Garden Tip 2 kırık.

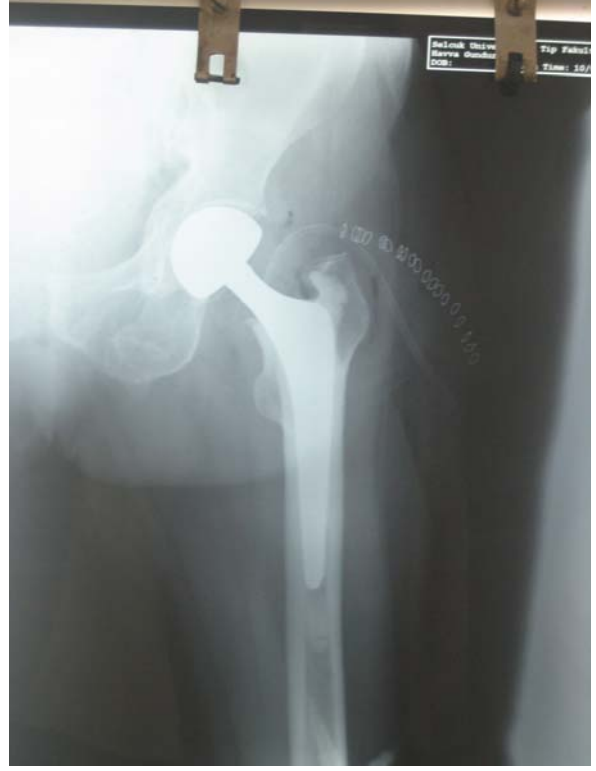
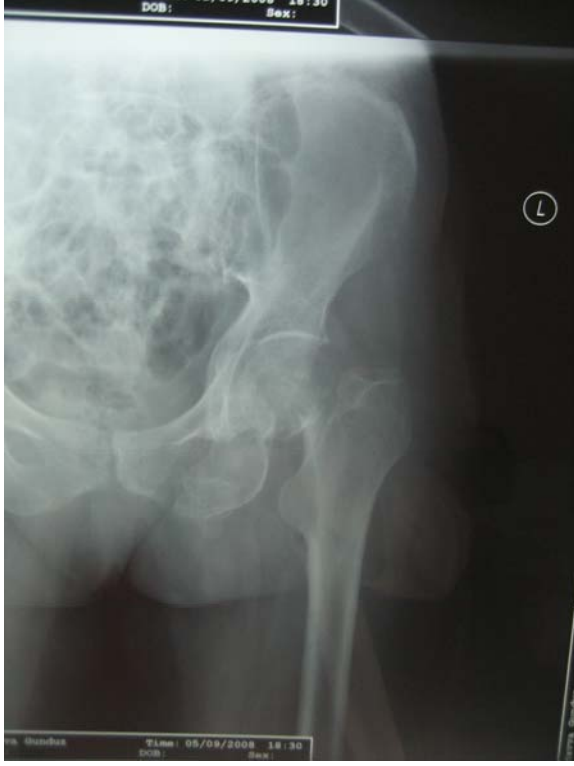
Erken postop grafi

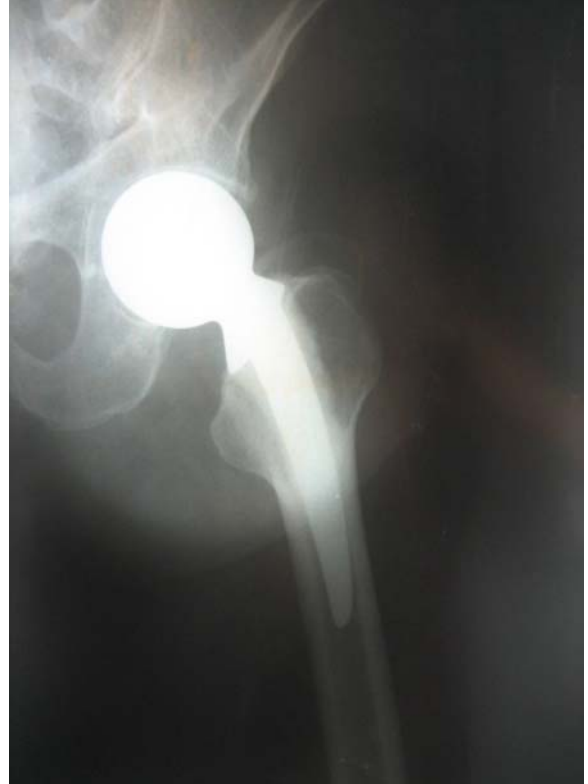
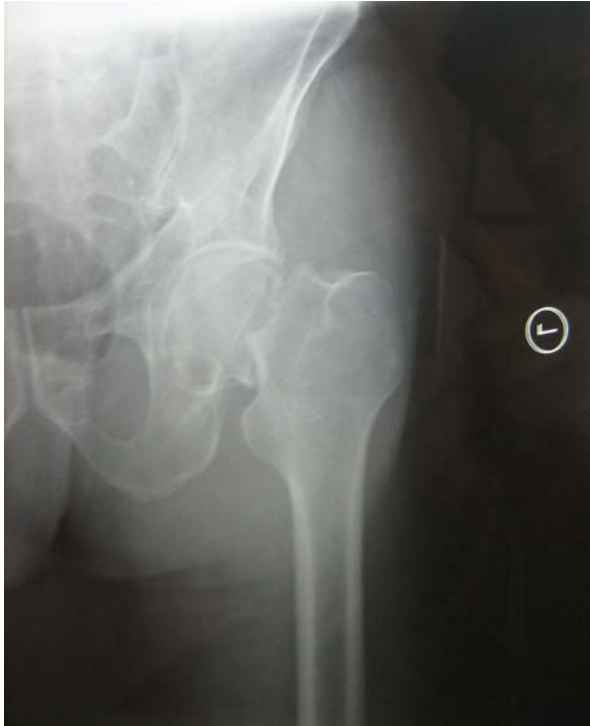
Postop 6. ay grafisi

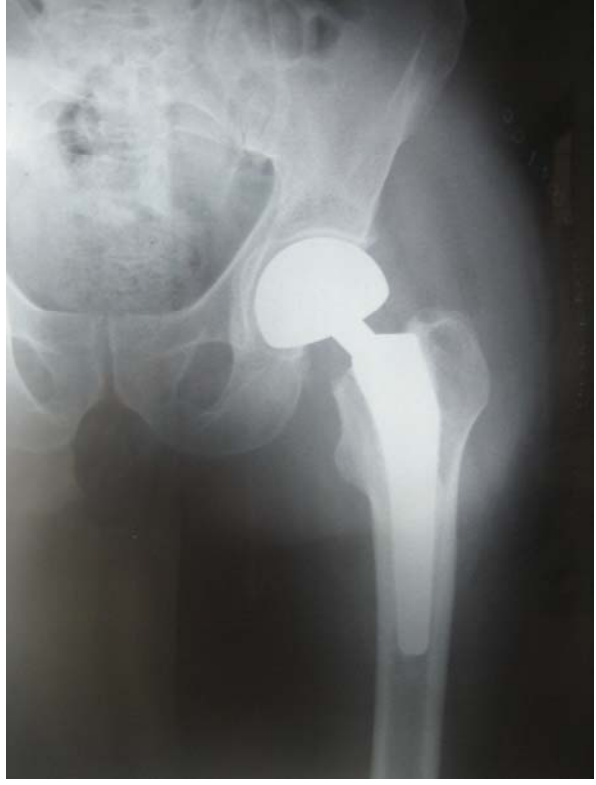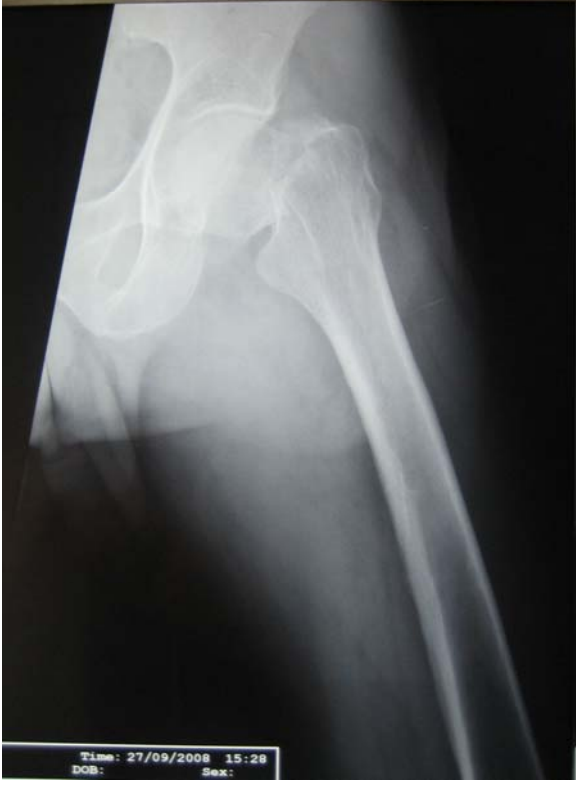Olgu 5: H.G, 84 yaşında kadın hasta, Garden Tip 4 kırık.



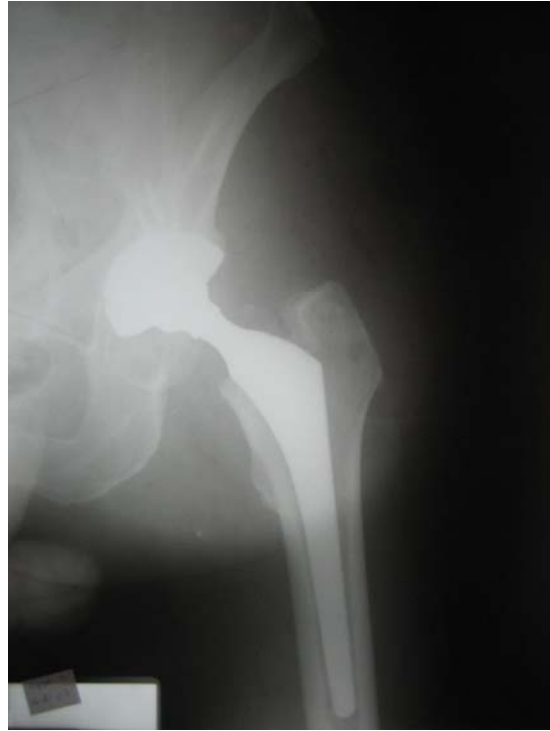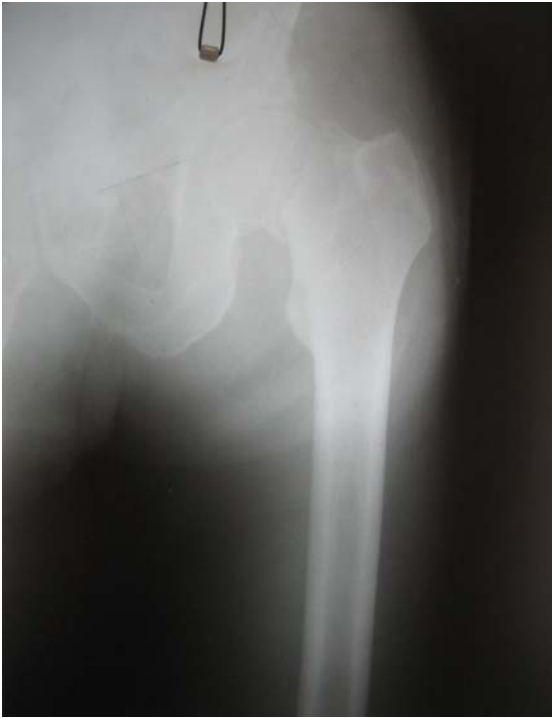Olgu 6: H.D, 78 yaşında erkek hasta, Garden Tip 3 kırık.



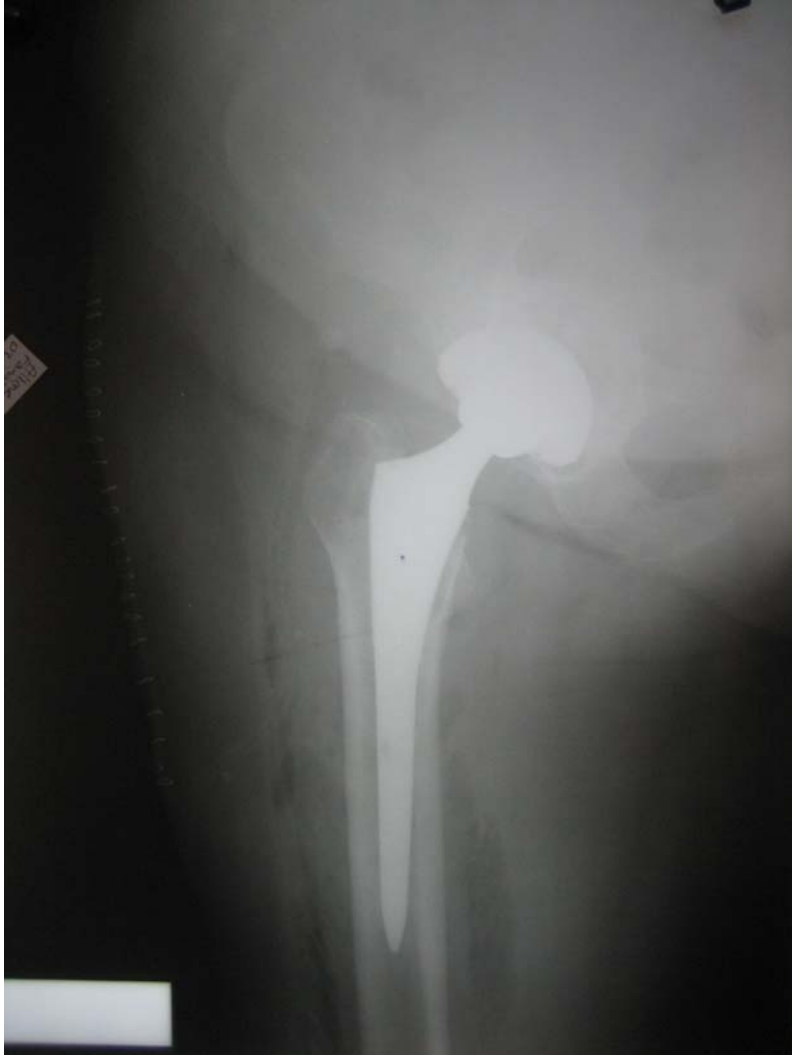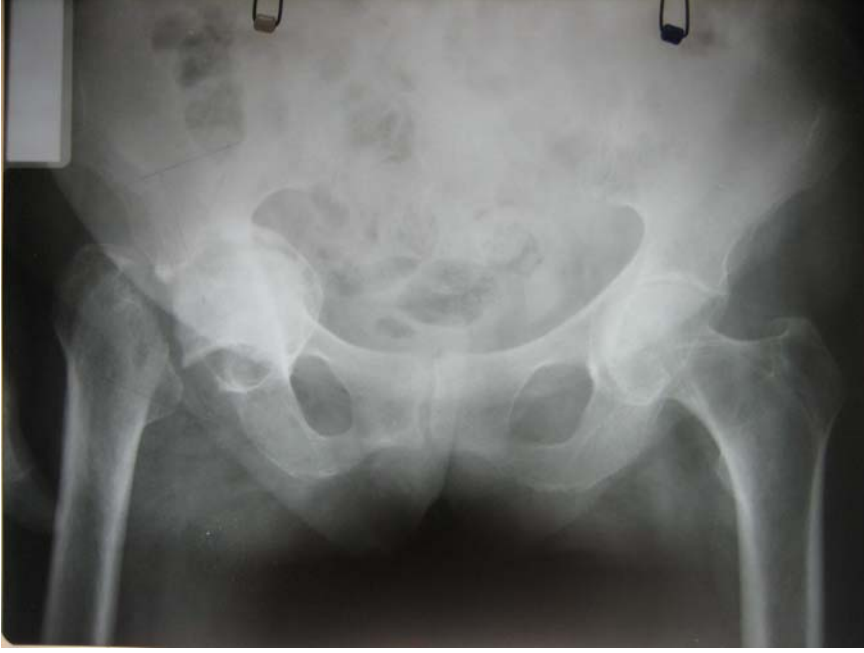Olgu 7: O.G, 78 yaşında erkek hasta, Garden Tip 3 kırık.



Olgu 8: R.Y, 66 yaşında erkek hasta, Garden Tip 3 kırık.



Olgu 9: A.F, 80 yaşında kadın hasta, Garden Tip 4 kırık. Ayrıca hastanın otto pelvisi mevcut.



6.TARTIŞMA VE SONUÇ

İlerleyen tıbbi gelişmeler ve bununla birlikte yaşam standartlarının artmasıyla birlikte toplum yaş ortalaması artmaktadır. Artan yaş ile birlikte kemik kalitesinin azalması kalça kırığı tehlikesini artırmaktadır. 50 yaşından sonra her 10 yılda sıklığı ikiye katlanmaktadır.(47) Femur boyun kırıkları tedavi ve sonuçları bakımından değerlendirildiğinde ortopedi cerrahı için her zaman büyük zorluklar göstermiştir. Femur boyun kırıklarında tedavi yönteminin belirlenmesinde hastanın yaşı, kırık olduktan sonra geçen süre, kırığın tipi, kemiğin niteliği, hastanın kırık öncesi aktivite durumu, hastada mevcut diğer rahatsızlıkların varlığı, hastanın mental durumu gibi birçok etken rol oynamaktadır. Yaşlı hastaların, kırık sonrası yatağa bağlanması mevcut genel durumunu çok çabuk bozacağından hastanın biran önce mobilize edilerek kırık öncesi durumuna dönmesini sağlamak ve hastayı olası komplikasyonlardan korumak birinci amaç olmalıdır.(12,47,48)

Yaşlılarda Femur boyun kırığı genellikle düşük enerjili travma sonucu oluşmaktadır ve sıklıkla sebep basit düşmelerdir. Zetterberg ve ark. olgularının %60'ının, Tuncel ve ark. %72' sinin, Altıntaş ve ark. %79'unun, Salvakçı'nın 118 olguluk çalışmasında %70,4'ünün kırık sebebi olarak düşük enerjili travma olduğunu belirtmişlerdir.(26) Bizim çalışmamızda; 4 hastada (%6) yüksek enerjili travma ile olup bunların hepsi trafik kazası idi. 57(%94) hastada ise düşük enerjili travma olup bunlarda evde yürürken düşme, banyoda düşme, tökezleyerek düşme gibi basit yaralanmalar şeklindeydi.

Femur boyun kırığı nedeniyle başvuran hastaların mevcut dizgesel hastalık oranı incelendiğinde; Lee (49) olgularının %36'sında mevcut bir veya birden çok dizgesel hastalık olduğunu belirtmiş, Miller (50) çalışmasında hastalarının %67'sinde dizgesel bir rahatsızlık olduğunu, Arpacıoğlu (51) olgularının %70'inde dizgesel hastalık olduğunu ve hastalarının yaklaşık % 50'sinde birden fazlaydı, Gallinaro (52) olgularının %90'nında dizgesel bir hastalık, hatta %80'inde birden fazla dizgesel hastalık olduğunu belirtmişlerdir. Salvakçı (26) olgularının % 14,4'de diyabetes mellitus, %16,9'da koroner arter hastalığı, %20,3'ünde hipertansiyon, %1,7'de aritmi, %2,4 atriyal fibrilasyon, %10'unda KOAH, %3,38'inde kronik böbrek yetmezliği ve % 3,38'inde kronik hepatit olduğunu saptamış.

Bizim çalışmamızda; hastaların sistemik olarak incelenmesinde; hastaların 40'ında (%65) sistemik bir rahatsızlık, 12'sinde (%20) birden fazla sistemik rahatsızlık olduğunu tespit ettik. Sistemik rahatsızlıklardan en sık üçü; diyabetes mellitus 16, hipertansiyon 16, kronik obstruktif akciğer hastalığı 14 hastamızda mevcuttu.

Von Langenbeck 1850'de boyun kırıkları için ilk kez internal fiksasyonu tarif etti.(53) Ancak 1931'de Smith-Petersen'in geliştirdiği çiviye kadar internal fiksasyon yaygın olarak kullanılmadı. Alman Gluk 1890 da eklem replasmanının ilk deneysel çalışmalarını yaptı(54). 1922'de İngiliz Hey-Groves ilk kez insanda femur başı replasmanını yaptı. Çalışmasında fildişinden yapılmış femur başı trochanter majore çakılmakta, aradaki boşluklarda karşı femurdan alınan kemik grefti ile doldurulmaktaydı(53,54).

1927'de Bohlman femur başını kobaylarda 22 krat altın ve platin protezle değiştirdi. Daha sonra 1939'da protezini insanda kullandı. 1940'da Austin Moore ile çalıştı ve 3. hastasında 10 yıldan uzun süreli başarılı bir replasman oluşturarak bu konuyu ilk başaran kişi olarak tanındı(53,55).

Aynı zamanda Judet kardeşler de Hey-Groves'e benzer femoral replasmanı akrilikle yapmaya çalışıyorlardı ve bu teknik 1950'lerde çok yayıldı. Ancak yüksek oranda kırık nedeniyle kısa sürede vazgeçildi(55). 1949'da Eicher, AB Swanson ve Moore hemen hemen aynı zamanda, birbirlerinden bağımsız olarak, femur medullası içine yerleştirilen metalik femoral baş protezini geliştirdiler. 1954'de de Thompson'un geliştirdiği protez kullanıma girdi(56,57). Bu temel intramedüller dizayn üzerine bir çok yeni model geliştirildi: Lippman, d'Aubigne, Movin, McKeever, Eicher, the McBride, the Minneapolis vs.. Tüm bu modeller 1960'ların sonlarına doğru kenarda kalırken Moore ve Thompson uygulaması devam etti. Moore ölmeden önce daha emniyetli olması için uzun straight stemi geliştirdi. Bu tipin benzerini Matchett'da önerdi. Bu ilk değişik boyda ölçüleri olan protez tipi idi(53,56).

İlerleyen dönemlerde iki sorun gündeme geldi; birincisi gevşeme sonucu çökme ikincisinde asetabular erozyon(57). 1960'da Charnley protezin medüller kanalda rijit fiksasyonunu sağlayan akrilik sementi geliştirdi. 1969'da Amerika'da klinik deneyler geliştirildi ve 1972'de FDA tarafından onaylanarak genel kullanıma geçildi. Aynı tarihlerde Amerika'da total kalça protezine başlandı(56).

Bu hastaların, kalça kırığı sonrası yatağa bağlanması mevcut genel durumunu çok çabuk bozacağından hastanın biran önce bu kısır döngüden kurtarılarak sonraki yaşamını da ağrısız ve rahat bir şekilde geçirmesini sağlamak gerekmektedir. Bu konuda 19.yüzyıl ortalarında başlayan çalışmalar son 20 yılda en hızlı gelişmeyi kaydetmiştir.

Femur boyun kırıkları yaşlılarda ve özellikle kadınlarda daha fazla görülmektedir.(46,58) Kadınlarda daha sık görülmesinin nedenleri; Kadın pelvisi daha geniştir (koksa varaya eğilimi artırır), femur boynu inklinasyon açısı daha dardır, kadınlarda

menopozlu yaşam süresi daha uzundur, kadınlar daha az aktiftir, daha erken osteoporoz gelişir ve erkeklere göre 1.5-2 yıl daha uzun yaşarlar. Kadın erkek oranı 2.6 /1 ile 1.1/1 arasında bildirilmektedir. Lee ve ark. olgularının yaş ortalamasını 71 (%68'i kadın, %32'si erkek) NN Wazir ve ark.(59) olgularının yaş ortalaması 75 (%85 kadın, %15 erkek), Sarunas ve ark.(60) 135 olgunun yaş ortalamasını 64,1 (%62,4 kadın, %37,6 erkek) ve Hersekli ve ark.(61) 150 olgunun yaş ortalamasını 73 (% 68 kadın, % 32 erkek) olarak bildirmişlerdir.

Bizim çalışmaya dahil ettiğimiz 61 hastanın 29'u erkek (%47.5), 32'si kadındı (%52.5) ve ortalama yaşları 74,9 idi. 51-97 yaşlar arasında dağılım gösteren hastalarımızın %34,4'ünün 70-80 yaş aralığında olması, femur boyun kırıklarının en sık görüldüğü yaş grubudur. Yaş ortalamasının düşük olduğu hastalarda erkek cinsiyetin hâkimiyeti ve yaş ortalamasının artmasıyla kadın cinsiyet oranının fazla olması literatür bulguları ile uyumlu bulunmuştur.

Canale 61 olgunun %40'ı sağ, %60'ı sol, Karlı(62) 214 olgunun % 53'ü sağ, %47'si sol, Yetki(63) 29 olgunun %32'si sağ, %68'si sol kalça kırığıydı. Bizim olgularımızın % 42,6'sı sağ, % 57,4'ü sol kalça. Literatürlerde sol kalça kırığının daha fazla görülmesine rağmen bu konuda bir oran vermek mümkün değildir. Olgularımız sol kalça kırığı olanlarının sayısı fazla olması literatür ile uyumlu bulunmasına karşın bunun klinik bir önemi olmadığı kanaatindeyiz.

Femur boyun kırıklarının sınıflamasında erişkin hastalar için Garden sınıflaması ve Pauwels sınıflaması kullanılır, en kabul gören sınıflama Garden sınıflamasıdır. Bochner(64) serisinde %91 Garden tip 3- 4, % 9 Garden tip 1-2 olduğunu, Hersekli(65) 150 olguluk serisinde olgularının hepsinin Garden tip 3-4 olduğunu, Bulut(66) olgularının % 14 Garden tip 1, % 33 Garden tip 2 , % 29 Garden tip 3 ve % 24 Garden tip 4 olduğunu, Mırzanlı(67) olgularında % 15,2 Garden tip 2, % 41,3 Garden tip 3 ve % 43,4 Garden tip 4 olduğunu bildirmişlerdir. Bizim olgularımızda arşivden radyografilerine ulaştığımız ve kırık sınıflaması yapabildiğimiz 61 olgunun 17'sinde (%28) Garden Tip 2, 29'unda (%47) Garden Tip 3 , 15'inde (%25) Garden Tip 4 kırık saptandı.

Boyd ve Salvatore göre kırıkların %26'sı Pauwels Tip 1, %55'i Tip 2, %19'u Tip 3'tür(68). Bizim olgularımızda arşivden radyografilerine ulaştığımız ve kırık sınıflaması yapabildiğimiz 61 olgunun 17'sinde (%28) Tip 2, 44'ünde (%72) Tip 3 idi.

E.Barnet ve B.E.C Nordin osteoporozun kadınlarda 2,5 kat daha fazla olduğunu bildirmişlerdir. Barnet kadınlarda osteoporoz oranını femur boyun kırıklı hastalarda %77 olduğunu bildirmiştir. Alpaslan(69) olgularının %69,2'sinde osteoporoz tespit etmiş ve

bunların yaş ortalamasının 68,6 olduğunu bildirmiştir, %32,9'unda hafif, %28,6'sında orta ve %1,4'ünde şiddetli osteoporoz saptamıştır. Makin(70) olgularını Singh indeksine göre değerlendirdiğinde hastalarının %34'ünde grade 1, %38'inde grade 2-4 , %28'inde ise grade 5 olduğunu, Arpacıoğlu(71) ise %34'ünde grade 1, % 44'ünde grade 2, %15'inde grade 3, % 7'sinde grade 4 olduğunu bildirmişlerdir. Kırıl(72) olgularının %40'ı grade 1, % 40 grade 2, %13 grade 3 ve %7 grade 4 olduğunu saptamış. Kaptanoğlu(73) endoprotez uygulanan hastalarının 21 (% 24) grade 1, 30 (%35)'unda grade 2, 30 (% 35)'unda grade 3, 4 (% 6)'ünde grade 4 osteoporoz olduğunu belirtmiştir. Bizim çalışmamızda ameliyat öncesi radyografilerini elde ettiğimiz 61 hastanın %1,6'sında grade 1, %27,7'sinde grade 2, %33,1'inde grade 3,%15'inde grade 4, %11'inde grade 5 ve 11,6'sında grade 6 olarak tespit edildi. Hastalarımızın %29,3'sinde şiddetli osteoporoz, %48,1'unda orta düzeyde osteoporoz ve %22,6'sında hafif osteoporoz saptandı.

Lowell(74) çalışmasında hastaların vital bulgularının stabilizasyonundan sonra ameliyata alınmasının, ölüm oranı ve morbidite riskini azaltacağını bildirmiştir ve bunun için gereken zamanın ortalama 2-3 gün olduğunu belirtmiştir. Kenzora(75) ilk 24 saat içinde cerrahi uygulanan hastalarda mortaliteyi %34, 2-5 gün içinde uygulanan hastalarda ise % 5,8 bulmuş ve hastanın ameliyat öncesi hazırlığının çok önemli olduğunu vurgulamıştır. Başvuru ile ameliyata alınma zamanı arasında geçen süreyi; Arpacıoğlu(71) bipolar endoprotez uyguladığı hastalarında ortalama 7 gün, Lausten(76) ortalama 2 gün, Kaptanoğlu(73) ortalama 4,1 gün, Petersen(77) hemiarthroplasti uyguladığı hastalarında ortalama 1,9 gün, Bombacı(78) ortalama 7 gün olduğunu belirtmişlerdir.

Bizim çalışmamızda ameliyata alınma süresi; hastalar yatırıldıktan sonra artroplasti uygulananlarda ortalama 5,8 gün, en erken 1 gün, en geç 27 gündü. Ameliyat sonrası hastanede yatış süresi ise ortalama 5,6; en kısa 2 gün, en uzun 16 (bu hastamızda postop pulmoner emboli gelişti.) gündü. Toplam hastanede yatış süresi de ortalama 11,4 gün idi. Bu bulgular yerli literatür ile uyumlu bulundu.

Femur boyun kırıklı hastaların tedavisi ortopedik cerrah için her dönemde tartışma konusu olmuştur. Femur boyun kırıklı hasta ile karşılaşıldığında ilk olarak cerrahimi konservatif mi takip edilecek ona karar vermek gerekir. Bu kararı verirken en önemli faktör; genel durumu, hastanın mental durumu, fizyolojik yaşı, kırık olduktan sonra geçen süre, kırık öncesi aktivite durumu, kemik niteliği ve kırık tipi gibi hastaya ait faktörlerdir. Asıl soru cevaplanması gereken hasta ameliyata nasıl dayanacak sorusundan daha önemli, hastanın ameliyatsız ne kadar yaşayabileceğidir. Eskiden yaşlı, yatağa bağımlı yada demansiel hastalarda konservatif tedavi önerilmekteydi. Bugün ise hastalığının terminal

safhası, şiddetli eklem kontraktürü, ciddi tıbbi problemleri olanlar hariç cerrahi düşünülmemektedir.(79)

Cerrahiye karar verildikten sonra internal tespit ile artroplasti arasında karar vermek gerekir. Artroplastinin yüksek ölüm oranı, morbidite, çıkık, gevşeme ve asetebuler aşınma oranı nedeniyle başarısız, internal tespitte görülen avasküler nekroz, kaynamama ve implant yetersizliğinin olmaması nedeniyle başarılı olduğunu savunan yazarlar vardır.

Jing Wang ve arkadaşlarının yaptığı metaanaliz çalışmada 3109 hastanın olduğu 20 çalışmayı incelemiştir. Artroplastinin dezavantajı olarak ameliyat süresinin uzaması, daha fazla kan kaybı, enfeksiyon riskinden bahsetmekte buna karşın ikinci ameliyat gerekliliğini azaltması, postop daha erken rehabilitasyona başlanabilmesinde artroplastinin avantajı olduğunu söylemektedir(80).

İnternal tespiti, artroplastimi karar aşaması çok tartışılabilir. Fakat şu dört faktör iyi değerlendirilmeli.

-Hastanın yaşı ve genel durumu; yaşlı ve sistemik rahatsızlığı olanlarda tercih artroplasti yönündedir.

- Kırığın şekli; özellikle Garden 3-4 olanlarda tercih artroplasti yönünde olmalıdır.

- Kemik kalitesi; osteoporoz derecesi arttıkça karar artroplastiyeye doğru kaymalı.

- Kırık ile operasyon zamanı arasında geçen süre; internal fiksasyonda en iyi sonuç ilk 24 saatte alınmaktadır, süre arttıkça artroplastiyeye doğru kaymalı.(81)

Femur boyun kırıklarındaki avasküler nekroz oranı; ilk 24 saat içinde müdahale edilenlerde %25, 24-48 saat içinde %48, bir haftadan sonra bu oran %100'e çıkmakta.(82)

Yaşlı hastalardaki femur boyun kırıklarının internal fiksasyonla tedavisinde yüksek komplikasyon, mortalite ve morbidite görülmesi, tedavide hemiarthroplastinin daha öne çıkmasına neden olmuştur(83,84).

Artroplasti kararından sonrada unipolar endoprotez, bipolar endoprotez ve total kalça protezi; çimentolu veya çimentosuz seçeneklerini değerlendirmek gerekir.

Artroplastiyeye karar verilen femur boyun kırıklarında unipolar endoprotez ile tedavi edilen ve iyi sonuç alınan birçok çalışma vardır(85-88). Özellikle daha genç ve aktif hastalarda gelişen asetabular erozyona bağlı ağrı hastalarda büyük rahatsızlığa neden olmuştur. Bu durum bipolar endoprotez ve total kalça protezini gündeme getirmiştir.(28,82,89-91).

Bipolar endoprotezler ilk olarak 1970'lerin başında geliştirilmiştir. Bipolar hemiarthroplastide kalça eklem hareketinin bir kısmını metal-kırıkta yüzeyinden, bir kısmında metal-polietilen yüzeyinden yapar ve polietilen kısmın yürüme esnasında şok

abzorbe edici etkisinden yararlanır. Bu özellikleri sayesinde asetabular erozyonu azalttığı düşünülmektedir.(28,89) Bipolar protezlerle başarılı sonuçlar alabilmek için metal-polietilen yüzeyin özelliğini kaybetmemesi gerekir. Metal-polietilen hareketinin kısa bir sürede kaybolarak bipolar protezin, unipolar protez gibi işlev gördüğünü savunan çalışmalar olduğu gibi bu özelliğin uzun süre işlev gördüğünü ve asetabular erozyon azalttığını savunan çalışmalarda az değildir.(31,64,88,92,93,94)

Wada yaptığı bir radyolojik çalışmada bipolar protez iç eklemnin hareketinin ameliyat sonrası döneme göre çok az miktar azalmakla birlikte 108 ay sonra bile devam ettiğini saptamıştır.(31)

Bochner, femur boyun kırıklarının efektif tedavisinde bipolar artroplasti sonuçlarının, unipolara göre anlamlı olarak farklı olduğunu belirtmiştir. Ağrının olmaması, erken mobilizasyon ve fonksiyonların erken dönemde kazanılmasını sağlar. Bunun yanında gevşeme ve asetabular erozyonun minimale indirilmesi, femur boyun kırıklarının tedavisinde bipolar endoprotezlerin daha uygun olduğunu gösterir.(64)

Lestrage, 496 vakalık çalışmada; internal fiksasyon, unipolar ve bipolar protezlerin sonuçlarını karşılaştırmış ve bipolar grupta internal fiksasyona göre belirgin bir oranda mortalite ve morbidite oranlarında düşme saptanmıştır. Ayrıca bipolar grupta unipolara göre asetabular erozyonun az görüldüğünü belirtmiştir.(95)

Anne JH Vochteloo ve arkadaşlarının yaptığı çalışmada 70 yaş üstü 200 deplase femur boyun kırıklı hasta değerlendirilmiş. Çimentolu teknikte kardiyak aritmi, kardiopulmoner arrest gibi mortal komplikasyonların riski arttığını belirterek çimentosuz protezde ise bu komplikasyonlar azalsada, kemik kalitesine dikkati çekmiştir.(96)

Wender Figved ve arkadaşlarının çalışmada ise 70 yaş üstü 112 kalça incelenmiş. 3 aylık takipte çimentolu protezde Harris skoru 70.9, çimentosuzda 72.1 olup bir yıllık takiplerinde ise 78.9 ve 79.8 idi. Barthel indeksi ve EQ-5D skorlarında ise anlamlı bir fark görülmemiş. Komplikasyon ve mortalite açısından ise iki grupta birbirine benzemektedir. Sonuç olarak her iki yönteminde ileri yaş femur boyun kırıkları tedavisinde iyi birer seçenek olduğunu söylemektedirler.(97)

Kemik çimentosu, protezin femura daha stabil yerleşmesini sağlayarak erken mobilizasyona izin vermesi ile hastanın ameliyat sonrası rehabilitasyonunu kolaylaştırır. Çimentolu artroplastinin çimentosuza göre ağrı ve mobilizasyon sonuçlarının daha başarılı olduğuna ayrıca mobilizasyon esnasında yardımcı cihazlara ihtiyacın belirgin olarak daha az olduğunu belirten çalışmalar vardır. Mortalitenin çimentolu tedavi edilen hastalarda daha düşük olduğunu bildiren çalışmalarda vardır. Kemik çimentosu kullanılmasının; revizyonu

zorlaştırması, enfeksiyon riskini artırması, operasyon süresini uzatması, daha fazla kan kaybına neden olması ve daha fazla heteretopik ossifikasyona neden olması gibi dezavantajları da vardır. (64,95,98-102)

70 yaş üzerindeki, genel durumu çok düşük, serebrovasküler olayların eşlik ettiği hastalara artroplasti yapılacaksa mutlaka çimentolu uygulanması önerilmektedir. (64,95,101,102)

Biz artroplasti uyguladığımız 56 olgunun 8'ine Thompson endoprotez, 41'ine bipolar endoprotez ve 7'sine de total kalça protezi uyguladık. Hastaların yaş ortalaması Thompson endoprotez yapılan grupta 83, bipolar endoprotez yapılan grupta 76 ve total kalça protezi yapılan grupta 69 idi. Bipolar endoprotez uygulanan hastaların 27'si çimentolu, 14'ü çimentosuz, TKP uygulanan hastaların 1'i çimentolu, 6'sı çimentosuzdu.

Artroplastide en çok tercih edilen yaklaşımlar anterolateral ve posterolateral yaklaşımlardır. Anterolateral yaklaşımında kan kaybının daha fazla olması, abduktör kasların zedelenmesi dezavantaj iken , enfeksiyon oranının ve çıkık riskinin daha düşük olması avantajdır. Posterolateral (Modifiye Gibson) yaklaşımda daha yüksek oranda görülen çıkık dezavantaj iken kan kaybının az olması, ekspojurun daha iyi olması, dış rottatorlar dışında hiç bir adelenin kesilmemesi avantajdır.

Coventry(103) Gibson yaklaşımı kullandığı olgularda ameliyattan sonra çıkık olmadığını bildirmiş. Wood(104) bu iki yaklaşımı mukayese ederek posterior yaklaşımda enfeksiyon ve çıkık oranının daha yüksek olduğunu bildirmiş. Enfeksiyon oranının yüksek olması posterior yaklaşımda perineye daha yakın olmasıyla, çıkık oranının yüksekliğini de arka kapsülün rezeke edilmesine bağlıyor. Wood'a göre anterior girişimde çıkık oluşmamakta ancak bu tip girişimlerde femur cisim kırığı sık görülmektedir. Barr ve ark(105) anterior ve posterior yaklaşımların birbirine üstünlüğü olmadığını bildirmiştir. Kırıl ve ark(72) tüm olgularında değiştirilmiş gibson yaklaşımını, Tuncel ve ark(72) tüm olgularında Modifiye Gibson yaklaşımını, Salvakçı(26) çalışmasında olgularının %58,6'sına Modifiye Gibson yaklaşımını, % 41,4'üne ise anterolateral yaklaşımı tercih etmişlerdir. Salvakçı Modifiye Gibson yaklaşımı uyguladıkları olgularında çıkık ve enfeksiyon oranının anterolateral yaklaşımdan daha yüksek olmadığını ve ameliyatın daha kısa sürdüğünü, kanamanın daha az olduğunu ve dokuların daha az travmatize olduğunu bildirmektedir.

Biz artroplasti uyguladığımız olgulara anterolateral ve posterolateral yaklaşımlarını kullandık. Thompson endoprotez uygulanan 8 hastanın 6'sına posterolateral yaklaşımını, 2'sine anterolateral yaklaşımı kullandık. Bipolar endoprotez uyguladığımız 41 hastanın

33'üne posterolateral yaklaşım, 8'ine anterolateral yaklaşımı uyguladık. Total kalça protezi yapılan 7 hastanın 5'üne anterolateral yaklaşım, 2'sine postorolateral yaklaşımını kullandık.

Kalça cerrahisi uygulanan hastalarda ortaya çıkabilecek komplikasyonların başında hematoma ve enfeksiyon gelmektedir. Literatürde enfeksiyon oranı %2-20 arasında değişmektedir. Artroplasti uygulamaları sonrasında gelişen derin enfeksiyonun tedavisi oldukça zordur. Bu nedenle önleyici tedbirlerin alınması büyük önem taşımaktadır. Hemiartroplasti uygulanan hastalarda Erginer ve ark.(106) %11,5 enfeksiyon, % 7,5 hematoma geliştiğini belirtmiş. Chan ve ark.(107) dren kullandıkları olgularda enfeksiyon oranını %6,3, dren kullanmadıkları olgularda %28 olduğunu bildirmiş. Petersen ve ark. (77) %1,4 derin enfeksiyon ve %0,3 yüzeysel yara enfeksiyonu, D'Arcy ve ark. (108) %4,7 oranında enfeksiyon olduğunu bildirmişlerdir. Şarlak(109) enfeksiyon oranını %4, Tuncel ve ark (110) %19,1, Ünsaldı ve ark.(111) %8,3 enfeksiyon oranı belirtmişlerdir. Salvaççı(26) çalışmasında % 4,3 oranında enfeksiyon ve %1,65 oranında hematoma olduğunu bildirmiştir. Hersekli (61) total kalça protezi yapılan olgularda % 7,1, Bipolar hemiarthroplasti grubunda % 8,3 ve unipolar hemiarthroplasti grubunda %10,5 yüzeysel enfeksiyon geliştiğini bildirmiş, hiçbirinde derin enfeksiyon ile karşılaşmamışlar.

Biz hastalarımızın hepsinde negatif basınçlı dren kullandık ve bu drenleri ameliyattan 24 saat sonra çektik. 56 hastanın 5(%8,9)'inde yüzeysel yara enfeksiyonu gelişti. Hastaların 2(%3,5) 'sinde derin enfeksiyon gelişti.

Derin ven trombozu kalça kırıklarında görülen başka bir komplikasyondur. Geçirilmiş tromboemboli atağı, geçirilmiş venöz cerrahi ve variköz venlerin varlığı, önceki ortopedik operasyonlar, ileri yaş, malignite, konjestif kalp yetmezliği, hareketsizlik, obezite, oral kontraseptif veya hormon tedavisi kullanımı, aşırı kan kaybı ve kan transfüzyonu derin ven trombozu oluşumunda etkendir. %80-90 oranında ameliyat olan ekstremitelerde görülür. Çoğu baldırdaki venlerde oluşur ve %30 oranında yukarı doğru yayılır. Pellgrini ve ark. (112) tedavi edilmeyen baldırdaki trombozun %31 oranında klinik olarak belirgin tromboemboli gelişimini bildirmiştir. Kakkar ve ark.(112) trombozun gelişme riskinin ameliyattan sonraki 3 haftalık dönemde riskin devam ettiğini bildirmiştir Fredin ve Nillius (112) ameliyattan sonra 2. ve 3. haftalarda ölümcül tromboemboli riskinin yüksek olduğunu belirtmiş ve bunun için hastalar taburcu olduğu zaman profleksinin devam etmesi gerektiğini bildirmiştir. Davis ve ark. (112) spinal anestezi altında ameliyat ettikleri olgularının %13'ünde, genel anestezi altında ameliyat ettikleri olgularda %27'sinde derin ven trombozu geliştiğini bildirmiştir. Bochner(64) femur boyun kırığı nedeniyle hemiarthroplasti yapılan olgularının %2,2'ünde derin ven trombozu, %1,1'inde pulmoner emboli olduğunu bildirmiş.

Yao(113) %3,5'inde derin ven trombozu, %2'sinde pulmoner emboli bildirmiş. Literatürde kalça kırığından sonra cerrahi yapılan hastalarda derin ven trombozu oranı %58 ve ölümcül akciğer emboli oranı %7,5 olarak bildirilmiştir. Bizim çalışmamızda derin ven trombozu %17,2, erken dönemde emboli sebebiyle ölüm oranı ise %7,14 idi.

Artroplasti uygulamaları sonrasında gevşemenin ardından ikinci sık görülen komplikasyon çıkıktır. Protezin yanlış pozisyonda yerleştirilmesi, posterior yaklaşım, ameliyat sonrası hastanın çıkığı önleyici önerilere uymaması, kalça adduktor mekanizmanın zayıflaması, geçirilmiş kalça cerrahisi, TKP uygulanılarda bir veya her iki komponentin hatalı pozisyonu, femoral komponentin boyun kısmının asetebuler komponent kenarına takozlaması gibi etkenler çıkık riskini artırır. Kadınlarda erkeklere göre daha sık görülür. Hasta yeterli kas gücü ve kontrolüne ulaşmadan kalçanın kötü pozisyonu sonrası çoğu ameliyat sonrası ilk 3 ayda gelişir. Coventry (112) geç çıkıkların %44 tekrarlama eğiliminde olduğunu ve cerrahiye ihtiyaç duyduğunu bildirmiştir. Total kalça protezi sonrası çıkık oranı %3'tür. Fackler ve Poss (112) posterolateral yaklaşım ile TKP'i yaptıkları olgularının %2,4'ünde, Woo ve Morrey (112) posterolateral yaklaşım ile çıkık oranını %5,8'inde, anterolateral yaklaşım kullandıkları olgularında %2,3'ünde oranında çıkık bildirmişlerdir. Tuğrul (114) TKP yapılan hastalarının %2,4'ünde, Güzel (114) anterolateral yaklaşım ile TKP uyguladıkları hastalarının %2'sinde çıkık bildirmişlerdir. Endoprotez uygulanan hastalarda çıkık oranı %1-10 arasında değişmektedir; Petersen (77) takip ettiği hastaların %6,1'inde çıkık tespit etmiş, ameliyat sonrası ilk 10 günde erkeklerde %3,2 kadınlarda ise %1,8 çıkık olduğunu bildirmiş. Mırzanlı (67) %6,5 oranında çıkık tespit etmiş, bunların 2'si erken dönemde,1'i geç dönemde çıkık oluşmuştu, D'arcy (108) %3 ve Tuncel (110) %4,2 oranında çıkık bildirmişlerdir. Bizim olgularımızdan 3'ünde erken dönemde çıkık oluştu. Çıkıklar postop 1. gün 2. gün ve 1 hafta sonra gelişti. Bu üç hastayada posterolateral yöntemle bipolar endoprotez uygulanmıştı. 1 hastamızda da postop 3,5 ay sonra çıkık görüldü. Bu hastamız önerilen tedaviyi kabul etmedi. Olgularımızın çıkık gelişme oranı ve zamanı literatür ile uyumlu idi. Uygulanan cerrahi yaklaşımın çıkık gelişme oranını üzerinde etkili olduğu kanaatindeyiz.

Hastanede yatış süreleri değerlendirildiğinde; Rogmark(106) artroplasti uyguladığı hastalarının yatış süresini ortalama 9 gün (1-83 gün), Kaptanoğlu (73) bipolar endoprotez yapılan olgularda ortalama 11,9 gün (7-28 gün) olduğunu bildirmişlerdir. Hastalarımızın hastanede yatış süresinin ortalama 11,4 gün (4-34 gün) olduğunu tespit ettik. Bu sonuçlar literatür sonuçları ile uyumlu idi.

Gevşeme artroplastinin, geç dönemde en ciddi komplikasyonu ve en sık revizyon nedenidir. Gevşeme radyolojik olarak tanı konulabilen bir komplikasyondur. Çimentoda kırık veya kemik-çimento arasında 2 mm veya daha fazla kalınlıkta radyolüsent hattın görülmesi radyolojik gevşeme lehine kabul edilir. D'Arcy (47) Thompson endoprotez uyguladığı olgularının ve 48 aylık takibinde %18'inde, Sarunas ve ark.(47) femur boyun kırığı nedeniyle total kalça protezi uyguladığı olguların %4'ünde ve revizyon uyguladığı 6 olgunun 4'ü aseptik gevşeme revizyon nedeniydi. Solak ve ark.(115) hemiarthroplasti uyguladığı olgularının ortalama 38 aylık takipleri sonucunda, Thompson endoprotez yaptığı olguların %20'sinde, modüler başlı endoprotez uygulanan hastalarda ise %10'unda, Hersekli ve ark. (65) femur boyun kırığı nedeniyle total kalça protezi, bipolar endoprotez ve unipolar endoprotez uyguladıkları olguların, sadece unipolar hemiarthroplasti uygulanan grupta %5,3'ünde gevşeme olduğunu bildirmişlerdir. Salvakçı (26) parsiyel kalça protezi uyguladıkları olguların % 19,01'inde aseptik gevşeme olduğunu bildirmiştir. Biz artroplasti yaptığımız olguların ortalama 35 aylık takipleri sonucunda 5 (% 9)'inde aseptik gevşeme tespit edildi. Bunların 2'sine Thompson endoprotez ve 3'üne bipolar endoprotez yapılmış hastalardı. Litaratürde belirtilen oranlar ile uyumlu bulundu.

Asetebuler aşınma hemiarthroplastinin, özellikle unipolar hemiarthroplasti uygulamalarının ciddi bir komplikasyonudur. Genellikle nispeten genç ve aktif hastalarda uygulanan çimentolu unipolar hemiarthroplasti sonrasında yüksek oranda izlenir. Bipolar endoprotezlerin tasarımındaki amaç, kalça hareketinin dışta yer alan metal-eklem kıkırdağı yüzeyinden, içte yer alan metal-polietilen yüzeyine aktarılarak asetebuler aşınma önlenmesidir.

Bipolar protezlerde metal-polietilen hareketinin uzun süre devam ettiğini ve asetebuler aşınma azalttığını belirten yayınlar yanında, bipolar protezlerin kısa bir süre sonra unipolar protez gibi işlev gördüğünü ve asetebuler aşınma gelişimini engellemediğini belirten yayınlarda vardır.(27-31,64) D'Arcy ve ark.(108) 161 olguya Thompson endoprotez uygulamış ve 3 yıllık takipleri sonunda %11 asetebuler aşınma olduğunu tespit etmiştir. Salvakçı (26) ortalama 65,3 aylık takiplerinde % 4,96 olguda asetebüler aşına tespit ettikleri belirtmiş ve olguların 4'üne Thompson, 2'sine modüler tip endoprotez yapılmıştı. Lo (116) bipolar hemiarthroplasti uyguladığını hastalarının 34 aylık takibinde %2,2 asetebüler aşınma, Lausten (76) 24 aylık takiplerinde %4 oranında asetebuler aşınma tespit etmişler. Devas (117) en az takip süresinin 12 aydan az olduğu olgularında hiç asetebuler aşınmaya rastlamamıştır. Hersekli ve ark. (61) unipolar hemiarthroplasti grubunda %22,2, bipolar hemiarthroplasti grubunda ise %8,3 oranında asetebüler aşınma bildirmişler. Olgularımızda

asetebuler aşınma tespit etmedik. Bunun sebebi belki takip sürelerimizin yeteri kadar uzun olmaması ve bipolar hemiartroplastinin ve total artroplastinin daha çok tercih edilmiş olmasına bağladık.

Bir diğer komplikasyon olan ektojik kemikleşmenin gerçek nedeni bilinmemekle beraber cinsiyeti erkek olanlarda, çok miktarda kemik rezeksiyonu veya geniş yumuşak doku disseksiyonu yapılmış olan olgularda daha sık olduğu bildirilmekte ve direkt lateral yaklaşımda biraz daha fazla ektojik kemikleşmeye neden olabileceği belirtilmektedir. Lo ve ark.(116) çimentolu protezlerde tehlikenin anlamlı derecede arttığını belirtmişlerdir. Bundan küçük çimento parçacıklarının olmasının, çimento polimerizasyonu sırasındaki termal reaksiyonun ve çimentonun kimyasal etkilerinin ektojik kemikleşme oluşumundan sorumlu olduğunu bildirmişlerdir. Genellikle ağrısızdır, fakat hareket genişliğini değişik derecelerde kısıtlayabilir ve belirgin hareket kaybı, %2 ile %7 arasında bildirilmiştir. Purtil ve ark(118) çimentolu ve çimentosuz total kalça artroplastisinde ektojik kemik oluşumu sıklığı ve kemik formasyonun şiddeti açısından gruplar arasında anlamlı bir farklılık saptamamışlardır. Ektojik kemikleşme sıklığı %3-50, ortalama %13 oranında gözlemlendiği bildirilmiştir.(48,119,120) Biz çalışmamızda 6'sı erkek 2'si kadın toplam 8 (%14,5) hastamızda ektojik kemikleşme tespit ettik. 5 hastaya Thompson endoprotez, 2 hastaya total kalça protezi ve bir hastaya da bipolar endoprotez yapılmıştı. 5 hastaya posterior Moore veya posterolateral yaklaşım, 3 hastaya anterolateral yaklaşım uygulanmıştı. Brooker'ın tanımladığı ektojik kemikleşme derecesi 3 hastada grade 1, 2 hastada grade 2 ve 3 hastada grade 3 olduğu tespit edildi. Çalışmamızdaki erkek hastalarımızın daha çok olması ve ektojik kemikleşmenin sıklığı literatürlerde belirtilen sonuçlarla uyumlu idi. Anterolateral girişimlerde daha sık oranda beklenmesine rağmen bizde posterior yaklaşım uygulanan hasta sayısı fazla idi, ancak bu fark anlamlı bulunmadı. İleri safhalara ulaşmadığı sürece hastalarda işlevsel bir kısıtlama yapmadığı belirtilmiş, çalışmamızda alınan sonuçlar bu fikri desteklemektedir.

Ameliyat sırasında protez sapının femur cismini delmesi literatürde %4,4 varan oranlarda oluşabileceği belirtilmektedir. (119,120) Şarlak ve ark. (48) %0.9, Erginer ve ark.(121) %0.3 oranında bildirmişlerdir. Biz 1 olguyla karşılaştık, femoral sistemi uzun bipolar hemiartroplasti uygulaması sırasında, femoral kanal hazırlanırken raspalama esnasında femoral korteksin delindiği tespit edildi.

Femur boyun kırıklarında ölüm oranını etkileyen birçok etken vardır. Bunlar yaş, cinsiyet, travma derecesi, eşlik eden yaralanmalar, kırık öncesi işlevsel durum, mental durum, malignensi varlığı, travma–ameliyat arasındaki süre, ameliyat süresi ve tipi, eşlik

eden dizgesel hastalıklar ve ameliyat sonrası mobilizasyon durumu gibi etkenler rol oynamaktadır. (75,122,123)

İleri yaşın birçok çalışmada ölüm oranını arttırdığı belirtilse de, Eiskjaer (122) ise yaşın ölüm oranını üzerinde normal popülasyondan farklı olmadığını savunmaktadır. Sarunas ve ark. (47) genç yaşta ölüm oranının daha düşük olduğunu bildirmektedir. Ölen olgularımız yaş ortalaması 82 idi ve bu yaş ülkemiz koşullarında ileri yaş sayıldığı için mortalitede etkili olduğunu düşünüyoruz. Kadınların ölüm riskinin yüksek olduğunu gösteren çalışmaların yanında, Kenzora(75) ise cinsiyetin ölüm oranını etkilemediğini belirtmiştir. Bizim olgularımız 32'si erkek, 29'u kadın hasta idi, ölüm oranı her iki cinsde de benzer oranda idi. Bu hastaların %95'inin kırık etiyojisinin düşük enerjili travma olması, femur boyun kırığının ileri yaşta düşük enerjili travma sonucu olması nedeniyle travma şiddetinin ölüm oranı ile ilişkili olmadığını düşünüyoruz. Femur boyun kırığı oluşan hastalarda dizgesel hastalıkların eşlik etmesi ölüm oranını belirgin derecede arttırdığı belirtilmiş.(122) Bizim olgularımız da %80'inde mevcut herhangi bir veya birden fazla dizgesel hastalığı vardı ve bunun ölüm riskini arttırdığını düşünüyoruz. Hastaneye femur boyun kırığı nedeniyle başvuran yaşlı hastaların çoğunda eşlik eden kronik hastalıklar vardır ve cerrahi öncesi bunların kontrol altında alınması gerekmektedir. Kenzora(75) ilk 24 saat içinde cerrahi uygulanan hastalarda mortaliteyi %34, 2-5 gün içinde uygulanan hastalarda %5,8 olarak bulmuş ve hastanın ameliyat öncesi stabilizasyonunun çok önemli olduğunu vurgulamıştır.

Bizde dizgesel hastalığı olan hastalarımızda ilgili bölümlerin görüşünü alınarak ameliyat öncesi genel durumları düzeltildi ve ameliyata hazır hale getirildi. Hastaya uygulanan anestezi tipinin ölüm riskini etkilemediğini belirtilmiş.(124) Skinner ve ark.(124) femur boyun kırıkları tedavisinde internal tespit, unipolar hemiarthroplasti ve total kalça protezini karşılaştırmış, gruplar arasında ölüm oranı açısından fark bulunmadığını belirtmişlerdir. İnternal tespitin artroplastiye göre daha düşük ölüm riski taşıdığını belirten yazarlarda vardır. Ölen hastaların çoğunun artroplasti yapılmış hastalar olmasına rağmen bunun sadece bu tedavi yönteminin uygulanmasından kaynaklandığını söylemek doğru olmaz. Bu hastaların ileri yaşta olmaları ve eşlik eden dizgesel hastalıklarının ölüm oranını arttırdığını düşünüyoruz.

Ölüm oranı ameliyat sonrası birinci yılda %10-41 arasında değişmektedir.(119,120) Vertelis ve ark.(48) çalışmasında 1,5 yıl takip ettiğini olgularının ölüm oranını % 23,3, Sarunas ve ark.(47) total kalça protezi yaptığı olgularını 12 yıl takip etmiş bir yılın sonunda ölüm oranını %4, çalışma sonunda ise %25 olduğunu bildirmişlerdir. Bochner(38)

çalışmasında hastanedeki ölüm oranını %3.3, ilk 6 ay içindeki ölüm oranını %9,2 genel ölüm oranını %24.1, Öztürkmen ve ark. ortalama 5 yıl takip ettikleri olgulardan revizyon cerrahisi uygulananlarda %5.9, Salvakçı çalışmasında ilk 1 ay içinde %12,7 olarak bildirmişlerdir. olarak bildirmiş. D’Arcy ve ark.(108) ilk 1 ay içinde ölüm oranını %12,9, Rogmark ve ark.(106) hemiarthroplasti ve internal tespit uyguladığı olgularında bir yıl içindeki ölüm oranını sırasıyla % 28 ve %40 olduğunu bildirmiş ve ölüm oranları arasında fark olmadığını bildirmişlerdir. Erginer ve ark. (121) ilk 1 ay içindeki ölüm oranını %6.8, Şarlak ve ark. (72) ilk 1 ay içindeki ölüm oranını %10.4, Vatansver ve ark(167,26)

Biz çalışmamızda genel ölüm oranını %32 olarak tespit ettik, en erken ölüm ameliyat sonrası 1., 2. 4. ve 15. günde oldu. İlk 1 ay içinde hastanedeki ölüm oranı %5, ilk 1 yıl içindeki ölüm oranın %11,5 olduğu tespit edildi. Bu sonuçlarımızın literatür sonuçlarıyla uyumlu olduğu gözlemlendi.

Rogmark ve ark.(106) femur boyun kırığı nedeniyle hemiarthroplasti ve internal tespit uyguladığını hastaları karşılaştırmış, hemiarthroplasti grubunda hastaların %41’nin kırık öncesi yürüme işlevlerine ulaştığını ve %74,3’ünde ağrı olmadığı bildirmiş ve bir yıllık takiplerinde hemiarthroplasti grubunda %92’sinde, internal tespit uygulanan olgularda % 64’ünde başarı elde ettiğini bildirmektedirler.

Wazir ve ark. (59) yaş ortalaması 75 olan olgularına çimentolu total kalça protezi uygulamış ve ortalama 21 aylık takipleri sonucunda ortalama Harris puanlarının 83 (çok iyi) olduğunu bildirmişlerdir.

Solak ve ark.(115) Thompson endoprotez ve bipolar endoprotez uyguladığı hastalarını ortalama 38 ay takip etmiş, Harris kalça değeri iyi olarak tespit etmiş ve gruplar arasında anlamlı fark olmadığını belirtmişlerdir.

D’Arcy ve ark. (108) unipolar hemiarthroplasti uygulanan olgularının sonuçlarını % 44 mükemmel, %38 iyi, %10 orta, %8 kötü, Lausten ve ark. (76) bipolar endoprotez yapılan olgularının sonuçlarını %64 mükemmel, %27 iyi, %9 orta, Salvakçı (26) çalışmasında olgularının %66,1’i mükemmel, %15,7’si iyi, %9,9’u zayıf, %5,7’si kötü ve %2,4’ü çok kötü sonuç elde ettiklerini bildirmişlerdir. Çalışmamızdaki toplam 56 hasta ortalama 35 ay takip edildi. Olguların Harris’in kalça sayısal değerlendirme cetveline göre sonuçları; Harris kalça sayısal değerlendirme cetveline göre değerlendirildiğinde; Yaş aralıkları 51-97 olan hastaların %24’ünde mükemmel, %30’unda çok iyi, %10’unda iyi ve %13’ünde orta ve % 23’inde kötü olarak değerlendirdik. Genel ortalama olgularımızın harris kalça değerleri literatür ile uyumlu olduğu gözlemlendi.

7. ÖZET

Amaç: Bu çalışmada artroplasti ile tedavi edilen femur boyun kırıklı ileri yaştaki hastaların kısa dönem fonksiyonel sonuçları değerlendirilmiştir.

Gereç ve Yöntem: Selçuk Üniversitesi Meram Tıp Fakültesi Ortopedi ve Travmatoloji Kliniği'nde, 2004–2008 yılları arasında femur boyun kırığı nedeni ile başvuran 61 hasta değerlendirildi. Bunlardan 29'u erkek (%47.5), 32'si kadındır. (%52.5). 56 hasta artroplasti ile tedavi edildi. Ameliyat ettiğimiz andaki ortalama yaşları 74,9 olup en genç hastamız 51 en yaşlısı ise 97 idi. 36 hastada sağ (%59), 25 hastada sol (%41) tarafta femur boyun kırığı mevcuttu.

Hastaların preoperatif ve postoperatif olarak fonksiyonel sonuçları; Harris'in Kalça Fonksiyonlarını Değerlendirme Skalasına göre değerlendirilip puanlandı.

Bulgular: Kırıkların Garden Sınıflandırmasına göre değerlendirilmesinde 17'si (%28) Garden Tip 2, 29'u (%47) Garden Tip 3 , 15'i (%25) Garden Tip 4 idi. Kırıkların Pauwels sınıflamasına göre yapılan değerlendirmesinde 17'sinde (%28) Tip 2, 44'ünde (%72) Tip 3 idi. Hastaların 8'ine Thompson endoprotez, 41'ine bipolar endoprotez ve 7'sine de total kalça protezi yapıldı. Hastaların yaş ortalaması Thompson endoprotez yapılan grupta 83 yaş, bipolar endoprotez yapılan grupta 76 yaş ve total kalça protezi yapılan grupta 69 yaş idi. Bipolar endoprotez uygulanan hastalardan 27'sine çimentolu, 14'üne çimentosuz artroplasti, TKP uygulanan hastalardan 1'ine çimentolu, 6'sına çimentosuz artroplasti yapıldı. Hastalarımızın en kısa takip süresi 20 ay, en uzun takip süresi ise 61 ay ortalama takip süresi ise 29 aydı.

Sonuç: Yeterli takibi yapılabilen toplam 50 hasta Harris kalça sayısal değerlendirme cetveline göre değerlendirildiğinde; yaş aralıkları 51-97 olan %24'ünde mükemmel, %30'unda çok iyi, %10'unda iyi ve %13'ünde orta ve % 23'inde kötü Harris kalça değeri elde edildi.

Anahtar Kelime: Artroplasti, femur boyun kırığı, ilkeri yaş, kırık tipi, Harris kalça skoru.

8.SUMMARY

Purpose : In this study, short term functional results of elderly patients with femoral neck fractures that were treated with arthroplasty were evaluated.

Materials and Methods: In Selcuk University Meram Faculty of Medicine at the Clinic of Orthopedics and Traumatology, 61 patients applying with the reason of femoral neck fracture between the years of 2004 and 2008 were evaluated. Of these , 29 were male(%47.5), 32 were female (%52.5). 56 patients were treated with arthroplasty. The average age of them was 74.9 at the time of operation, our youngest patient was 51 and the oldest one was 97. In 36 patients (%59), the femoral neck fracture was present on the right side and in 25 patients (%41), the femoral neck fracture was present on the left side.The preoperative and postoperative functional outcomesof patients were evaluated and graded according to Haris Hip Scale.

Findings: In the evaluation of fractures according to Garden Classification, 17 (%28) of them were Type 2, 29 (%47) of them were Type 3, 15 (%25) of them were Type 4. In the evaluation of fractures according to Pauwels Classification, 17 (%28) of them were Type 2, 44 (%72) of them were Type 3. To 8 patients Thompson Endoprothesis, 41 patients Bipolar Endoprothesis, 7 patients Total Hip Prothesis were applied.he average age of patients was 83 in the group with Thompson Endoprothesis, 76 in the group with Bipolar Endoprothesis, 69 in the group with Total Hip Prothesis. Of the patients to whom Bipolar Endoprothesis was applied, cemented was applied to 27 of them, noncemented was applied to 14 of them; of the patients to whom THA was applied, cemented was applied to 1 of them, noncemented was applied to 6 of them. The fallow up period of our patients was 20-61 months (mean 29).

Conclusion: When the total 50 patients whose adequate follow up could be achieved were evaluated according to Haris Hip Scale, in the range of 51-97 ages, in %24 exelent, in %30 very good, in %10 good, in %13 average and %23 bad Harris hip value was obtained.

Keywords: Arthroplasty, femoral neck fracture, elderly age, fracture type, Harris Hip Score.

10. KAYNAKLAR

1. **Kuran O:** Sistematik anatomi. Filiz Kitapevi s: 85-119, İstanbul 1983 .
2. **Ege R:** Kalça anatomisi, Kalça cerrahisi ve Sorunları, Türk Hava Kurumu Basımevi, s:29-52, Ankara, 1996.
3. **Arıncı K:** Anatomi Cilt -1, Güneş Kitabevi Ltd. Şti., s:140-141, Ankara, 1995.
4. **Dere F:** Anatomi Cilt – 1 Adana, 1988.
5. **Arıncı K:** Anatomi Cilt -1, , Güneş Kitabevi Ltd. Şti., s: 28- 29, Ankara, 1995.
6. **Aksoy M:** Femur üst uç iç yapısı ve kalkar femorale. Acta Orthop et traum. Turcica. V: XI, s: 4: 210-221, 1997
7. **Aksoy M:** Femur üst uç iç yapısı ve kalkar femorale, Acta Orthop. Traum. Turc. Cilt 11, 4: s: 210, 1977.
8. **De Lee J.C:** Fractures and dislocation of the hip, Rockwood CA, Green DP, Bucholz RW(eds), Fractures and adults, JB Lippincott, s:1661- 1739, Philadelphia, 1996
9. **Deveci K:** Femur trokanterik bölge ve boyun kırıklarında tedavi yöntemi seçimini etkileyen faktörler, uzmanlık tezi, Isparta, 1999
10. **Kurtulmuş T:** Femur trokanterik bölge kırıklarında PFN (Proksimal femoral nail) uygulamalarımız ve sonuçları, Uzmanlık tezi, İstanbul, 2006
11. **Arıncı K:** Anatomi Cilt -1, Güneş Kitabevi Ltd. Şti., s:143-144, Ankara, 1995
12. **S. Terry Canale:** Campbell's operative orthopaedics, 10. baskının Türkçesi, cilt3, s: 2908-2922, Hayat tıp kitapçılık
13. **Bombeli R:** Santore R., Poss R., Mechanics of he normal and osteoarthritic hip. A new perspective. Clin Ortrhop Rel Res, s:182, 1984
14. **Charnley J:** Total prostetic replacement for advenced coxarthrosis. İnternal Publications 6, Wrigthington:1967 s:52.
15. **Stauffer, R.N:** Prostetic hip replacement for femoral neck fractures. Surgery of the Musculoskeletal System. 2th Ed. Vol.3 (ed) Evarts, 2593-2612, C.McC. New York, Edinburgh, London, Melbourne, Churcil Livingstone1990.
16. **Swiontkowski, M.F:** Current Concepts Rewiew Intracapsuler Fractures of the Hip. J.Bone Joint Surg. 76-A(1), s:129-137, 1994.

17. **Tronzo, R.G:** Femoral Neck Fractures. The Hip and Its Disorders, (ed) Steinberg, M.E s:247-277, Philadelphia, London, Toronto, Montreal, Sydney, Tokyo, W.b. Saunders Company 1991.
18. **Ege R:** Kalça anatomisi, Kalça cerrahisi ve Sorunları, Türk Hava Kurumu Basımevi, s:977-1040 Ankara, 1994
19. **Speer KP ve ark:** Magnetic resonance imaging of the femoral head after acut intracapsular fracture of the femoral neck. JBJS (Am), 72/1, 98-103
20. **DeLee J.C:** Fractures and Dislocations of the Hip, Rockwood and Green's Fractures in Adults, Vol:2, , Lippincott-Raven, s: 1659-1827, 1996.
21. **S. Terry Canale:** Campbell's operative orthopaedics, 10. baskının Türkçesi, Hayat tıp kitapçılık , cilt 2, s:1466-1503, 2007.
22. **Frede Frihagen:** Lars Nordsletten, Jan Erik Madsen ,Hemiarthroplasty or internal fixation for intracapsular displaced femoral neck fractures, Orthopaedic Centre, Ulleval University Hospital, Oslo, Norway, BMJ10 October 2007.
23. **Laros, G.S:** Intertrochanteric Fractures. Surgery of the Musculoskeletal System. 2Th ED. Vol.3, Evarts, s: 2549-2592, C.McC. New York, Edinburgh, London, Melbourne, Churchill Livingstone, 1990.
24. **Müller M.E:** Lessons of 30 Years of Total Hip Arthroplasty. Clin. Orthop. 274, s: 12-21, 1992.
25. **Murray W.R:** Endoprosthetic Replacement. The Hip and Its Disorders, Steinberg, M.E. Philadelphia, London, Toronto, Montreal, Sydney, Tokyo, W.B. Saunders Company s: 23-855, 1991.
26. **Salvakaçı N:** Parsiyel kalça protezi uygulanan femur boyun kırıklarında sonuçların değerlendirilmesi, Uzmanlık tezi, Sivas, 1997.
27. **Giliberty RP:** Hemiarthroplasty of the hip using a low-friction bipolar endoprosthesis. Clin Orthop, 175: 86- 92, 1983.
28. **Langan P:** The Gilberty bipolar prosthesis. A clinical and radiographical review. Clin Orthop, 141: 169 -175, 1979.
29. **Malhotra R:** Bipolar hemiarthroplasty in femoral neck fractures. Arch Orthop Trauma Surg, 114: 79- 82, 1995.
30. **Philips TW:** The Betaman bipolar femora head replacement. A Fluoroscopic study of movement over a four- year period. J Bone Joint Surg. 69-B: 761-764, 1987.
31. **Wada M. et al:** Use of osteonics UHR hemiarthroplasty for fractures of the femoral neck. Clin orthop, 338: 172-181, 1997.

32. **Coates RL, Armour P:** Treatment of subcapital femoral fractures by primary total hip replacement. *Injury*, 11(2):132-135, 1979.
33. **Delamarter R, Moreland JR:** Treatment of acute femoral neck fractures with total hip arthroplasty. *Clin orthop*, 218: 68-74, 1987.
34. **Dorr LD. et al:** Treatment of acute femoral neck fractures with total hip replacement versus cemented and noncemented hemiarthroplasty. *J Arthroplasty*, s: 21-28, 1989.
35. **Gebhard JS. et al:** A comparison of total hip arthroplasty and hemiarthroplasty for treatment of acute fracture of the femoral neck. *Clin orthop* 282: 123-131, 1992.
36. **Gregory RJH et al:** Treatment of displaced subcapital femoral fractures with total hip replacement. *Injury* 23:168-170, 1992.
37. **Taine WH et al:** Primary total hip replacement for displaced subcapital fractures of the femur. *JBJS*, 67-B; 214-217, 1985
38. **Greenough CG et al:** Primary total hip replacement for displaced subcapital fractures of the femur. *JBJS*, 70-B, 639-643, 1988
39. **Atik OŞ:** Eklem Cerrahisi, 1. baskı, Meteksan s: 77-79. Ankara, 1997
40. **Lee. A.J.C. Ling; R.S.M. Vangalo, S.S.** Some clinically relevant variables affecting the mechanical behavior of bone cement. *Arch Orthop Trauma Surg.* 92.1. 1978.
41. **Chin. HC. Stauffer. R.N. Chao. E.Y.S:** The effects of centrifugation on the mechanical properties of cement. *JBJS.* 72: 363. 1990.
42. **Lidgren. L. Dran. H.Möller. J:** Strength of polynethylmetacrylat increased by vacuum mixing. *Acta Orthop Scand.* 55: 336. 1984.
43. **Kawate. K. Maloney. W.J. Bragdon. CR:** Importance of a thin cement mantle: Autopsy Studies of Eight Hips. *Clin Orthop.* 355: 70–76. 1988.
44. **Gruen. T.-MarkoJf K.L. Amstutz. H.C:** Effects of lamination and blood entrapment on strength of acrylic cement. *Clin. Orthop.:* 119: 2.50: 1976.
45. **Lee. A.J.C. Ling, R.S.M. Vangalo, S.S:** Some clinically relevant variables affecting the mechanical behavior of bone cement. *Arch Orthop Trauma Surg.* 92.1. 1978.
46. **Harris WH:** Traumatic arthritis of the hip after dislocation and acetabular fractures: Treatment by mold arthroplasty. An end result study using a new method of result evaluation. *J Bone Surg*, 51-A:737-755, 1969.
47. **Sarunas T.et al:** Total hip replacement for the treatment of femoral neck fractures long-term result, *Medicina(Kaunas)*, 41(6),pp: 465- 469, 2005.
48. **Arunas V.et al:** Treatment results of displaced femoral neck fractures, *Medicina*, Vol:38,No. 5, pp:89- 93, 2002.

49. **KBL Lee et al:** Cancellous Screw Fixation for Femoral Neck Fractures: One hundred and Sixteen Patients, *Annals Academy of Medicine, Singapore*, 33: 248-51, 2004.
50. **Miller K. et al:** Risk prediction in operatively treated fractures of the hip, *Clin Orthop*, 152: 173- 184, 1980
51. **Arpacioğlu MÖ. ve ark:** İntrakapsüler kalça kırıklarında bipolar hemiarthroplasti uygulaması, *Acta Orthop Traum Turc*, 3: 203-207, 1997
52. **Gallinaro P. et al:** Experience with bipolar in femoral neck fractures in the elderly and debilitated, *Clin Orthop* 251: 26- 30, 1990
53. **Lhowe, D.W:** Intracapsular Fractures of the Femur. *Surgery of the Musculoskeletal System. 2Th Ed. Vol.3*, Evarts, s:2549-2592, C.McC. New York, Edinburgh, London, Melbourne, Churchill Livingstone, 1990.
54. **Tronzo, R.G:** Endoprosthetic Arthroplasties. *Surgery of the Hip Joint*, (Ed) Tronzo, R.G. Philadelphia, Lea & Febiger, s: 698-725, 1973.
55. **Stauffer, R.N:** Prosthetic Hip Replacement for Femoral Neck Fractures. *Surgery of the Musculoskeletal System. 2Th Ed. Vol.3*, Evarts, s:2593-2612, C.McC. New York, Edinburgh, London, Melbourne, Churchill Livingstone, 1990.
56. **Gingras, M.B., Clarke, J:** Intermediate Results of a Straight Stem Prosthesis in Primary Total Hip Arthroplasty. *Clin. Orthop.* 218 s:111-122, 1987.
57. **Scales, J.T:** Prosthetic Replacement of the Femoral Head for Femoral Neck Fractures: Which Design? *J. Bone Joint Surg.* 65-B(5), s:530-532, 1983.
58. **Lewinnek GE et al:** The Significance and comparative analysis of the epidemiology of hip fractures, *Clin Orthop*, 152: 35- 44, 1980
59. **NN Wazir et al:** Early results of prosthetic hip replacement for femoral neck fracture in active elderly patients, *Journal of orthopaedics Surgery*, 14 (1) 43- 46, 2006
60. **Sarunas T.et al:**Total hip replacement for the treatment of femoral neck fractures long-term result, *Medicina(Kaunas)*, 41(6),pp: 465- 469, 2005
61. **Hersekli Ali M ve ark:** Femur boyun kırığı tedavisinde artroplasti seçeneklerinin değerlendirilmesi, *Artroplasti artroskopik cerrahi dergisi*, vol:10,No:2, 123-128, 1999
62. **Karlı M.Ü ve ark:** Femur boyun kırıklarının cerrahi tedavisi. XI. Milli Türk Ortopedi ve Travmatoloji Kongre kitabı
63. **Yetkin H. ve ar:** Çocuk femur boyun kırıklarının erken tedavi sonuçları, XI. Milli Türk Ortopedi ve Travmatoloji Kongre kitabı
64. **Bochner R, et al:** Bipolar hemiarthroplasty fracture of the femoral neck, *JBJS*, 70-A, 1001- 1010, 1988

- 65. Hersekli A.M:** Femur boyun kırığı tedavisinde artroplasti seçeneklerinin değerlendirilmesi, Uzmanlık Tezi, Ankara, 1998
- 66. Bulut O ve ark:** Erişkin femur cisim kırıklarında multipl kansellöz vida fiksasyonu, Artroplasti artroskopik cerrahi dergisi, Vol 15, No 4, 183- 187, 2004
- 67. Mırzalı C. ve ark:** Femur boyun kırıklarında sementli straight stem modüler başlı parsiyel endoprotez uygulamaları. XIII. Milli Türk Ortopedi ve Travmatoloji Kongre kitabı 68. 3-29
- 69. Alpaslan B:** Femur üst uç kırıklarında osteoporoz insidensi, XI Milli Türk Ortopedi ve Travmatoloji Kongre kitabı
- 70. Makin M:** Osteoporosis and proksimal femoral fractures in the female elderly of jerusalem. Clin Orthop, 218: 19- 23, 1987
- 71. Arpacıoğlu MÖ. ve ark:** İntrakapsüler kalça kırıklarında bipolar hemiarthroplasti uygulaması, Acta Orthop Traum Turc, 3: 203-207, 1997
- 72. Kıral A. ve ark:** İntrakapsüler kalça kırıklarında bipolar hemiarthroplasti uygulaması. XIV. Milli Türk Ortopedi ve Travmatoloji Kongre kitabı
- 73. Kaptanoğlu A:** Yaşlılarda Femur boyun kırıklarının Bipolar ve Modüler tip endoprotez ile tedavisi, Uzmanlık Tezi, Kayseri, 2000
- 74. Lowell JD:** Results and complications of femoral neck fractures, Clin. Orthop.152, 162-172,1980
- 75. Kenzora JE, Mc Carthy RE, Lowell JD, Jiedge CB:** Hip fracture mortality Clin Orthop 186; 45-46, 1984
- 76. Lausten G. et al:** Fractures of the femoral neck treated with a bipolar endoprosthesis. Clin Orthop, 218; 64- 67, 1987
- 77. Petersen M.B. et al:** Factors affecting postoperative mortality of patients with displaced femoral neck fracture, Injury, İnt. J. Care Injured, 37, 705- 711, 2006
- 78. Bombacı H. ve ark:** Femur boynu kırığı nedeniyle ilk 24 saatten sonra ameliyat edilen çocuklarda gelişen komplikasyonlarının değerlendirilmesi, Acta Orthop Traumatol Turc, 40(1),s: 6-14, 2006
- 79. Harris WH:** Traumatic arthritis of the hip after dislocation and acetabular fractures: Treatment by mold arthroplasty. An end result study using a new method of result evaluation. J Bone Surg, 51-A:737-755, 1969
- 80. Jing Wang:** Arthroplasty or internal fixation for displaced femoral neck fractures: which is the optimal alternative for elderly patients? A meta-analysis, International Orthopaedics, Verlag 2009

- 81. Swiontkowski, M.F:** Current Concepts Rewiew Intracapsuler Fractures of the Hip. J.Bone Joint Surg. 76-A(1), s:129-137, 1994.
- 82. Massie W.K:** Treatment of femoral neck fractures emphasizing long term follow-up observations on aseptic necrosis. Clin Ortop 92:16-62, 1973
- 83. Bölükbaşı S. ve Arkadaşları:** intrakapsüler femur kırıklarında hemiarthroplasti, femur başı ve eklem kapsülündeki histopatolojik değişiklikler. Acta Orthop Traum Turc 26:14-20, 1992.
- 84. Søreide O., Littestöl j:** Internal fixation versus primary prosthetic replacement in acut femoral neck fractures. J Bone Joint Surgery, 66-b: 56-60, 1979.
- 85. Johnson CE, Ripley LP, Bray CB:** Primary endoprosthetic replacement for acute femoral neck fractures. Clin Orthop, 167:123-130,1982.
- 86. Halphin P, Nelson CL:** A system of clasification of femoral neck fractures whith special reference to choise of treatment. Clin Orthop 152: 44-48, 1980
- 87. D'Arcy J, Devas M:** Treatment of fractures of the femoral neck by replacement with the thompson prosthesis, JBJS, 58-B: 279- 286,1976.
- 88. Drinker H, Murray WR:** The universal proksimal femoral endoprosthesis: A short- term comparison with convantional hemiarthroplasty, JBJS, 61-A; 1167-1174, 1979
- 89. Bateman JE:** Single-assembly total hip prosthesis- Preliminary report.Orthop Digest 2:15-22, 1979
- 90. Gilberty RP:** A new concept of a bipolar endoprosthesis. Orthop Rev 3:40-45, 1974
- 91. Rees D, Moonk JE:** Acetabular protrusion and Monk duopleet prosthesis in subcapital femoral neck fractures. Injury 17:237-239, 1986.
- 92. Verberne GHM:** A femoral head prosthesis with a built-in joint. J Bone Joint Surg 65-B:544-547, 1983
93. 82
94. 83
95. 59
- 96. Anne JH Vochteloo:** Cemented versus non-cemented hemiarthroplasty of the hip as a treatment for a displaced femoral neck fracture: design of a randomised controlled trial, BMC Musculoskeletal Disorders 10:56, 2009
- 97. Wender Figved MD:** Cemented versus Uncemented Hemiarthroplasty for Displaced Femoral Neck Fractures, The Association of Bone and Joint Surgeons, Clin Orthop Relat Res 467:2426–2435, 2009
98. 6

99. 22

100. 54

101. Gallinaro P. et al: Experience with bipolar in femoral neck fractures in the elderly and debilitated, Clin Orthop 251: 26- 30, 1990

102. 55

103. Coventry MB: The surgical technique of total hip arthroplasty, modified from Charnley, as done at the Mayo Clinic, Clin. Orthop North Am. 4: 73,1973

104. Wood MR: Femoral head replacement following fractures, An analysis of the surgical approach, Injury, 11:317- 320, 1980

105. Barr JS et al: Arthroplasty of the hip; JBJS, 46A: 249- 266, 1964

106. Rogmark C. et al: Primary hemiarthroplasty in old patients with displaced femoral neck fracture, Acta Orthop Scand, 73(6), 605- 610,2002

107. Chan RN, Hoskinson J: Thompson prosthesis for fractured neck of femur, JBJS, 57-B,437- 443, 1975

108. D'Arcy J, Devas M: Treatment of fractures of the femoral neck by replacement with the thompson prosthesis, JBJS, 58-B: 279- 286,1976.

109. Şarlak Ö: Femur boyun kırıklarında kalça hemiarthroplasti ameliyatlarının teknik özellikleri, Ortopedi travmatoloji ve rehabilitasyonu dergisi, 11- 7,1987

110. Tuncel M: Erişkinlerde femur boyun kırıklarının Thompson endoprotez ile tedavisi, Artroplasti Artroskopik cerrahi dergisi 6; 14-17, 1995

111. Ünsaldı T, Akbaş A, Perçin S, Kural C: Femur üst uç kırıklarının tedavisinde parsiyel artroplasti uygulamalar, E.Ü.T.F, Femur boyun kırıkları sempozyumu, 1994

112. S. Terry Canale: Campbell's operative orthopaedics, 10. baskının Türkçesi, cilt1, bölüm 7, Hayat tıp kitapçılık, 2007

113. Yao LG et al: Outcomes after displaced fractures of the femoral neck, JBJS 76-A, 15- 25, 1994

114. Tuğrul Ş. ve ark: Total kalça protezi uygulanan vakaların gözden geçirilmesi, XI. Milli Türk Ortopedi ve Travmatoloji Kongre kitabı

115. Solak A.Ş ve ark: Yaşlıların intrakapsüler kalça kırıklarının tedavisinde iki tip endoprotezin sonuçlarının karşılaştırılması, Artroplasti artroskopik cerrahi dergisi, Vol.13, No.1, 1- 4, 2002

116. Lo WH, Chen WM, Huang CK, Chen TH, Chiu FY, Chen CM: Bateman bipolar hemiarthroplasty for displaced intracapsular femoral neck fractures. Uncemented versus cemented. Clin Orthop, 302: 75- 82, 1994

- 117. Devas M, Hinves B:** Prevention of acetabular erosion after hemiarthroplasty for fractured neck of femur. JBJS, 65-B: 548-551, 1983
- 118. Lewinnek GE et al:** The Significance and comparative analysis of the epidemiology of hip fractures, Clin Orthop, 152: 35- 44, 1980
- 119. Harkness JW:** Arthroplasty of hip in: Crenshaw AH (ed), Campbell's operative orthopaedics, 458- 467, Mosby year book st Louis, 1992
- 120. De Lee J.C:** Fractures and dislocation of the hip. Rockwood CA, Green DP, Bucholz RW(eds), Fractures and adults, 1481- 1652, JB Lippincott, Philadelphia, 1991
- 121. Erginer R, Babacan M, Hız M, Kafadar A:** Femur boyun kırıklarının kalça endoprotezleriyle tedavisinin erken komplikasyonları, Acta Orthop Trauma Turc, 21; 54-58, 1987
- 122. Eiskjaer S, Ostgard SE:** Risk factors influencing mortality after bipolar hemiarthroplasty in the treatment of fracture of the femoral neck. Clin Orthop, 270: 295-300, 1991
- 123. Wood DJ et al:** Factors which influence mortality after subcapital hip fracture. JBJS, 74-B: 199-202, 1992
- 124. Skinner P. et al:** Displaced subcapital fractures of the femur: A prospective randomized comparison of internal fixation, hemiarthroplasty and total hip replacement. Injury 20: 291-293, 1989
- 125. De Lee J.C:** Fractures and dislocation of the hip. Rockwood and Green's Fractures in Adults. Fourth Edition, 1996
- 126. Vatansever A, Öziç U, Okcu G:** Femur üst uç kırıkları nedeniyle hemiarthroplasti ile tedavi edilen hastalarda yaşam kalitesinin değerlendirilmesi, Acta Orthop Traumatol Turc, 39(3); 237-242, 2005.

TEŐEKKÜR

T.C. Selçuk Üniversitesi Meram Tıp Fakóltesi Ortopedi Ve Travmatoloji Anabilim Dalı'nda Uzmanlık eğitimim süresince kliniğinde her zaman çalışmaktan büyük onur ve şeref duyduğum, iyi bir ortopedi ve travmatoloji bilimi uzmanı olarak yetişmemizi sağlayan,engin tecrübe ve bilgilerini bizlere aktaran ve saygın kişilikleri ile bizlere örnek olan değerli hocalarım Prof. Dr. RECEP MEMİK, Prof. Dr. UĞUR YENSEL, Prof. Dr. TUNÇ CEVAT ÖĞÜN, Prof. Dr. MUSTAFA YEL, Prof. Dr. İBRAHİM TUNCAY, Doç. Dr. HAKAN ŞENARAN, Doç. Dr. NAZIM KARALEZLİ 'ye teşekkürlerimi sunarım.

Ayrıca kliniğimizden ayrılan değerli hocalarım Prof. Dr. M.İ. SAFA KAPICIOĞLU, Prof.Dr. MEHMET ARAZİ ile Doç. Dr. MUSTAFA ÖZDEMİR'e teşekkürü bir borç bilirim.

Asistanlık yıllarımı beraber geçirdiğim, zorlukları paylaştığımız değerli asistan arkadaşlarıma ve yetişmemde emeği geçen tüm klinik hemşirelerine, personellerine ve ameliyathane çalışanlarına teşekkür ederim.

Bugünlere gelmemde en büyük paya sahip olan, hiçbir fedakârlıktan kaçınmayarak beni yetiştiren, çocukları olmaktan büyük gurur ve onur duyduğum, üstümdeki haklarımı hiçbir zaman ödeyemeyeceğim sevgili annem ve babama, benimle gurur duyan ablam ve kardeşime, desteğini hiçbir zaman esirgemeyen ve zor günlerimde hep yanımda olan sevgili eşim Şeyda'ya ve kızım Asya'ya sonsuz teşekkürler. Hayatıma girdikleri andan itibaren en az kendi ailem kadar bana yardımcı olan kayınvalidem, kayınbabam ve kayınbiraderime teşekkürü borç bilirim.

DR.HAMZAHAKAN TÜRK

KONYA 2010