

TÜRKİYE CUMHURİYETİ
NECMETTİN ERBAKAN ÜNİVERSİTESİ
DİŞ HEKİMLİĞİ FAKÜLTESİ

**FARKLI ARTROSENTEZ TEKNİKLERİNİN POSTOPERATİF AĞRI
VE MAKSİMUM AĞIZ AÇIKLIĞI ÜZERİNE ETKİLERİNİN
DEĞERLENDİRİLMESİ**

DT. TOLGAHAN ÇAYIR

DİŞ HEKİMLİĞİNDE UZMANLIK TEZİ
AĞIZ, DİŞ VE ÇENE CERRAHİSİ ANABİLİM DALI

TEZ DANIŞMANI
DOÇ. DR. ALPARSLAN ESEN

KONYA 2021

TÜRKİYE CUMHURİYETİ
NECMETTİN ERBAKAN ÜNİVERSİTESİ
DİŞ HEKİMLİĞİ FAKÜLTESİ

**FARKLI ARTROSENTEZ TEKNİKLERİNİN POSTOPERATİF AĞRI
VE MAKSİMUM AĞIZ AÇIKLIĞI ÜZERİNE ETKİLERİNİN
DEĞERLENDİRİLMESİ**

DT. TOLGAHAN ÇAYIR

DİŞ HEKİMLİĞİNDE UZMANLIK TEZİ
AĞIZ, DİŞ VE ÇENE CERRAHİSİ ANABİLİM DALI

TEZ DANIŞMANI
DOÇ. DR. ALPARSLAN ESEN

KONYA 2021

TEZ ONAY SAYFASI

Necmettin Erbakan Üniversitesi Diş Hekimliği Fakültesi Ağız, Diş ve Çene Cerrahisi Anabilim Dalı Uzmanlık Öğrencisi Tolgahan ÇAYIR'ın "Farklı Artrosentez Tekniklerinin Postoperatif Ağrı ve Maksimum Ağız Açıklığı Üzerine Etkilerinin Değerlendirilmesi" başlıklı tezi tarafımızdan incelenmiş; amaç, kapsam ve kalite yönünden Diş Hekimliğinde Uzmanlık Tezi olarak kabul edilmiştir.

Konya / 12 Nisan 2021

Tez Danışmanı
Doç. Dr. Alparslan ESEN
N.E.Ü. Diş Hekimliği Fakültesi

Jüri Üyesi

Prof. Dr. Doğan DOLANMAZ

Bezmiâlem Vakıf Üni. Diş Hekimliği Fakültesi

Jüri Üyesi

Prof. Dr. B. Kubilay IŞIK

N.E.Ü. Diş Hekimliği Fakültesi

Jüri Üyesi

Doç. Dr. Alparslan ESEN

N.E.Ü. Diş Hekimliği Fakültesi

Yukarıdaki tez, Necmettin Erbakan Üniversitesi Diş Hekimliği Fakültesi Yönetim Kurulunun .../.../202. tarih ve/..... sayılı kararı ile onaylanmıştır.

Prof. Dr. Ali Rıza TUNÇDEMİR
Necmettin Erbakan Üniversitesi
Diş Hekimliği Fakültesi Dekanı

APPROVAL

We certify that we have read this dissertation entitled “Evaluation of The Effects of Different Arthrocentesis Techniques on Postoperative Pain and Maximum Mouth Opening.” by “Tolgahan ÇAYIR” that in our opinion it is fully adequate, in scope ve quality, as dissertation for the degree of Master of Science in the Department of Oral and Maxillofacial Surgery, Faculty of Dentistry, University of Necmettin Erbakan.

Konya / 12 April 2021

Principal Advisor

Associate Prof. Dr. Alparslan ESEN

N.E.Ü. Faculty of Dentistry

Examination Committee Member

Prof. Dr. Doğan DOLANMAZ

Bezmiâlem Vakıf Uni. Faculty of Dentistry

Examination Committee Member

Prof. Dr. B. Kubilay IŞIK

N.E.Ü. Faculty of Dentistry

Examination Committee Member

Associate Prof. Dr. Alparslan ESEN

N.E.Ü. Faculty of Dentistry

This thesis has approved for the University of Necmettin Erbakan Faculty of Dentistry.

Dean

Prof. Dr. Ali Rıza TUNÇDEMİR

Necmettin Erbakan University

Faculty of Dentistry

BEYANAT

Bu tezin tamamının kendi çalışmam olduğunu, planlanmasından yazımına kadar hiçbir aşamasında etik dışı davranışımın olmadığını, tezdeki bütün bilgileri akademik ve etik kurallar içinde elde ettiğimi, tez çalışmasıyla elde edilmeyen bütün bilgi ve yorumlara kaynak gösterdiğimi ve bu kaynakları kaynaklar listesine aldığımı, tez çalışması ve yazımı sırasında patent ve telif haklarını ihlal edici bir davranışımın olmadığını beyan ederim.

12/04/2021

Tolgahan ÇAYIR

İmza

ÖNSÖZ

Uzmanlık eğitimim süresince cerrahi üzerine bilgilerini ve becerilerini paylaşan, tezimi yazmamda başından sonuna kadar yardımcı olan, ekolünü ve vizyonunu her zaman benimseyeceğim, uzmanlığım ve meslek hayatım boyunca öğrencisi olabildiğim için her zaman gurur duyacağım **Doç. Dr. Alparlan ESEN'e**,

Ağız, Diş ve Çene Cerrahisi ile ilgili ufak ama hayat kurtaran tüyolarını her daim paylaşarak sorunlardan kurtulmamda destek olan, bilgi ve tecrübesiyle her zaman yoluma ışık tutan **Prof. Dr. Bozkurt Kubilay IŞIK'a**,

4 yıl boyunca sevgisini, sabrını ve içtenliğini her daim hissettiren, kendisinden almış olduğum eğitim içerisinde cana yakınlığını hiç kaybetmeden bütün bilgilerini aktaran **Dr. Öğ. Üyesi Dilek MENZİLETOĞLU'na**,

Çalışmamızın gerçekleştirilmesinde bilgi ve deneyimlerini paylaşarak yardımcı olan **Doç. Dr. Mehmet Fatih ŞENTÜRK'e**,

Eğitim süremi keyifli geçmesinde büyük katkıları olan, her türlü aksilikte her zaman yanımda olarak yardımlarını esirgemeyen, çalışmaktan keyif aldığım sevgili ekip arkadaşlarım **Dt. Mustafa ÇİZMECİOĞLU'na**, **Dt. Halim GÜLTEKİN'e**, **Dt. Şebnem AKKÜLAH'a**, **Dt. Hüseyin ÇÖLGEÇEN'e**, **Dt. Fatih DAŞCI'ya**, **Dt. Emre AKKAŞ'a**, **Dt. Fatima YUSİFLİ'ye** ve **Dt. Kübra YAKUT'a**,

Doğduğum andan bugüne kadar hiçbir fedakârlıktan kaçınmayan, eğitim hayatım boyunca da her zaman desteklerini esirgemeyen annem **Yüksel ÇAYIR'a**, babam **Hasan ÇAYIR'a** ve ablam **İbolya ÇAYIR'a**,

Uzmanlık eğitimime başlama sürecinden bu aşamaya kadar, her türlü zorlukta ellerini omzumda hissettiğim, hiçbir desteğini esirgemeyen, eğitim yıllarımda bu denli kolay geçmesinde büyük pay sahibi olan, ömürlük arkadaşım, sevgili eşim **Uzm. Dt. Işın ÇAYIR'a**,

Sonsuz teşekkürlerimi sunarım.

İÇİNDEKİLER

TEZ ONAY SAYFASI	ii
APPROVAL	iii
BEYANAT	iv
ÖNSÖZ	v
İÇİNDEKİLER	vi
ŞEKİLLER LİSTESİ	viii
TABLolar LİSTESİ	ix
SİMGELER VE KISALTMALAR	x
ÖZET	xi
ABSTRACT	xii
1. GİRİŞ VE AMAÇ	1
2. GENEL BİLGİLER	4
2.1. TME Anatomisi	4
2.1.1. Kemik Yapı.....	5
2.1.2. Eklem Diski	5
2.1.3. Retrodiskal Doku.....	6
2.1.4. Ligamentler	6
2.1.5. Kas Yapısı	8
2.1.6. TME'in Vaskülarizasyon ve İnnervasyonu	10
2.2. TME Rahatsızlıkları ve Sınıflaması.....	11
2.3. TME Hastalıklarının Etyolojisi	14
2.3.1. Okluzal Durum	14
2.3.2. Travma.....	15
2.3.3. Duygusal Stres	15
2.3.4. Ağrı.....	16
2.3.5. Parafonksiyonel Alışkanlıklar.....	16
2.4. TME Hastalıklarının Teşhisi	17
2.4.1. Anamnez.....	17
2.4.2. Fizik Muayene.....	17
2.4.3. Laboratuvar Testi.....	18
2.4.4. Radyolojik Değerlendirme.....	18
2.4.4.1. Konvansiyonel görüntüleme yöntemleri	19

2.4.4.2. Bilgisayarlı Tomografi (BT).....	20
2.4.4.3. Konik Işınli Bilgisayarlı Tomografi (KIBT)	20
2.4.4.4. Manyetik Rezonans Görüntüleme (MRG)	21
2.4.4.5. Artrografi.....	21
2.4.4.6. Diğer Tetkikler.....	22
2.5. TME Hastalıklarının Tedavisi.....	22
2.5.1. Davranışsal Terapi.....	22
2.5.2. Fizik Tedavi.....	23
2.5.3. Splint Tedavisi	23
2.5.4. Farmakolojik Tedavi.....	23
2.5.5. Artrosentez.....	25
2.5.5.1. Çift Girişli Artrosentez.....	28
2.5.5.2. Tek Girişli Artrosentez.....	30
3. GEREÇ VE YÖNTEM.....	33
3.1. Hasta Seçimi ve Çalışma Gruplarının Belirlenmesi	33
3.2. Çalışmada Değerlendirilen Veriler	37
3.3. Cerrahi Uygulama.....	37
3.4. İstatistik Analiz.....	38
4. BULGULAR.....	39
5. TARTIŞMA	45
6. SONUÇ VE ÖNERİLER.....	55
KAYNAKLAR	57
ÖZGEÇMİŞ	72
EKLER.....	73

ŞEKİLLER LİSTESİ

Şekil 2.1. TME'nin anatomik yapıları.....	4
Şekil 2.2. TME ligamentleri	7
Şekil 2.3. TME'nin fonksiyonunu sağlayan kaslar	9
Şekil 2.4. TME'nin vaskülarizasyon ve innervasyonu.	10
Şekil 2.5. Artrosentez için kullanılan farklı giriş noktaları	28
Şekil 2.6. Mc Cain kanülü	30
Şekil 2.7. Shepard kanülü	31
Şekil 3.1. Çift girişli geleneksel teknikle artrosentez işlemi	34
Şekil 3.2. Çift girişli modifiye teknikle artrosentez işlemi.....	35
Şekil 3.3. Tek girişli teknikle artrosentez işlemi.....	36
Şekil 3.4. Tek girişli kanül.....	36

TABLolar LİSTESİ

Tablo 4.1. Gruplar arası ve genel cinsiyet dağılımı.....	39
Tablo 4.2. Gruplar arası ve genel yaş dağılımı.....	39
Tablo 4.3. Gruplar arası ve genel eklemde şikâyet etkenleri dağılımı.....	40
Tablo 4.4. Genel MAA ve VAS değerlendirilmesi	40
Tablo 4.5. 1. Grup MAA değişimleri.....	41
Tablo 4.6. 2. Grup MAA değişimleri.....	41
Tablo 4.7. 3. Grup MAA değişimleri.....	42
Tablo 4.8. MAA artışları açısından grupların karşılaştırılması.....	42
Tablo 4.9. 1. Grup VAS değişimleri	42
Tablo 4.10. 2. Grup VAS değişimleri	43
Tablo 4.11. 3. Grup VAS değişimleri	43
Tablo 4.12. VAS değeri açısından grupların karşılaştırılması	43
Tablo 4.13. İşlem süresi açısından grupların karşılaştırılması	44

SİMGELER VE KISALTMALAR

ADP	: Anchored Disk Fenomeni
BT	: Bilgisayarlı Tomografi
COX	: Siklooksijenaz
IL	: İnterlökin
KIBT	: Konik Işınlı Bilgisayarlı Tomografi
LT	: Lökotrien
MAA	: Maksimum Ağız Açıklığı
ml	: Mililitre
mm	: Milimetre
MRG	: Manyetik Rezonans Görüntüleme
NSAİ	: Non-steroid antiinflamatuar
PG	: Prostaglandin
RA	: Romatoid Artrit
SLE	: Sistemik Lupus Eritamozus
TENS	: Transkutanöz Elektriksel Sinir Uyarımı
TGF- β	: Transforme edici Büyüme Faktörü β
TMD	: Temporomandibular Düzensizlik
TME	: Temporomandibular Eklem
TNF- α	: Tümör Nekrozitan Faktör α
US	: Ultrasonografi
VAS	: Visual Analog Skala

ÖZET

FARKLI ARTROSENTEZ TEKNİKLERİNİN POSTOPERATİF AĞRI VE MAKSİMUM AĞIZ AÇIKLIĞI ÜZERİNE ETKİLERİNİN DEĞERLENDİRİLMESİ

Giriş: Temporomandibular düzensizlik (TMD), toplumda yüksek oranda görülen ve kişinin birçok fonksiyonunu etkileyen rahatsızlıklardandır. Temporomandibular eklem (TME) rahatsızlıklarının tedavisindeki temel hedefimiz ise etyolojik faktörleri ortadan kaldırarak fizyolojik hareketini geri kazandırıp hastayı tedavi etmektir. Bunun için bildirilmiş birçok konservatif tedavi yöntemi mevcuttur. Bu yöntemlere cevap alınmadığı durumlarda ise minimal invaziv cerrahi yöntem olan artrosentez akla gelmektedir. Biz bu çalışmamızda farklı artrosentez tekniklerinin klinik başarılarını karşılaştırmayı hedefledik.

Gereç ve Yöntem: Üç farklı artrosentez tekniğiyle tedavi edilen 52 hasta geriye dönük olarak incelenmiştir. Birinci gruba Nitzan ve ark. tarafından uygulanan geleneksel çift girişli artrosentez tekniği, ikinci gruba Alkan ve Etöz tarafından tarif edilen çift girişli artrosentez tekniği ve üçüncü gruba tek girişli artrosentez tekniği uygulanmıştır. Her hastaya işlem lokal anestezi altında uygulanmış olup, üst eklem boşluğu ortalama 100 ml Ringer Laktat solüsyonu ile yıkanmıştır. Hastalar işlemden sonra 1.gün, 1.hafta ve 1.ay kontrollerinde alınmış olan ağrı, maksimum ağız açıklığı ve yaşam kalitesi anket değerleri istatistiksel olarak değerlendirilmiştir. Verilerin değerlendirmesi SPSS 23.0 programı aracılığıyla gerçekleştirilmiştir.

Bulgular: Verilerin değerlendirilmesi sonucunda ağrı, maksimum ağız açıklığı ve yaşam kalitesi anket değerleri açısından gruplar arasında anlamlı bir farklılık bulunamamıştır ($p>0,05$). İşlem süresi olarak ise tek girişli artrosentez grubunun istatistiksel olarak anlamlı derecede daha kısa sürdüğü bulunmuştur ($p=0,001$).

Sonuç: Tek girişli teknikle yapılan tedavinin daha kısa sürmesi, hekime sağladığı kolaylık ve dolayısıyla hasta konforunun artması, bu tekniğin çift girişli artrosentez yöntemlerine alternatif olarak kullanılabilirliğini göstermektedir. Fakat bu avantaj ve dezavantajlarının daha iyi gösterilebilmesi için takip süresinin daha uzun, örneklem sayısı daha çok olan başka çalışmalara ihtiyaç olduğunu düşünmekteyiz.

Anahtar Kelimeler: Artrosentez, Temporomandibular Eklem Bozuklukları, Temporomandibular Eklem Diski

ABSTRACT

EVALUATION OF THE EFFECTS OF DIFFERENT ARTHROCENTESIS TECHNIQUES ON POSTOPERATIVE PAIN VE MAXIMUM MOUTH OPENING

Introduction: TMD (Temporomandibular Disorder) is one of the disorders seen with a high rate in the society ve affecting many functions of the person. Our main goal in the treatment of TMJ disorders is to remove the etiological factors ve restore the physiological movement ve treat the patient. There are many conservative treatment methods reported for this. In cases where there is no response to these methods, arthrocentesis, which is a minimally invasive surgical method, comes to mind. In this study, we aimed to compare the clinical success of different arthrocentesis techniques.

Materials ve Method: 52 patients treated with three different arthrocentesis techniques were analyzed retrospectively. The traditional double-needle arthrocentesis technique applied by Nitzan ve ark. To the first group, the double-needle arthrocentesis technique in which points were described by Alkan ve Etöz in the second group, and the single-needle arthrocentesis technique to the third group. The procedure was applied to each patient under local anesthesia and washed with an average of 100 ml of Ringer's Lactate solution. The pain, maximum mouth opening ve quality of life questionnaire values obtained at the 1st day, 1st week and 1st month controls after the procedure were statistically evaluated. The evaluation of the data was carried out through the SPSS 23.0 program.

Results: As a result of the evaluation of the data, no significant difference was found between the groups in terms of pain, maximum mouth opening and quality of life questionnaire values ($p > 0.05$). As for the procedure time, it was found that the single-needle arthrocentesis group was statistically significantly shorter ($p = 0.001$).

Conclusion: The shorter duration of the treatment with the single-needle technique, the convenience it provides to the physician, and thus the increase in patient comfort, show that this technique can be used as an alternative to double-needle arthrocentesis methods. However, we think that other studies with longer follow-up periods and more samples are needed to better demonstrate these advantages ve disadvantages.

Key Words: Arthrocentesis, Temporomandibular Joint Disorders, Temporomandibular Joint Disc

1. GİRİŞ VE AMAÇ

Temporomandibular eklem (TME); posteriorda dış kulak yolu, ön tarafta artiküler tüberkül komşuluğu olan temporal kemiğin mandibular fossasına yerleşmiş, mandibula kondili ve artiküler disk dokusunu da içeren diartrodial bir eklemdir. Morfolojik olarak her insanda birbirinden farklı olabileceği gibi, aynı kişide sağ ve sol eklemler de farklılık gösterebilmektedir (Bahadır Odabaş 2008).

Temporomandibular eklem ile ilgili rahatsızlıklar birden fazla şekilde sınıflandırılmış ve terimler arasında karışıklıklar yaşanmıştır. Weldon Bell tarafından öne sürülen “Temporomandibular Rahatsızlıklar” terimi sadece TME ile ilgili problemleri değil, aynı zamanda mastikatör sistemin fonksiyonuyla alakalı bozuklukları da içermektedir. Bahsedilen mastikatör sistem içerisinde yer alan yapılar temporomandibular eklem, kaslar ve dentisyondur. Bu yapılar arasından TME ve kasları içeren durumlar TME rahatsızlıklarını oluşturmaktadır (Okeson 2008).

1887 yılında TME'nin ilk cerrahi işlemi Annadale tarafından artiküler diskin repozisyonlandırılma operasyonu olarak tanımlanmıştır (Annandale 1887). 1900'lü yılların başlarında çene, kulak ve yüz bölgelerindeki meydana gelen ağrı ve diğer bazı semptomlar hekimlerin ilgisini çekmeye başlamış fakat 1934 yılına kadar tanı ve tedavi konusunda pek fazla ilerleme kaydedilmemiştir. 1934 yılında Dr. James Costen, düzensiz okluzal ilişkilerin sonucu olarak kulakta oluşan semptomlar ile birlikte görülen çene, kulak, yüz ve baş bölgesinde ağrılarla karakterize rahatsızlığı tanımlamıştır (Costen 1934).

Yapılan tanımlamalardan sonra 1940'lı yılların sonlarına kadar birçok hekim hem etiyolojik faktör hem de tedavi yöntemleri üzerine çalışmalarda bulunmuşlardır. Bu konuda ilk defa uygulanan konservatif tedavi yöntemi, Costen tarafından tanımlanan oklüzyon yükseltici ısırma plaklarıdır (McNeill 1997). Bunun sonucu olarak da mandibular disfonksiyon ve dental okluzal ilişki biraz daha dikkat çekerek, konunun araştırılma ihtiyacı öngörülmüştür. 1950'lerde oklüzal ilişkilerdeki bozuklukların çiğneme kaslarını etkilediği tartışılmış ve bu konuda elektromyografik çalışmalar yapılmıştır (Ash ve Ramfjord 1995).

1960'lı yıllardan sonra okluzal uyumsuzluklar ile beraber emosyonel stresin de çiğneme sisteminde fonksiyonel bozukluklara sebep olduğu kabul edilmiştir. 1980'li yıllarda ise TME'deki düzensizliklerin teşhis ve tedavisine giderek daha fazla hâkim

olunmaya başlanmış ve ilerleme kat edilerek günümüze kadar gelmiştir (Okeson 2019).

Literatüre baktığımız zaman popülasyonun ortalama %40 ila %60'ının, TME ile ilişkili, tespit edilebilir en az bir semptomu sahip olduğu ve bu semptomlara sahip hastaların en çok 20 ila 40 yaşları arasında olduğu yapılan epidemiyolojik çalışmalar sonucu rapor edilmiştir (Osterberg ve ark. 1992; Kanter ve ark. 1993; Okeson 2019). Koidis ve ark.'nın yaptığı bir çalışmada 195 bireyde Temporomandibular Düzensizlik (TMD) insidansının kadınlarda erkeklere göre 4 kat daha fazla olduğu sonucuna varılmıştır (Koidis ve ark. 1993) .

TME rahatsızlıklarının tedavisindeki öncelikli amacımız etiyolojik faktörleri ortadan kaldırarak mevcut semptomları gidermek, eklem fizyolojik hareketlerine dönmesini sağlamak ve iyileşmeye yardımcı olmaktır (Meyers ve ark. 1992). Eklem rahatsızlıklarına sahip hastalara başlangıç tedavisi olarak uygulanabilecek yöntemler arasında; hasta eğitimi, yumuşak diyet uygulaması, oral alışkanlıkların azaltılması, hastanın evde kendisinin uygulayabileceği fizik tedavi, kas relaksasyonu, medikal tedavi, uyku kalitesinin artırılması ve oklüzal splint gibi oldukça basit tedavi yaklaşımlarının uygulamasını içerir (Alpaslan ve Alpaslan 2001; Dym ve Israel 2012).

Konservatif tedavide sonuç alınamayan, eklemde ağrılı klik sesi olan, mandibuler disfonksiyona sahip, ağrılı veya ağrısız kapalı kilitlenmesi (redüksiyonsuz disk deplasmanı) olan ve patolojinin intraartiküler olduğu (sinovit, osteoartrit, adezyon v.s.) düşünülen hastalarda cerrahi yöntemler gündeme gelmektedir (Kalamir ve ark. 2012).

Cerrahi yöntemlerin uygulanması sonucunda; arter ve sinir yaralanmaları, meatus acusticus externus da hasar oluşması, enfeksiyon, hemartroz ve fasiyal sinir hasarı gibi çeşitli komplikasyon ihtimalleri mevcuttur. Mevcut risklerden ötürü birçok araştırmacı açık eklem cerrahisine geçmeden önce artrosentez ve artroskopi gibi minimal invaziv yöntemler yardımıyla eklem lavajı yapılabilecek tedavi seçeneklerini önermektedir. Sebep olarak da rahatsızlıkların etiyopatogenezinde, eklem bölgesinde mevcut olan anatomik ilişkilerdeki bozukluklardan ziyade içindeki biyokimyasal değişikliklerin daha fazla rol oynadığının saptanmış olması gösterilmiştir (Young 2015). Bu işlemler sayesinde disk normal pozisyona gelmese de; inflamatuvar mediatörler azaltılarak ve eklem içi yapışıklıklar ortadan kaldırılarak çoğu hastada ağrı azalma ve fonksiyonel iyileşme sağlanmış olur (Dym ve Israel 2012).

TME'ye uygulanan artrosentez tekniđi ilk olarak Nitzan ve ark. tarafından tarif edilmiř olup geleneksel yntem olarak adlandırılan bu teknik 2 adet iđne ucunun farklı noktalardan uygulanması esasına dayanmaktadır (Nitzan, Dolwick ve Martinez 1991). Bu iřlemi basitleřtirmek amacıyla Alkan ve Etz tarafından tanımlanan diđer bir teknikte ikinci kanln, ilk kanle paralel olacak řekilde yaklaşık 3 mm posterioruna yerleřtirilmesinin daha efektif olduđu belirtilmiřtir (Alkan ve Etz 2010).

Literatrde minimal invaziv iřlem olan artrosentezin zaman zaman zorluklara sebep olduđu bu çift giriřli prosedrlerin yerine aynı iđnede bir veya iki kanalın bulunduđu tek giriřli artrosentez yntemi geliřtirilmiřtir. Tek kanlden hem yıkamanın yapılabilmesi hem de solsyonun ıkıřının takip edilebiliyor olması prosedrn daha kolay bir řekilde uygulanabilmesini sađlamaktadır (Rahal, Poirier ve Ahmarani 2009).

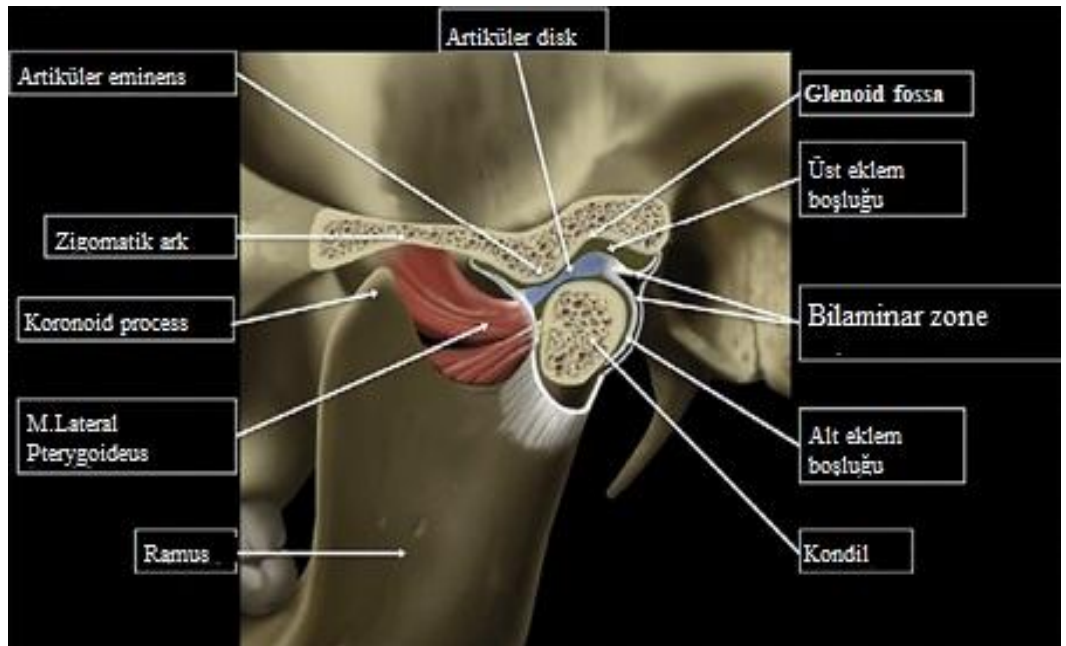
Bu alıřmanın amacı TME rahatsızlıđı bulunan hastalarda, 3 farklı artrosentez tekniđinin ađrı, ađız aıklıđı ve yařam kalitesine etkilerini karřılařtırarak deđerlendirmektir.

2. GENEL BİLGİLER

2.1. TME Anatomisi

Temporomandibular eklem (TME), temporal kemiğin glenoid fossası, mandibula kemiğinin kondil başı, yoğun bağ dokusu içeren eklem diski ve bu yapılara tutunan birçok kas ve ligamentlerden oluşmaktadır. Aynı zamanda baş bölgesinde bulunan tek hareketli eklem olma özelliğine sahiptir. Anatomik tipe ve fonksiyona göre sınıflandırılabilen özel bir eklemdir.

Temporal kemik, mandibula kondili, artiküler diskin alt ve üst yüzü olmak üzere 4 eklem yüzeyinden oluşmaktadır. Bu yüzden compound eklem özelliğini kazanır. Bununla beraber mevcut olan disk, eklemi alt ve üst olmak üzere ikiye ayırır. Artiküler disk ve kondil başı arasındaki yüzeyde rotasyon hareketi yapmasıyla ginglimoid bir eklem olarak değerlendirilirken, disk-kondil kompleksinin glenoid fossa içerisindeki translasyon hareketiyle de artroidal eklem sınıfına girmektedir. Bu nedenle TME fonksiyonel olarak ginglimoartroidal bir eklem olarak sınıflandırılır. Anatomik açıdan ise, ilgili kas ve ligamentler yardımıyla hareketlerini yapabilen, iki kemiğin arasında bulunan diarthrodial bir eklemdir (Okeson 2019). (Şekil 2.1).



Şekil 2.1. TME'nin anatomik yapıları (Bordoni ve Varacallo 2021)

2.1.1. Kemik Yapı

Temporal kemiğin eklemle ilişkili yapısı üç kısımdan oluşur. En büyük kısmı, artiküler eminens ile postglenoid tüberkül arasında kalan, iç bükey yapıdaki artiküler/mandibular fossa yapısıdır. Temporal kemiğin fossayı oluşturan kemik yapısı oldukça ince ve streslere oldukça dayanıksızdır. İkinci kısım; anteriorda eklem yüzeyi boyunca mediolateral şekilde uzanan, fonksiyonda major rol oynayan, transvers kemik çıkıntısı şeklindeki artiküler eminens yapısıdır. Temporal kemiğin eklem yüzeyine katılan son kısmı ise artiküler eminensin anteriorunda yer alan preglenoid düzlemdir.

TME nin kalan kısmını ise mandibular kondil yapısı tamamlamaktadır. Bu yapıya medio-lateral olarak baktığımız zaman yuvarlak bir görüntüye sahiptir ve yaklaşık 15-20 mm genişliğindedir. Antero-posterior olarak değerlendirdiğimizde ise konveks bir yapıya sahip olup 8-10 mm uzunluğundadır (Peterson 2012).

2.1.2. Eklem Diski

Artiküler disk, bikonkav şeklinde, non-vaskülarize, innervasyonu olmayan yoğun fibröz bağ dokusundan oluşan bir yapıdır. İnnerve olmaması basınçlara karşı dayanabilmesine izin veren bir adaptasyondur (Bell 1988). Anatomik olarak, lateralden bakıldığında disk üç ana bölgeye ayrılır: anterior bant, intermediate bölge ve posterior bant. Ağız açık pozisyondayken kalınlıklarına bakıldığı zaman posterior da 3-4 mm, intermediate bölgede 1-2 mm, anteriorda ise 1,5-2 mm olarak ölçülmüştür (Samii ve Draf 2012). Fizyolojik dinlenme pozisyonunda ise eklem diskinin anterior bölgesi en kalın yapıdayken, intermediate alan en ince yapıdadır. Buna rağmen intermediate alan kondil başı ve temporal kemik arasında fonksiyonda en çok görev alan bölgedir (Peterson 2012).

Bütün diskal yapı esnektir ve fonksiyon sırasındaki değişikliklere uyum sağlayabilir. Ancak bazı durumlarda gelen kuvvetlerin şiddetine göre morfolojik ve biyomekanik olarak kalıcı değişiklikler meydana gelebilir (Okeson 2019).

Kapsüler ligament eklem diskine sadece anterior ve posterior olarak değil aynı zamanda medial ve lateral olarak da bağlanır. Bu da eklemi alt ve üst olmak üzere iki ayrı boşluğa ayırır. Boşlukların iç yüzeyleri, özelleşmiş endotelyal hücrelerden oluşan sinovyal membran ile kaplıdır. Bu membran, retrodiskal dokuların ön tarafında bulunan plikalar yardımıyla her iki eklem boşluğunu dolduran sinovyal sıvı üretir. Bu

nedenle, TME sinovyal eklem olma özelliğini kazanır. Bu sinovyal sıvı iki amaca hizmet eder: Eklem yüzeyleri non-vasküler olduğu için bu dokuların metabolik ihtiyaçlarının karşılanmasında yardımcı olur, kondil ve fossa arasındaki sürtünmenin minimuma inmesini sağlar (Okeson 2019).

2.1.3. Retrodiskal Doku

Eklem diski posteriorda yüksek vaskularize ve innervasyonlu gevşek bağ dokusu bölgesine bağlanır. Bu doku retrodiskal doku olarak bilinir ve bilaminar (superior ve posterior retrodiskal lamina) olma özelliğine sahiptir. Superior retrodiskal lamina, elastik lifler içerir ve diskin translasyon hareketinde kısıtlayıcı olarak görev alır. İnfierior retrodiskal lamina kollajen liflerinden oluşur ve diski kondilin posterior eklem yüzüne bağlar. Böylece rotasyon hareketinde kontrol mekanizması olarak görev alır (Peterson 2012).

2.1.4. Ligamentler

TME ligamentleri kollajen bağ dokularından oluşur ve kondil ve diskin hareketlerinde sınırlayıcı olarak görev görürler. Kollateral, kapsüler ve temporomandibular ligamentler eklem majör anatomik bileşeni olarak işlev gördükleri için fonksiyonel ligamentler olarak kabul edilir. Sfenomandibular ve stylomandibular ligamentler ise aksesuar ligamentler olarak kabul edilir, çünkü her ne kadar kemik yapılarına bağlanmış olsalarda mandibula hareketi üzerinde sınırlayıcı olarak daha az miktarda görev alırlar.

Kollateral (veya diskal) ligament, diski kondilin lateral ve medial başına bağlayan oldukça kısa yapıda bir ligamenttir. Eklem boşluğunu süperior ve inferior olmak üzere iki kaviteye ayırır. Disk-kondil kompleksinin düzgün ve eşzamanlı olarak hareket etmesini sağlar. Fonksiyona asıl olarak translasyon hareketinde katılır.

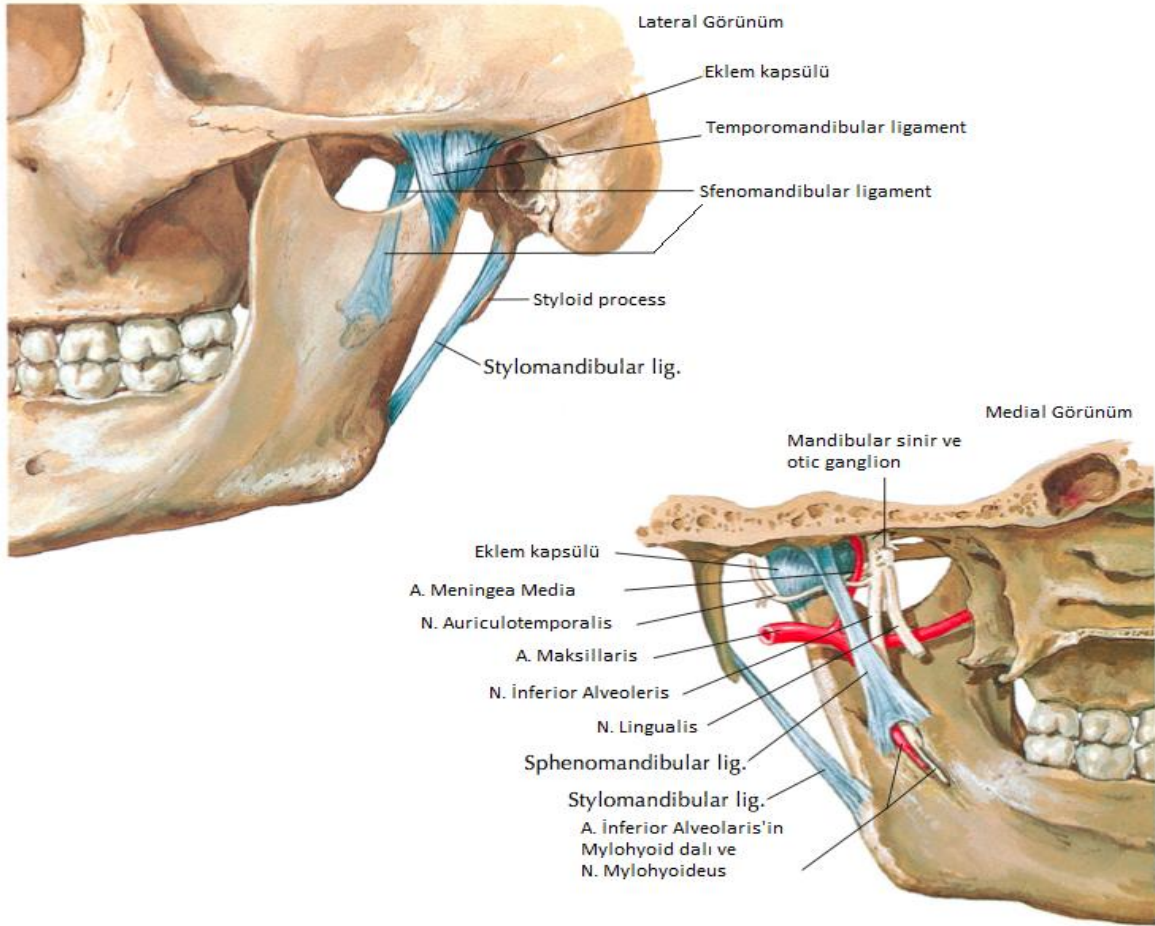
Kapsüler ligament, üstte mandibular fossadan eminense kadar olan hattın yukarısına, altta ise kondil boynuna tutunur. Medial, lateral ve inferior kuvvetlere direnerek eklemi bir arada tutar. İkincil bir fonksiyonu da sinovyal sıvıyı üst ve alt eklem boşluklarında tutmaktır.

Temporomandibular (lateral) ligamentler, iç horizontal ve dış oblik olacak şekilde iki komponentten oluşmaktadır. Dış oblik ligament zigomatik kemiğin artiküler tüberkülünün lateral-posterior kısmından başlayarak kondil boynunun

posterioruna tutunur. Ağız açma sırasında kondilin aşırı öne hareketini engeller. İç horizontal ligament de aynı şekilde artiküler tüberkülden başlar, diskin posterioruna ve kondil başının lateral kutbuna tutunur. Kondil ve diskin posteriora fazla miktarda hareket etmesini engelleyerek retrodiskal yapıların korunmasını sağlar.

Sfenomandibular ligament, sfenoid kemiğin çıkıntısından mandibulanın medialindeki lingula bölgesine tutunur. Aktif olarak bir görev almasa da lateral pterygoid kas aktivasyonu sırasında translasyona yardımcı olduğu bilinmektedir.

Stylomandibular ligament, styloid processten başlayarak ramusun posterioruna ve angulusa tutunur. Esas görevi mandibulanın protruziv hareketlerini kısıtlamaktır (Peterson 2012). (Şekil 2.2).



Şekil 2.2. TME ligamentleri (Netter 2017)

2.1.5. Kas Yapısı

Mandibulanın fonksiyon göstermesinde aktif ve pasif olarak görev alan 12 çift kas vardır. Bu kaslar anatomik pozisyonuna göre supramandibular ve inframandibular olmak üzere 2 ana gruba ayrılmaktadır.(Sicher ve Du Brul 1980)

Masseter, temporal, medial pterygoid ve lateral pterygoid kaslar supramandibular grupta yer alır ve çiğneme fonksiyonunda ana görevi üstlenirler. Lateral pterygoid kas dışında hepsi mandibulanın elevasyonunu sağlar. İnframandibular grup ise 4 adet suprahyoid kas (digastric, geniohyoid, mylohyoid ve stylohyoid) ve 4 adet infrahyoid kas (sternohyoid, omohyoid, sternothyroid ve thyrohyoid) yer alır.

Temporalis kası, temporal fossaya yerleşmiş, parietal, temporal, frontal ve sfenoid kemiklerden başlayarak yelpaze şeklinde uzanıp koronoid process ve ramusun anterior kenarına yapışan geniş bir kas grubudur. Anteroposterior kesitte bakıldığında 3 bölümden oluşur: Vertikal liflerden oluşan anterior kısım, oblik liflerden oluşan orta kısım ve semi-horizontal liflerden oluşan arka kısım. Bu kasın görevi mandibulaya elevasyon yaptırarak ağızı kapatmaktır. Orta ve arka liflerin kasılmasıyla retrüzyon hareketine de yardımcı olurlar.

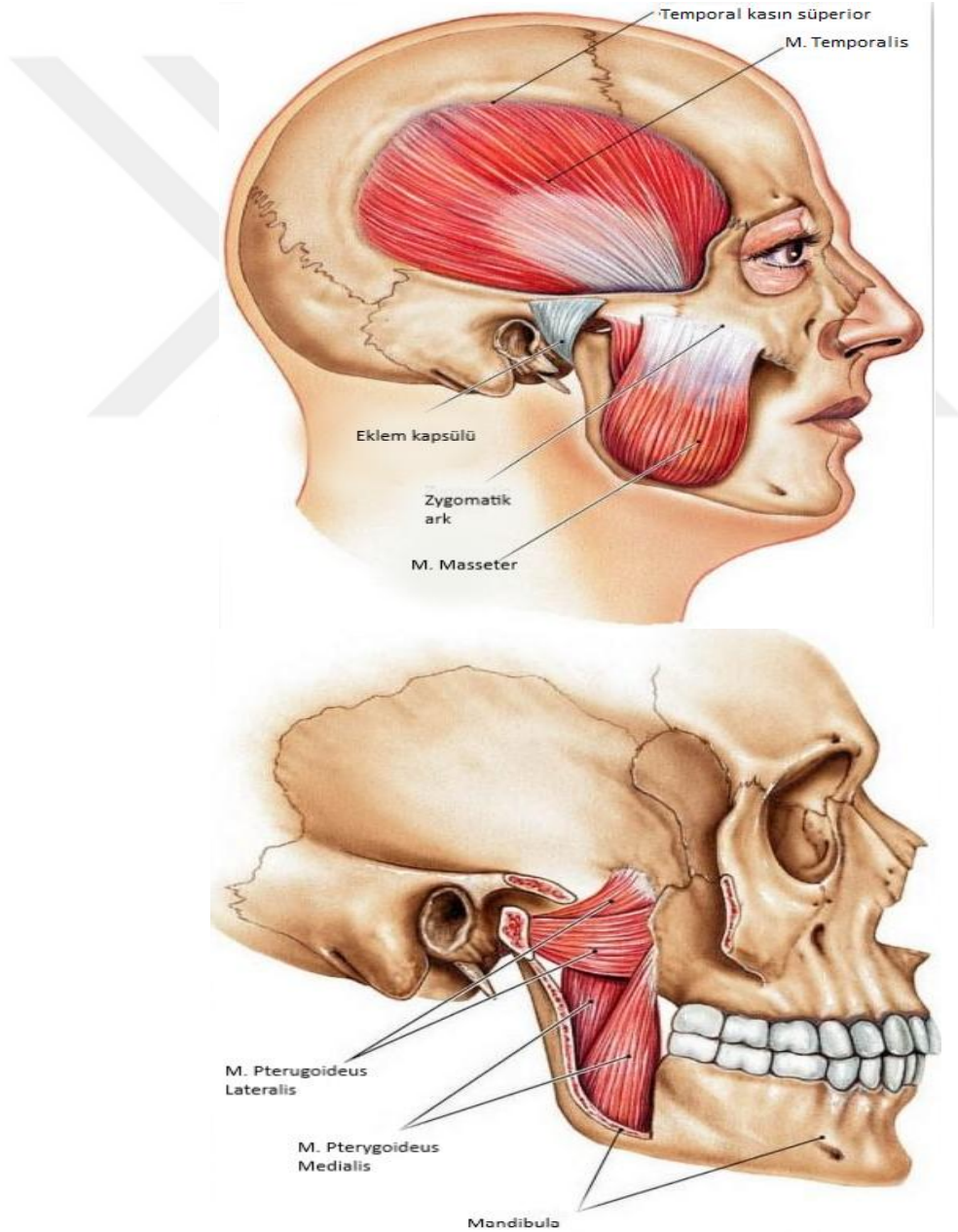
Masseter kası, zigomatik arkta başlayarak mandibulanın posterior sınırının lateraline tutunan, mandibulanın en güçlü elevatör kasıdır. Yüzeysel ve derin lifleri vardır. Yüzeysel lifler biraz daha posteriora doğru eğimli iken derin lifler vertikal seyredir. Bu kasın kasılması sonucu dişler okluzyona gelerek, çiğneme fonksiyonu gerçekleştirilir. Yüzeysel lifler ayrıca mandibulaya protruziv hareketinde yardımcı olarak görev alır.

Medial pterygoid kas, pterygoid fossadan başlayarak mandibula ramusunun medial yüzeyine tutunur. Ana görevi mandibulanın elevasyonu olmasına rağmen, unilateral olarak kasıldığında lateral pterygoid kas ile birlikte çalışarak mandibulaya rotasyon yaptırarak karşı tarafa dönmesine yardımcı olur.

Lateral pterygoid kas, iki farklı kas lifinden oluşmaktadır. İnferior lateral pterygoid kas, pterygoid plakanın lateral yüzeyinden başlar ve mandibula kondil boynundaki pterygoid foveaya yapışır. Bilateral olarak çalıştığında kondiller öne ve aşağı hareket ederek ağızın açılmasını sağlar. Tek taraflı kasıldıkları zaman ise çalışan kondilde mediotruziv hareket oluşur ve mandibula çalışmayan tarafa doğru rotasyon yapar. Superior lateral pterygoid kas lifleri, daha büyük olan sfenoid kanadın

infratemporal yüzeyinden başlayarak, eklem kapsülü, eklem diskinin medial yüzeyi ve kondil boynundaki pterygoid foveaya tutunur. Fonksiyon olarak çenenin kapanmasını sağlar, retrüzyon ve ipsilateral hareketlere yardımcı olur (Şekil 2.3).

İnframandibular kas grubunda yer alan Suprahyoid kaslar hem hyoid kemiğe hem de mandibulaya bağlanan kaslardır ve hyoid kemiğin stabilizasyonu sağlandığı zaman ağzın açılmasına yardımcı olurlar; İnfrahyoid kaslar ise mandibulanın depresif hareketleri sırasında hyoid kemiğin hareket etmesini engelleyen kaslardır (Peterson 2012).

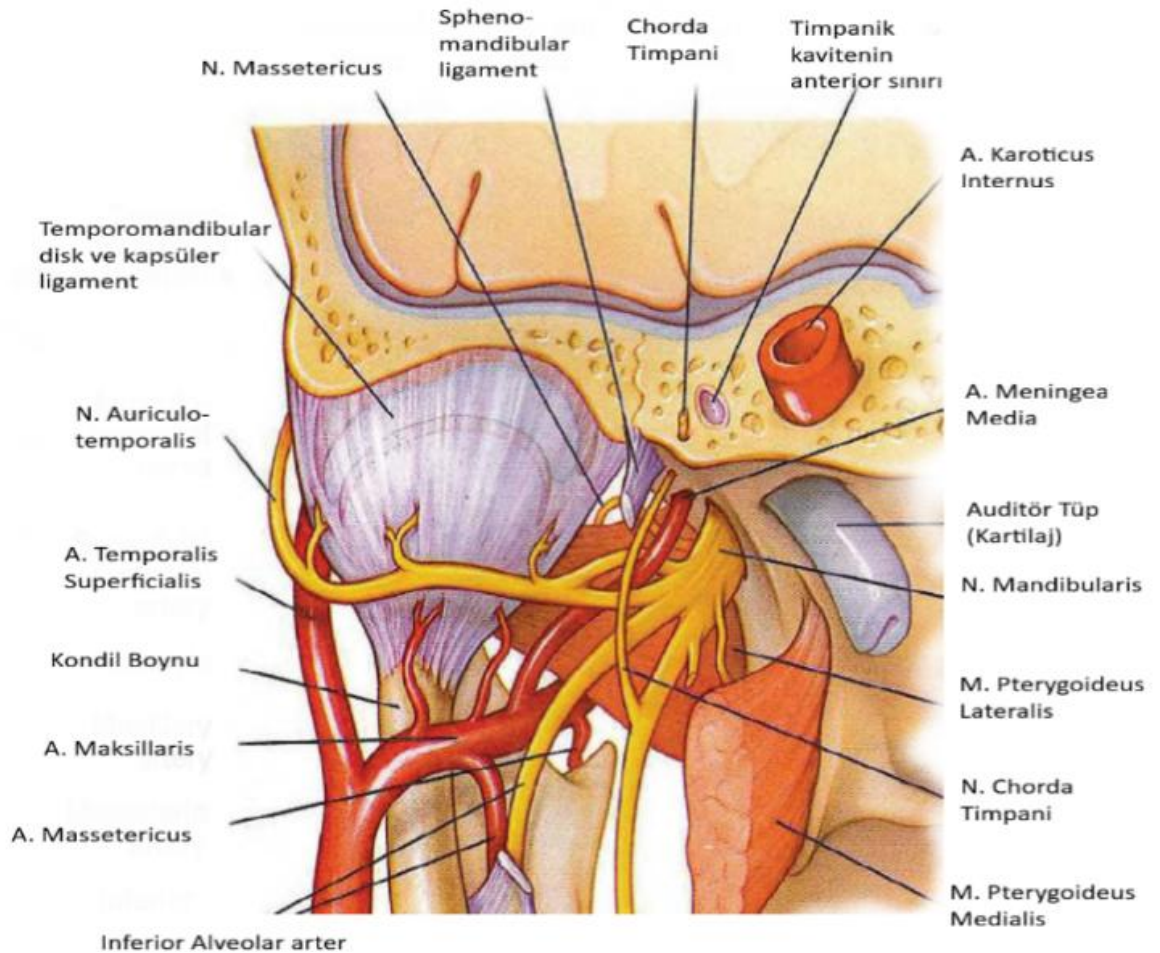


Şekil 2.3. TME'nin fonksiyonunu sağlayan kaslar (Netter, 2017)

2.1.6. TME'in Vaskülarizasyon ve İnnervasyonu

TME, onu çevreleyen damarlar tarafından zengin bir şekilde beslenir; posteriordan süperfisiyal temporal arter, anteriordan medial meningeal arter ve inferiordan internal maksiller arterdir. Diğer önemli arterler derin auricular, anterior timpanik ve ascending faringeal arterlerdir. Kondil aynı zamanda inferior alveolar arterden kemik iliği alanlarından da beslenmektedir. Venöz boşalım ise maksiller pleksus, süperfisiyal temporal ven ve pterygoid pleksus ile gerçekleştirilmektedir (Okeson 2019).

TME primer olarak aurikulotemporal sinir ile innerve olmaktadır (Fernandes ve ark. 2003). Ayrıca derin temporal ve massater sinir de innervasyona yardımcı olmaktadır. Kaslara gelen motor ve duyuşal innervasyonu ise Trigeminal sinir tarafından sağlanmaktadır (Okeson 2019). (Şekil 2.4)



Şekil 2.4. TME'nin vaskülarizasyon ve innervasyonu (Abdullakutty ve Sidebottom 2019)

2.2. TME Rahatsızlıkları ve Sınıflaması

1986'da Welden E. Bell ortopedik-mekanik kombine bir modele dayanarak TME rahatsızlıkları için bir sınıflandırma geliştirmiştir. Bu sınıflamada temporomandibular bozukluk şu ana başlıklarla kategorize edilmiştir: Kas ağrısı, mandibular hareketlerde kısıtlılık, mandibular hareketler sırasındaki interferans ve akut maloklüzyon (Poveda Roda ve ark. 2007).

1990 yılında ise Amerikan Orofasiyal Ağrı Akademisi TME rahatsızlıklarına, Uluslararası Baş Ağrısı Derneğinin yapmış olduğu ağrı sınıflandırmaları içerisinde yer vermiştir ('Classification ve diagnostic criteria for headache disorders, cranial neuralgias ve facial pain. Headache Classification Committee of the International Headache Society' 1988) .

Bu sınıflamalar son olarak Jeffrey P. Okeson tarafından revize edilerek çiğneme kası rahatsızlıkları, TME rahatsızlıkları, kronik mandibular hipomobilité ve gelişimsel bozukluklar olacak şekilde 4 grupta toplanmıştır (Okeson 2019).

Günümüzde de W. Bell ve J.P. Okeson'un kombine olarak oluşturduğu sınıflama ve Wilkes tarafından oluşturulan, internal düzensizliklerin radyografik ve artroskopik görüntüleme sonuçlarına dayanarak ortaya koyduğu sınıflama aktif olarak kullanılmaktadır.

Okeson'un TME rahatsızlıkları sınıflaması;

I. Çiğneme Kası Bozuklukları

1. *Koruyucu Kas Kasılması*
2. *Lokal kas ağrısı*
3. *Miyofasial ağrı*
4. *Miyospazm*
5. *Miyalji*

II. Temporomandibular Eklem Bozuklukları

1. *Kondil-Disk Kompleksi Düzensizlikleri*
 - Disk deplasmanları
 - Redüksiyonlu disk dislokasyonu
 - Redüksiyonsuz disk dislokasyonu

2. Eklem Yüzeylerinin Yapısal Uyumsuzlukları

- Şekil sapmaları
 - Disk
 - Kondil
 - Fossa
- Adezyonlar
 - Disk- kondil adezyonu
 - Disk- fossa adezyonu
- Sublüksasyon (hipermobilite)
- Spontan dislokasyon

3. TME'nin Enflamasyona Bağlı Rahatsızlıkları

- Sinovit / Kapsülit
- Retrodiskit
- Artritler
 - Osteoartrit
 - Osteoartroz
 - Poliartrit
- İlgili yapıların enflamasyona bağlı rahatsızlıkları
 - Temporal tendonit
 - Stylomandibular ligamentin enflamasyonu

III. Kronik Mandibular Hipomobilité

1. Ankiloz:

- Fibröz
- Kemiksel

2. Kas kasılması:

- Miyostatik
- Miyofibrotik

3. Koronoid engelleme

IV. Gelişimsel Bozukluklar

1. Konjenital ve gelişimsel kemik bozuklukları

- Agenezi
- Hipoplazi
- Hiperplazi
- Neoplazi

2. Konjenital ve gelişimsel kas bozuklukları

- Hipotrofi
- Hipertrofi
- Neoplazi

Wilkes(1989) Sınıflaması:

İnternal düzensizliklerin klinik olarak erken, ara ve geç dönemlerde verdiği bulgular dikkate alınarak hazırlanmıştır.

Evre 1 (erken dönem)

- a. Fonksiyon sırasında ağrı veya harekette kısıtlılık yoktur,
- b. Çene hareketleri sırasında veya sonrasında ağrısız klik vardır,
- c. Radyolojik görüntülemelerde hafif anterior disk deplasmanı mevcuttur.

Evre 2 (erken/ara dönem)

- a. Hafif-orta derece de ağrı vardır,
- b. Eklem hareketleri sırasında resiprokal klik ve periyodik kilitlenme,
- c. Radyolojik görüntülemelerde disk pozisyonunda hafif değişiklik.

Evre 3 (ara dönem)

- a. Ağrı sıklığı ve eklemdeki hassasiyet artmıştır,
- b. Eklemde ara sıra olan ve bir süre devam eden kilitlenmeler başlamıştır,
- c. Radyolojik görüntülemelerde disk pozisyonunda değişiklik ve deformasyon,
- d. Adezyonlar görülmektedir.

Evre 4 (geç/ara dönem)

- a. Zaman zaman şiddetini artıran kronik ağrı mevcuttur,
- b. Çene hareketlerinde kısıtlılık başlamıştır,
- c. Radyolojik görüntülemelerde kondil şeklinde, diskin şekil ve pozisyonunda değişiklikler mevcuttur,
- d. Eklem bölgesindeki sert dokularda değişiklikler izlenmeye başlamıştır,
- e. Çok sayıda adezyon.

Evre 5 (geç dönem)

- a. Zaman zaman oluşan ağrılar mevcuttur,
- b. Krepitasyon sesi alınmaktadır,
- c. Çene hareketlerinde kronik olarak kısıtlılık oluşmuştur,
- d. Diskin anteriora deplasmanı ve diskte perforasyonlar vardır,
- e. Sert dokularda ve kondilde anatomik olarak büyük deformite vardır.

2.3. TME Hastahklarının Etyolojisi

TME rahatsızlıklarının etyolojisine bakıldığı zaman mekanik deplasman teorisi, kas teorisi, nöromusküler teori, psikolojik teori gibi bir çok teoriyle karşılaşmak mümkündür (De Boever, Carlsson ve Klineberg 2000). Bu teorilerin hiçbirinin TME rahatsızlıklarının etyolojisini tek başına açıklayamadığı, multifaktöriyel ve kompleks olduğu kabul edilmiştir (Okeson 2019). Literatür taraması sonucu bu faktörleri 5 ana grup altında toplamak mümkündür:

- a. Okluzal durum
- b. Travma
- c. Duygusal stres
- d. Ağrı
- e. Parafonksiyonel alışkanlıklar

Bu faktörlerin etkisi ve önemi hastadan hastaya değişebilmektedir.

2.3.1. Okluzal Durum

Oklüzyonda meydana gelen anormal değişiklikler temporomandibular eklemden de bazı farklılıklara yol açar. Bunun sonucu olarak kondiler stabilite bozulur, kondil-disk kompleksinde uyumsuzluklar gözlenir. Bu da intrakapsüler bozukluklara neden olur (Okeson 2019). İntrakapsüler değişikliğe sebep olan oklüzyon ile alakalı 2 ana etken vardır; birincisi ortopedik stabilite bozukluğu, ikincisi ise gelen kuvvet miktarıdır.

1-2 mm'lik ortopedik uyumsuzluk herhangi bir probleme sebep olacak kadar fazla değilken, 3-4 mm ve daha fazla oluşan değişiklikler TMD için önemli risk faktörü haline gelmektedir (Nilner 1986). Kondilin dâhil olduğu iskelet sistemi ile dişlerin maksimum kapanışı arasındaki uyumsuzluk arttıkça, intrakapsüler hastalık riski o derece artmaktadır (Pullinger, Seligman ve Gornbein 1993; Pullinger ve

Seligman 2000). Ramfjord ve arkadaşları, TMD gelişiminden stres ve oklüzyonun sorumlu olduğunu bildirmişler ve psikososyal bir hastalık olarak tanımlamışlardır (Ramfjord ve Ash 1983). Fizyolojik tolerans seviyesinin altında değişiklik meydana gelirse bir problem olmazken; sınır aşılsa iskelet-kas sistemi aktivitesinin arttığı ve TME düzensizliklerinin meydana geldiği sonucuna varılmıştır.(Okeson 2019).

2.3.2. Travma

Yüz ve çene bölgesinde meydana gelen travma, çiğneme fonksiyonunda aksamalara sebebiyet verebileceği gibi aynı zamanda intrakapsüler bozuklukların da ana sebepleri arasında yer almaktadır. Hatta bu konuda kassal faktörlerden daha etkili olduğu söylenmektedir (Brown 1997; Yun ve Kim 2005; Kim ve ark. 2010).

Makrotravma ve mikrotravma olarak 2 çeşite ayrılır. Makrotravma; eklemden internal değişikliklere ve etrafındaki ligamentlerde uzamaya sebep olan direkt veya indirekt olarak etki gösteren kuvvetlerdir. Trafik kazaları, kavga sırasında meydana gelen darbeler direkt, servikal yaralanmalar (fleksiyon) indirekt olarak etki gösteren örnekler arasındadır (Nitzan 2001). Mandibulaya alınan direkt kuvvetler sonucu kontralateral tarafta daha fazla hasar meydana gelir. Çünkü kuvvetin geldiği tarafta kondil, glenoid fossanın medialinden destek alacağı için minimal hasar meydana gelirken, karşı tarafta laterale doğru hareketi engelleyecek herhangi bir yapı mevcut değildir (Okeson 2019).

Mikrotravma ise eklem bölgesine sürekli ve tekrarlayıcı şekilde meydana gelen kuvvetleri ifade etmektedir. Eklem yüzeylerini örten yoğun fibröz bağ dokusu mevcuttur ve varlıklarını devam ettirebilmeleri için fizyolojik kuvvetlere ihtiyaç duymaktadırlar (Stegenga ve ark. 1992). Fizyolojik şiddeti aştığı zaman ise kalıcı hasarlara sebep olabilir. Bu duruma bruksizm, diş gıcırdatma, parmak emme ve yanak ısırma gibi örnekler verilebilir (Okeson 2019).

2.3.3. Duygusal Stres

Çiğneme fonksiyonunu etkileyecek bir diğer faktör de duygusal strestir. Hipotalamus, retiküler sistem ve özellikle limbik sistem bireyin emosyonel durumundan sorumludur. Bu merkezler, kas aktivitesini birçok yönden etkiler, bunlardan biri gama efferent yollarıdır. Oluşan stres sonucu hipotalamus-hipofiz-adrenal eksen (HPA ekseni) etkilenir. Bu eksen de kas içiciklerinin intrafuzal

liflerinin kasılmasına neden olan gama efferent yolaklarının aktivitesini artırır. Duyarlı hale gelen lifler en ufak gerilmede kasılmalara sebep olur. Genel etki olarak sonuç kasın tonsitesindeki artıştır. Bu artış da kaslarda ağrı meydana getirir (Carlson, Okeson, Falace, Nitz, Curran, ve ark. 1993).

Stresi tanımlamanın basit bir yolu da onu bir enerji türü olarak düşünmektir. Stresli bir durumla karşılaşıldığında vücutta enerji üretilir ve bir şekilde serbest bırakılması gerekir. Bunun iki yolu vardır. İlki eksternal yol olarak tanımlanabilir ve bağırma, küfür etme, vurma ve nesnelere kırma gibi etkinlikleri içerir. İkincisi ise hipertansiyon, kardiyak aritmi, astım veya baş-boyun kaslarının tonsitesindeki artış gibi ortaya çıkan olayları içeren internal yoldur (Okeson 2019). Bazı durumlarda kaslardaki değişiklik sadece tonsite artışıyla kalmaz; bruksizm, diş gıcırdatma gibi alışkanlıklara sebep olabilir (Rugh ve Montgomery 1987; Carlson, Okeson, Falace, Nitz, Curran, ve ark. 1993).

2.3.4. Ağrı

Derin ağrı girdisi beyin sapını uyararak kaslarda koruyucu ko-kontraksiyona neden olur (Bair ve ark. 2013). Bu olay sık olarak karşılaşılan ancak TMD ile karışabilecek bir durumdur. Aslında meydana gelen ise vücudun, oluşmuş veya oluşabilecek yaralanmalara karşı kendini koruma mekanizmasıdır (Carlson, Okeson, Falace, Nitz ve Lindroth 1993) (Okeson 2014). Bu nedenle diş ağrısı, sinüs ağrısı veya kulak ağrısı gibi etkenlerde ağız açıklığında kısıtlanma olması normaldir. Etken kaldırıldıktan sonra ağız açıklığı normal haline döner. Eğer hekim bu fenomeni tanıyamazsa TMD kaynaklı problem olduğunu düşünerek tedavisini ona göre planlar ve yanılmış olur.

2.3.5. Parafonksiyonel Alışkanlıklar

Çiğneme kaslarının aktiviteleri iki temel türe ayrılabilir: çiğneme, konuşma ve yutmayı içeren fonksiyonel hareket ve dişleri sıkma veya gıcırdatmayı içeren parafonksiyonel (fonksiyonel olmayan) hareket. Parafonksiyonel hareketler içerisine bruksizmin yanı sıra kalem ısırma, tırnak yeme, çene altında telefon tutma gibi alışkanlıklar da dâhil edilebilir.

İlk başlarda bruksizmin nedeni olarak okluzal uyumsuzluklar düşünülmekteydi ve tedavisi de ortopedik stabiliteyi sağlamaya yönelikti (Guichet

1977). Aynı zamanda bu etyolojiyi desteklemeyen çalışmalar da mevcuttur (Kardachi, Bailey ve Ash 1978; Rugh, Barghi ve Drago 1984).

Yapılan birçok çalışma sonucu bruksizmin birden fazla etkenden kaynaklanabileceği sonucuna varılmıştır. Bu çalışmalar; kafein, alkol, tütün ve uyuşturucu kullanımının bruksizmi artırdığını, genetik olarak geçebileceğini, merkezi sinir sistemi hastalıklarıyla ilişkili olduğunu, gastroözefegal reflekse ilişkili olabileceğini göstermiştir (Schiffman, Friction ve Haley 1992; Hublin ve Kaprio 2003; Miyawaki ve ark. 2003; Bertazzo-Silveira ve ark. 2016). Bu sonuçlardan yola çıkarsak bruksizmin birden fazla etyolojik faktöre sahip olduğu ve kontrol altına almanın ne kadar zor olduğu anlaşılmaktadır (Okeson 2019).

2.4. TME Hastalıklarının Teşhisi

2.4.1. Anamnez

Hastanın rahatsızlığının teşhis edilmesinde ve hekimi doğru tedaviye yönlendirecek olan en önemli bölüm anamnez kısmıdır. Bu bölümde hastanın ilk olarak primer şikâyeti öğrenilir. Daha sonrasında nasıl başladığı, ne zamandır var olduğu, nasıl ilerlediği, şu anki şikâyetlerinin yoğunluğu, hayatını ne derece etkilediği gibi bilgilere ulaşılmalıdır. Daha önce herhangi bir tedavi alıp almadığı, eğer aldıysa ne kadar fayda gördüğü sorgulanmalıdır. Eklem bölgesinde şikâyet yaratabilecek herhangi bir sistemik problem varlığı veya sahip olduğu parafonksiyonel alışkanlıklar araştırılmalıdır. Son olarak hastaya uygulanacak tedaviden beklentisi öğrenilmelidir. (Okeson ve Bell 2005).

Anamnez sırasında hastanın verdiği cevaplar, davranışları da dikkate alınarak psikolojik değerlendirme yapılmalıdır. Çünkü temporomandibular eklem rahatsızlıklarında önemli etkenlerden birinin stres olduğu hatta bazı durumlarda tek başına sorumlu olabileceği unutulmamalıdır (Peterson 2012).

2.4.2. Fizik Muayene

Kafa, yüz ve boyun bölgesini tamamen içine alacak şekilde fiziki muayene yapılmalıdır. Hastanın bu bölgelerindeki asimetri, travma, şişlik, hipertrofi veya enfeksiyon odağı olup olmadığı dikkatle incelenmelidir.

Dişlerde aşınmalar veya çatlaklar, ağzın açılıp kapanması sırasında deviasyon/defleksiyon mevcudiyeti, eklem sesleri (kliking, popping, krepitasyon), maksimum ağız açıklığı miktarı, lateral ve protruziv hareketler gözlenmelidir. Aşınmalar bruksizmin, defleksiyon tek taraflı eklem problemlerinin, krepitasyon diskteki perforasyonların veya osteoartrit in işaretçisi olabilir. Bu işaretleri kaçırmamak için dikkatli ve eksiksiz bir muayene yapılmalıdır (Isberg ve Westesson 1998; Manfredini 2010).

Kondil hareketlerini, simetrikliğini, ağırlı olup olmadığını, kassal ağırları tespit etmek için palpasyonla muayene yapılmalıdır. Bu muayene sırasında uygulanacak kuvvet şiddeti dikkatle ayarlanmalıdır. Öncelikle masseter kası olmak üzere temporal kas, sternokleidomastoid kas, diğastrik kasın ön ve arka karnı, medial ve lateral pterygoid kaslar palpe edilerek muayenesi yapılmalıdır. Lateral pterygoid kas direk palpe edilemediği için maksiller kretin posteriorundan yukarıya doğru olacak şekilde pterygoid bölge palpasyonu uygulanabilir (Laskin 1996; Laskin, Greene (Orthodontist) ve Hylander 2006).

2.4.3. Laboratuvar Testi

TME ağrılarının ve disfonksiyonunun sistemik rahatsızlık kaynaklı olabileceği düşünülüyorsa, o zaman bazı laboratuvar testleri yaptırmak gerekmektedir. Bu testler; dejeneratif eklem rahatsızlıklarını, sistemik inflamatuvar rahatsızlıklardan (RA, SLE, skleroderma, Reiter's sendromu vb.) ayırabilmemize olanak sağlar (Peterson 2012).

Yapılan bazı çalışmalarda sinoviyal sıvı içerisindeki sitokinlerin kalitatif ve kantitatif değişikliklerin hastalıklarla korele olarak değiştiği ortaya konmuştur. Korelasyona uyan sitokinler arasında IL-1b, IL-6, IL-11, TNF- α ve TGF- β tespit edilmiştir (Takahashi ve ark. 1998; Kaneyama, Segami, Sato, ve ark. 2004; Jiang ve ark. 2013). Bu sonucun aksini gösteren, herhangi bir korelasyonun olmadığını savunan çalışmalar da mevcuttur (Wake ve ark. 2013).

2.4.4. Radyolojik Değerlendirme

Yapılan klinik muayenenin teyit edilmesi ve yapılacak tedavi planlamasının doğruluğunun tespiti açısından temporomandibular eklem in sert ve yumuşak dokularının detaylı bir şekilde incelenmesi için hastalara radyografik muayene

yapılmalıdır. TME'nin görüntülenmesinde kullanılan çeşitli görüntüleme yöntemleri mevcuttur. Bu yöntemler arasında konvansiyonel radyografiler, ultrasonografi, bilgisayarlı tomografi (BT), konik ışıklı bilgisayarlı tomografi (KİBT) ve manyetik rezonans görüntüleme (MRG) gibi non-invaziv yöntemler mevcutken, artrografi gibi invaziv yöntemler de mevcuttur (Bağ ve ark. 2014).

2.4.4.1. Konvansiyonel görüntüleme yöntemleri

Konvansiyonel radyografiler, TME'nin değerlendirilmesinde sınırlı bir role sahiptir. Çünkü bu radyografiler kemikler hakkında bilgi verebilirken, kırık ve yumuşak dokular hakkında yeterli bilgiyi sağlayamaz. Bir diğer dezavantajları ise komşu yapıların meydana getirdiği süperpozisyonlardır.

Panoramik görüntüleme sayesinde son aşamaya gelmiş dejeneratif kemik değişiklikleri, kondillerdeki asimetri, travma bulguları, ankiloz vakaları, hipo/hiperplazi ve tümörler teşhis edilebilir ve görüntülenebilir (Talmaceanu ve ark. 2018). Fakat eklem fonksiyonel durumuyla alakalı bilgi vermez, süperpozisyonlardan dolayı artiküler tüberkül, kafa kaidesi ve zigomatik ark net olarak izlenemez (Tvrđy 2007).

Transkranyal radyografi, temporomandibular eklem sagittal kesitten görüntülenmesini sağlar. Ağız açık ve kapalı olmak üzere iki ayrı konumda görüntüleme sağlanır. Kapalı konumdayken kondil başı ile eklem boşluğu, açık konumdayken kondil başının artiküler tüberkül ile olan ilişkisi incelenir. Bu teknikte ayrıca kondil boynu fraktürü, deplase kondil başı ve radyografik eklem aralığı değerlendirilebilir (Petrikowski ve Grace 1996; Reiter 2007).

Transmaksiller radyografi, kondilin uzun aksına dik olacak şekilde gönderilen ışın demetleri sayesinde elde edilen görüntüleme yöntemidir. Antero-posterior radyografinin modifiye edilmiş halidir. Medial yönde deplase olan kondil boynu kırıkları, kondilde meydana gelmiş olan şiddetli dejeneratif değişiklikler, neoplazmlar ve anomaliler rahatlıkla değerlendirilebilir (Brooks ve ark. 1997; Som ve Curtin 2011).

Transfaringeal radyografi, kondilin medial kısmının görüntülenmesini sağlar. Aynı zamanda kondildeki eroziv değişikliklerin ve boyun fraktürlerinin teşhisinde yardımcı olur (Larheim, Johannessen ve Tveito 1988).

Submento-verteks radyografi, primer olarak zigomatik ark kırıklarında kullanılmaktadır. TME ile ilgili olarak ortognatik cerrahi sonrası kondil deplasmanı

ve rotasyonu hakkında bilgi vermede, mandibular ramuslar arasındaki asimetrisinin belirlenmesinde yardımcıdır (Choi ve ark. 2013).

2.4.4.2. Bilgisayarlı Tomografi (BT)

TME değerlendirilmesinde ilk olarak 1980 yılında kullanılmıştır. Ağızın hem açık hem kapalı olduğu pozisyonlarda 3 farklı düzlemde görüntüler elde ederek eklem 3 boyutlu olarak görüntülenmesini sağlamaktadır. Bu görüntüyle beraber eklem yüzeyinde meydana gelen erozyonlar, osteofitler, remodelling, skleroz gibi dejeneratif değişiklikler, meydana gelen travma sonrası oluşan multiple kırıklar ve patolojik değişiklikler hakkında detaylı bilgi vermektedir (Sano ve ark. 2000; White ve Pharoah 2004).

Yapılan kadavra çalışmaları sonucunda sert dokularla ilgili patolojilerin incelenmesinde bilgisayarlı tomografinin en iyi yöntem olduğu görülmüştür (Westesson ve ark. 1987; Tanimoto ve ark. 1990). Eklem yumuşak dokularının (disk, sinoviyal membran, ligamentler, lateral pterygoid kas) görüntülenmesinde ise MRG daha üstün sonuçlar vermektedir (Mafee ve ark. 1988).

Bilgisayarlı tomografinin diğer görüntüleme yöntemlerine göre daha yüksek dozda radyasyona maruz bırakması, cihazın pahalı olması ve çekim işleminin uzun sürmesi bu tekniğin dezavantajları arasında yer almaktadır (Christiansen ve ark. 1987; Okeson 2019).

2.4.4.3. Konik Işınlı Bilgisayarlı Tomografi (KIBT)

Bilgisayarlı tomografinin temel dezavantajı olan yüksek doz radyasyonu engellemek amacıyla 1990 yılında KIBT kullanılmaya başlanmıştır (Larheim ve ark. 2015; Talaat, Al Bayatti ve Al Kawas 2016). Böylece daha kısa sürede, daha düşük radyasyon dozu ile çözünürlüğü daha yüksek olan görüntüler elde edilmiştir (Honda ve ark. 2006; Hedesiu ve ark. 2012; Lukat, Wong ve Lam 2013).

KIBT, maksillofasiyal bölgedeki tüm kemik yapılarının görüntülenmesine yardımcı olmakla birlikte, TME bölgesindeki ankiloz, kırık, sert dokulardaki erozyon, osteofit ve gelişim anomalileri gibi mevcut patolojik değişikliklerin belirlenmesinde, ağız açık ve kapalı konumdayken kondilin konumunun tespitinde kullanılmaktadır (Caruso ve ark. 2017). Konvansiyonel BT gibi disk perforasyonu veya deplasmanı ile alakalı bilgi vermez (Talmaceanu ve ark. 2018).

2.4.4.4. Manyetik Rezonans Görüntüleme (MRG)

MRG, bir manyetik alan içerisinde iyonize olmayan radyofrekans dalgalarının vücuda gönderildikten sonra geri dönen sinyallerin kaydedilmesi sonucu elde edilen görüntüleme yöntemidir (Foucart ve ark. 1998). MRG da kullanılan temel iki ana sekans vardır. T1 ağırlıklı sekanslar çok iyi yumuşak doku kontrastı ve uzaysal rezolüsyon sağlayarak anatomik değerlendirme için olanak sağlar. T2 ağırlıklı sekanslarda ise patolojik sinyal intensite değişiklikleri ayırt edilir (Sano ve ark. 2003). Diğer yöntemlere göre daha az invaziv ve yumuşak doku kontrastı daha yüksektir. Bu özellikleri sayesinde vücuttaki bütün yumuşak dokularda kullanılabilir.

Temporomandibular eklem internal düzensizliklerinin teşhisinde MRG altın standart olarak kabul edilmektedir (Ahn ve ark. 2006; Bag ve ark. 2014). Bununla beraber diskin yeri, şekli, redükte olup olmadığı, retrodiskal dokular, intrakapsüler sıvı, ligamentler ve kassal yapıların görüntülerini net olarak ortaya koymada başarılıdır.

MRG'deki temel avantaj, iyonize radyasyon olmadan yumuşak dokuların üç boyutlu görüntülenme imkânı sağlamasıdır. Böylece çocuklarda ve hamilelerde güvenle kullanılabilir. Başlıca dezavantajları arasında ise yüksek maliyetli olması, görüntü elde etme süresinin uzun olması, kapalı alan fobisi olanlarda ve kalp pili taşıyan hastalarda kontrendike olması yer almaktadır. Diş hekimliğinde kullanılan ortodontik apareyler, metal restorasyonlar veya implantlar çekim için herhangi bir engel oluşturmamaktadır (Brooks ve ark. 1997; Ferreira ve ark. 2016).

2.4.4.5. Artrografi

Artrografi; eklem boşluklarından birine veya her ikisine birden flurosکopi altında kontrastlı madde enjekte edilerek diskin görüntüsünün transkranial veya tomografi ile görüntülenmesi işlemidir (Katzberg 1989). Enjeksiyon sırasında önce lokal anestezi ardından radyopak olan ajan enjekte edilir. Eklem yüzeyleri kontrast sıvı ile kaplanır böylece disk ve sınırlar net bir şekilde gözlenir (Isberg 2001).

Artrografide disk deplasmanı, perforasyonlar, dejenerasyon, kapsüldeki adezyon ve sinovyal kondromatozis gibi patolojiler değerlendirilebilir. Özellikle sadece alt eklem boşluğuna yapılan enjeksiyon sonucu kontrast maddenin üst

boşluğa geçişi takip edilerek minör perforasyonlar bile kolaylıkla teşhis edilebilir (Kışnişci 1990; White ve Pharoah 2004).

Nadir de olsa, fasiyal paralizi, alerjik reaksiyonlar, diskte hasar, hematoma gibi komplikasyonlar meydana gelebilmektedir (Franklin Dolwick ve Sanders 1985; Lewis ve ark. 2008).

2.4.4.6. Diğer Tetkikler

Yukarıda özetlenen görüntüleme teknikleri dışında, ultrasonografi, sintigrafi ve termografi gibi TME rahatsızlıklarının teşhisinde yardımcı olarak nadiren kullanılan başka görüntüleme yöntemleri de mevcuttur.

2.5. TME Hastalıklarının Tedavisi

TME rahatsızlıklarında hastalara uygulanan tedavinin amacı ağrıyı hafifletmek veya ortadan kaldırmak ve fizyolojik fonksiyonunu geri kazandırmaktır. Tedavi seçeneğine karar verilirken öncelikle non-invaziv yöntemlerden başlanması; eğer konservatif tedavide başarısız olunursa, invaziv yöntemlere doğru ilerlenmesi gerekmektedir (Liu ve Steinkeler 2013). Uzun dönemli yapılan çalışmalar, konservatif tedavilerin, hastaların %50-90'ında iyileşme sağladığını göstermiştir (Gauer ve Semidey 2015; Bas ve ark. 2018).

Bu tedaviler konservatif ve cerrahi olmak üzere iki ana başlık altında toplanabilir. Fizik tedavi, splint tedavisi, davranışsal terapi, lazer tedavisi ve farmakolojik tedavi gibi yöntemler konservatif grupta yer alırken; artrosentez, artroskopi, diskektomi ve eminektomi gibi tedavi yöntemleri ise cerrahi gruba dahil edilir (Nitzan, Dolwick ve Martinez 1991; Laskin, Greene (Orthodontist) ve Hylander 2006; De Riu ve ark. 2013).

2.5.1. Davranışsal Terapi

TME rahatsızlıklarının tedavi başarısı büyük oranda hastaların motivasyonuna ve verilen önerilere uyulmasına bağlıdır. Bu yüzden en önemli bölüm hasta eğitimidir. Hastalara yumuşak diyet ile beslenmeleri, sakız gibi yapışkan gıdalardan uzak durmaları, esnerken veya gülerken ağzın çok açılmasını engellemek için çeneden desteklemeleri, parafonksiyonel davranışlardan farkına vardıkça uzak

durmaları, eklem bölgesini ve mandibulayı mümkün olduğunca travmalardan korumaları gerektiği söylenmelidir (de Leeuw 2008; Peterson 2012).

2.5.2. Fizik Tedavi

Kas ve iskelet ağrısını hafifletmek, inflamasyonu azaltarak dokuları sağlıklı hale döndürmek ve oral fonksiyonu fizyolojik haline getirmek için birçok TME bozukluğunda yaygın olarak kullanılan tedavi yöntemidir. Fizik tedavi yöntemleri arasında transkutanöz elektriksel sinir uyarımı (TENS), derin ve yüzeysel soğuk ve sıcak uygulaması, akupunktur, masaj, iyontoforez, fonoforez, ultrason (US), germe egzersizleri ve postür eğitimi yer almaktadır (Laskin, Greene (Orthodontist) ve Hylander 2006; Cho ve Whang 2010; Liu ve Steinkeler 2013).

2.5.3. Splint Tedavisi

Splintler, sert veya yumuşak akrilik materyalden yapılan, dişlerin okluzal veya insizallerine oturan, fossa-disk-kondil üçlüsünü birbirinden uzaklaştırarak rahatlama sağlayan apeareylerdir. 18.yy'dan beri çeşitli şekillerde uygulanmış olan splintler TME problemlerinde uygulanan uzun soluklu tedavi şeklidir (Klasser ve Greene 2009). Çiğneme kaslarındaki spazmı çözmek, brüksizm ve diğer parafonksiyonel alışkanlıkları önlemek, dişlerin atrizyonunu engellemek ve eklemdaki dejeneratif değişiklikleri durdurmak gibi birçok etkisi vardır (Friction ve ark. 2010; Murphy ve ark. 2013).

Splintler, materyal olarak sert ve yumuşak akrilikten yapılabileceği gibi şekil ve fonksiyon olarak da farklı tipleri mevcuttur. Klinikte en çok uygulanan splintler; stabilizasyon splinti, anterior pozisyonlandırıcı splint ve ön/arka ısırma plaklarıdır (Laskin, Greene (Orthodontist) ve Hylander 2006). Bunlar dışında bir de literatür de pivoting apareyinden bahsedilmektedir (Okeson 2019).

2.5.4. Farmakolojik Tedavi

Farmakolojik ajanlar, etyolojisi ağrı kaynaklı olan TME düzensizliklerinin tedavisinde ve semptomların giderilmesinde kullanılmaktadır. Hastalar, verilen farmakotiklerin kesin çözüm olmadığı hakkında uyarılmalıdır. En sık kullanılan farmakolojik ajanlar arasında analjezikler, antiinflamatuvarlar, kas gevşeticiler,

antidepresanlar, anksiyolitikler, antikonvülsifler ve kasa enjekte edilebilir maddeler yer almaktadır (Okeson 2019).

Analjezikler çoğu zaman TME rahatsızlıklarında destekleyici tedavi seçeneği olarak kullanılmaktadırlar. Etiyolojisi ağrı kaynaklı bir rahatsızlık (döngüsel kas ağrısı) değilse tek başlarına kesin çözüm olarak düşünülmemelidirler. TMD ile ilişkili hafif ve orta şiddetteki ağrılar için etkilidirler. İlk tercih edilen ilaçlardan biri asetaminofendir (Abbadie ve Besson 1994). Diğer türlere göre minimum yan etkiye sahip olması tercih edilmesinde etkilidir.

Steroid olmayan antiinflamatuvar (NSAİ) ilaçlar kapsülit, retrodiskit ve osteoartrit gibi inflamatuvar eklem rahatsızlığı olan hastaların tedavisinde ilk basamak olarak düşünülmelidir. 3 temel etki sağlar: analjezi, antiinflamatuvar ve antipiretik. Bu ilaçlar hafif ve orta dereceli inflamatuvar durumlar ve akut postoperatif ağrılar için etkilidir. COX-1 ve COX-2 enzimlerini inhibe ederek prostaglandin (PG) sentezini engeller, böylece nosiseptörlerin uyarılmasının önüne geçmiş olur (Heir 2018). Salisilik asit ve propiyonik asit olacak şekilde farklı türevleri mevcuttur. Propiyonik asit türevleri arasında en bilineni ibuprofendir ve altın standart olarak kabul edilmektedir (Dym, Bowler ve Zeidan 2016). Diğer örnekleri de naproksen, ketoprofen, meloksikam, etodolak ve diklofenaktır. Uzun dönem kullanımında veya GİS rahatsızlığı olan hastalarda mide de irritasyona, gastroözefegal reflüye neden olabileceği unutulmamalı; gerekirse proton pompa inhibitörü (omeprazol) ile kullanılmalıdır (Okeson 2019).

Kortikosteroidler, adrenal bezlerden salınan kortizole çok benzeyen ilaçlardır. Bu güçlü antiinflamatuvar ilaçlar, orta ila şiddetli TMD'yi tedavi etmek için kullanılmaktadır (Ouanounou, Goldberg ve Haas 2017). Oral, IV, topikal ve eklem içi enjeksiyon şeklinde çeşitli kullanım yolları mevcuttur. Fosfolipaz A2 enziminin işlevini bloklayarak PG ve Lökotrien (LT) üretimini engeller (Hersh, Balasubramaniam ve Pinto 2008). Böylece TME'deki ağrı ve disfonksiyonun giderilmesini sağlar.

Kas gevşeticiler, iskelet kas tonusunu azalttığı düşünüldüğü için kronik orofasiyal ağrısı olan hastalara, kasların aktivasyonunu hafifletmeye yardımcı olmak için verilir (Dionne 1997). Verilen ilaç hastada halsizliğe sebep olacağı için ilacın yatmadan önce alınması ve aldıktan sonra efor ve dikkat gerektiren aktivitelerden kaçınması önerilir.

Duygusal olarak yüksek stres seviyesi TME rahatsızlıklarına katkıda bulunmaktadır. Anksiyolitik ajanlar sadece bu oluşan stres algısını ve tepkisini değiştirmektedir. Stresin tamamen ortadan kaldırılmasında herhangi bir faydaları mevcut değildir. Bu yüzden sadece semptomların yönetilmesinde yardımcı olarak kullanılır. En bilinen ajan benzodiazepin grubundan diazepamdır (Okeson 2019).

TME düzensizliklerinin teşhisinde ve tedavi yöntemini düzenlemede yardımcı olmak için kullanılacak birkaç enjekte edilebilir ilaç vardır. En yaygın olanı lokal anestezi. Lokal anestezi, gerçek bir ağrı kaynağını, ağrı bölgesinden ayırmak veya etkili ve hızlı bir biçimde hastanın ağrısını gidermek için kullanılabilir. Bu amaçla kullanılan iki anestezi solüsyonu vardır: biri %2 lidokain, diğeri ise %3 mepivakindir. Ortak noktaları ise vazokonstrüktörsüz olmalarıdır (Ernest 1986).

Eklem içerisinde lubrikasyonu sağlayan iki ajan vardır. Bunlar yüzey aktif fosfolipitleri ve hyaluronik asittir. Sinoviyal sıvıda bulunan bir diğer bileşen de sodyum hyaluronattır. Eklem hareketlerini kolaylaştırmak ve fizyolojik haline geri döndürmek amacıyla intrakapsüler enjeksiyon yardımıyla tedavi uygulanmaktadır (Kopp ve ark. 1987; Okeson 2014).

2.5.5. Artrosentez

Artrosentez, direk olarak görüntüleme olmadan yapılan, eklem uygulanan lavaj işlemidir (Gulen ve ark. 2009). Bu teknik ilk olarak 1592 yılında diz eklemleri için uygulanmış olup; endikasyonları, aşamaları ve terapötik faydaları Friar Augustin Farfan tarafından bildirilmiştir (Tvrđy ve ark. 2015).

TME'ye yönelik lavaj ve lizis amaçlı girişimler ilk olarak 1975 yılında Ohnishi tarafından, artroskop yardımıyla gerçekleştirilmiştir. Daha önceleri internal düzensizlikler için cerrahi tedavi yöntemleri ön plandayken, daha sonraları artroskopların ve cerrahi aletlerin gelişmesi sonucu minimal invaziv yöntemlere yönelim başlamıştır (Ohnishi 1990).

Murakami ve ark. tek iğneyle, hidrolik basınç ve enjeksiyon sonrası manipülasyon sayesinde üst eklem boşluğunu yıkama işlemi tarif etmiştir. Böylece TME artrosentezi için ilk adım 1987 yılında atılmıştır (Murakami ve ark. 1987). Artrosentez yöntemi şu anki haliyle ilk olarak 1991 yılında Nitzan ve ark. tarafından tanımlanmış ve uygulanmıştır (Nitzan, Dolwick ve Martinez 1991). İşlemin temeli lavaj solüsyonu tarafından üretilen hidrolik basınç ile üst eklem boşluğunun

yıkanmasına dayanmaktadır. Bunu sağlamak için, yapılan çalışmalar çift girişli tekniklerin eklem içerisinde daha kuvvetli basınç oluşturduğunu göstermiştir (Folle ve ark. 2018; Grossmann, Ferreira, ve ark. 2020; Pasqual ve ark. 2020). Bu basınçlı yıkama sayesinde sinovyal sıvıda bulunan inflamatuvar mediatörlerin azaltılması, viskozitenin fizyolojik değerlere ulaştırılması, kapsül içindeki negatif basıncın giderilmesi ve mandibular fossa ile disk arasında oluşan adezyonun ortadan kaldırılması amaçlanmaktadır (Malik ve Shah 2014; Tvrdy ve ark. 2015; Pinto ve ark. 2019).

Bu minimal invaziv tedavi yöntemi; okluzal stabilizasyon plağı, farmakolojik tedavi, fizik tedavi ve diyet düzenlemesi gibi konservatif tedavi yöntemlerine cevap vermeyen ısrarcı TME rahatsızlıklarına sahip hastalarda ilk seçenek olarak uygulanması önerilmiştir (Brennan ve Ilankovan 2006). Aynı zamanda ihtiyaç halinde bu konservatif tedaviler de artrosenteze yardımcı olarak kullanılmalıdır.

Endikasyonları arasında ilk sırada anterior redüksiyonsuz disk deplasmanından veya disk adezyonlarından kaynaklanan akut ya da kronik hareket kısıtlılığı ve üst eklem boşluğunda kondil translasyonun kısıtlanmasına bağlı oluşan hipomobilitate yer almaktadır (Dolwick 1997; Frost ve Kendell 1999). Dejeneratif rahatsızlıkların ve romatoid artritinin akut fazlarında palyatif tedavi olarak kullanılmaktadır (Trieger, Hoffman ve Rodriguez 1999; Malik ve Shah 2014). Hareket kısıtlılığı olmayan ama kronik ağrısı mevcut olan redüksiyonlu disk deplasmanı vakalarında, açık kilitleme meydana gelmiş hastalarda tekrarlamasının önüne geçilmesi amacıyla artrosentez tedavisi endikedir (Nitzan ve Etsion 2002). Aynı zamanda redüksiyonlu disk deplasmanında meydana gelen eklem sesinden şikâyetçi olan hastalarda sesin giderilmesi için kullanılmaktadır (Tabrizi ve ark. 2014).

MRG'de diskin normal pozisyonda ve sağlıklı gözüktüğü ancak eklem fossasıyla adezyonu sonucu kapalı kilitlenmeye sebep olan ve Anchored Disk Fenomeni (ADP) olarak adlandırılan rahatsızlıklarda adezyonları gidermek ve hareket kısıtlılığını çözmeye yardımcı olmak amacıyla artrosentez uygulanabilmektedir. (Nitzan 2006). Fibröz ve kemik ankilozu sebepli hareket kısıtlılığı olan, ekstrakapsüler kaynaklı ağrı ve disfonksiyonu olan durumlar artrosentezin endikasyonları arasında yer almamaktadır (Frost ve Kendell 1999).

Eklem içi enjeksiyonlar artrosentez veya artroskopiye takiben uygulanabileceği gibi direk olarak tek başlarına da uygulanabilmektedirler.

Literatürde kullanımı kabul gören birçok materyal mevcuttur ve eklem içi enjeksiyonların etkinliği tartışma konusudur (Dolwick 2007; Vega, Gutta ve Louis 2011). Bunlar; sodyum hyaluronat, trombositten zengin plazma, glukokortikosteroid, tenoksikam, morfin, bupivakain enjeksiyonlarıdır (Alpaslan ve Alpaslan 2001; Aktas, Yalcin ve Sencer 2010; Ziegler, Wiechnik ve Mühling 2010).

Artrosentez uygulamasında komşu anatomik yapılara, anestezi yapılırken veya ekleme girişte kullanılan iğnelere bağlı olarak meydana gelmiş komplikasyonlar bildirilmiştir. Literatüre baktığımız zaman bu komplikasyonların oluşum sıklığı %2-10 arasında olduğu görülmektedir (Tvrđy ve ark. 2015). Bu komplikasyonlar arasında anestezi sonrası fasiyal sinir paralizi ve parestezisi, anestetik madde veya kullanılan solüsyona bağlı alerjik reaksiyon, yıkama sıvısının çevre dokulara sızması, preauriküler bölgede enfeksiyon kaynaklı şişlik, şişliğe bağlı ağız açmada kısıtlılık, eklem kapsülünün medial duvarında perforasyon, TME disk yaralanması, işlem bölgesindeki cilt dokularında geçici veya kalıcı hissizlik, eksternal auditor kanal perforasyonu, işitme kaybı, kulakta tıkanıklık hissi ve hematoma yer almaktadır (Tozoglu, Al-Belasy ve Dolwick 2011; Kuruvilla ve Prasad 2012; Tvrđy ve ark. 2015).

Efeođlu ve ark. yaptığı bir çalışmada eklem içi uygulanan bir anestezi sonrası geçici lingual ve alveolaris inferior sinir parestezisi geliştiđini bildirilmiştir (Efeođlu, Çalıř ve Koca 2011). Yanlıřlıkla yapılan alkol enjeksiyonu sonucu işlem yapılan tarafta yanma ve ekstradural hematoma bađlı hemiparezi meydana gelmiştir (Etoz, Er ve Alkan 2011).

Artrosentez ile yapılan lavaj işlemi TME'ye uygulanabilecek cerrahi yöntemler arasında en az invaziv, en ucuz, komplikasyon riski en düşük ve uygulanması en basit olan yöntemdir. Literatürde gösterildiđi gibi %70-90 başarı oranına sahiptir (Nitzan, Samson ve Better 1997; řentürk, Yıldırım ve ark. 2018). Akut ya da kronik kapalı kilitlemesi olan hastalarda başarılı sonuçları kanıtlanmış olmasıyla birlikte, internal düzensizliklerde ara tedavi seçeneđi olarak ve diagnoza yardımcı olması amacıyla uygulanabilmektedir (Dimitroulis, Dolwick ve Martinez 1995; Alpaslan, Dolwick ve Heft 2003; řentürk, Yıldırım, ve ark. 2018).

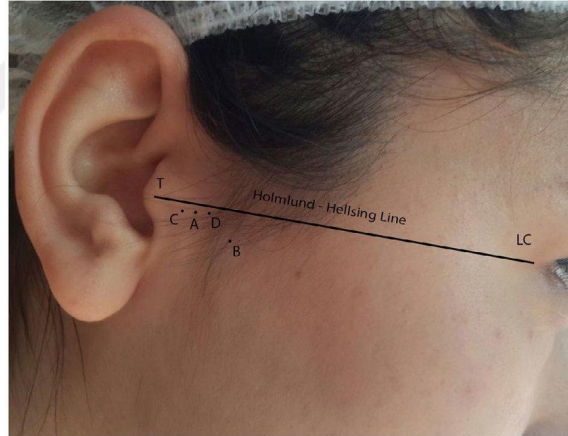
TME artrosentez teknikleri temelde tek girişli ve çift girişli olmak üzere 2'ye ayrılmaktadır. Tek girişli yöntem de kendi içinde iki tipe ayrılmaktadır. Bunlar; solüsyonun giriş ve çıkışının aynı kanaldan gerçekleştiđi Tip 1 ve iki kanallı tek bir aygıtın kullanıldıđı Tip 2 tek girişli teknikler olarak 2015 yılında řentürk ve ark.

tarafından literatüre kazandırılmıştır (Şentürk ve Cambazoğlu 2015). Çalışmalara bakıldığında zaman kullanılan bütün tekniklerin bu temele dayalı modifikasyonlar olduğu gözlenmektedir.

2.5.5.1. Çift Girişli Artrosentez

İlk olarak 1991 yılında Nitzan ve ark. tarafından tanımlanan ve geleneksel artrosentez yöntemi olarak bilinen bu yöntem, üst eklem boşluğuna 2 farklı kanülün, farklı iki noktadan yerleştirilip ringer laktat veya serum fizyolojik sıvısıyla gerçekleştirilen lizis ve lavaj işlemini tanımlamaktadır (Nitzan, Dolwick ve Martinez 1991).

İşleme başlamadan önce hasta 45 derecelik pozisyona getirilerek, başını işlem yapılmayacak tarafa çevirmesi istenir. Kulak dâhil preaurikular bölgeden lateral kantusa kadar olan bölge antiseptiklerle silindikten sonra geriye kalan yerler cerrahi örtüyle kapatılır. Dış kulak yoluna pamuk yerleştirilerek işlem yapılacak saha hazırlanmış olur.



Şekil 2.5. Artrosentez için kullanılan farklı giriş noktaları (Şentürk, Yazıcı ve Gülşen 2018)

İlk olarak lateral kantustan tragusun en posterior ve orta noktası hedeflenerek düz bir çizgi çizilir. Bu hat Holmlund-Helssing çizgisini tarif etmektedir (Holmlund ve Helssing 1985). Posterior giriş noktası bu eksen üzerinde tragustan 10 mm önde, 2 mm altta (A noktası), anterior giriş noktası ise tragustan 20 mm önde, 10 mm altta (B noktası) olacak şekilde cilt üzerinde işaretlenir (Şekil 2.5). İşaretlenen bu noktalar TME eminensinin ve artiküler fossanın konumlarını içermektedir. Noktalar işaretlendikten sonra anatomik varyasyonlar göz önünde bulundurularak palpasyon yardımıyla kontrol edilir. Ardından lokal anestezi önce kapsül etrafına daha sonra da eklem boşluğuna olacak şekilde enjekte edilir. Ağız açıcı yardımıyla işlem sırasında

hastanın ağzının açık kalması sağlanır. İlk iğne posterior giriş noktasından artiküler eminensin arka duvarı hedeflenerek, öne ve yukarı olacak şekilde açılarak yerleştirilir. Yaklaşık 20-25 mm girdikten sonra kemik teması alınarak 1-2 mm geri çekilir (Nitzan 2006). Eklem boşluğunda olduğunu anlamak içinde anesteziik solüsyonun bir miktar enjektörden çıkışı takip edilir. İkinci iğne anterior giriş noktasından eklem boşluğuna girecek şekilde yerleştirilir. İki iğnenin de eklem boşluğunda yer aldığından emin olduktan sonra yıkama işlemine başlanabilir. Yıkama sırasında bir iğneden sıvı girişi olurken diğerinden çıkış olduğu kesinlikle kontrol edilmelidir.

1998 yılında Laskin, öndeki iğnenin girişini kolaylaştırmak ve etkinliğini artırmak amacıyla yeni bir giriş noktası kullanılabileceğini bildirmiştir. İlk yerleştirilen iğnenin konumu (tragusun 10 mm önü, tragus-lateral kantus hattının 2 mm altı) aynı kalırken, ikinci iğnenin tragustan 14 mm önde, hattın 2 mm altında (D noktası) yerleştirilmesini önermiştir. Birbirine paralel yerleştirilen bu iki iğnenin daha kolay bir teknik olduğunu savunmuştur (Laskin 1998) (Şekil 2.5).

Etkili bir yıkama için kullanılması gereken solüsyon miktarıyla alakalı bazı görüş ayrılıkları bildirilmiştir. Zardeneta ve ark. 100 mL Ringer Laktat solüsyonunun spesifik protein ve proteazları eklem içerisinden uzaklaştırmak için yeterli olduğunu savunurken; Kaneyama ve ark. IL-6, bradikinin ve diğer proteinlerin uzaklaştırılması için 300-400 mL sıvı ile yıkama önermektedir (Zardeneta, Milam ve Schmitz 1997; Kaneyama, Segami, Nishimura, ve ark. 2004).

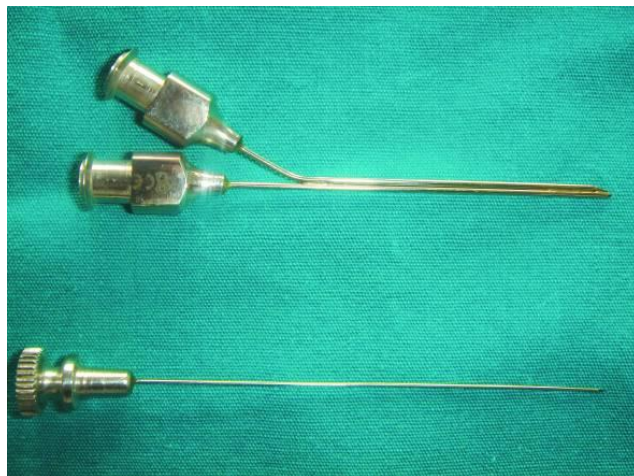
Alkan ve Etöz, yaptıkları araştırma sonucu klasik artrosentez tekniğın de ikinci iğnenin yerleştirilmesinde zorluklar yaşandığını tespit ederek modifiye etme yoluna gitmişlerdir. Yaptıkları araştırmalar sonucu ikinci iğneyi Holmlund çizgisi üzerinde tragustan 7 mm ileride, 2 mm aşağıda (C noktası), ilk noktadan girilen iğneye paralel bir şekilde yerleştirmişlerdir. İki iğne ucunun da eklem içerisinde yakın bir alanda yer aldığı için sıvı çıkışının daha kolay olduğunu ve tekrar tekrar yerleştirmek zorunda kalınmadığı için hem hastalar hem de hekimler açısından daha konforlu olduğunu ortaya koymuşlardır (Alkan ve Etöz 2010) (Şekil 2.5). Ek olarak iğnelerin paralel ve daha yakın yerleştirilmesi sayesinde fasiyal sinirde oluşabilecek hasar riski daha aza indirilmiştir (Yang ve Yoo 2014).

2.5.5.2. Tek Girişli Artrosentez

Tek bir noktadan yerleştirilen bir veya iki kanülün yardımıyla gerçekleştirilen artrosentez işlemidir. Bu teknikte Holmlund çizgisi üzerinde tragustan 10 mm ileride ve 2 mm aşağıdaki nokta referans alınarak işlem uygulanmaktadır.

İlk olarak Guarda Nardini ve ark. tarafından tanımlanmıştır. Hasta ağzı maksimum açık pozisyondayken eklem boşluğuna girilerek basınçlı bir şekilde sıvı enjekte edilir. Hasta ağzı kapatılarak sıvının aynı kanülden çıkışı sağlanır. Bu tekniğin en az 10 kere (yaklaşık 40 mL) tekrarlanması önerilmiştir (Guarda-Nardini, Manfredini ve Ferronato 2008). Basınç altında uygulanması sayesinde adezyonları gidererek kondilin translasyon hareketinin normale yaklaşmasını ve ankor disk fenomenini çözerek ağız açıklığında işlemden hemen sonra artış sağladığı daha önce yapılan çalışmalarda gösterilmiştir (Nitzan ve Etsion 2002).

Rehman ve ark. yaptıkları çalışmada çift lümenli ve tek girişli olan Shepard kanülünü kullanmışlardır. 100'den fazla hastada yaptıkları tedavide herhangi bir komplikasyonla karşılaşmadan işlemi sonlandırdıklarını ve tek dez avantajının düşük basınç altında uygulamak olduğunu bildirmişlerdir (Rehman ve Hall 2009). Moran ve ark. 220 hastanın dâhil olduğu bir çalışmada herhangi bir sinir komplikasyonu olmadan, Shepard kanülü kullanarak yaptıkları bir çalışmada, doğru prosedürle uygulandığında ağrının hafiflediğini ve ağız açıklığını artırdığını bildirmişlerdir (Moran, Kanatas ve Worrall 2010). Alkan ve Baş, irrigasyon ve aspirasyonun farklı kanallardan gerçekleştirildiği, Rehman ve ark. kullandıkları kanüle benzeyen, birbirine yapışık, tek kanülden oluşan Mc Cain kanülünü kullanmışlardır (Alkan ve Baş 2007).



Şekil 2.6. Mc Cain kanülü

Mc Cain kanülü ve Shepard kanüllerinin iğnelere daha kalın olması ve dolayısıyla daha travmatik olması, maliyetinin diğerlerine göre daha yüksek olması ve her ülkede bulunmaması bu aletlerin dezavantajları arasında yer almaktadır (Öreroğlu ve ark. 2011) (Şekil 2.6 ve 2.7).



Şekil 2.7. Shepard kanülü

Bir başka tek girişli yöntem olan konsantrik kanül metodu ise ilk olarak 2011 yılında kullanılmıştır. İç içe geçen 27 gauge kalınlığında 50 mm uzunluğunda enjeksiyonun yapıldığı iğneyle, 21 gauge 38 mm uzunluğunda solüsyonun çıkışının sağlandığı kanülden oluşmaktadır. İğneden enjekte edilen sıvı, kanülle arasında kalan boşluktan dışarıya çıkmaktadır. İşlemin tek giriş noktasından sağlanması, uygun maliyetli olması, daha az travmatize etmesi avantajlarını oluştururken; yüksek hacimde yıkama yapılmak istendiğinde çok vakit alması dezavantajdır (Öreroğlu ve ark. 2011).

Y şekilli kanül, iki adet 18 gauge kalınlığında iğnenin, şırıngaya bağlanan kısımlarına 30 derecelik açı vererek birbirine zıt yönlerde olacak şekilde, lehimlenerek veya kaynaklanarak elde edilmiş ve ilk olarak 2009 yılında Rahal ve ark. tarafından uygulanmıştır (Rahal, Poirier ve Ahmarani 2009). Bu kanül için 18, 20 ve 21 gauge boyutunda iğneler kullanılmıştır (Öreroğlu ve ark. 2011; Singh ve Varghese 2013; Şentürk ve Cambazoğlu 2015). Aynı zamanda kaynaklamanın çok yüksek bir sıcaklık meydana getirerek lümeninde bozulmalara neden olabileceği bildirilmiştir (Singh, Shivamurthy ve Varghese 2011).

Bu yöntemin yüksek basınç altında ve daha fazla solüsyonla uygulanabiliyor olması, herhangi bir satıcıya ihtiyaç olmadan kolay bir şekilde üretilebilir olması ve hızlı uygulanabilirliği avantajları arasında yer almaktadır (Rahal, Poirier ve

Ahmarani 2009; Örerođlu ve ark. 2011; Singh ve Varghese 2013). Tek dezavantajı ise kanüllerin ucunun körelmesi ve metal yorgunluđu kaynaklı kırılmaların önüne geçilmesi için her hastada tek bir sefer kullanılıyor olmasıdır (Şentürk, Yazıcı ve Gülşen 2018).

Bu çalışmanın amacı tek girişli ve çift girişli artrosentez tekniklerinin klinik sonuçlarını karşılaştırmak, avantaj ve dezavantajlarını ortaya koymaktır.



3. GEREÇ VE YÖNTEM

Bu çalışma Necmettin Erbakan Üniversitesi Diş Hekimliği Fakültesi Ağız, Diş ve Çene Cerrahisi Anabilim Dalı'nda yapılmıştır. Çalışma için Necmettin Erbakan Üniversitesi Diş Hekimliği Fakültesi Etik Kurul Başkanlığından 20.11.2020 tarih ve 2020/02-05 sayılı karar ile onay alınmıştır.

3.1. Hasta Seçimi ve Çalışma Gruplarının Belirlenmesi

Necmettin Erbakan Üniversitesi Diş Hekimliği Fakültesi Ağız, Diş ve Çene Cerrahisi kliniğine, Eylül 2018- Eylül 2020 tarihleri arasında TME şikâyetleri üzerine başvurduğu için artrosentez işlemi uygulanan hastaların dosyaları mevcut arşivimizden taranmıştır.

Elde edilen dosyalar detaylı ve dikkatli bir şekilde incelenmiştir. Her hastanın formunda yer alan bilgiler aşağıdaki dâhil edilme kriterlerine dayanarak çalışmamıza dâhil edilmiştir.

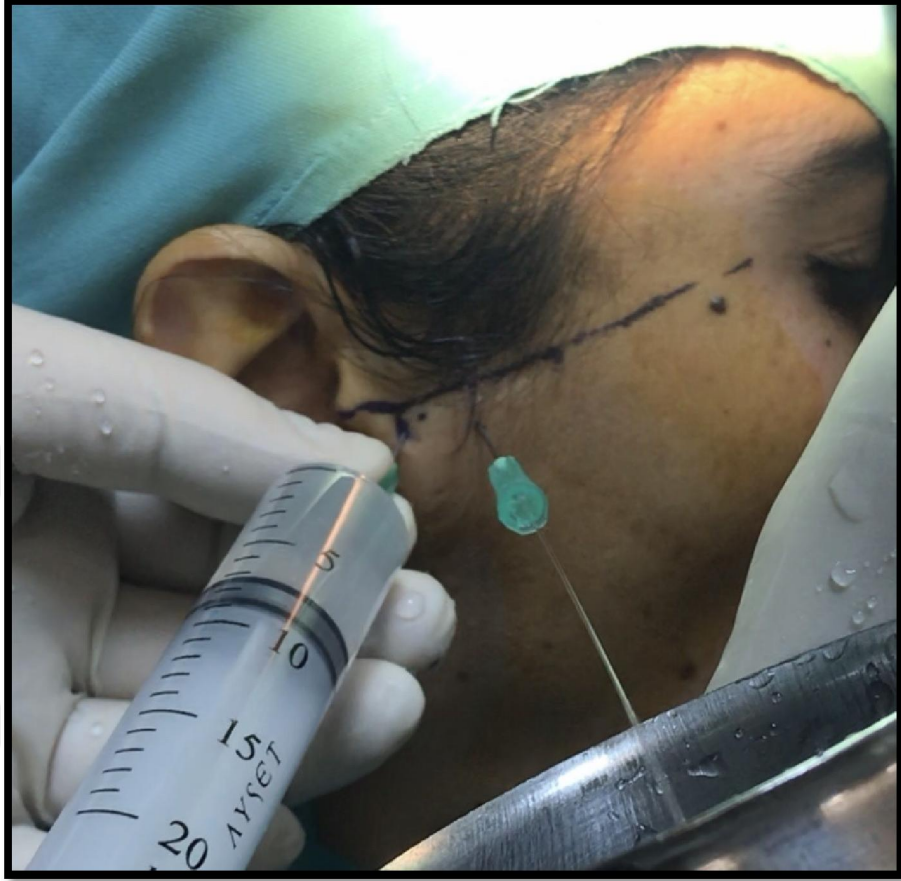Dâhil Edilme Kriterleri

1. Wilkes sınıflamasına göre en az evre 2 olan hastalar,
2. Artrosentez işlemi öncesi konservatif tedavinin uygulanıp başarılı sonuç elde edilememiş hastalar,
3. İşlemleri aynı cerrah tarafından uygulanan hastalar,
4. Yalnızca bir taraftaki TME'ye yönelik işlem uygulanan hastalar,
5. MRG'si aynı merkez de çekilen hastalar,
6. İşlem sonrası verilen ilaçları ve okluzal splinti düzenli kullanan hastalar,
7. Kontrollere zamanında gelmiş olan hastalar,
8. Muayene ve onam formları mevcut ve eksiksiz doldurulmuş olan hastalar.

Mevcut olan formlar incelendikten sonra 58 olan hasta sayısı, 4 hastanın kontrollerine gelmemiş olması, 3 hastaya çift taraflı artrosentez uygulanmış olması ve 1 hastanın muayene formunun eksik olması sebebiyle 6 hasta çalışma dışında bırakılmıştır. Geriye kalan 52 hasta uygulanan artrosentez tekniğine göre 3 gruba ayrılmıştır.

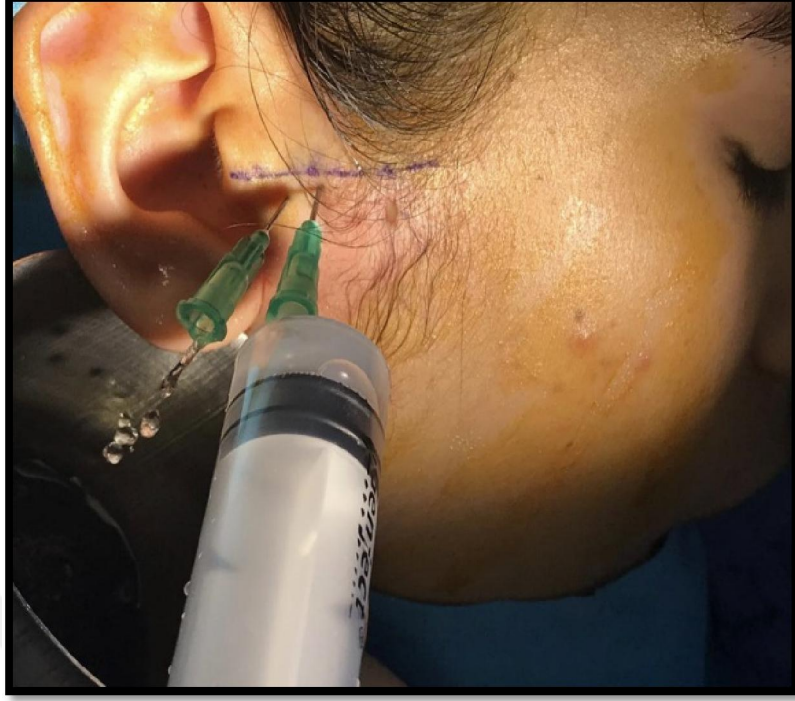Grup 1'e dâhil olan hastalara çift girişli geleneksel artrosentez tekniği ile işlem uygulanmış olup toplam hasta sayısı 17'dir. Tragus-Lateral kantus hattı üzerinde,

tragustan 10 mm ileride, 2 mm aşağıda posterior giriş noktası; 20 mm ileride, 8 mm aşağıda anterior giriş noktası kullanılarak geleneksel yöntem uygulanmıştır (Şekil 3.1).



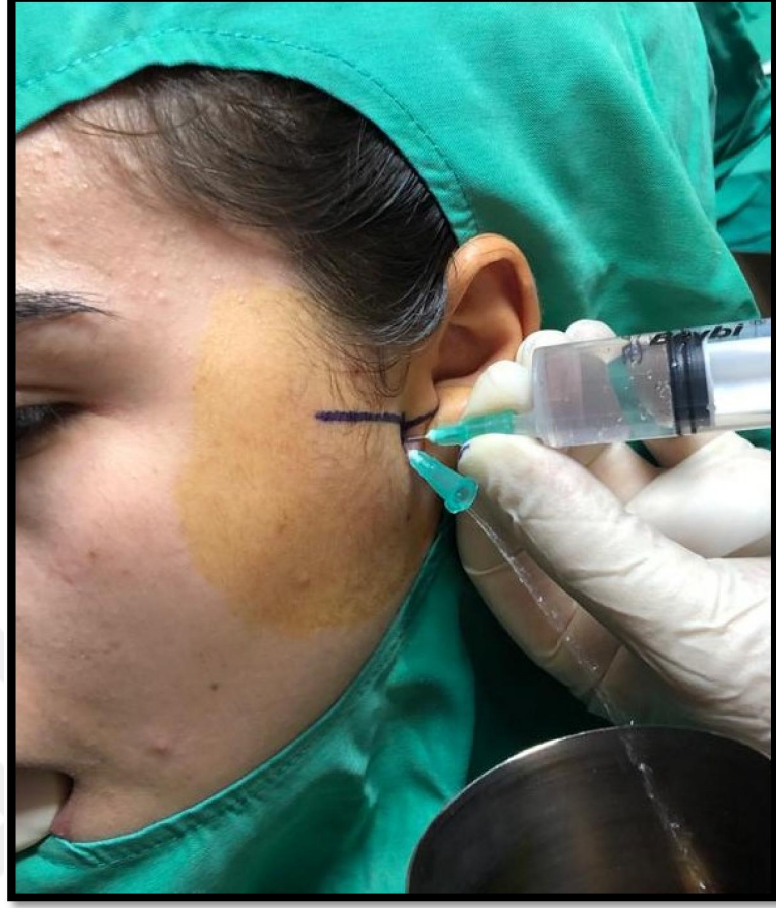Şekil 3.1. Çift girişli geleneksel teknikle artrosentez işlemi

Grup 2'ye anterior giriş noktasından yerleştirilen iğnelerin yerleştirme zorluğunu ortadan kaldırmak amacıyla Alkan ve Etöz tarafından bildirilen, geleneksel yöntemin modifiye edildiği yeni bir çift girişli artrosentez tekniği uygulanmış 18 hasta dâhil edilmiştir. Posteriodaki giriş noktası aynı kalarak (tragusun 10 mm önü, 2 mm aşağısı), anteriordaki giriş noktası ilk girilen iğnenin 3 mm posterioruna yerleştirilecek şekilde belirlenmiştir (Şekil 3.2).

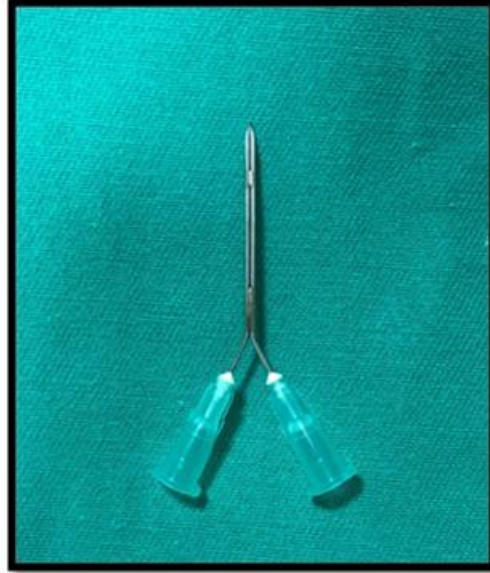


Şekil 3.2. Çift girişli modifiye teknikle artrosentez işlemi

Grup 3'e ise Rahal ve ark. tarafından tanımlanan tek girişli artrosentez tekniği ile işlem uygulanmış 17 hasta dahil edilmiştir. Giriş yeri olarak Holmlund hattının tragustan 10 mm ileride, 2 mm aşağıda olacak şekilde işaretlenen nokta kullanılmıştır (Şekil 3.3). 21 Gauge'lık iğneler lazer kaynak yardımıyla birleştirilerek elde edilen Y görünümlü kanüller ile işlem gerçekleştirilmiştir (Şekil 3.4).



Şekil 3.3. Tek girişli teknikle artrosentez işlemi



Şekil 3.4. Tek girişli kanül

3.2. Çalışmada Değerlendirilen Veriler

- Maksimum ağız açıklığı (MAA): Hastanın kendi gücüyle açabildiği maksimum ağız açıklığının, alt ve üst santral dişlerin mezial köşeleri arasındaki mesafeyi ifade etmektedir.
- Ağrı: Fonksiyon sırasında meydana gelen ağrı derecelerini ifade etmektedir. Objektif sonuçlar elde etmek amacıyla Vizüel Analog Skala(VAS)'sı kullanılmıştır.
- Yaşam kalitesi: Uygulanan tedavi sonucunun yaşam kalitelerine etkisini değerlendirmek amacıyla H4 Global Yaşam Kalitesi Skalası altında ölçüm uygulanmıştır (Hyland ve Sodergren 1996).
- İşlem süresi.

Hastalardan işlem öncesi ve işlemden sonra 1.gün, 1.hafta ve 1.ay olacak şekilde MAA ve VAS sonuçları değerlendirilmiştir. MAA için ek olarak işlemden hemen sonrası için de ölçümler mevcuttur. Yaşam kalitesi için uygulanan skala ise sadece işlemden önce ve işlemden sonra 1.ay kontrolünde doldurulmuştur.

3.3. Cerrahi Uygulama

Çalışmada yer alan hastalara; Necmettin Erbakan Üniversitesi Diş hekimliği Fakültesi Ağız, Diş ve Çene Cerrahisi Anabilim Dalı ameliyathanesinde asepsi ve antisepsi kuralları çerçevesinde lokal anestezi altında artrosentez işlemleri uygulanmıştır.

İşlem yapılmış olan bütün hastalar ünitede 45 derecelik yatar pozisyondayken başı işlem yapılmayacak tarafa döndürülmüştür. İşlem yapılacak taraftaki TME bölgesi %10'luk povidon iyodin (Batikon) ile silindikten sonra geriye kalan alanlar steril cerrahi örtü ile kapatılarak kontaminasyon engellenmiştir. Lokal anestezi olarak artikain hidroklorür ve epinefrin içeren anesteziik solüsyon (Ultracain® D-S forte ampul, Sanofi Aventis) kullanılarak bölgenin anestezisi sağlanmıştır. Tragustan lateral kantusa bir çizgi çizilerek rehber hattımız oluşturulmuştur. Grup 1 hastaları için tragusun 10 mm önünde, 2 mm aşağısında ve 20 mm önünde, 8 mm aşağısında iki nokta işaretlenmiş ve iğneler birbirini kesecek şekilde üst eklem bölgesine yerleştirilmiştir (Şekil 3.1). Grup 2 hastaları için ikinci(anterior) giriş noktası tragustan 7 mm önde, 2 mm aşağıda işaretlenmiş ve iki iğne birbirine paralel olacak

şekilde eklem boşluđuna yerleřtirilmiřtir (Şekil 3.2). Grup 3 hastalarına sadece posterior giriş noktasından (tragustan 10 mm önde, 2 mm ařađıda) iřlem uygulanmıřtır (Şekil 3.3). Her 3 grupta da kullanılan iđnelerin büyüklüđü 21 Gauge'dur.

Eklem bölgesine girdikten sonra 2 ml %5 ringer laktat solüsyonu enjekte edilerek, aynı enjektörden aspirasyonu gözlenmiřtir. İkinci iđnenin yerleřtirilmesinin ardından solüsyon çıkıřı gözlendikten sonra eklem içi ortalama 100 ml solüsyonla basınçlı olarak yıkanmıřtır.

Hastalara, iřlem sonrası enfeksiyonun önüne geçmek amacıyla bir hafta boyunca günde 2 kere antibiyotik ve antienflamatuar ilaçlar kullanılmıřtır. Aynı zamanda okluzal stabilizasyon plaklarını en az 8 saat kullanmaları, bir hafta yumuřak diyet almaları önerilmiřtir.

3.4. İstatistik Analiz

Arařtırma kapsamında verilerin deđerlendirmesi için istatistiksel analizlerin uygulanması SPSS (Statistical Package for Social Sciences) 23.0 programı aracılıđıyla gerçekleřtirilmiřtir. Elde edilen verilerin deđerlendirilmesinden önce ölçüm deđerlerinin normalitesini test etmek üzere dađılımın normalliđi testi uygulanmıř ve Shapiro Wilk testi sonucu p deđeri 0.05'in altında olan veriler sebebiyle istatistiksel analizler için non-parametrik testler uygulanmıřtır. Deđerlendirmede betimsel analizler (ortalama, standart sapma, frekans) ve gruplarası karřılařtırma için Kruskal Wallis testi uygulanmıř, grup içi karřılařtırmalarında ise Wilcoxon Signed Rank testinden yararlanılmıřtır. Sonuçlar %95'lik güven aralıđında, istatistiksel anlamlılık $p < 0.05$ düzeyinde deđerlendirmesi yapılmıřtır.

4. BULGULAR

Çalışmada 52 hastada uygulanan tek taraflı artrosentez işlemlerinden elde edilen bilgiler kullanılmıştır. Bu hastaların 49'u kadın (%94.2), 3' ü erkektir. Grupların cinsiyet dağılımı incelendiğinde 1.grupta yer alan 17 hastanın tamamı kadın iken, 2.grupta yer alan hastaların 17'si (%94.4) kadın, 1'i (%5.6) erkektir. 3.grupta yer alanların ise 15'i kadın (%88.2), 2'si (%11.8) erkektir (Tablo 4.1).

Tablo 4.1. Gruplar arası ve genel cinsiyet dağılımı

	1. Grup		2. Grup		3. Grup		Toplam	
	N	%	N	%	N	%	N	%
Kadın	17	100	17	94,4	15	88,2	49	94,2
Erkek	0	0	1	5,6	2	11,8	3	5,8

Hastalar 15-68 yaş arasında olup, grubun yaş ortalaması 32.7 ± 15.6 'dır. Grupların kendi içinde yaş değerleri incelendiğinde ise; geleneksel grupta yaş ortalaması 35.1, modifiye grupta yaş ortalaması 30.6 ve tek girişli grupta yaş ortalaması ise 32.8 olarak bulunmuştur (Tablo 4.2).

Tablo 4.2. Gruplar arası ve genel yaş dağılımı

		N	Minimum	Maximum	Ortalama	Standart
						Sapma
Yaş	1. Grup	17	15,0	68,0	35,1	14,7
	2. Grup	18	15,0	56,0	30,6	14,2
	3. Grup	17	15,0	66,0	32,8	18,2
	Toplam	52	15,0	68,0	32,7	15,6

Kliniğimize başvuran hastaların anamnezleri incelendiğinde en sık şikâyetin ağrı olduğu görülmüştür. Şikâyetlerin hangi etkenlerden kaynaklandığı sorgulandığında ise her 3 grupta da en fazla verilen cevabın stres/bruksizm olduğu anlaşılmıştır (Tablo 4.3).

Tablo 4.3. Gruplar arası ve genel eklemden şikâyet etkenleri dağılımı

		1.Grup		2.Grup		3.Grup		Toplam	
		N	%	N	%	N	%	N	%
Çene Eklemi nden Şikâyet Etkeni	Kaza/Travma	1	5,9	2	11,1	2	11,8	5	9,6
	Stres/Bruksizm	8	47,1	10	55,6	8	47,1	26	50,0
	Diş Tedavisi	4	23,5	1	5,6	4	23,5	9	17,3
	Cerrahi İşlem	0	0,0	1	5,6	0	0,0	1	1,9
	Diğer	4	23,5	4	22,2	3	17,6	11	21,2
	Total	17	100,0	18	100	17	100,0	52	100

Çalışmaya dâhil olan hastaların eklem problemleri Wilkes sınıflamasına göre incelendiğinde; hastaların %40.4'ü erken/ara dönem (Wilkes 2), %44.2'si ara dönem (Wilkes 3), %15.4'ü ise ara/geç dönemde (Wilkes 4) yer almaktadır.

Yaptığımız çalışmada hastalar 1 ay boyunca takip edilmiştir. Bu takipler ışığında işlem öncesi ortalama 29.8 mm olan maksimum ağız açıklığı, işlemden 1 ay sonra ortalama 37.3 olarak bulunmuştur. VAS yardımıyla yapılan ağrı ölçümünde ise işlem öncesi 56.2 olan değer işlemden 1 ay sonra ortalama 23.1'e gerilemiştir (Tablo 4.4).

Tablo 4.4. Genel MAA ve VAS değerlendirilmesi

	N	Minimum	Maximum	Ortalama	Std. Sapma
MAA pre-op	52	16	46,0	29,8	7,8
MAA immediate	52	22	55,0	36,2	7,4
MAA 1.gün	52	10	48,0	29,7	7,8
MAA 1.hafta	52	21	48,0	33,9	6,7
MAA 1.ay	52	26	58,0	37,3	6,8
VAS pre-op	52	16,0	100,0	56,2	20,1
VAS 1.gün	52	0,0	94,0	46,1	23,9
VAS 1.hafta	52	0,0	97,0	32,8	28,4
VAS 1.ay	52	0,0	72,0	23,1	23,1

MAA değerleri açısından gruplar kendi içlerinde değerlendirildiğinde, her 3 grupta da işlem öncesi ve 1.gün kontrol değerleri arasında anlamlı derecede artış gözlenmezken, immediat post-op, 1.hafta ve 1.ayda anlamlı artışlar tespit edilmiştir. Gruplar kendi aralarında MAA değişimleri açısından incelendiğinde ise istatistiksel olarak anlamlı bir farklılık tespit edilmemiştir ($p>0,05$) (Tablo 4.5-8).

Gruplarda VAS yardımıyla yapılan ağrı değerlendirilmesinde, her grup kendi içerisinde işlem öncesi değerleriyle kıyaslandığında 1. hafta ve 1. ay kontrollerinde anlamlı derecede azalma göstermiştir ($p < 0,05$). Gruplar kendi aralarında VAS değerlerindeki değişim bağlamında değerlendirildiğinde istatistiksel olarak anlamlı bir farklılık bulunmamıştır ($p > 0,05$). (Tablo 4.9-12)

Tablo 4.5. 1. Grup MAA değişimleri

							Wilcoxon Signed Rank Test
							p
		N	Min	Max	Ortalama	SS	
GELENEKSEL GRUP	MAA pre-op	17	20	46	29,9	6,5	0,001
	MAA immediat	17	28	49	35,4	5,5	
	MAA pre-op	17	20	46	29,9	6,5	0,592
	MAA 1.gün	17	20	36	29,2	5,1	
	MAA pre-op	17	20	46	29,9	6,5	0,014
	MAA 1.hafta	17	21	44	33,7	5,4	
	MAA pre-op	17	20	46	29,9	6,5	0,001
	MAA 1.ay	17	26	58	37,0	7,3	

Tablo 4.6. 2. Grup MAA değişimleri

							Wilcoxon Signed Rank Test
							p
		N	Min	Max	Ortalama	SS	
MODİFİYE GRUP	MAA pre-op	18	17	44	30,3	7,7	0,001
	MAA immediat	18	22	52	36,6	8,3	
	MAA pre-op	18	17	44	30,3	7,7	0,653
	MAA 1.gün	18	10	48	28,9	9,9	
	MAA pre-op	18	17	44	30,3	7,7	0,046
	MAA 1.hafta	18	24	48	33,5	6,5	
	MAA pre-op	18	17	44	30,3	7,7	0,001
	MAA 1.ay	18	27	50	37,0	6,2	

Tablo 4.7. 3. Grup MAA deęişimleri

							Wilcoxon Signed Rank Test
							p
		N	Min	Max	Ortalama	SS	
TEK GİRİŞLİ GRUP	MAA pre-op	17	16	45	29,0	9,4	0,001
	MAA immediat	17	25	55	36,8	8,3	
	MAA pre-op	17	16	45	29,0	9,4	0,147
	MAA 1.gün	17	18	48	30,9	7,7	
	MAA pre-op	17	16	45	29,0	9,4	0,001
	MAA 1.hafta	17	22	47	34,5	8,3	
	MAA pre-op	17	16	45	29,0	9,4	0,001
MAA 1.ay	17	26	48	37,9	7,1		

Tablo 4.8. MAA artışları açısından grupların karşılaştırılması

				Kruskal Wallis Test		
		N	Mean Rank	x ²	df	p
MAA Preop - MAA 1. Gün	1. Grup	17	24,76	1,446	2	0,485
	2. Grup	18	24,72			
	3. Grup	17	30,12			
	Total	52				
MAA Preop - MAA 1. Hafta	1. Grup	17	27,32	1,267	2	0,531
	2. Grup	18	23,39			
	3. Grup	17	28,97			
	Total	52				
MAA Preop - MAA 1. Ay	1. Grup	17	25,06	0,999	2	0,607
	2. Grup	18	25,03			
	3. Grup	17	29,50			
	Total	52				

Tablo 4.9. 1. Grup VAS deęişimleri

							Wilcoxon Signed Rank Test
							p
		N	Min	Max	Ortalama	SS	
GELENEKSEL GRUP	VAS pre-op	17	17,0	95,0	59,2	22,7	0,019
	VAS 1.gün	17	22,0	68,0	46,5	12,6	
	VAS pre-op	17	17,0	95,0	59,2	22,7	0,001
	VAS 1.hafta	17	0,0	66,0	26,6	23,6	
	VAS pre-op	17	17,0	95,0	59,2	22,7	0,001
VAS 1.ay	17	0,0	72,0	21,6	26,8		

Tablo 4.10. 2. Grup VAS deęişimleri

							Wilcoxon Signed Rank Test
							p
		N	Min	Max	Ortalama	SS	
MODİFİYE GRUP	VAS pre-op	18	16,0	100,0	51,7	19,3	0,571
	VAS 1.gün	18	0,0	89,0	45,6	25,9	
	VAS pre-op	18	16,0	100,0	51,7	19,3	0,002
	VAS 1.hafta	18	0,0	95,0	29,8	25,4	
	VAS pre-op	18	16,0	100,0	51,7	19,3	0,001
	VAS 1.ay	18	0,0	63,0	21,2	20,4	

Tablo 4.11. 3. Grup VAS deęişimleri

							Wilcoxon Signed Rank Test
							p
		N	Min	Max	Ortalama	SS	
TEK GİRİŞ Lİ GRUP	VAS pre-op	17	23,0	85,0	58,0	18,6	0,142
	VAS 1.gün	17	5,0	94,0	46,2	30,8	
	VAS pre-op	17	23,0	85,0	58,0	18,6	0,044
	VAS 1.hafta	17	0,0	97,0	42,2	34,4	
	VAS pre-op	17	23,0	85,0	58,0	18,6	0,001
	VAS 1.ay	17	0,0	65,0	26,5	22,9	

Tablo 4.12. VAS deęeri açısından grupların karşılaştırılması

					Kruskal Wallis Test		
					χ^2	df	p
		N	Mean Rank				
VAS Preop- VAS 1. Gün	1. Grup	17	24,94	0,614	2	0,736	
	2. Grup	18	28,72				
	3. Grup	17	25,71				
	Total	52					
VAS Preop - VAS 1. Hafta	1. Grup	17	21,71	2,736	2	0,255	
	2. Grup	18	27,69				
	3. Grup	17	30,03				
	Total	52					
VAS Preop - VAS 1. Ay	1. Grup	17	24,18	0,632	2	0,729	
	2. Grup	18	28,11				
	3. Grup	17	27,12				
	Total	52					

Yaşam kalitesi açısından değerlendirildiğinde; hastaların operasyon öncesi ortalama verdikleri puan 49.3 iken, 1. ayda yaşam kalitesine ilişkin ortalama değerlendirmeleri 76.1'e yükselmiştir. Gruplar arasında yaşam kalitesi değişimleri bakımından istatistiksel olarak anlamlı bir farklılık tespit edilmemiştir ($p>0,05$).

Grupların işlem süreleri karşılaştırıldığında en uzun işlem süresinin geleneksel grupta gerçekleştirildiği (ortalama: 16.1 dk), en kısa işlem süresinin ise tek girişli grupta gerçekleştiği (ortalama: 7.7 dk) tespit edilmiştir. İşlem süresi bakımından gruplar arasında istatistiksel olarak anlamlı farklılık tespit edilmiştir ($p<0,05$) (Tablo 4.13).

Tablo 4.13. İşlem süresi açısından grupların karşılaştırılması

	N	Min	Max	Ortalama	S.S.	N	Mean Rank	χ^2	df	p
Geleneksel Grup	17	9	25	16,1	4,2	17	36,18	29,816	2	0,001
Modifiye Grup	18	8	22	14,8	3,6	18	32,75			
Tek Girişli Grup	17	5	12	7,7	2,0	17	10,21			
Total	52	5	25	12,9	5,0	52				

5. TARTIŞMA

TME rahatsızlıkları; anatomik varyasyon, patolojik durumlar, travma, genetik faktörler ve psikososyal durumlara bağlı olarak eklemde meydana gelen dejeneratif değişiklikleri ifade etmektedir. Bu rahatsızlıklar fonksiyonel veya fonksiyonel olmayan alt çene hareketlerinde ağrı, ağız açmada ve lateral hareketlerde kısıtlanma, eklemde ses ve kaslarda hassasiyet gibi semptomlarla kendini gösterir (Bahadır Odabaş 2008; Okeson 2019). Bu semptomların ortadan kaldırılması ve dejeneratif değişikliklerin önlenmesi amacıyla ilk olarak konservatif tedavi yolları tercih edilir. Bunlar arasında fizik tedavi, davranışsal terapi, farmakolojik tedavi gibi invaziv olmayan tedavi yöntemleri yer almaktadır (Kai ve ark. 1998; Turner, Mancl ve Aaron 2006).

Daha önceki yıllarda konservatif tedavilere cevap alınamadığı durumlarda diskin pozisyonunu ve morfolojisini düzeltmek amacıyla cerrahi yöntemler tercih edilmekteydi (Iwase ve ark. 2005). Ancak bu ameliyatların komplikasyon riskinin fazla olması, iyileşme süresinin çok uzun olması ve beklenen sonuçlara kolay ulaşılamaması nedeniyle günümüzde bu yöntemler yerini artroskopik lizis ve lavaj ile artrosenteze bırakmıştır (Murakami ve ark. 1995; Emshoff ve ark. 2000).

Gerek artroskopi yardımıyla gerekse artroskopi olmadan yapılan artrosentez işlemiyle uygulanan eklem lizis ve lavajın amaçları arasında eklem içerisinde bulunan sinoviyal sıvıdaki inflamatuvar hücreleri elimine etmek, kondil ve diskin fizyolojik mobilizasyonu sağlamak, ağrıyı azaltmak yer almaktadır (Tozoglu, Al-Belasy ve Dolwick 2011). Bu amaçları sağlayabilmek için ilk olarak Nitzan tarafından 1991 yılında çift girişli klasik artrosentez tekniği tanımlanmıştır. Bu yöntemle 2 ayrı iğne yardımıyla üst eklem boşluğuna girilerek işlem uygulanmıştır. Böylece işlemin kolay uygulanabilir, tekrarlanabilir ve düşük maliyetli olması gibi birçok avantajı olduğu ve başarılı sonuçlar elde edildiği gösterilmiştir (Nitzan, Dolwick ve Martinez 1991).

Çift girişli artrosentez tekniğinde 2010 yılında Alkan ve Etöz tarafından ikinci iğne için yeni bir giriş noktası tanımlanmıştır. Öndeki iğne tragus-lateral kantus hattında tragustan 10 mm önde 2 mm aşağıda yer alırken, ikinci iğne ilk giriş noktasının 3 mm arkasına, paralel olarak yerleştirilmesinin komplikasyonları azaltacağını ve daha etkin yıkama sağlanacağını bildirmişlerdir (Alkan ve Etöz 2010).

İkinci iğneyi yerleştirme zorluğu ve yerleştirilmesi sırasında komplikasyonları artırıyor olması hekimleri tek girişli tekniğe yönlendirmiştir. İlk olarak Guarda Nardini ve ark. tarafından ortaya konan bu tek girişli yöntem de tek bir kanül mevcut olup sıvının hem verilmesi hem de dışarı çıkarılması aynı kanülden sağlanmıştır. Birçok kez tekrarlanması gerektiği için çok fazla zaman aldığı bildirilmiştir (Guarda-Nardini, Manfredini ve Ferronato 2008). Zamanla kullanılan aygıtlar geliştirilmeye çalışılarak yeni kanüller ortaya çıkmıştır. Rehman ve ark.'ın kullandığı Shepard kanülü, Alkan ve Baş'ın kullandığı Mc Cain kanülü ile birçok çalışma yapılmış ve başarılı sonuçlar bildirmiştir. Ancak bu kanüllere ulaşım zorluğu, daha kalın olması sebebiyle daha travmatik yerleştirilmesi ve fiyatının yüksek olması dezavantajları arasında yer almaktadır (Öreroğlu ve ark. 2011). Rahal ve ark. tarafından 2009 yılında iki adet 18 gaugeluk iğnenin lehim veya kaynak ile birleştirilmesi sonucu Y şeklinde yeni bir kanül oluşturulmuştur (Rahal, Poirier ve Ahmarani 2009). Bu yöntem yüksek basınç altında daha fazla solüsyonla uygulanabilmesi, satıcıya ihtiyaç olmadan kolay bir şekilde üretilbilir olması avantajları arasında yer almaktadır. Dezavantajı ise ucunun körelmesi ve metal yorgunluğu sebebiyle ikinci kere kullanılmasının riskli olmasıdır (Öreroğlu ve ark. 2011; Şentürk, Yazıcı ve Gülşen 2018).

Çalışmamızda Nitzan'ın tanımladığı klasik çift girişli artrosentez tekniği, Alkan ve Etöz tarafından ortaya konan modifiye çift girişli teknik ve Rahal ve ark. tarafından tanıtılan kanül ile uygulanan tek girişli tekniği karşılaştırdık. Fakat biz çalışmamızda 20 gauge'luk iğnelerin Y şeklinde lehimle birleştirmek yerine lazer kaynakla birleştirerek kullanmayı tercih ettik. Çünkü kapsül içerisinde kanülden bir ayrılma meydana gelirse lehimin kırılarak eklem içerisinde kalabileceğini düşündük.

TME internal düzensizliklerin sınıflamasında genellikle klinik ve radyografik bulguların beraber değerlendirildiği, rahatsızlığın şiddetine göre değerlendirme yapılan Wilkes sınıflaması kullanılmaktadır (Wilkes 1990). Murphy ve ark. yaptıkları çalışmalarında erken evrelerde konservatif, ileri evrelerde ise cerrahi tedavi uygulanması gerektiği bildirilmiştir (Murphy ve ark. 2013). Bronstein ve Merrill'in yaptıkları çalışmada Wilkes evre 2 hastalarına uyguladıkları artroskopik lizis ve lavaj işleminde %94 oranında başarı elde etmişlerdir (Bronstein ve Merrill 1992). Smolka ve ark. yaptıkları çalışma da farklı Wilkes sınıflarına uygulanan eklem lizis ve lavaj işlemlerinde erken evrelerde olan hastalarda daha iyi sonuçlar elde edildiği gösterilmiştir (Smolka ve ark. 2008).

Bu çalışmaya, radyografik ve klinik bulguları bir arada değerlendirildiğinde Wilkes 2 ve daha ileri evrelerdeki hastalar dâhil edilmiştir. Hastalara öncelikle konservatif tedavi uygulanmış olup, başarılı sonuç elde edilemeyen hastalara artrosentez işlemi uygulanmıştır.

TME'ye yönelik şikâyetlerin teşhisinde hem klinik hem de radyografik muayene birlikte yapılmalıdır. Radyografik muayene sadece teşhis değil aynı zamanda tedavi planlamasında da yüksek öneme sahiptir. Bu amaçla görüntüleme yaygın olarak artrografi, BT, KIBT ve MRG kullanılmaktadır (Manfredini 2010; Okeson 2019).

Anatomik bölgeleri incelemeye yönelik yapılan çalışmalarda, Westesson ve ark. yaptıkları çalışmanın sonuçlarına göre yumuşak dokuların görüntülenmesinde MRG, sert doku incelemeleri için ise BT daha üstün bulunmuştur (Westesson ve ark. 1987). Rao ve ark. MRG'nin kemikteki değişiklikleri incelemede yeterli olabileceğini, eklemden sese sebep olan kondil-disk ilişkisindeki patolojik değişiklikleri net bir şekilde gösterebileceğini belirtmişlerdir (Rao ve ark. 1990). MRG ve artroskopinin karşılaştırıldığı Zhang ve ark. yaptığı bir çalışmada ise intraartiküler adezyonların teşhisinde MRG'nin güvenilirliği düşük bulunmuştur. Fakat T2 ağırlıklı görüntülerde adezyonların belirlenebileceğini öne sürmüşlerdir (Zhang ve ark. 2009). Bir başka çalışmada temporomandibular eklemden dejeneratif değişikliklerin incelenmesi amacıyla MRG'den elde edilen veriler artroskopik cerrahi ile karşılaştırılmıştır. Çalışma sonucunda kartilajdaki birçok değişikliğin belirlenemediği ancak ciddi boyutta olanların görüntülenebildiği belirtilmiştir (Yura 2015). Whyte ve arkadaşlarının yaklaşık 500 TME'nin MR görüntüsü üzerinde yaptıkları bir çalışmada artroskopi ile karşılaştırıldığında MRG'nin %94'lük başarı oranına sahip olduğu gösterilmiştir (Whyte ve ark. 2020). Görüntüleme üzerine yapılan birçok çalışma sonuçlarına göre MRG, kondil-disk ilişkisinin incelenmesinde TME'deki internal düzensizliklerin ve dejeneratif değişikliklerin görüntülenmesinde altın standart olarak kabul edilmektedir (Barmeir, Teich ve Gutmcher 2014; Ferreira ve ark. 2016). Biz de çalışmamızda TME şikâyetiyle başvuran hastalarda rahatsızlığın teşhisinde ve tedavi planlamasında yardımcı olarak MRG'yi tercih ettik.

TME rahatsızlıkları daha çok 20 ile 45 yaşları arasında ve kadın hastalarda daha sık görülme eğilimindedir. Emshoff ve ark. yaptığı çalışmada redüksiyonsuz disk deplasmanı kaynaklı TME ağrısı bulunan 64 hastanın yaş aralığı 17-69 arasında

değişmekte olup, ortalaması da 33.4 ± 10.7 olarak gösterilmiştir. Bu hastaların 58'i kadın, 6'sı erkek olarak bildirilmiştir (Emshoff 2005). 2006 yılında yapılan bir başka çalışmada 55 hasta üzerinde artrosentezin etkinliği değerlendirilmiştir. Bu hastaların 53'ü kadın, 2'si erkek olarak bildirilmiştir. Yaşlarının 15-67 arasında, ortalamasının da 29.81 olduğu gösterilmiştir (Özkaynak 2006). Diğer bir klinik çalışmada da TMD'si olan 27'si kadın 5'i erkek toplam 32 hastanın dâhil olduğunu ve yaş ortalamasının 23 olduğunu bildirmişlerdir (Thomas, Neelakantan ve Thomas 2012). Murphy ve ark. yayınladıkları bir derleme çalışmasında temporomandibular bozuklukların kadınlarda görülme sıklığının 2/1 ile 8/1 oranları arasında değişen değerlerde daha fazla olduğunu, çoğu hastanın yaşının 20 ile 50 arasında değiştiğini belirtmişlerdir (Murphy ve ark. 2013). Diğer bir derlemede TMD görülme sıklığının kadınlarda 2 kat daha fazla olduğu ve en sık görülen yaş aralığının 22-46 arasında değiştiği bildirilmiştir (Bueno ve ark. 2018).

Kadın ve erkeklerde TMD görülme prevalansı arasındaki bu farkın hormonal faktörlerden, kültürel ve sosyal faktörlerden, kadınların daha yüksek iş stresine maruz kalmasından, ağrı duyarlılıklarının farklı olmasından veya doktora başvurma sıklıklarının daha fazla olmasından kaynaklandığı düşünülmektedir (Turner ve ark. 2011; Schmid-Schwap ve ark. 2013; Theorell ve ark. 2015; Al-Harthy ve ark. 2016). Ancak aradaki farkın hangi sebepten kaynaklandığı konusunda literatürde de fikir birliği yoktur. Yapmış olduğumuz bu geriye dönük çalışmada da tedavi görmüş 52 hastanın çoğunluğu kadındır (49 kadın, 3 erkek). Hastalarımızın yaşları 15 ile 68 arasında değişmekte olup, yaş ortalaması 32,7 olarak belirlenmiştir.

Hastalara uygulanan artrosentez işlemlerinde eklem lizis ve lavajı için serum fizyolojik veya laktatlı ringer solüsyonları kullanılmaktadır. Fibröz dokulardan oluşan eklem kapsülünün ve diskin laktatlı ringer solüsyonunu daha iyi tolere ettiğine dair çalışmalar mevcuttur (Al-Belasy ve Dolwick 2007; Tozoglu, Al-Belasy ve Dolwick 2011; Tvrđy ve ark. 2015).

Kullanılan solüsyon miktarı üzerine ise bir fikir birliği mevcut değildir. Yapılan çalışmalarda 50 ile 500 mL arasında değişen miktarlarda yıkama yapıldığı görülmektedir. Zardeneta ve ark. kapsül içerisindeki sinovyal sıvıda bulunan proteazların ve proteinlerin lavaj ile uzaklaştırılabilmesi için ortalama 100 mL solüsyon ile yıkanmasının yeterli olabileceğini bildirmişlerdir (Zardeneta, Milam ve Schmitz 1997). Kaneyama ve ark. ise interlöklinlerin, proteazların ve bradikininin uzaklaştırılması için gereken ideal volümün 300-400 ml olması gerektiğini

savunmuşlardır (Kaneyama, Segami, Nishimura, ve ark. 2004). Bir çalışmada hastalarda 100 ml ve 250 ml yıkamanın yapıldığı solüsyon miktarları kıyaslanmıştır. İstatistiksel sonuçlara göre iki grup arasında semptomların azalmasında ve diğer sonuçlar arasında anlamlı bir farklılık bulunamamıştır (De Barros Melo ve ark. 2017). Solüsyon miktarlarının karşılaştırılmasına yönelik bir başka çalışmada ise 50 ml ve 200 ml solüsyon kullanılarak artrosentez uygulanan hastalarda 1 yıllık kontrol sonrasında iki grup arasında ağrının azalmasında ve maksimum ağız açıklığı mesafesinde anlamlı farklılık bulunmadığı bildirilmiştir (Grossmann, Poluha, ve ark. 2020). Çalışmamızda tüm gruplarda lavaj için laktatlı ringer solüsyonu kullanılmıştır. Hastaların kapsül içerisindeki adhezyonlarına bağlı olarak her hastaya ortalama 100 ml solüsyon ile lavaj işlemi uygulanmıştır. TME'den sıvı çıkışı da takip edilmiştir.

Literatürde yapılan çalışmalar incelendiğinde TME artrosentezinin hastaların ağrı seviyesini düşürdüğü ve maksimum ağız açıklığını artırdığı görülmektedir. Bu durum özellikle Wilkes sınıflandırmasına göre erken dönemdeki hastalarda daha fazla etkili durmaktadır. Gerek redüksiyonlu gerekse de redüksiyonsuz disk deplasmanı görülen hastalarda diskte perforasyon yoksa ve kondil yüzeyinde dejeneratif değişiklikler izlenmiyorsa TME artrosentezinin ağrı ve ağız açma kısıtlılığı gibi semptomların gerilemesinde etkili olduğu birçok çalışmada gösterilmiştir. Redüksiyonsuz disk deplasmanı olan 39 hasta üzerinde geleneksel çift girişli artrosentez işleminin uygulandığı erken dönem bir çalışmada ortalama 16 aylık takip süresi sonunda hastalardaki semptomların gerilediği bildirilmiştir. İşlem öncesi 23.1 ± 5.15 mm olan MAA'nın işlem sonrası 44.26 ± 4.96 mm'ye istatistiksel olarak anlamlı şekilde yükseldiği bildirilmiştir. Ağrı ölçümlerinde ise kullanılan VAS değerlerine göre ağrıda anlamlı derece de azalma bildirilmiştir (Nitzan, Samson ve Better 1997). Emshoff ve ark. da redüksiyonsuz disk deplasmanı olan hastalar üzerinde yaptıkları çift girişli artrosentez işlemi sonucunda işlem öncesi 26.6 ± 6.2 mm olan MAA'nın işlem sonrası 2. ay kontrolünde 32.4 ± 5.9 mm'ye yükseldiğini, VAS ile fonksiyon sırasındaki ağrının değerlendirilmesinde işlem öncesi 54.3 ± 30.8 olan değerlerin kontrollerde 16.2 ± 17.7 'ye düştüğünü göstermişlerdir. Bu değişikliklerin istatistiksel olarak anlamlı olduğu bulunmuştur (Emshoff 2005).

İkinci iğnenin yerleştirilmesi sırasında tekrar tekrar üst eklem boşluğuna ulaşma girişimlerinin, hastanın hem işlem sırasında hem de sonrasında rahatsızlığını

artırabileceği ve fasiyal sinir hasarı riskini artırabileceği bildirilmiştir (Tozoglu, Al-Belasy ve Dolwick 2011). Tekrarlanan yerleştirme girişimleri de irrigasyon solüsyonunun eklem kapsülünden sızmasına neden olabilmektedir. Bu komplikasyonların önüne geçmek amacıyla Guarda-Nardini ve ark. tarafından tek girişli yöntem tanımlanmıştır (Guarda-Nardini, Manfredini ve Ferronato 2008).

Sign ve ark. 20 hastada tek girişli artrosentez tekniğinin başarısını değerlendirmişler ve işlem öncesi ortalama 31.12 ± 10.98 mm olan ağız açıklığının 3 aylık takip sonunda 38.98 ± 5.20 mm'ye yükseldiğini; VAS ile yapılan ağrı ölçüm değerlerinin ise 5.25 ± 3.59 'den 0.25 ± 0.63 'e gerilediğini bildirmişlerdir. İstatistiksel sonuçlara göre bu değişimler anlamlı bulunmuştur (Singh ve Varghese 2013).

Talaat ve ark. 2016 yılında TMD'si olan 56 hasta üzerinde yaptıkları çalışmada çift girişli geleneksel yöntemle, Shepard kanülü kullanarak tek girişli yöntemi karşılaştırmışlardır. Hastalara artrosentez işlemini takibinden 1 ml hyaluronik asit enjeksiyonu gerçekleştirilmiştir. Tek girişli tekniğin uygulandığı grupta 38 eklem yer alırken, çift girişli yöntem grubunda 39 eklem tedavi uygulanmıştır. Ortalama VAS değerleri 1. ay kontrolünde 0.9 'a, çift girişli grupta 1.4'e inmiştir ve anlamlı olarak azaldığı bildirilmiştir. 1. ay ile 3. ve 6. ay kontrolleri arasında anlamlı bir farklılık bulunamamıştır. Gruplar arasında sadece 1. gün kontrolleri arasında tek girişli grupta elde edilen sonuçların anlamlı olarak daha düşük olduğu görülmüştür. Bunun sebebi olarak da işlemde tek giriş noktasının olması ve işlemin daha kolay uygulanması olduğu gösterilmiştir. Ağız açıklığına bakıldığı zaman tek girişli grupta 26.83 mm'den 40.80 mm'ye; çift girişli grupta işlem öncesi 25.67 mm olan ortalama mesafe 39.67 mm'ye yükselmiştir. Bu sonuçlar ışığında anlamlı derece artış yaşandığı bildirilmiştir (Talaat, Ghoneim ve Elsholkamy 2016).

Redüksiyonlu veya redüksiyonsuz disk deplasmanı olan 40 hasta üzerinde yapılan bir diğer klinik çalışmada iki grup altında, Y şekilli kanül ile uygulanan tek girişli artrosentez tekniği ve geleneksel çift girişli artrosentez tekniği karşılaştırılmıştır. Tek girişli yöntem uygulanan grupta işlem öncesi ortalama 30.2 mm olan ağız açıklığının 1. gün kontrolünde 37.7 mm, 1. haftada 39.8 mm, 1. ayda ise 41.5 mm olduğu; çift girişli yöntem uygulanan grupta ise preoperatif ağız açıklığının ortalama 33.1 mm iken kontrollerde sırasıyla 41.5 mm, 40.6 mm, 41.5 mm olduğu sonucuna varılmıştır. Gruplar arası anlamlı bir farklılık yokken, gruplar

içerisinde anlamlı artışlar gözlemlendiği bildirilmiştir. VAS yardımıyla ağrı şiddetleri değerlendirilmesinde ise işlem öncesi ile 1. hafta ve 1. ay kontrolleri arasında anlamlı derecede azalma bildirilmiştir. Ancak grupların birbirleriyle karşılaştırılmasında anlamlı derecede fark gözlenmemiş ve herhangi bir grubun üstünlüğü olmadığı bildirilmiştir (Şentürk, Tüzüner-Öncül ve Cambazoğlu 2016).

Grossmann ve ark. tek taraflı tedavi uygulanan 26 hasta ile yaptıkları çalışmada tek girişli tip1 ve geleneksel çift girişli yöntemi karşılaştırmışlardır. Tek girişli grupta işlem öncesi VAS skorları preoperatif 6.69 ± 1.60 , 1. haftada 1.15 ± 1.86 ve 1. ay da 0.84 ± 1.90 ; çift girişli grupta ise preoperatif 6.61 ± 1.70 , 1. haftada 1.15 ± 1.77 , 1. ayda 0.61 ± 1.70 olarak bildirilmiştir. MAA ölçümlerinde tek girişli grupta işlem öncesi 31.82 ± 2.51 mm, 1. haftada 43.83 ± 4.28 ve 1. ayda 43.38 ± 4.49 mm sonuçları elde edilirken, çift girişli grupta preoperatif 32.83 ± 4.70 mm, 1. haftada 45.19 ± 5.06 mm, 1. ayda 44.94 ± 4.92 mm olarak ölçülmüştür. Her iki grupta da hem VAS skorları hem de MAA ölçümleri için işlem öncesi ve diğer zamanlar arasında anlamlı fark elde edilirken, gruplar arasında farkın anlamlı olmadığı bildirilmiştir (Grossmann ve ark. 2017).

TMD şikâyetiyle kliniğe başvuran 26 hastaya tek girişli tip 2 ve geleneksel çift girişli teknikleri kullanılarak artrosentez uygulanmış ardından sodyum hyaluronat enjeksiyonu yapılmıştır. Hastaların MAA ve VAS skorları preoperatif ve 6 ay kontrollerinde ölçülerek iki teknik karşılaştırılmıştır. Tek girişli grupta işlem öncesi 31.28 mm olan değer, 6 ay sonrasında ortalama 42.29 mm olarak bulunmuştur. Çift girişli grupta diğer gruba benzer şekilde ortalama 31.10 mm olan ağız açıklığı, 42.00 mm'ye yükselmiştir. Ağrı değerleri ise tek girişli ve çift girişli grupta sırasıyla ortalama 8 ve 7 değerlerindeyken, 6 ay sonrasında bütün hastalarda 0-1 arasında değişen skorlara düştüğü görülmüştür. Her grupta işlem öncesi ve 6 aylık kontroller arasında anlamlı farklılık varken, gruplar arasında fark anlamlı bulunmamıştır (Folle ve ark. 2018). Bu çalışmadaki artışın artrosentezin ardından sodyum hyaluronat enjeksiyonu yapılmasının etkisi olduğu düşünülmektedir. Çünkü sodyum hyaluronat, sinovyal sıvının viskozitesini artırarak lubrikasyonu artırdığı, homeostazı koruduğu, endojen hücrelerin sentezine katkıda bulunduğu daha önceki birçok çalışmada da gösterilmiştir (Alpaslan ve Alpaslan 2001; Grossmann ve ark. 2015).

Bayramoğlu ve ark. 32 hastayı içeren çalışmada çift girişli geleneksel yöntem ile sıvı giriş ve çıkışının aynı kanaldan gerçekleştiği tek girişli tip 1 yöntemini

karşılaştırmışlardır. Geleneksel artrosentez uygulanan grupta işlem öncesi 27.88 ± 4.32 mm olan maksimum ağız açıklığının, 6 ay sonunda ortalama 41.06 ± 3.80 mm'ye yükseldiğini bulmuşlardır. Tek girişli grupta işlem öncesi ağız açıklığının 28.13 ± 4.66 mm olduğunu, işlem sonrası 6.ay da 41.63 ± 2.60 mm 'ye yükseldiğini, ancak iki grup arasında anlamlı fark olmadığını bulmuşlardır. VAS'a göre yapılan ağrı şiddetindeki değişikliklerin takibinde ise iki grupta da anlamlı azalma tespit edilmiştir (Bayramoğlu ve Tozoğlu 2019). Pasqual ve ark. 2020 yılında yaptıkları çalışmada tek girişli tip1 tekniğiyle, geleneksel çift girişli yöntemi karşılaştırmışlardır. 26 hasta üzerinde yaptıkları çalışmada 1. yıl kontrollerin ağrıda ve maksimum ağız açıklığında anlamlı derecede değişiklikler kaydetmişlerdir (Pasqual ve ark. 2020).

Bu çalışmaya kliniğimize TME bölgesindeki şikâyetleri üzerine başvurmuş, MRG yardımıyla teşhis konmuş 52 hasta dâhil edilmiştir. Bu hastaların 21'i Wilkes 2, 23'ü Wilkes 3, 8'i ise Wilkes 4 grubuna girmektedir. Hastalara 3 farklı teknikte artrosentez işlemi uygulanmıştır. 17 hastayı içeren geleneksel çift girişli teknik uygulanan grupta işlem öncesi ortalama 29.9 mm ($20-46$ mm) olan MAA, 1 ay sonunda 37.0 mm'ye ($26-58$ mm) yükselmiştir. Alkan ve Etöz tarafından tanımlanan ilk iğnenin 3 mm arkasından ikinci iğnenin yerleştirildiği grupta 18 hasta mevcuttur. Bu hastaların MAA ortalama mesafesi 30.3 mm ($17-44$ mm) iken 37.0 mm ($27-50$ mm)'ye yükselmiştir. Tek girişli grupta ise 17 hastanın MAA işlem öncesi ortalama 29.0 mm ($16-45$ mm)'den 1 ay kontrolünde 37.9 mm ($26-48$ mm)'ye yükseldiği gözlenmiştir. Yapılan istatistiksel çalışma sonucu olarak 3 grubun da 1. gün kontrolü hariç işlem öncesi ile 1. hafta ve 1. ay kontrolleri arasında MAA mesafesindeki artışları anlamlı bulunmuştur ($p < 0,05$). Ancak gruplar arası yapılan karşılaştırmada anlamlı bir farklılık olmadığı sonucuna varılmıştır ($p > 0,05$). Aynı hastalardan ağrı şiddetlerini değerlendirmek amacıyla VAS değerleri ölçülmüştür. İşlem öncesi birinci grupta 59.2, ikinci grupta 51.7, üçüncü grupta 58.0 değerleri ölçülürken; 1. ay kontrolünde sırasıyla 21.6, 21.2, 26.5 değerleri ölçülmüştür. Gruplar arasında anlamlı farklılık mevcut değilken, grup içerisinde işlem öncesi ile 1. gün hariç diğer kontroller arasında anlamlı derecede azalma tespit edilmiştir. Elde edilen tüm sonuçların literatürle uyumlu olduğu ve aynı zamanda artrosentez işleminin başarılı sonuçlar verdiği gözlenmiştir.

Guarda-Nardini ve ark. 2008 yılında tek girişli artrosentez tekniğini literatüre tanıttıkları çalışmada elde ettikleri sonuçlardan biri de artrosentez uygulama

süresinin kısalmasıdır (Guarda-Nardini, Manfredini ve Ferronato 2008). 2016 yılında çift girişli geleneksel yöntem ve Shepard kanülü yardımıyla tek girişli yöntemin etkinliklerinin karşılaştırıldığı çalışmada tek girişli artrosentez tekniğinin operasyon süresi açısından anlamlı derecede daha kısa olduğu sonucu elde edilmiştir (Talaat, Ghoneim ve Elsholkamy 2016). Şentürk ve ark.'nın yaptığı çalışmada 3 farklı artrosentez tekniği kıyaslanmıştır. Her bir grupta 11 TME üzerinde işlem yapmışlardır. 1. gruba Alkan ve Etöz tarafından giriş noktalarının tanımlandığı çift girişli yöntem, 2. gruba Guarda-Nardini tarafından tanımlanan, giriş ve çıkışın aynı kanaldan gerçekleştirildiği tek girişli tip 1 yöntem, 3. gruba da Rahal ve ark. tarafından tanımlanan Y şekilli kanülün kullanıldığı, giriş ve çıkışın farklı lümenlerden gerçekleştirildiği yöntem uygulanmıştır (Guarda-Nardini, Manfredini ve Ferronato 2008; Rahal, Poirier ve Ahmarani 2009; Alkan ve Etöz 2010). Çift girişli tekniğin uygulandığı grupta işlem süresi ortalama 8.45 ± 2.88 dk (4-14 dk), tek girişli tip 1 tekniğin uygulandığı grupta 9.36 ± 3.17 dk (7-18 dk), tek girişli tip 2 yöntem de ise ortalama işlem süresi 5.55 ± 1.13 dk (4-7 dk) olarak bulunmuştur. Yapılan istatistiksel sonuçlara göre tek girişli tip 2 yöntemin uygulandığı grup ile diğer iki grup arasında istatistik olarak anlamlı fark bulunmuştur (Şentürk, Yazıcı ve ark. 2018).

500 hastanın dâhil olduğu tek girişli ve çift girişli artrosentez işlemi uygulanan bir başka çalışmada işlem süreleri karşılaştırılmıştır. Tek girişli grupta işlem süresi ortalama 6 dk (5-8 dk) sürerken, çift girişli grupta işlem süresi ortalama 10 dk (8-12 dk) sürmüştür. Aradaki bu süre farkının anlamlı olduğu bildirilmiştir (Kumar, Kiran ve Yadav 2018). Guarda-Nardini ve ark. tanımladığı tek girişli teknikle, geleneksel çift girişli teknik uygulanan hastalardaki işlem süreleri değerlendirilmiştir. Çift girişli grupta ortalama işlem süresi 6.94 ± 0.77 dk iken, tek girişli grupta 13.31 ± 1.49 dk olarak ölçülmüştür. Bu fark anlamlı olarak bulunmuştur. Bununla birlikte bu çalışmada uygulanan tek girişli yöntemde sıvı giriş ve çıkışının aynı kanaldan gerçekleşiyor olmasının bu farka sebep olabileceği düşünülmüştür (Bayramoğlu ve Tozoğlu 2019).

Nagori ve ark.'nın yakın zamanda yaptıkları çalışmada tek girişli tip 1 ve tip 2 tekniği ile çift girişli teknik karşılaştırılmıştır. Tip 1'de ortalama işlem süresi 12 dk, tip 2 teknikte 7 dk, çift girişlide 11 dk sürmüştür. Tip 1 tekniğinin tek girişli olmasına rağmen uzun sürmesinin sebebi olarak lavaj işleminin aynı kanaldan gerçekleştiriliyor olması ve tek seferde 4 ml gibi az bir miktar da solüsyon enjekte

edilebildiği için işlemi çok sık tekrarlamak gerektiğinden kaynaklanıyor olduğu bildirilmiştir. Tek girişli tip 2 tekniğinin diğer yöntemlere göre anlamlı şekilde daha kısa sürdüğü bildirilmiştir (Nagori, Jose ve Roychoudhury 2020).

Bizim çalışmamızda geleneksel teknikle yapılan artrosentez işlemi ortalama 16.1 dk, modifiye çift girişli teknikle uyguladığımız tedavi 14.8 dk, tek girişli uygulanan tedavimiz ise 7.7 dk sürmüştür. Yapılan istatistiksel çalışmada tek girişli artrosentez tekniğinin anlamlı derecede daha kısa sürdüğü bulunmuştur. Bu durumun ikinci iğnenin konumlandırılmasında ortaya çıkan zorlukların ortadan kalkmasından ve kanül uçlarının birbirine yakın olmasından kaynaklandığını düşünmekteyiz.

40 hastayı içeren bir artrosentez çalışmasında hastalara tedavi sonrası memnuniyetlerini değerlendirmek amacıyla 3 skorlu (0=memnun değil, 1=memnun, 2=çok memnun) bir anket sunulmuştur. Tek girişli grupta 1 hastanın memnun olmadığı, 8 hastanın memnun, 11 hastanın ise çok memnun olduğu; çift girişli grupta ise 1 hastanın memnun olmadığı, 13 hastanın memnun olduğu, 6 hastanın ise çok memnun olduğu bildirilmiştir (Şentürk, Tüzüner-Öncül ve Cambazoğlu 2016). Yılmaz ve ark. 90 hastada 116 TME üzerinde yaptıkları bir diğer artrosentez çalışmasında hastaların hayat kalitelerindeki değişikliği de ölçmüşlerdir. Hastaları öncelikle redüksiyonlu ve redüksiyonsuz disk deplasmanı olmak üzere iki gruba ayırmışlardır. Bu gruplar da kendi içerisinde HA (hyaluronik asit) uygulanan (grup 1a/2a), artrosentez ile birlikte HA uygulanan (grup 1b/2b) ve kontrol grubu (grup 1c/2c) olarak 3'e ayrılmıştır. Artrosentezle beraber HA uygulanan gruplarda redüksiyonlu disk deplasmanı olan hastalarda işlem öncesi 45.00 (30-65) olan değerler işlemden 6 ay sonraki kontrollerinde 75.00 (35-90)'a yükseldiği; redüksiyonsuz disk deplasmanı olan grupta ise preoperatif 35.00 (10-50) iken kontrolde 80.00 (10-90) değerine yükseldiği ve bu artışların anlamlı bir farklılığa sahip olduğu bildirilmiştir (Yılmaz, Korkmaz ve Tuzuner 2019).

Yaptığımız bu çalışmada da 52 hastanın hayat kalitesini değerlendirdik. Hastalara sunduğumuz anketle uygulanan tedavilerin hastaların hayat kalitelerindeki değişiklikleri ölçmeyi hedefledik. İşlem öncesi 49.3 (10-85) olan ortalama değer, bir ay sonunda ortalama 76.1 (30-100)'e yükselmiştir. İşlem öncesi ve işlem sonrası 1. ayda elde edilen değerler arasında fark bulmuş olsak da gruplar arasında anlamlı bir farklılık bulunamamıştır.

6. SONUÇ VE ÖNERİLER

Artrosentez, eklem bölgesinde ağrı şikâyeti olan ve ağız açıklığında kısıtlılık yaşayan birçok hasta için başarılı sonuçlar elde edilen, maliyeti oldukça düşük minimal invaziv bir cerrahi yöntemdir.

Artrosentezin her üç teknikle de TME düzensizliklerinde özellikle erken evredeki (Wilkes 1-3) hastalar için tedavi edici olduğu görülmüştür.

Çalışmamız neticesinde Wilkes-4 grubunda bulunan hastalar ilk 6 ay içerisinde aynı şikâyetlerle bize tekrar başvurmuştur. Dolayısıyla bu ileri evre hastalarda artrosentez işleminin hastayı belirli bir süre için rahatlattığı ancak kalıcı bir çözüm yaratmadığı görülmüştür. Buradan özellikle disk perforasyonu ve kondil dejenerasyonu olan ağrılı hastalarda artrosentezin cerrahi işlemler öncesi palyatif tedavi olarak uygulanabileceğini düşünmekteyiz.

Geçmişten günümüze artrosentez teknikleri gelişmeye devam etmiştir. Ancak literatüre bakıldığında bu tekniklerin karşılaştırılmalı çalışmalarının sınırlı sayıda olduğu görülmüştür. Çalışmamızda uyguladığımız teknikler arasında sonuçlar açısından anlamlı bir fark meydana gelmemiş olsa da bu tekniklerin uygulama yöntemlerinin klinisyen tarafından bilinmesi, işlem sırasında uygulanan yöntemin başarısız olduğu durumlarda alternatif artrosentez yöntemlerinin hemen uygulanmasında avantaj sağlamaktadır.

Kliniğimizde özellikle geleneksel çift girişli yöntem uyguladığımız hastalarda alternatif çift girişli yönetime geçtiğimiz durumlar oldu. Alkan ve Etöz tarafından tanımlanan bu alternatif çift girişli yöntemde işlem süresinin geleneksel yönetime göre daha kısa sürdüğünü ve daha basınçlı bir yıkama meydana geldiğini gördük. Dolayısıyla Nitzan tarafından tanımlanan geleneksel yöntemin hem uygulamasının zor olması hem de özellikle redüksiyonsuz anterior disk deplasmanı olan hastalarda her zaman basınçlı net bir yıkama elde edilememesinden dolayı kliniğimizde artık alternatif çift girişli yöntemi daha çok tercih etmekteyiz.

Yapılan istatistiksel çalışma sonucunda karşılaştırılan teknikler arasında ağrı, yaşam kalitesi ve maksimum ağız açıklığı ölçümlerinde anlamlı bir farklılık gözlenmemiştir. Ancak işlem süresi olarak baktığımızda tek girişli yöntemin anlamlı derecede daha kısa sürdüğü görülmüştür. Her ne kadar tek girişli yöntemde eklem içi, çift girişli yöntemlere göre daha düşük basınç altında yıkıyor olsada işlem süresinin daha kısa olması, hekime sağladığı uygulama kolaylığı ve hasta konforu açısından tekrarlayan iğne girişimlerinin olmaması sebebiyle özellikle ajite ve sistemik rahatsızlığı olan hastalarda çift girişli yöntemlere alternatif olarak tek girişli artrosentez uygulaması daha avantajlı olacaktır.

Hasta sayısının daha yüksek olduğu, daha uzun takip süreleri içeren, farklı yıkama solüsyonlarının kullanıldığı randomize prospektif çalışmalara ihtiyaç olduğunu düşünmekteyiz.

KAYNAKLAR

- Abbadie, C. ve Besson, J.-M. 'Chronic treatments with aspirin or acetaminophen reduce both the development of polyarthritis ve Fos-like immunoreactivity in rat lumbar spinal cord', *Pain*, (1994) pp. 45–54. doi: 10.1016/0304-3959(94)90106-6.
- Abdullakutty, A. ve Sidebottom, A. J. 'Surgical pathways to the temporomandibular joint', in *Contemporary Management of Temporomandibular Disorders*. Cham: Springer International Publishing, (2019) pp. 37–56.
- Ahn, S.-J. ve ark. 'Evaluation of internal derangement of the temporomandibular joint by panoramic radiographs compared with magnetic resonance imaging', *American journal of orthodontics ve dentofacial orthopedics: official publication of the American Association of Orthodontists, its constituent societies, ve the American Board of Orthodontics*,(2006) 129(4), pp. 479–485.
- Aktas, I. Yalcin, S. ve Sencer, S. 'Prognostic indicators of the outcome of arthrocentesis with ve without sodium hyaluronate injection for the treatment of disc displacement without reduction: a magnetic resonance imaging study', *International journal of oral ve maxillofacial surgery*, (2010)39(11), pp. 1080–1085.
- Al-Belasy, F. A. ve Dolwick, M. F. 'Arthrocentesis for the treatment of temporomandibular joint closed lock: a review article', *International journal of oral ve maxillofacial surgery*, (2007) 36(9), pp. 773–782.
- Al-Harthy, M. ve ark. 'The effect of culture on pain sensitivity', *Journal of oral rehabilitation*,(2016) 43(2), pp. 81–88.
- Alkan, A. ve Bař, B. 'The Use of Double- Needle Canula Method for Temporomandibular Joint Arthrocentesis: Clinical Report', *European Journal of Dentistry*, (2007) pp. 179–182. doi: 10.1055/s-0039-1698335.
- Alkan, A. ve Etöz, O. A. 'A new anatomical landmark to simplify temporomandibular joint arthrocentesis', *The British journal of oral & maxillofacial surgery*,(2010) 48(4), pp. 310–311.
- Alpaslan, C. Dolwick, M. F. ve Heft, M. W. 'Five-year retrospective evaluation of temporomandibular joint arthrocentesis', *International journal of oral ve maxillofacial surgery*,(2003) 32(3), pp. 263–267.
- Alpaslan, G. H. ve Alpaslan, C. 'Efficacy of temporomandibular joint arthrocentesis with ve without injection of sodium hyaluronate in treatment of internal derangements', *Journal of oral ve maxillofacial surgery: official journal of the American Association of Oral ve Maxillofacial Surgeons*,(2001) 59(6), pp. 613–8; discussion 618–9.
- Annandale, T. 'ON DISPLACEMENT OF THE INTER-ARTICULAR CARTILAGE OF THE LOWER JAW, ve ITS TREATMENT BY OPERATION', *The Lancet*,(1887) 129(3313), p. 411.

- Ash, M. M. ve Ramfjord, S. P. Occlusion. p.175: Saunders (1995) (3th edition).
- Bag, A. K. ve ark. 'Imaging of the temporomandibular joint: An update', World journal of radiology,(2014) 6(8), pp. 567–582.
- Bahadır Odabaş, S. G. A. 'Temporomandibular Eklem Anatomisi Ve Rahatsızlıkları', Dicle Tıp Dergisi,(2008) 35(1), pp. (77–85).
- Bair, E. ve ark. 'Multivariable modeling of phenotypic risk factors for first-onset TMD: the OPPERA prospective cohort study', The journal of pain: official journal of the American Pain Society,(2013) 14(12 Suppl), pp. T102–15.
- Barmeir, E. Teich, S. ve Gutmcher, Z. '[MRI of the temporomandibular joint--the gold standard]', Refu'at ha-peh vaha-shinayim ,(2014) 31(2), pp. 19–27, 86.
- Bas, B. ve ark. 'The Effect of Exercise on Range of Movement ve Pain After Temporomandibular Joint Arthrocentesis', Journal of oral ve maxillofacial surgery: official journal of the American Association of Oral ve Maxillofacial Surgeons, (2018) 76(6), pp. 1181–1186.
- Bayramoğlu, Z. ve Tozoğlu, S. 'Comparison of single- ve double-puncture arthrocentesis for the treatment of temporomandibular joint disorders: A six-month, prospective study', Cranio: the journal of craniomandibular practice,(2019) pp. 1–6.
- Bell, W. F. 'Temporomandibular Disorders: Classification, Diagnosis, Management', Plastic ve reconstructive surgery,(1988) 81(1), p. 134.
- Bordoni, B. ve Varacallo, M. 'Anatomy, Head ve Neck, Temporomandibular Joint', in StatPearls. Treasure Island (FL): StatPearls Publishing(2021).
- Bertazzo-Silveira, E. ve ark. 'Association between sleep bruxism ve alcohol, caffeine, tobacco, ve drug abuse', The Journal of the American Dental Association,(2016) 147(11), pp. 859–866.e4.
- Brennan, P. A. ve Ilankovan, V. 'Arthrocentesis for temporomandibular joint pain dysfunction syndrome', Journal of oral ve maxillofacial surgery: official journal of the American Association of Oral ve Maxillofacial Surgeons,(2006) 64(6), pp. 949–951.
- Bronstein, S. L. ve Merrill, R. G. 'Clinical Staging for TMJ Internal Derangement: Application to Arthroscopy', Journal of craniomandibular disorders: facial & oral pain,(1992) 6(1). Available at: <http://search.ebscohost.com/login.aspx?direct=true&profile=ehost&scope=site&authtype=crawler&jrnl=08902739&AN=39991822&h=tPYTXIBfpd5rq0DJtw5vXcklKX8Zdd4%2BYhIJeE3zW44GBv18PGQ3Fk6Ts35smRebAykiWQ%2BBLhCWfcxIBPPdYQ%3D%3D&crl=c>.
- Brooks, S. L. ve ark. 'Imaging of the temporomandibular joint: a position paper of the American Academy of Oral ve Maxillofacial Radiology', Oral surgery, oral medicine, oral pathology, oral radiology, ve endodontics,(1997) 83(5), pp. 609–618.

- Brown, C. R. 'TMJ injuries from direct trauma', *Practical periodontics ve aesthetic dentistry: PPAD*,(1997) 9(5), pp. 581–582.
- Bueno, C. H. ve ark. 'Gender differences in temporomandibular disorders in adult populational studies: A systematic review ve meta-analysis', *Journal of oral rehabilitation*, (2018) 45(9), pp. 720–729.
- Carlson, C. R. Okeson, J. P. Falace, D. A. Nitz, A. J. Curran, S. L. ve ark. 'Comparison of psychologic ve physiologic functioning between patients with masticatory muscle pain ve matched controls', *Journal of orofacial pain*,(1993) 7(1), pp. 15–22.
- Carlson, C. R. Okeson, J. P. Falace, D. A. Nitz, A. J. ve Lindroth, J. E. 'Reduction of pain ve EMG activity in the masseter region by trapezius trigger point injection', *Pain*,(1993) 55(3), pp. 397–400.
- Caruso, S. ve ark. 'Temporomandibular Joint Anatomy Assessed by CBCT Images', *BioMed research international*,(2017) 2017, p. 2916953.
- Choi, Y. S. ve ark. 'Remodelling pattern of the ramus on submentovertex cephalographs after intraoral vertical ramus osteotomy', *The British journal of oral & maxillofacial surgery*,(2013) 51(8), pp. e259–62.
- Cho, S.-H. ve Whang, W.-W. 'Acupuncture for temporomandibular disorders: a systematic review', *Journal of orofacial pain*,(2010) 24(2), pp. 152–162.
- Christiansen, E. L. ve ark. 'Radiation dose in radiography, CT, ve arthrography of the temporomandibular joint', *AJR. American journal of roentgenology*,(1987) 148(1), pp. 107–109.
- 'Classification ve diagnostic criteria for headache disorders, cranial neuralgias ve facial pain. Headache Classification Committee of the International Headache Society' *Cephalalgia: an international journal of headache*,(1988) 8 Suppl 7, pp. 1–96.
- Costen, J. B. 'A syndrome of ear ve sinus symptoms dependent upon disturbed function of the temporomandibular joint. 1934', *The Annals of otology, rhinology, ve laryngology*,(1934) 106(10 Pt 1), pp. 805–819.
- De Barros Melo, M. N. ve ark. 'Influence of arthrocentesis irrigation volume at temporomandibular disorder treatment', *Indian journal of dental research: official publication of Indian Society for Dental Research*,(2017) 28(6), pp. 655–660.
- De Boever, J. A. Carlsson, G. E. ve Klineberg, I. J. 'Need for occlusal therapy ve prosthodontic treatment in the management of temporomandibular disorders. Part I. Occlusal interferences ve occlusal adjustment', *Journal of oral rehabilitation*,(2000) 27(5), pp. 367–379.
- De Riu, G. ve ark. 'Arthrocentesis ve temporomandibular joint disorders: clinical ve radiological results of a prospective study', *International journal of dentistry*,(2013) 2013, p. 790648.

- Dimitroulis, G. Dolwick, M. F. ve Martinez, A. ‘Temporomandibular joint arthrocentesis ve lavage for the treatment of closed lock: a follow-up study’, *British Journal of Oral ve Maxillofacial Surgery*,(1995) pp. 23–27. doi: 10.1016/0266-4356(95)90081-0.
- Dionne, R. A. ‘Pharmacologic treatments for temporomandibular disorders’, *Oral Surgery, Oral Medicine, Oral Pathology, Oral Radiology, ve Endodontology*(1997), pp. 134–142. doi: 10.1016/s1079-2104(97)90104-9.
- Dolwick, M. F. ‘The role of temporomandibular joint surgery in the treatment of patients with internal derangement’, *Oral surgery, oral medicine, oral pathology, oral radiology, ve endodontics*,(1997) 83(1), pp. 150–155.
- Dolwick, M. F. ‘Temporomandibular Joint Surgery for Internal Derangement’, *Dental Clinics of North America*,(2007) pp. 195–208. doi: 10.1016/j.cden.2006.10.003.
- Dym, H. Bowler, D. ve Zeidan, J. ‘Pharmacologic Treatment for Temporomandibular Disorders’, *Dental clinics of North America*,(2016) 60(2), pp. 367–379.
- Dym, H. ve Israel, H. ‘Diagnosis ve treatment of temporomandibular disorders’, *Dental clinics of North America*,(2012) 56(1), pp. 149–61, ix.
- Efeoglu, C. Çalış, A. S. ve Koca, H. ‘Temporomandibuler Eklem Artrosentezinin İlginç Bir Komplikasyonu: Olgu Sunumu’, *Cumhuriyet Dental Journal*,(2011) 13(2). doi: 10.7126/cdj.2012.696.
- Emshoff, R. ve ark. ‘Effect of arthrocentesis ve hydraulic distension on the temporomandibular joint disk position’, *Oral surgery, oral medicine, oral pathology, oral radiology, ve endodontics*,(2000) 89(3), pp. 271–277.
- Emshoff, R. ‘Clinical factors affecting the outcome of arthrocentesis ve hydraulic distension of the temporomandibular joint’, *Oral surgery, oral medicine, oral pathology, oral radiology, ve endodontics*, (2005) 100(4), pp. 409–414.
- Ernest, E. A. *A Text on Temporomandibular Joint ve Craniofacial Pain: An Orthopedic ve Neurological Approach to Diagnosis ve Management*.(1986)
- Etoz, O. Er, N. ve Alkan, A. ‘Accidental use of alcohol during arthrocentesis of the temporomandibular joint’, *The British journal of oral & maxillofacial surgery*,(2011) 49(3), pp. e1–2.
- Fernandes, P. R. B. ve ark. ‘The anatomical relationship between the position of the auriculotemporal nerve ve mandibular condyle’, *Cranio: the journal of craniomandibular practice*,(2003) 21(3), pp. 165–171.
- Ferreira, L. A. ve ark. ‘Diagnosis of temporomandibular joint disorders: indication of imaging exams’, *Brazilian journal of otorhinolaryngology*,(2016) 82(3), pp. 341–352.

- Folle, F. S. ve ark. 'Double puncture versus single puncture arthrocentesis for the management of unilateral temporomandibular joint disc displacement without reduction: A randomized controlled trial', *Journal of cranio-maxillo-facial surgery: official publication of the European Association for Cranio-Maxillo-Facial Surgery*,(2018) 46(12), pp. 2003–2007.
- Foucart, J. M. ve ark. 'MR of 732 TMJs: anterior, rotational, partial ve sideways disc displacements', *European journal of radiology*,(1998) 28(1), pp. 86–94.
- Franklin Dolwick, M. ve Sanders, B. *TMJ Internal Derangement & Arthrosis: Surgical Atlas*. Mosby Incorporated. (1985)
- Fricton, J. ve ark. 'Systematic review ve meta-analysis of randomized controlled trials evaluating intraoral orthopedic appliances for temporomandibular disorders', *Journal of orofacial pain*,(2010) 24(3), pp. 237–254.
- Frost, D. E. ve Kendell, B. D. 'The use of arthrocentesis for treatment of temporomandibular joint disorders', *Journal of Oral ve Maxillofacial Surgery*,(1999) pp. 583–587. doi: 10.1016/s0278-2391(99)90080-0.
- Gauer, R. L. ve Semidey, M. J. 'Diagnosis ve treatment of temporomandibular disorders', *American family physician*,(2015) 91(6), pp. 378–386.
- Grossmann, E. ve ark. 'Sequential infiltration of sodium hyaluronate in the temporomandibular joint with different molecular weights. Case report', *Revista Dor*,(2015) 16(4). doi: 10.5935/1806-0013.20150063.
- Grossmann, E. ve ark. 'Single-Needle Arthrocentesis with Upper Compartment Distension versus Conventional Two-Needle Arthrocentesis: Randomized Clinical Trial', *Pain research & management: the journal of the Canadian Pain Society = journal de la societe canadienne pour le traitement de la douleur*, (2017)2017, p. 2435263.
- Grossmann, E. PhD, Poluha, R. L. DDS, MSc, ve ark. 'Arthrocentesis with different irrigation volumes in patients with disc displacement without reduction: One-year follow-up', *Cranio: the journal of craniomandibular practice*, (2020) 38(2), pp. 122–127.
- Grossmann, E. PhD, Ferreira, L. A. DDS, MSc, PhD, ve ark. 'Comparison of two needles arthrocentesis versus double needle cannula arthrocentesis in the treatment of temporomandibular disc displacement', *Cranio: the journal of craniomandibular practice*,(2020) pp. 1–7.
- Guarda-Nardini, L. Manfredini, D. ve Ferronato, G. 'Arthrocentesis of the temporomandibular joint: a proposal for a single-needle technique', *Oral surgery, oral medicine, oral pathology, oral radiology, ve endodontics*, (2008) 106(4), pp. 483–486.
- Guichet, N. F. (1977) *Occlusion: A Teaching Manual*.

- Gulen, H. ve ark. 'Proinflammatory cytokines in temporomandibular joint synovial fluid before ve after arthrocentesis', *Oral surgery, oral medicine, oral pathology, oral radiology, ve endodontics*,(2009) 107(5), pp. e1–4.
- Hedesiu, M. ve ark. 'Comparison of cone beam CT device ve field of view for the detection of simulated periapical bone lesions', *Dento maxillo facial radiology*,(2012) 41(7), pp. 548–552.
- Heir, G. M. 'The Efficacy of Pharmacologic Treatment of Temporomandibular Disorders', *Oral ve maxillofacial surgery clinics of North America*,(2018) 30(3), pp. 279–285.
- Hersh, E. V. Balasubramaniam, R. ve Pinto, A. 'Pharmacologic Management of Temporomandibular Disorders', *Oral ve Maxillofacial Surgery Clinics of North America*,(2008) pp. 197–210. doi: 10.1016/j.coms.2007.12.005.
- Holmlund, A. ve Helsing, G. 'Arthroscopy of the temporomandibular joint. An autopsy study', *International journal of oral surgery*,(1985) 14(2), pp. 169–175.
- Honda, K. ve ark. 'Osseous abnormalities of the mandibular condyle: diagnostic reliability of cone beam computed tomography compared with helical computed tomography based on an autopsy material', *Dentomaxillofacial Radiology*,(2006) pp. 152–157. doi: 10.1259/dmfr/15831361.
- Hublin, C. ve Kaprio, J. 'Genetic aspects ve genetic epidemiology of parasomnias', *Sleep medicine reviews*,(2003) 7(5), pp. 413–421.
- Hyland, M. E. ve Sodergren, S. C. 'Development of a new type of global quality of life scale, ve comparison of performance ve preference for 12 global scales', *Quality of life research: an international journal of quality of life aspects of treatment, care ve rehabilitation*,(1996) 5(5), pp. 469–480.
- Isberg, A. *Temporomandibular Joint Dysfunction: A Practitioner's Guide*. CRC Press. (2001)
- Isberg, A. ve Westesson, P. L. 'Steepness of articular eminence ve movement of the condyle ve disk in asymptomatic temporomandibular joints', *Oral surgery, oral medicine, oral pathology, oral radiology, ve endodontics*,(1998) 86(2), pp. 152–157.
- Iwase, H. ve ark. 'Characterization of patients with disc displacement without reduction unresponsive to nonsurgical treatment: a preliminary study', *Journal of oral ve maxillofacial surgery: official journal of the American Association of Oral ve Maxillofacial Surgeons*,(2005) 63(8), pp. 1115–1122.
- Jiang, Q. ve ark. 'Synovial TGF- β 1 ve MMP-3 levels ve their correlation with the progression of temporomandibular joint osteoarthritis combined with disc displacement: A preliminary study', *Biomedical reports*,(2013) 1(2), pp. 218–222.
- Kai, S. ve ark. 'Long-term outcomes of nonsurgical treatment in nonreducing anteriorly displaced disk of the temporomandibular joint', *Oral surgery, oral medicine, oral pathology, oral radiology, ve*

- endodontics,(1998) 85(3), pp. 258–267.
- Kalamir, A. ve ark. ‘Intraoral myofascial therapy for chronic myogenous temporomandibular disorder: a randomized controlled trial’, *Journal of manipulative ve physiological therapeutics*,(2012) 35(1), pp. 26–37.
- Kaneyama, K. Segami, N. Sato, J. ve ark. ‘Interleukin-6 family of cytokines as biochemical markers of osseous changes in the temporomandibular joint disorders’, *The British journal of oral & maxillofacial surgery*, (2004) 42(3), pp. 246–250.
- Kaneyama, K. Segami, N. Nishimura, M. ve ark. ‘The ideal lavage volume for removing bradykinin, interleukin-6, ve protein from the temporomandibular joint by arthrocentesis’, *Journal of oral ve maxillofacial surgery: official journal of the American Association of Oral ve Maxillofacial Surgeons*, (2004) 62(6), pp. 657–661.
- Kanter, R. J. A. M. D. ve ark. ‘Prevalence in the Dutch Adult Population ve a Meta-analysis of Signs ve Symptoms of Temporomandibular Disorder’, *Journal of Dental Research*, (1993) pp. 1509–1518. doi: 10.1177/00220345930720110901.
- Kardachi, B. J. R. Bailey, J. O. ve Ash, M. M. ‘A Comparison of Biofeedback ve Occlusal Adjustment on Bruxism’, *Journal of periodontology*, (1978)49(7), pp. 367–372.
- Katzberg, R. W. ‘Temporomandibular joint imaging’, *Radiology*,(1989) pp. 297–307. doi: 10.1148/radiology.170.2.2643133.
- Kim, H.-I. I. ve ark. ‘Clinical ve psychological characteristics of TMD patients with trauma history’, *Oral diseases*,(2010) 16(2), pp. 188–192.
- Kişnişci, R. Ş. ‘TEMPOROMANDİBULER EKLEM ARTROGRAFİSİ’, (1990) Sayfa, 241, p. 250.
- Klasser, G. D. ve Greene, C. S. ‘Oral appliances in the management of temporomandibular disorders’, *Oral surgery, oral medicine, oral pathology, oral radiology, ve endodontics*(2009), 107(2), pp. 212–223.
- Koidis, P. T. ve ark. ‘Effect of age ve sex on craniomandibular disorders’, *The Journal of Prosthetic Dentistry*, (1993)pp. 93–101. doi: 10.1016/0022-3913(93)90247-1.
- Kopp, S. ve ark. ‘Long-term effect of intra-articular injections of sodium hyaluronate ve corticosteroid on temporomandibular joint arthritis’, *Journal of oral ve maxillofacial surgery: official journal of the American Association of Oral ve Maxillofacial Surgeons*,(1987) 45(11), pp. 929–935.
- Kumar, S., Kiran, K. ve Yadav, A. ‘Temporomandibular Joint Arthrocentesis: A Prospective Study ve Audit of 500 Joints of Central India’, *Journal of International Society of Preventive & Community Dentistry*,(2018) 8(2), pp. 124–129.

- Kuruville, V. E. ve Prasad, K. 'Arthrocentesis in TMJ Internal Derangement: A Prospective Study', *Journal of maxillofacial ve oral surgery*,(2012) 11(1), pp. 53–56.
- Larheim, T. A. ve ark. 'Temporomandibular joint diagnostics using CBCT', *Dento maxillo facial radiology*, (2015)44(1), p. 20140235.
- Larheim, T. A. Johannessen, S. ve Tveito, L. 'Abnormalities of the temporomandibular joint in adults with rheumatic disease. A comparison of panoramic, transcranial ve transpharyngeal radiography with tomography', *Dento maxillo facial radiology*, (1988)17(2), pp. 109–113.
- Laskin, D. M. 'The role of surgery in the management of chronic temporomandibular joint pain', *Journal of back ve musculoskeletal rehabilitation*, (1996)6(2), pp. 195–205.
- Laskin, D. M. 'Needle placement for arthrocentesis', *Journal of oral ve maxillofacial surgery: official journal of the American Association of Oral ve Maxillofacial Surgeons*,(1998) 56(7), p. 907.
- Laskin, D. M., Greene (Orthodontist), C. S. ve Hylander, W. L. *Temporomandibular Disorders: An Evidence-based Approach to Diagnosis ve Treatment*. Quintessence Publishing Company. (2006)
- de Leeuw, R. *Orofacial Pain: Guidelines for Assessment, Diagnosis, ve Management*. Quintessence Publishing Company. (2008)
- Lewis, E. L. ve ark. 'Contemporary imaging of the temporomandibular joint', *Dental clinics of North America*,(2008) 52(4), pp. 875–90, viii.
- Liu, F. ve Steinkeler, A. 'Epidemiology, diagnosis, ve treatment of temporomandibular disorders', *Dental clinics of North America*,(2013) 57(3), pp. 465–479.
- Lukat, T. D., Wong, J. C. M. ve Lam, E. W. N. 'Small field of view cone beam CT temporomandibular joint imaging dosimetry', *Dento maxillo facial radiology*, (2013)42(10), p. 20130082.
- Mafee, M. F. ve ark. 'Temporomandibular joint: role of direct sagittal CT air-contrast arthrogram ve MRI', *Otolaryngologic clinics of North America*, (1988) 21(3), pp. 575–588.
- Malik, A. H. ve Shah, A. A. 'Efficacy of Temporomandibular Joint Arthrocentesis on Mouth Opening ve Pain in the Treatment of Internal Derangement of TMJ-A Clinical Study', *Journal of maxillofacial ve oral surgery*, (2014) 13(3), pp. 244–248.
- Manfredini, D. *Current Concepts on Temporomandibular Disorders*. Quintessence Publishing Company. (2010)
- McNeill, C. 'History ve evolution of TMD concepts', *Oral surgery, oral medicine, oral pathology, oral radiology, ve endodontics*, (1997) 83(1), pp. 51–60.
- Meyers, R. A. ve ark. 'Guidelines for diagnosis ve management of disorders involving the

- temporomandibular joint ve related musculoskeletal structures. American Society of Temporomandibular Joint Surgeons', Northwest dentistry(1992), 71(5), pp. 21–27.
- Miyawaki, S. ve ark. 'Association Between Nocturnal Bruxism ve Gastroesophageal Reflux', Sleep, (2003)26(7), pp. 888–892.
- Moran, A., Kanatas, A. N. ve Worrall, S. F. 'Re: A new anatomical landmark to simplify temporomandibular joint arthrocentesis', British Journal of Oral ve Maxillofacial Surgery,(2010) pp. 487–488. doi: 10.1016/j.bjoms.2010.06.007.
- Murakami, K. ve ark. 'Short-term treatment outcome study for the management of temporomandibular joint closed lock. A comparison of arthrocentesis to nonsurgical therapy ve arthroscopic lysis ve lavage', Oral surgery, oral medicine, oral pathology, oral radiology, ve endodontics, (1995)80(3), pp. 253–257.
- Murakami, K. I. ve ark. 'Recapturing the persistent anteriorly displaced disk by mandibular manipulation after pumping ve hydraulic pressure to the upper joint cavity of the temporomandibular joint', Cranio: the journal of craniomandibular practice,(1987) 5(1), pp. 17–24.
- Murphy, M. K. ve ark. 'Temporomandibular disorders: a review of etiology, clinical management, ve tissue engineering strategies', The International journal of oral & maxillofacial implants, (2013) 28(6), pp. e393–414.
- Nagori, S. A. Jose, A. ve Roychoudhury, A. 'Comparison of intraoperative outcomes with single ve double puncture techniques of arthrocentesis of the temporomandibular joint', The British journal of oral & maxillofacial surgery (2020), 58(8), pp. 928–932.
- Netter, F. H. Atlas of Human Anatomy E-Book: Digital eBook. Elsevier Health Sciences. (2017)
- Nilner, M. 'Functional disturbances ve diseases of the stomatognathic system. A cross-sectional study', The Journal of pedodontics, (1986)10(3), pp. 211–238.
- Nitzan, D. W. 'The process of lubrication impairment ve its involvement in temporomandibular joint disc displacement: a theoretical concept', Journal of oral ve maxillofacial surgery: official journal of the American Association of Oral ve Maxillofacial Surgeons,(2001) 59(1), pp. 36–45.
- Nitzan, D. W. 'Arthrocentesis—Incentives for Using This Minimally Invasive Approach for Temporomandibular Disorders', Oral ve Maxillofacial Surgery Clinics of North America,(2006) pp. 311–328. doi: 10.1016/j.coms.2006.03.005.
- Nitzan, D. W., Dolwick, M. F. ve Martinez, G. A. 'Temporomandibular joint arthrocentesis: a simplified treatment for severe, limited mouth opening', Journal of oral ve maxillofacial surgery: official journal of the American Association of Oral ve Maxillofacial Surgeons, (1991)49(11), pp. 1163–7; discussion 1168–70.

- Nitzan, D. W. ve Etsion, I. 'Adhesive force: the underlying cause of the disc anchorage to the fossa and/or eminence in the temporomandibular joint--a new concept', *International journal of oral ve maxillofacial surgery*,(2002) 31(1), pp. 94–99.
- Nitzan, D. W., Samson, B. ve Better, H. 'Long-term outcome of arthrocentesis for sudden-onset, persistent, severe closed lock of the temporomandibular joint', *Journal of oral ve maxillofacial surgery: official journal of the American Association of Oral ve Maxillofacial Surgeons*,(1997) 55(2), pp. 151–7; discussion 157–8.
- Ohnishi, M. 'Arthroscopy ve arthroscopic surgery of the temporomandibular joint (T.M.J.)', *Revue de stomatologie et de chirurgie maxillo-faciale*,(1990) 91(2), pp. 143–150.
- Okeson, J. P. 'Management of temporomandibular disorders ve occlusion (6th edition)', *British dental journal*,(2008) 204(9), pp. 535–535.
- Okeson, J. P. *Bell's Oral ve Facial Pain*. Quintessence Publishing (IL). (2014)
- Okeson, J. P. *Management of Temporomandibular Disorders ve Occlusion - E-Book*. Elsevier Health Sciences. (2019)
- Okeson, J. P. ve Bell, W. E. *Bell's Orofacial Pains: The Clinical Management of Orofacial Pain*. Quintessence. (2005)
- Öreroğlu, A. R. ve ark. 'Concentric-needle cannula method for single-puncture arthrocentesis in temporomandibular joint disease: an inexpensive ve feasible technique', *Journal of oral ve maxillofacial surgery: official journal of the American Association of Oral ve Maxillofacial Surgeons*, (2011) 69(9), pp. 2334–2338.
- Osterberg, T. ve ark. 'A cross-sectional ve longitudinal study of craniomandibular dysfunction in an elderly population', *Journal of craniomandibular disorders: facial & oral pain*,(1992) 6(4), pp. 237–245.
- Ouanounou, A., Goldberg, M. ve Haas, D. A. 'Pharmacotherapy in Temporomandibular Disorders: A Review', *Journal* ,(2017) 83, p. h7.
- Özkaynak, Özkan. "TEMPOROMANDİBULER EKLEM İÇSEL DÜZENSİZLİKLERİNDE ARTROSENTEZ UYGULAMASININ ROLÜ VE ETKİLERİ." Edited by Reha Ş. Kişnişci. Doktora, Ankara Üniversitesi Sağlık Bilimleri Enstitüsü. 2006.
- Pasqual, P. G. V., DDS ve ark. 'Evaluation of effusion ve articular disc positioning after two different arthrocentesis techniques in patients with temporomandibular joint disc displacement without reduction', *Cranio: the journal of craniomandibular practice*, (2020) 38(4), pp. 256–263.
- Peterson, L. J. *Peterson's Principles of Oral ve Maxillofacial Surgery*. Edited by Michael Miloro Dmd. PMPH-USA (Vol 3). (2012)

- Petrikowski, C. G. ve Grace, M. G. 'Temporomandibular joint radiographic findings in adolescents', *Cranio: the journal of craniomandibular practice*,(1996) 14(1), pp. 30–36.
- Pinto, G. N. de S. ve ark. 'Correlation between joint effusion ve morphology of the articular disc within the temporomandibular joint as viewed in the sagittal plane in patients with chronic disc displacement with reduction: A retrospective analytical study from magnetic resonance imaging', *Cranio: the journal of craniomandibular practice*, (2019) pp. 1–6.
- Poveda Roda, R. ve ark. 'Review of temporomandibular joint pathology. Part I: classification, epidemiology ve risk factors', *Medicina oral, patologia oral y cirugia bucal*,(2007) 12(4), pp. E292–8.
- Pullinger, A. G. ve Seligman, D. A. 'Quantification ve validation of predictive values of occlusal variables in temporomandibular disorders using a multifactorial analysis', *The Journal of prosthetic dentistry*,(2000) 83(1), pp. 66–75.
- Pullinger, A. G., Seligman, D. A. ve Gornbein, J. A. 'A multiple logistic regression analysis of the risk ve relative odds of temporomandibular disorders as a function of common occlusal features', *Journal of dental research*(1993), 72(6), pp. 968–979.
- Rahal, A., Poirier, J. ve Ahmarani, C. 'Single-Puncture Arthrocentesis—Introducing a New Technique ve a Novel Device', *Journal of Oral ve Maxillofacial Surgery*(2009), pp. 1771–1773. doi: 10.1016/j.joms.2009.04.006.
- Ramfjord, S. P. ve Ash, M. M. *Occlusion*. Saunders (3th edition). (1983)
- Rao, V. M. ve ark. 'Altered condylar morphology associated with disc displacement in TMJ dysfunction: observations by MRI', *Magnetic resonance imaging*,(1990) 8(3), pp. 231–235.
- Rehman, K.-U. ve Hall, T. 'Single needle arthrocentesis', *The British journal of oral & maxillofacial surgery*,(2009) 47(5), pp. 403–404.
- Reiter, S. '[The use of the panoramic radiograph for diagnosis of temporomandibular joint disorders (TMD)--comparison to other imaging techniques]', *Refu'at ha-peh ve ha-shinayim* (2007) , 24(3), pp. 22–9, 54.
- Rugh, J. D., Barghi, N. ve Drago, C. J. 'Experimental occlusal discrepancies ve nocturnal bruxism', *The Journal of prosthetic dentistry*,(1984) 51(4), pp. 548–553.
- Rugh, J. D. ve Montgomery, G. T. 'Physiological reactions of patients with TM disorders vs symptom-free controls on a physical stress task', *Journal of craniomandibular disorders: facial & oral pain*,(1987) 1(4), pp. 243–250.
- Samii, M. ve Draf, W. *Surgery of the Skull Base: An Interdisciplinary Approach*. Springer Science & Business Media. (2012)

- Sano, T. ve ark. 'The association of temporomandibular joint pain with abnormal bone marrow in the mandibular condyle', *Journal of oral ve maxillofacial surgery: official journal of the American Association of Oral ve Maxillofacial Surgeons*, (2000) 58(3), pp. 254–7; discussion 258–9.
- Sano, T. ve ark. 'Usefulness of proton density ve T2-weighted vs. T1-weighted MRI in diagnoses of TMJ disk status', *Cranio: the journal of craniomandibular practice*(2003), 21(4), pp. 253–258.
- Schiffman, E. L., Friction, J. R. ve Haley, D. 'The relationship of occlusion, parafunctional habits ve recent life events to mandibular dysfunction in a non-patient population', *Journal of Oral Rehabilitation*,(1992) pp. 201–223. doi: 10.1111/j.1365-2842.1992.tb01095.x.
- Schmid-Schwab, M. ve ark. 'Sex-specific differences in patients with temporomandibular disorders', *Journal of orofacial pain*,(2013) 27(1), pp. 42–50.
- Şentürk, M. F., Yazıcı, T., ve ark. 'Intraoperative comparison of single- ve double-puncture techniques in temporomandibular joint arthrocentesis', *International journal of oral ve maxillofacial surgery*,(2018) 47(8), pp. 1060–1064.
- Şentürk, M. F., Yıldırım, D., ve ark. 'Long-term evaluation of single-puncture temporomandibular joint arthrocentesis in patients with unilateral temporomandibular disorders', *International journal of oral ve maxillofacial surgery*,(2018) 47(1), pp. 98–102.
- Şentürk, M. F. ve Cambazoğlu, M. 'A new classification for temporomandibular joint arthrocentesis techniques', *International journal of oral ve maxillofacial surgery*, (2015)44(3), pp. 417–418.
- Şentürk, M. F., Tüzüner-Öncül, A. M. ve Cambazoğlu, M. 'Prospective short term comparison of outcomes after single or double puncture arthrocentesis of the temporomandibular joint', *The British journal of oral & maxillofacial surgery*,(2016) 54(1), pp. 26–29.
- Şentürk, M. F., Yazıcı, T. ve Gülşen, U. 'Techniques ve modifications for TMJ arthrocentesis: A literature review', *Cranio: the journal of craniomandibular practice*,(2018) 36(5), pp. 332–340.
- Sicher, H. ve Du Brul, E. L. *Sicher's Oral Anatomy*. Mosby Incorporated. (1980)
- Singh, S., Shivamurthy, D. M. ve Varghese, D. 'Re: Rahal A, et al: Single-Puncture Arthrocentesis—Introducing a New Technique ve a Novel Device', *Journal of Oral ve Maxillofacial Surgery*,(2011) p. 311. doi: 10.1016/j.joms.2009.12.041.
- Singh, S. ve Varghese, D. 'Single puncture arthrocentesis of temporomandibular joint; introducing a novel device: A pilot study', *National journal of maxillofacial surgery*,(2013) 4(2), pp. 193–197.
- Smolka, W. ve ark. 'Efficiency of arthroscopic lysis ve lavage for internal derangement of the temporomandibular joint correlated with Wilkes classification', *Oral surgery, oral medicine, oral pathology, oral radiology, ve endodontics*, (2008)106(3), pp. 317–323.

- Som, P. M. ve Curtin, H. D. Head ve Neck Imaging E-Book. Elsevier Health Sciences. (2011)
- Stegenga, B. ve ark. 'Classification of Temporomandibular Joint Osteoarthritis ve Internal Derangement. Part II: Specific Diagnostic Criteria', CRANIO®, (1992) pp. 107–117. doi: 10.1080/08869634.1992.11677898.
- Tabrizi, R. ve ark. 'Outcomes of Arthrocentesis for the Treatment of Internal Derangement Pain', The Journal of Craniofacial Surgery,(2014) pp. e571–e575. doi: 10.1097/scs.0000000000001168.
- Takahashi, T. ve ark. 'Proinflammatory cytokines detectable in synovial fluids from patients with temporomandibular disorders', Oral surgery, oral medicine, oral pathology, oral radiology, ve endodontics,(1998) 85(2), pp. 135–141.
- Talaat, W., Al Bayatti, S. ve Al Kawas, S. 'CBCT analysis of bony changes associated with temporomandibular disorders', Cranio: the journal of craniomandibular practice,(2016) 34(2), pp. 88–94.
- Talaat, W., Ghoneim, M. M. ve Elsholkamy, M. 'Single-needle arthrocentesis (Shepard cannula) vs. double-needle arthrocentesis for treating disc displacement without reduction', Cranio: the journal of craniomandibular practice, (2016) 34(5), pp. 296–302.
- Talmaceanu, D. ve ark. 'Imaging modalities for temporomandibular joint disorders: an update', Clujul medical (2018) (1957), 91(3), pp. 280–287.
- Tanimoto, K. ve ark. 'Comparison of computed with conventional tomography in the evaluation of temporomandibular joint disease: a study of autopsy specimens', Dento maxillo facial radiology,(1990) 19(1), pp. 21–27.
- Theorell, T. ve ark. 'A systematic review including meta-analysis of work environment ve depressive symptoms', BMC public health, (2015) 15, p. 738.
- Thomas, H., Neelakantan, R. S. ve Thomas, T. K. 'Role of Arthrocentesis in the Management of Acute Closed Lock of TM Joint: A Pilot study', Journal of maxillofacial ve oral surgery,(2012) 11(4), pp. 390–393.
- Tozoglu, S., Al-Belasy, F. A. ve Dolwick, M. F. 'A review of techniques of lysis ve lavage of the TMJ', The British journal of oral & maxillofacial surgery,(2011) 49(4), pp. 302–309.
- Trieger, N., Hoffman, C. H. ve Rodriguez, E. 'The effect of arthrocentesis of the temporomandibular joint in patients with rheumatoid arthritis', Journal of oral ve maxillofacial surgery: official journal of the American Association of Oral ve Maxillofacial Surgeons,(1999) 57(5), pp. 537–40; discussion 540–1.
- Turner, J. A. ve ark. 'Targeting temporomandibular disorder pain treatment to hormonal fluctuations: a randomized clinical trial', Pain,(2011) 152(9), pp. 2074–2084.

- Turner, J. A., Mancl, L. ve Aaron, L. A. 'Short- ve long-term efficacy of brief cognitive-behavioral therapy for patients with chronic temporomandibular disorder pain: A randomized, controlled trial', *Pain*,(2006) pp. 181–194. doi: 10.1016/j.pain.2005.11.017.
- Tvrdy, P. 'Methods of imaging in the diagnosis of temporomandibular joint disorders', *Biomedical papers of the Medical Faculty of the University Palacky, Olomouc, Czechoslovakia*, (2007) 151(1), pp. 133–136.
- Tvrdy, P. ve ark. 'Arthrocentesis of the temporomandibular joint: a review', *Biomedical papers of the Medical Faculty of the University Palacky, Olomouc, Czechoslovakia*,(2015) 159(1), pp. 31–34.
- Vega, L. G., Gutta, R. ve Louis, P. 'Reoperative temporomandibular joint surgery', *Oral ve maxillofacial surgery clinics of North America*, (2011) 23(1), pp. 119–32, vii.
- Wake, M. ve ark. 'Up-regulation of interleukin-6 ve vascular endothelial growth factor-A in the synovial fluid of temporomandibular joints affected by synovial chondromatosis', *The British journal of oral & maxillofacial surgery*, (2013) 51(2), pp. 164–169.
- Westesson, P. L. ve ark. 'CT ve MR of the temporomandibular joint: comparison with autopsy specimens', *American Journal of Roentgenology*,(1987) pp. 1165–1171. doi: 10.2214/ajr.148.6.1165.
- White, S. C. ve Pharoah, M. J. *Oral Radiology: Principles ve Interpretation*. Mosby Incorporated. (2004)
- Whyte, A. ve ark. 'Imaging of temporomandibular disorder ve its mimics', *Journal of medical imaging ve radiation oncology*,(2020) doi: 10.1111/1754-9485.13119.
- Wilkes, C. H. 'Internal derangements of the temporomandibular joint. Pathological variations', *Northwest dentistry*,(1990) 69(2), pp. 25–32.
- Yang, H.-M. ve Yoo, Y.-B. 'Anatomy of the facial nerve at the condylar area: measurement study ve clinical implications', *TheScientificWorldJournal*,(2014) 2014, p. 473568.
- Yilmaz, O., Korkmaz, Y. T. ve Tuzuner, T. 'Comparison of treatment efficacy between hyaluronic acid ve arthrocentesis plus hyaluronic acid in internal derangements of temporomandibular joint', *Journal of cranio-maxillo-facial surgery: official publication of the European Association for Cranio-Maxillo-Facial Surgery*(2019), 47(11), pp. 1720–1727.
- Young, A. L. 'Internal derangements of the temporomandibular joint: A review of the anatomy, diagnosis, ve management', *Journal of Indian Prosthodontic Society*,(2015) 15(1), pp. 2–7.
- Yun, P.-Y. ve Kim, Y.-K. 'The role of facial trauma as a possible etiologic factor in temporomandibular joint disorder', *Journal of oral ve maxillofacial surgery: official journal of the American Association of Oral ve Maxillofacial Surgeons*, (2005) 63(11), pp. 1576–1583.
- Yura, S. 'Diagnostic Accuracy on Magnetic Resonance Imaging for the Diagnosis of Osteoarthritis of the

Temporomandibular Joint', JOURNAL OF CLINICAL ve DIAGNOSTIC RESEARCH.(2015) doi: 10.7860/jcdr/2015/12302.6260.

Zardeneta, G., Milam, S. B. ve Schmitz, J. P. 'Elution of proteins by continuous temporomandibular joint arthrocentesis', Journal of oral ve maxillofacial surgery: official journal of the American Association of Oral ve Maxillofacial Surgeons,(1997) 55(7), pp. 709–16; discussion 716–7.

Zhang, S. ve ark. 'Magnetic resonance imaging in the diagnosis of intra-articular adhesions of the temporomandibular joint', British Journal of Oral ve Maxillofacial Surgery(2009), pp. 389–392. doi: 10.1016/j.bjoms.2008.09.007.

Ziegler, C. M., Wiechnik, J. ve Mühling, J. 'Analgesic effects of intra-articular morphine in patients with temporomandibular joint disorders: a prospective, double-blind, placebo-controlled clinical trial', Journal of oral ve maxillofacial surgery: official journal of the American Association of Oral ve Maxillofacial Surgeons, (2010) 68(3), pp. 622–627.

ÖZGEÇMİŞ

Adı-soyadı : Tolgahan ÇAYIR

Doğum tarihi :

Adres :

Telefon :

E-mail :

Eğitim

Lise :

Lisans :

Uzmanlık :

EKLER

EK-1 Tez çalışmasının etik kurul onayı



NECMETTİN ERBAKAN
ÜNİVERSİTESİ
ETİK KURULLAR

T.C.

NECMETTİN ERBAKAN ÜNİVERSİTESİ DIŞ HEKİMLİĞİ FAKÜLTESİ
İLAÇ VE TIBBİ CİHAZ DIŞI ARAŞTIRMALAR ETİK KURULU

Sayı: 2020/02-05

20.11.2020

Sayın Doç. Dr. Alparslan ESEN

Kurulumuzun 20.11.2020 tarih ve 2020/02-05 sayılı toplantısında, yürütücüsü olduğunuz "Farklı artrosentez tekniklerinin postoperatif ağrı ve maksimum ağız açıklığı üzerine etkilerinin değerlendirilmesi" başlıklı projenin bilimsel etik açıdan uygun olduğuna karar verildi.

Saygılarımla.

Prof.Dr. Bozkurt Kubilay IŞIK

NEÜ Diş Hekimliği Fakültesi

İlaç ve Tıbbi Cihaz Dış Araştırma Etik Kurul Bşk

Necmettin Erbakan Üniversitesi Diş Hekimliği Fakültesi
Ağız, Diş ve Çene Cerrahisi Anabilim Dalı
Bilgilendirilmiş Gönüllü Onam Formu

Sizden Necmettin Erbakan Üniversitesi Diş Hekimliği Fakültesi Ağız, Diş, Çene Hastalıkları ve Cerrahisi Anabilim Dalında yürütülmekte olan "Farklı artrosentez tekniklerinin postoperatif ağrı ve maksimum ağız açıklığı üzerine etkilerinin değerlendirilmesi" konulu çalışmaya katılmanız istenmektedir.

Bu çalışma siz dâhil 45 hasta üzerinde 3 grup oluşturularak yapılması planlanmıştır. Yapacağımız çalışmanın amacı TME problemlerine sahip hastalara konservatif tedavilerin uygulanarak başarısız olunan durumlarda minimal invaziv(girişken) cerrahi yöntemlerinden ve sizin tedaviniz için gerekli olan artrosentez (eklem içi yıkama) prosedürünün ameliyat sonrasında vücudunuzdaki ağrı, ağız açıklığı mesafeleri ve hayat kaliteniz üzerinde oluşturduğu farklılıkları değerlendirmektir.

Yapılacak bu çalışmada size uygulanacak artrosentez (eklem içi yıkama) prosedüründen sonra size verilecek antibiyotik(Augmentin BID 625mg tab. 2x1) ve antiinflamatuvar(Arveles 25 mg tab. 2x1) ilaçta veya iyileşmenizi etkileyecek herhangi bir konuda değişiklikler yapılmamıştır. Normal prosedür dışında size hiçbir form verilmeyecektir. Bölümümüzdeki tedaviniz süresince artrosentez (eklem içi yıkama) prosedüründe uygulanan sınırlı uyuşturma ve yıkama işlemi eksiksiz olacaktır. Bu çalışmada sizden herhangi bir örnek alınmayacak sizden ekstra bir ücret de talep edilmeyecektir.

İşlem sonrası oluşabilecek durumlar arasında şişlik, ağrı, iltihap, operasyon bölgesi ile ilişkili eklem bölgesinin hasara uğraması, morarma, daha farklı cerrahi girişimleri gerektirebilecek düzeltici operasyonlara ihtiyaç duyulabilmesi, konuşma ve yemek yeme fonksiyonlarında sıkıntı ve kilo kaybı sayılabilir.

Bu çalışmada gönüllüler, işlem sonrası doktor tarafından tavsiye edilecek olan bilgilere uymak, kullanması gereken ilaçları saatinde almaya dikkat etmek, operasyon sonrası kontrollerin yapılacağı 1.gün,1.hafta ve 1.ay kliniğe gelmek ile sorumludurlar.

Bu klinik araştırmada, işlem sonrasındaki günlerde oluşabilecek ağrı, şişlik, enfeksiyon ve ağız açıklığında azalma gibi istenmeyen durumlar oluştuğu taktirde size kullanmanızı tavsiye edeceğimiz ilaçlar bu yan etkileri azaltabileceği gibi klinik olarak faydalı bir etki sağlamayabileceğini de bildiririz.

Bu araştırmaya katılımınız isteğe bağlıdır ve istediğiniz zaman, herhangi bir cezaya veya yaptırıma maruz kalmaksızın, hiçbir hakkınızı kaybetmeksizin araştırmaya katılmayı reddedebilirsiniz veya araştırmadan çekilebilirsiniz.

İzleyiciler, yoklama yapan kişiler, Etik Kurul, Diş Hekimliği Fakültesi Kurumu ve diğer ilgili sağlık otoriteler sizin orijinal tıbbi kayıtlarınıza doğrudan erişimleri bulunabilecektir ancak bu bilgileriniz gizli tutulacaktır. Bu formu (yazılı bilgilendirilmiş gönüllü olur formu) imzaladığınızda siz veya yasal temsilcisiniz söz konusu erişime izin vermiş olacaksınız.

Kimliğinizi ortaya çıkaracak kayıtlar gizli tutulacak, kamuoyuna açıklanamayacak; araştırma sonuçlarının yayımlanması halinde dahi kimliğiniz gizli kalacaktır. Bu klinik araştırma konusuyla ilgili ve araştırmaya katılmaya devam etme isteğinizi etkileyebilecek yeni bilgiler elde edildiğinde size veya yasal temsilcinize zamanında bilgi verilecektir.

Araştırma hakkında, kendi haklarınız hakkında veya araştırmayla ilgili herhangi bir advers (yan etki-beklenmeyen durum) olay hakkında daha fazla bilgi temin edebilmeniz için temasa geçebileceğiniz kişiler ile bunlara günün 24 saatinde erişebileceğiniz telefon numaraları:

Bilgilendirilmiş Gönüllü Olur Formundaki tüm açıklamaları okudum. Bana, yukarıda konusu ve amacı belirtilen araştırma ile ilgili yazılı ve sözlü açıklama aşağıda adı belirtilen hekim tarafından yapıldı. Araştırmaya gönüllü olarak katıldığımı, istediğim zaman gerekçeli veya gerekçesiz olarak araştırmadan ayrılabileceğimi biliyorum. Bu araştırmada benden herhangi bir ücret talep edilmeyeceği ve bana da herhangi bir ödeme yapılmayacağı net bir şekilde bildirilmiştir. Söz konusu araştırmaya, hiçbir baskı ve zorlama olmaksızın kendi rızamla katılmayı kabul ediyorum.

Çalışmanın amacı ve sonuçları; karşılaşılabileceğim olumlu ve olumsuz yönleri Arş. Gör. Tolgahan ÇAYIR tarafından bana açıklanmıştır. (... / ... / 202...)

Hasta Adı-Soyadı
İmza

Hekim Adı-Soyadı
İmza