

Fetal Kan Örnekleme: Derleme**Fetal Blood Sampling: Review****Ali ACAR, Fedi ERCAN, Berkan SAYAL**

Necmettin Erbakan Üniversitesi Meram Tıp Fakültesi Kadın Hastalıkları ve Doğum A.B.D., Konya, Türkiye

ÖZ

Fetal kan örnekleme ilk olarak perinatal toksoplazmozis olgusunu değerlendirmek için Daffos tarafından 1983 yılında tarif edilmiştir. Teknik hızla kabul görmüş ve birçok başka endikasyonla da kullanılmaya başlanmıştır. Özellikle izoimmunizasyonun tanı ve tedavisinde devrim niteliğinde bir gelişime neden olmuştur. Diğer yaygın endikasyonları ise fetal anomali tespit edildiğinde hızlı karyotip değerlendirmesi, gelişme geriliklerinin değerlendirilmesi, fetal trombosit anomalilerinin değerlendirilmesi (maternal immün trombositopenik purpura, fetal alloimmün trombositopeni, TAR sekansı gibi), fetal hidropsun değerlendirilmesi, potansiyel fetal infeksiyonların değerlendirilmesi ve genetik risk altındaki fetuslarda fetal hemoglobinopatilerin değerlendirilmesidir. Komplikasyonları arasında fetal bradikardi, koriyoamniyonit, erken membran rüptürü ve preterm travay, fetal kanama, fetal distres ve kordonda hematoma oluşumuna bağlı fetal ölüm, ablasyo plasenta ve hava embolisi yer almaktadır.

Anahtar Kelimeler: Fetal kan örnekleme, kordosentez, prenatal tanı.

ABSTRACT

Cordocentesis, or percutaneous umbilical blood sampling (PUBS) allowing direct access to fetal circulation, was first described in 1983 by Daffos et al, who pioneered the procedure for use in evaluation of perinatal toxoplasmosis infection. The technique was quickly adopted and used for diagnosis of many other conditions. Notably this led to a revolutionary change in the approach to the diagnosis and management of isoimmunization. Other common indications for the procedure included rapid karyotype evaluation when fetal abnormalities were detected; evaluation of fetal growth restriction; evaluation of fetal platelet abnormalities (eg, maternal immune thrombocytopenic purpura, fetal alloimmune thrombocytopenia, TAR sequence); evaluation of fetal hydrops; evaluation of potential fetal infections; and evaluation of fetal hemoglobin in patients at genetic risk for hemoglobinopathies. The complications of this procedure can be summarized as fetal bradycardia, chorioamnionitis, premature rupture of membranes and premature onset of labor, fetal exsanguination, fetal distress, abruptio placenta, air embolism and umbilical cord hematoma leading to fetal death.

Keywords: Fetal blood sampling; cordocentesis; prenatal diagnosis.

Giriş

Fetal kan dolaşımına ulaşmak ve fetal kan örnekleme (FKÖ) yapmak için 3 teknik kullanılır; kordosentez (Perkütan umbilikal kan örnekleme - percutaneous umbilical blood sampling, PUBS olarak da bilinir), intrahepatik kan örnekleme ve kardiyosentez. FKÖ teknikleri ayrıca ilaç veya kan ürünlerinin intravasküler uygulaması için de kullanılabilir.

Endikasyonlar

FKÖ, fetal hastalıkların tanısal değerlendirmesinde yardımcı olmak için kullanılır. FKÖ düşük riskli diğer tanı yöntemlerinin (amniyosentez, koryon villus örnekleme ve maternal kan değerlendirmesi) yeterli bilgi sağlayamadığı ya da zamanının geçtiği durumlarda kullanılır (1).

Prosedür

Gerekli malzemeler Resim 1'de gösterilmiştir. Anne karnı antibakteriyel bir solüsyon ile temizlenir ve örtülür. Steril teknik kullanılmalıdır. FKÖ fetal viabilite sınırından önceki haftalarda ultrasonografik muayene için ayrılan odada ya da doğum odasında yapılabilirken, viabilite sınırından sonraki haftalarda işlem esnasında ya da sonrasında gelişebilecek güven vermeyen fetal kardiyak aktivite nedeniyle acil bir sezaryen ihtiyacı doğabileceği için ameliyathaneye yakın bir ortamda yapılmalıdır. Ayrıca 24 ila 34'üncü haftalar arasında yapılan tanısal ya da terapötik FKÖ girişimlerinden en az 24 saat önce antenatal glukokortikoid uygulaması fetal akciğer olgunlaşmasını sağlamak amacıyla yapılabilmektedir. Bu yaklaşımın risk/yarar oranı çalışılmamıştır ve prosedürle ilişkili erken doğum riski düşük olduğu için de değerlendirilmesi zor bir konudur. Biz

Yazışma Adresi/ Correspondence Address:

Ali Acar

Necmettin Erbakan Üniversitesi Meram Tıp Fakültesi Kadın

Hastalıkları ve Doğum A.B.D., Konya, Türkiye

Tel/Phone: 0505 895 53 09

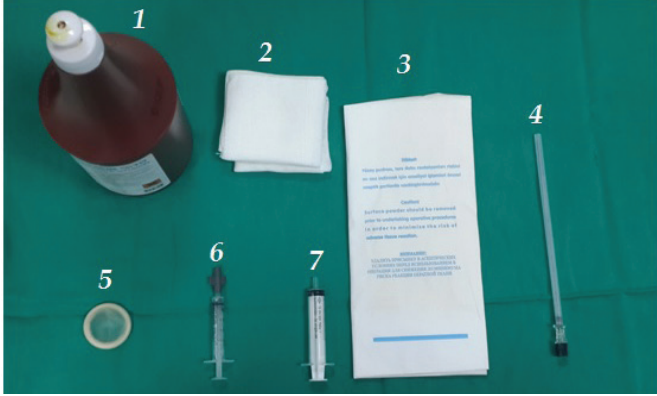
E-mail: mdaliacar@gmail.com

Geliş Tarihi/ Received: 23/12/2014

Kabul Tarihi/ Accepted: 24/05/2016

kliniğimizde rutin olarak işlem öncesi antenatal glukokortikoid uygulaması yapmıyoruz.

Resim 1: Standart bir kordosentez işlemi için gerekli malzemeler (1. Antiseptik solüsyon 2. Steril Spanç 3. Steril eldiven 4. Kordosentez iğnesi (22 gauge spinal iğne) 5. Ultrason probu için steril kılıf 6. Fetal kan numunesinin alındığı heparin içeren 2 mL enjektör 7. Kontrol için kullanılan 5 mL enjektör)



Maternal kan numunesi elde edilen fetal kan örnekleri ile karşılaştırılacağı için FKÖ öncesinde alınmalıdır. Fetal kardiyak aktivite, fetal pozisyon ve plasenta lokalizasyonunu belirlemek için obstetrik ultrasonografi kullanılır.

Gerektiğinde kolay ve hızlı bir şekilde analjezikler, antibiyotikler ve intravenöz sıvıların uygulanabilmesi ve acil sezaryen gerektiren prosedür ile ilişkili komplikasyonların gelişmesi durumunda hastayı hızla hazırlayabilmek için anneye intravenöz bir damar yolu hazırlanmalıdır. Bu girişimi uygulayan kimi kliniklerin intraamniyotik bir enfeksiyonu önlemek için geniş spektrumlu bir antibiyotığı işlemden 30- 60 dakika kadar önce uygulamak gibi bir yaklaşımı olsa da, bu durumda antibiyotik profilaksisini destekleyen randomize kontrollü bir çalışma yoktur. Biz kliniğimizde rutin işlem öncesi antibiyotik uygulaması yapmıyoruz. FKÖ'nin enfeksiyon riski düşük "temiz" prosedür olduğu göz önüne alındığında, birçok merkezin antibiyotik kullanmaması mantıklı bir yaklaşımdır (1).

Lokal anestezi tanısal FKÖ prosedürü için opsiyoneldir. Ancak, tedavi amaçlı girişimlerde (örneğin intrauterin kan transfüzyonu) uzayan iğne yerleştirilmesi ile ilişkili rahatsızlığı hafifletmek için yararlıdır. Maternal sedasyon genellikle gerekli değildir.

Fetal hareketleri azaltmak rutin FKÖ prosedürü için gerekli değildir. Ancak iğnenin fetal hareket ile yerinden disloke olabileceği, uzun süren prosedürler sırasında (intrauterin kan transfüzyonu) ya da anterior yerleşimli olmayan plasentalarda kordona insert olabilmek için yararlı olabilir. Atracurium (0.4 mg / kg) intramusküler enjeksiyonu minimal fetal kardiyovasküler etkileri ile bir saat kadar paralizi yapar (2).


Çoğu gerçek zamanlı ultrason cihazları hedeflenen örneklem bölgesine iğne traktını gösteren bir şablon ekranı ile donatılmıştır. Transdüser entegre edilen bir iğne rehberi, kordon laserasyonu veya iğnenin disloke olma riskini azaltabilir (3). Ancak bu prob eklentileri iğnenin lateral hareketlerinin kısıtlar ve iğnenin yeniden konumlandırma ihtiyacı olursa buna engel olur. Bu sorun işlem esnasında gerekli olduğunda iğne rehberi kaldırılarak çözülebilir. "Serbest el tekniği" ise iğne yolunu manipüle edebilmeyi sağlayan ve yaygın kullanım alanı bulan diğer bir tekniktir. Her iki teknikte uygulayıcının alışkanlığı doğrultusunda kullanılabilir yöntemlerdir.

FKÖ için 20- 22 numara spinal iğnesi kullanılır. Kalibrasyonu küçük iğneler FKÖ

için gerekli süreyi uzatırlar, çünkü bu iğneleri manipüle etmek daha zordur. 22 numaralı spinal iğnesi 24 haftanın altındaki gebeliklerde küçük çaplı umbilikal damarlardan ve ayrıca trombositopeni şüphesi olan fetuslardan iğne insert bölgesinden kanama riskini azaltır. Alternatif başka bir teknik ise 20 numara spinal iğnesi ile amniyotik kaviteye girdikten sonra, 25 numara iğnenin bu ilk klavuz iğne içinden geçirilerek umbilikal vene girilmesidir (4). Bu şekilde uygulanan ilk klavuz iğne ince kalibrasyondaki ikinci iğnenin bükülmesini engeller ve ultrasondaki iğne traktının daha iyi görünmesini sağlar.

Iğnenin uzunluğu ciltten FKÖ yapılacak segmente kadar olan mesafeye uterin kontraksiyonların bu mesafeyi uzatabileceği ihtimali de göz önünde bulundurulurak hesaplanmalıdır. Standart spinal iğnesi uzunluğu iğnenin başı hariç tutulduğunda 8.9 cm'dir. Ancak daha uzun iğnelerde (15 cm) mevcuttur (Resim 2).

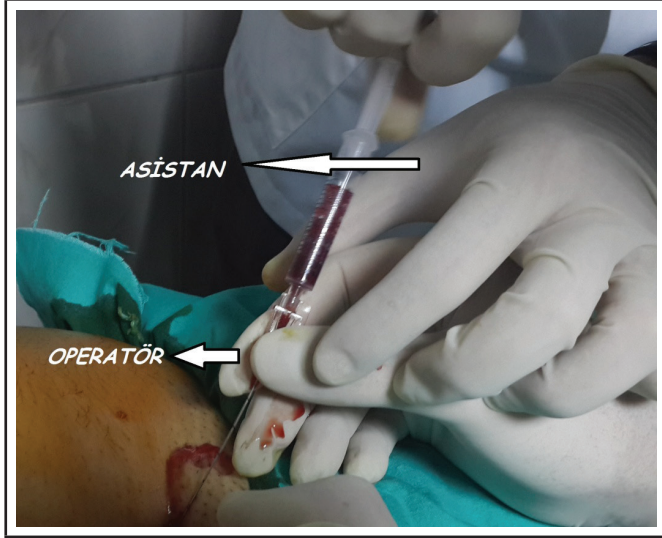
Resim 2: Kordosentez iğnesinin yapısı



Prosedürden hemen önce iğnenin sodyum sitrat solüsyonu ya da heparin ile muamele edilmesi iğnede kan pıhtısı oluşmasını engeller. Silikon kaplı modifiye iğnelerin iğne lümeninden kan akış hızını arttırdığı ve daha az kan pıhtısı oluşumu ile ilişkili olduğu in vitro olarak gösterilmiştir (5). Ayrıca optimum ultrasonografik görüntüyü sağlamaya yönelik iğneler de dizayn edilmeye çalışılmıştır. Ancak bu tasarımların net bir yararı gösterilememiştir.

Çoğu operatör işlemi ultrason probunu kendisi tutarken gerçekleştirir. Asistan iğne damara yerleştirildikten sonra ya probu tutmak ya da kan örneğinin aspire etmek için gereklidir. Bazı operatörler ise işlem boyunca ikici bir asistanın rehberliğini daha isterler. Bu ikici asistan ultrason görüntüsünün kalitesinin ve ekrandaki görüntünün işlem boyunca büyüklüğünü kontrol eder. Biz kliniğimizde iğne yerleştirildikten sonra kanın aspire edilmesini sağlamak için tek asistan yardımı kullanıyoruz. Bu sırada özellikle dikkat edilmesi gereken husus asistanın fetal kanı aspire etme aşamasında enjektörü iğne hubuna takarken operatörün elinden destek alması, iğne ile direkt temas etmemesidir. İğne ile direkt temas iğnenin lateral hareketler ile yerinden çıkmasına neden olabilir (Resim 3).

Resim 3: Asistan fetal kanı aspire etme aşamasında enjektörü iğne hubuna takarken operatörün elinden destek almakta, iğne ile direkt temas etmemektedir.



Fetal Kan Örneklemesi İçin Kullanılan Bölgeler

Umbilikal kord FKÖ; Umbilikal kord FKÖ tekniğinde ilk adım fetus hareket etse dahi stabilitesini koruyan nisbeten sabit bölge olan kordun plasentaya girdiği bölgenin tespit edilmesidir. Kordun umbilikal insersiyosu, fetal hareketler ile iğnenin disloke olmasına duyarlı bölgesidir. Kordun serbest loopu ise en az stabil bölgesidir. Bu sebeple serbest loop korda giriş için daha az tercih edilen bölgedir. Kordun plasentaya insert olduğu bölgenin FKÖ için tercih edilmesinin en büyük dezavantajı maternal kan kontaminasyon olasılığının mümkün olmasıdır.

Plasenta uterin duvara anterior yerleşimli olduğunda FKÖ daha kolaydır; Ancak, plasental penetrasyon, fetomaternal kanama ve fetal kayıp riskini artırabilir (6). Plasenta posterior duvar yerleşimli olduğunda bu riskler daha azdır, ancak FKÖ için hedeflenen bölgeye erişim engellenebilir. Bu durumda örneklemeye bölgesine erişebilmek adına maternal abdomenin manipüle edilmesi yararlı olabilir. Alternatifi ise ileride anlatılacak olan intrahepatik FKÖ tekniğinin kullanılmasıdır.

Polihidroamnios ile komplike olmuş posterior duvar yerleşimli plasenta olan bir uterus korda erişebilmek için işlemden önce terapötik amniyosentez (amniyoreduksiyon) yapmak gerebilir. Oligohidroamnios ile komplike gebeliklerde ise kordun ultrasondaki vizualizasyonu olumsuz etkilenebilir. Ayrıca şu durumlara dikkat edilmelidir;

- Ultrason yapılırken renkli Doppler kullanılması kordun plasental insersiyon yerinin komfirmasyonu için yardımcı olur.
- Amniyosentez endikasyonu varsa amniyotik kavitenin fetal kan ile kontamine olmaması için bu FKÖ işleminden önce yapılmalıdır. Amniyotik sıvı aspire edildikten sonra iğne amniyotik kavitede korda doğru yönlendirilmelidir ya da anterior yerleşimli bir plasenta söz konusu ise plasental kitle içine çekildikten sonra kord içine ilerletilmelidir.
- Umbilikal ven FKÖ, umbilikal arterden aspire edilmesinden hem daha kolay hem de daha güvenlidir. Arterden yapılan ponksiyonlarda fetal bradikardi ve uzamış işlem sonrası kord kanaması insidansı artar (7, 8). Bu tek umbilikal arter olan fetuslarda özellikle önemlidir. Arter ile ven arasındaki farktan ve spektral Doppler dalga formlarının değerlendirilmesi ile sağlanabilir. FKÖ'nin yapıldığı yerin doğru tespit edilmesi (arter ya da ven olarak) fetal asit-baz ve oksijenizasyon durumunun değerlendirilme-

sinde özellikle önemlidir.

- Umbilikal korda girdikten sonra, asistan iğne içindeki stileyi çıkarır ve fetal kan iğne hubuna bağlanan bir enjektör içine asistan tarafından çekilir (Resim 3). Enjektör az miktarda sodyum sitrat ya da heparin ile yıkanarak çekilen kanın pıhtılaşması engellenebilir. Ya da bu işlem için içinde heparin bulunduran özel imal enjektörler kullanılabilir (Biz kliniğimizde kan gazı analizi için özel olarak kullanılan 2 cc'lik enjektörleri kullanmaktayız). İğnenin doğru yerde olduğu serum fizyolojik enjektöre edilerek ultrasonda kord içindeki türbülansın gözlenmesi ile komfirmasyonu yapılabilir. Bu komfirmasyondan sonra ilk örnek maternal-fetus kan ayırımını yapmak için alınır (Fetal eritrositlerde mean corpuscular volume daha fazladır). Eğer birden fazla FKÖ yapılması gerekiyorsa enjektör değişimi esnasında iğne dislokasyonu riskini en aza indirmek için T-konnektör aparatı kullanmak yararlı olabilir.

FKÖ yapıldıktan sonra iğne çekilir ve örneklemenin yapıldığı bölge kanama açısından monitörde takip edilir. Eğer FKÖ sonrası intrauterin fetal kan transfüzyonu yapıldıysa, fetal kalp hızı renkli Doppler kullanılarak FKÖ yapılan bölgeye yakın umbilikal arterden izlenmelidir. Eğer viabilite sınırını geçmiş bir fetusta FKÖ yapılmış ise fetal kalp hızı bir eksternal kardiyotokograf ile 1-2 saat boyunca takip edilmelidir.

İntrahepatik FKÖ; 20- 22 numara spinal iğnesi ile fetal abdomen geçilerek umbilikal ven ya da sol portal venin intrahepatik bölgesi hedeflenerek girilir. İğnenin hedeflenen damar için yerleştirilmesinden sonra fetal hareketler ile dislokasyon riski -ki bu %8,7 hastada gözlenir (9)- uzun iğneler kullanılarak en aza indirilebilir. Bu işlemin Umbilikal kord FKÖ işlemine göre üstünlükleri şunlardır;

- Alınan numunenin fetal orijinli olduğunun laboratuvar ile desteklenmesi gerekmez
- İşlem mümkün olduğunca plasentadan kaçınılarak yapıldığı için fetomaternal kanama daha azdır (ve dolayısıyla alloimmünizasyon riski de)
- Örneklemeye bölgesinden kanama daha azdır (%0.8'e karşılık %30.8) (10).
- Posterior yerleşimli plasentalarda ya da ikiz gebeliklerde örneklemeye bölgesine erişmek daha kolaydır.

İntrahepatik FKÖ, genellikle başarısız umbilikal FKÖ durumlarında ikinci basamak yaklaşım olarak kullanılır. Ancak bazı merkezler bunu yukarıda anlatılan avantajları nedeniyle ilk basamak yaklaşım olarak kullanmaya başlamıştır. Prosedüre bağlı fetal kayıp oranı %0 ila 6,2 arasında bildirilmektedir (9-11). Bu oranlar küçük vaka serilerine bağlı literatür çalışmaları ortaya konmuştur. Fetus karaciğer enzimlerinde prosedürü izleyen dönemde anlamlı değişiklik izlenmemesi karaciğer hasarının minimal düzeyde olduğunu göstermektedir.

Kardiyosentez ile FKÖ; Kardiyosentez ile yüksek fetal kayıp oranı olması nedeniyle (%5,6) kısıtlı endikasyonu vardır (12). Ciddi fetal hastalık durumu olasılığının yüksek olduğu ve diğer FKÖ alanlarından örneklemenin teknik olarak imkansız olduğu ya da tekrarlayan kereler başarısız olduğu vakalar için uygulanabilir. İdeal iğne giriş yeri anterior torasik duvardır. İğne mümkünse sağ ventrikül içerisine yerleştirilmelidir (13).

Fetal Kan Örnekleri

Fetal kan örnekleri EDTA (etilen diamin tetraasetik asit) veya heparin ihtiva eden tüpler içine alınır ve pıhtılaşmayı önlemek için iyice kanştırılır. Uygun tüp içeriği ve spesifik çalışmalar için gerekli minimum kan hacmi tablo olarak verilmiştir-

tir (Tablo 1). Alınan kan hacminin fetoplasental kan hacminin % 6-7 kadarnı geçmemelidir Tahmini fetoplasental kan hacmi 100 mL / kg fetal ağırlık olarak hesaplanır (14).

Tablo 1: Uygun tüp içeriği ve spesifik çalışmalar için gerekli minimum kan hacmi.

Test	Test Tüpü İçeriği	Minimum Gerekli Kan Hacmi (mL)
Tam kan sayımı	EDTA	0,3
Retikülosit sayımı	EDTA	0,3
Kleihauer-Betke	EDTA	0,5
Koagülasyon çalışmaları	Sodyum Sitrat	1,8
Kan grubu tayini	Boş	0,5
Direkt/ İndirekt Coombs	Boş	0,5
Serum Biyokimyası	Boş	0,5
Moleküler Biyoloji Analizi	Heparin	3,0
PCR	EDTA	0,5
Kan Gazı Analizi	Heparin	0,3
Karyotipleme ya da FISH	Sodyum Sitrat	1,0

Maternal kan ve amniyotik sıvı kontaminasyonu fetal kan örneğinin tanı değerini değiştirebilir. Alınan kanın fetal kan olduğunu doğrulamak FKÖ plasenta kord girişi yerinden yapılmış ise gereklidir. Diğer taraftan kan abdominal kord insersiyosu, intrahepatik FKÖ ya da kardiyosentez yolu ile yapılmış ise gerekli değildir. Fetal kan numunesinin saflığı genellikle kırmızı kan hücrelerinin (RBC), ortalama eritrosit hacmisi (mean corpuscular volume; MCV) kullanılarak değerlendirilir. Fetal eritrositler, maternal eritrositlerden daha geniştir. Ancak bazı durumlarda bu parametre yanlış yorumlanabilir (makrositer anemi gibi maternal kan hastalıkları ya da erişkin donör ile yapılan intrauterin kan transfüzyonları sonrası yapılan FKÖ).

Fetal kan ile maternal kanı ayırt etmek için kullanılan diğer yöntemler;

- **Human koryonik gonadotropin (hCG) tayini;** Bu maternal kan kontaminasyonunu tespit etmek için kullanılan en iyi yöntemdir (15). Pratikte fetal kan hCG'den yoksun kabul edilirken, maternal kan ise yüksek konsantrasyonlarda hCG içermektedir. Fetal kan: amniyon sıvısı: maternal kan hCG oranları 1:100:400 şeklindedir. hCG ile %0,2 kadar bir maternal kan kontaminasyonu tespit edilebilirken %1 kadar amniyon sıvısı kontaminasyonu gösterilebilmektedir (15).

- **Hemoglobin Alkali Denatürasyon Testi (Apt Testi);** FKÖ ile alınan kanın 0.1 mL'si, alkali ayırıcı (5 mL su ve %10'luk 0.3 mL potasyum hidroksit) içeren bir cam tüpe eklenir ve tüp hafifçe iki dakika boyunca çalkalanır. Örneklenen kan anne kanı ile kontamine ise, renk kırmızıdan yeşil-kahverengiye doğru değişir (16, 17).

- **I Antijeni Tayini;** I antijeni sadece yetişkin eritrositlerinde mevcut iken fetal eritrositlerde yoktur. I antijeni için kullanılan monoklonal antikolar ile %5 kadar maternal kan kontaminasyonu tespit edilebilir (15).

- **Kleihauer Betke Testi;** Bu test ile %0.5 kadar az bir maternal kan kontaminasyonu tespit edilebilir (15). Test, fetal ve erişkin hemoglobinlerinin (HbF ve HbA) asit muamelesine duyarlılıklarının farklı olması temeline dayanır. Ancak geç üçüncü trimesterde fetal eritrositler içindeki hemoglobin A miktarları arttığı için testin doğruluğu azalır.

- **Beyaz kan hücresi (WBC) farklılıkları;** nötrofiller anne kanında baskın iken,

lenfositler fetus kanında baskın beyaz kan hücreleridir.

Amniyotik sıvı ile seyrelmiş fetal kan örneği şüphesi uyandıran durumlar;

- Örnekte eritrositler, beyaz kan hücreleri ve platelet sayılarında benzer oransal azalma.

- Smearda amniyotik sıvı arborization paterninin görülmesi ya da deskuame epitel hücrelerinin varlığı (18, 19).

Normal Değerler

Gebelik haftasına göre fetal kanda en sık bakılan hematolojik parametrelerin dağılımı tabloda listelenmiştir (Tablo 2A-C).

Tablo 2A: Hemoglobin g/dL

Gestasyonel Yaş	5 persentil	50 persentil	95 persentil
20	9,7	11,3	12,8
22	10,0	11,6	13,1
24	10,3	11,9	13,4
26	10,7	12,2	13,8
28	11,0	12,5	14,1
30	11,3	12,8	14,4
32	11,6	13,1	14,7
34	11,9	13,5	15,0
36	12,2	13,8	15,3
38	12,5	14,1	15,6
40	12,8	14,4	16,0

Tablo 2B: Trombosit sayısı 10⁹/L

Gestasyonel Yaş	5 persentil	50 persentil	95 persentil
20	145	219	293
22	148	222	297
24	151	225	300
26	154	229	303
28	157	232	306
30	160	235	310
32	163	238	313
34	166	241	316
36	169	244	319
38	172	247	323
40	175	250	326

Tablo 2C: Total Lökosit Sayısı 10⁹/L

Gestasyonel Yaş	5 persentil	50 persentil	95 persentil
20	1,73	2,82	4,16
22	2,07	3,23	4,67
24	2,33	3,56	5,07
26	2,56	3,84	5,42
28	2,81	4,16	5,81
30	3,15	4,58	6,34
32	3,65	5,21	7,12
34	4,45	6,19	8,34
36	5,71	7,75	10,26
38	7,73	10,26	13,39
40	10,98	14,45	18,77

Komplikasyonlar

Kanama, bradikardi ve enfeksiyon FKÖ ile ilişkili hayatı tehdit edebilen majör fetal komplikasyonlardır. Maternal komplikasyonlar ise nadirdir.

Kanama; ponksiyon yapılan bölgede kanama FKÖ'nin en sık komplikasyonudur ve %20-30 vakada meydana gelir (1). Umbilikal arterden yapılan FKÖ durumunda kanama anlamlı derecede daha uzun (ortalama 35 saniye) süre sürmektedir (7, 8). İşlem sonrası kanama gebelik 21 haftadan daha küçük olduğunda daha kötü prognozludur (20).

Trombosit sayısında veya fonksiyonunda defekt olan fetuslar, FKÖ alanından ölümcül kanama için potansiyel olarak önemli risk altındadır (21-25). Bu nedenle, fetal trombosit bozukluğu teşhisi olan fetuslara FKÖ yapıldığında, fetal trombosit sayımı beklerken bir taraftan da konsantre yıkanmış maternal (veya uyumlu donör) trombositleri ile intrauterin trombosit transfüzyonu yapılmalıdır. Bu trombositlerin, toplanmış donör trombositleri ile gelişebilecek enfeksiyon riskini göze almamak için maternal kanın plazmaferezi ile elde edilmiş olması tercih edilir. 15-20 mL trombosit konsantresi fetal trombosit sayısını 70.000-90.000 kadar arttırarak FKÖ alanından kanamayı önleyecek seviyelere çıkarır. Fetal trombositopeni şüphesi olan fetuslarda FKÖ sahasından kanama riski en düşük bölgenin intrahepatik FKÖ alanı olduğu ileri sürülmüştür (10). Eğer prenatal tanı konjenital hemostatik bozukluğun değerlendirilmesi için yapıyorsa, FKÖ sahasından kanamayı önlemek için taze donmuş plazma hazır bulundurulmalıdır. Çünkü von Willebrand hastalığı ve hemofili gibi kanama diatezli fetuslarda, FKÖ sonrası ciddi kanamalar rapor edilmiştir (26, 27). FKÖ sahasından devam eden kanama durumunda gestasyonel yaş durumuna göre acil doğum ya da intrauterin fetal transfüzyon seçenekler arasındadır.

Kord hematomu; Kord hematomu genellikle asemptomatik, ancak geçici veya uzun süreli fetal bradikardi ile bu durumlar ilişkili olabilir (28-30). Ekspektant yaklaşım ancak güven veren fetal kardiyotokografi ve genişlemeyen hematom durumlarında önerilmektedir. Ancak güven vermeyen fetal kardiyotokografi durumunda eğer fetus viablite sınırını geçmiş ise doğum endikasyonu vardır.

FKÖ yapılan hastaların doğum sonrası umbilikal kordlarının incelendiği bir çalışmada %17 vakada hematoma olduğu görülmüştür (29). Kord hematomunun büyüklüğü ile geçici fetal bradikardi veya FKÖ sahasından kanama arasında ilişki olduğu gösterilmemiştir.

Fetomaternal kanama; Anlamlı fetomaternal kanama yaklaşık %40 hastada olur (31-33). Anlamlı fetomaternal kanama şu 2 yöntem ile tespit edilebilir.

- Maternal serum alfa-fetoprotein konsantrasyonunun işlem sonrası %50'den fazla artması
- Maternal kanın Kleihauer-Betke testi ile boyanması 1 mL'den fazla bir fetal kanama olduğunu gösterir

Fetomaternal kanama anterior yerleşimli plasentalarda, 3 dakikadan daha uzun süren işlemlerde ve ikiden fazla iğne girişi denemelerinde daha yaygındır (31-33). Küçük miktardaki fetomaternal kanamalar rh uyumsuzluğu olan bir gebelikte eritrosit izoimmünizasyonuna neden olabilir (31-32). Büyük miktarlardaki kanamalar ise fetusta ciddi anemi ve ölüme neden olabilir. Fetomaternal kanama hacmini ölçmek için işlem öncesi ve işlem sonrası maternal kan örneği alınması konusunda klinik olarak bir fikir birliği yoktur.

Bradikardi; Geçici fetal bradikardi işlem uygulanan fetusların %5-10 kadarında görülür (1). Vakaların çoğu bradikardi başladıktan 5 dakika sonra hiçbir müdahale yapmadan düzeler. Bradikardi en sık umbilikal arterden yapılan fetal kan

örneklemelerinde olur ve lokal vazospazmın tetiklediği vazovagal bir refleks olduğu düşünülmektedir (8).

Fetal bradikardi insidansı intrauterin gelişme geriliği olan fetuslarda, gelişimi haftasına uygun olan fetuslardan anlamlı şekilde daha siktir (%17'ye karşın %4). Fetal bradikardi için en büyük risk altındaki grup umbilikal arterde diyastolik akım kaybı olan fetuslardır (%21'e karşın %5).

Enfeksiyon; Maternal enfeksiyon riski minimaldir. Enfeksiyon, işlemlerin %1'inden azında görülür. Ancak FKÖ ile ilişkili gebelik kayıplarının %40'ından sorumludur (8, 34-36). *Yararı gösterilmemiş olmasına rağmen biz işlem sonrası kullanılmak üzere hastalar klaritromisin 500 mg oral günde 2 kez 3 gün boyunca antibiyotik kullanımı reçete etmekteyiz.*

Başarısızlık oranı; Umbilikal kord FKÖ (Kordosentez) ve intrahepatik FKÖ için numune elde etmedeki başarısızlık oranları benzerdir (sırasıyla %9 ve %5) (10). Bu nedenle her iki teknik de kullanışlı benzer teknikler olarak görülür. Hangi tekniğin tercih edileceğine FKÖ için seçilecek alana erişim kolaylığı ve işlem endikasyonu göz önünde bulundurulur karar verilir.

Fetal kayıp; İşleme bağlı gebelik kaybını hesaplamak zordur. Çünkü birçok merkez tüm vakaları uzun dönemde izleyememekte ve takip sırasında kaybetmektedir. Düşük riskli vakaların çalışıldığı bir çalışmada toplam fetal kayıp riski 28.haftadan önceki gebeliklerde %1,4 iken, 28.haftadan sonra ise perinatal mortaliteye %1,4 kadar bir risk artışı eklediği görülmüştür (37). Bu kayıp oranı amniyosentez 2-3 kat ve genel obstetrik popülasyonun fetal kayıp oranından 6 kat daha fazla risk demektir. Bilinen hiçbir fetal anomalisi olmayan 16 ila 24.haftalar arasındaki 1020 kadına yapılan umbilikal fetal kan örneklemelerinin kontrol grubu ile karşılaştırıldığı büyük bir çalışmada (38) mevcuttur. Bu çalışmada gebelik kaybı hızı 28.haftadan önce umbilikal FKÖ uygulanan grupta %1,8 iken kontrol grubunda %0,7 28.haftadan sonra FKÖ uygulanan grupta %1,5 iken kontrol grubunda %1,1 bulunmuştur.

İşleme bağlı fetal kayıp için risk faktörleri;

İşlem endikasyonu; fetal anomali varlığında fetal kayıp riski anlamlı şekilde yüksektir. İşlemden sonraki ilk 2 hafta içinde toplam spontan gebelik kaybı oranı, işlem normal görünen fetusta gerçekleştirildiğinde %1, yapısal bir anomali içeren bir fetusa uygulandığında %7-13, gelişme geriliği olan bir fetusa uygulandığında %9-14 ve non-immün hidrops fetalis olan bir fetusa uygulandığında ise %25'dir (36-39).

- Yetersiz operatör deneyimi; operatör deneyimi azaldıkça kayıp oranı artar (35)
- Umbilikal FKÖ yerine kardiyosentez yapılması
- Plasentadan geçmek (6)
- 24. haftadan daha küçük gebelikler (40)

Vertikal geçişli enfeksiyon; FKÖ gibi invazif işlemlerin HIV ve viral hepatitleri ile ilgili olarak işleme bağlı fetusa vertikal geçiş riski bulunmaktadır. Bu risk literatür tarandığında amniyosentez için çok düşük olarak görülmektedir ve viral yük ile yakından ilişkili bulunmuştur (1). Bulaşma riski mümkünse işlem öncesi antiviral ilaçlar kullanılıp maternal viral yük azaltılarak minimize edilebilir. Kişinin viral yükü belirlendikten sonra risk-yarar analizi yapılır ve işlemin endikasyonu ve aciliyet durumu da tartışılarak bir karar verilmeye çalışılır.

Diğer komplikasyonlar; FKÖ yapılan hastalarda preterm doğum oranı genel

popülasyondan farklı değildir (20). FKÖ yapılan %10 kadar vakada geçici irre-güler uterin kontraksiyon görülür (35).

FKÖ için özel durumlar

Çoğul Gebelikler; Birden fazla fetus söz konusu olduğunda FKÖ alanına erişim daha zor olabilmektedir ve komplikasyon riski de artmaktadır. Yüzoniki ikiz gebeliğin 336 tekiz gebelik ile anne yaşı ve operatörün deneyimi açısından karşılaştırıldığı bir çalışmada (41), bradikardi (%13'e karşılık %6) ve FKÖ alanından kanama (%34,8'e karşılık %26,1) sıklığı ikizlerde anlamlı derece fazla görülmüştür. İşlem sonrası 2 hafta içinde fetal kayıp oranının ise benzer bulunmuştur (%1,4'e karşılık %1,1).

İntrauterin Fetal Resüsitasyon

Fetal bradikardi gelişen hastalarda intrauterin tedavi, viabilite öncesi bir fetusta ya da ileri derecede preterm bir fetusda sezaryenden kaçınabilmek için denebilir. Ancak terme yakın bir gebelikte acil sezaryen ve ekstrauterin resüsitasyon tercih edilmelidir.

Aşağıdaki önlemler fetal bradikardi durumunda uygulanmalıdır;

- Uterin perfüzyon artırmak için anne sol lateral dekübit pozisyona çevrilir, intravenöz hidrasyon sağlanır ve bir maske aracılığı ile nazal yolla oksijen verilir, bu önlemler fetal oksijenasyonu arttırmak içindir. Anne hipotansif olduğu takdirde, efedrin (intravenöz 10 mg) uygulanabilir.
- Fetal bradikardiye neden olabilecek tetanik uterin kontraksiyonu anlayabilmek için uterus palpe edilir. İntravenöz ya da subkutan tokolitik ajanlar (örneğin; terbutalin 0,25 mg subkutan ya da atosiban 6,75 mg 4,9 mL salin içine konularak 1 dakika içinde intravenöz yolla ile verilerek) ile bu tetanik kasılmaların arasına girilebilir (42, 43). Ancak iğnenin transplasental olarak geçildiği işlemlerde uterin tetaniye plasenta dekolmanının da neden olabileceği akılda bulundurulmalıdır.
- Persiste eden ya da kötüleşen fetal bradikardi, büyük bir fetomaternal kanamaya sekonder olarak gelişen fetal hipovolemik şok nedeniyle de gelişebilir. Fetal kan hacminin yerine konması için umbilikal damarlardan (tercihen umbilikal venden) fetusun tahmini ağırlığına göre 15 mL/kg hacminde tam kan ya da normal salin solüsyonu verilebilir (26, 44).
- Bahsedilen tüm önlemler başarısız olursa, inotropik bir ajan olan epinefrin'in intrakardiyak uygulaması denenebilir (1:10.000'lik solüsyonunda, tahmini fetal ağırlığa göre 0,1-0,3 ml / kg dozunda) ve uygun şekilde her 3-5 dakikada bir tekrarlanır. Atropin'in resüsitasyonun akut fazda yararlı olduğunu söylemek için literatürde hiçbir kanıt yoktur.

Sonuç

- Fetal kan örnekleme (FKÖ) için kullanılan 3 farklı teknik vardır; Umbilikal kord FKÖ (kordosentez), intrahepatik FKÖ ve kardiyosentez.
- Viabilite sınırını geçmiş fetuslarda işlemin acil sezaryen gerekebilecek komplikasyonlar açısından ameliyathaneye yakın konumlanmış bir alanda yapılması önerilir.
- Antibiyotik profilaksisinin koryoamniyonit riskini azalttığına dair kanıt olmasa da birçok merkez profilaktik antibiyotik kullanımını rutin olarak uygulamaktadır.
- Fetustan alınan kan miktarı gestasyonel haftaya göre hesaplanan fetoplasental kan hacminin %6-7'sinden fazla olmamalıdır.

- Eğer amniyosentez endikasyonu da varsa, amniyotik sıvıya kan bulaşmasını önlemek için önce yapılmalıdır.
- Kordosentezin için en uygun alan umbilikal kordun plasentaya girdiği yerdeki umbilikal vendir.
- İntrahepatik FKÖ, kordosentez başarısız olduğunda ya da fetal pozisyonun korda girişe uygun olmadığı koşullarda uygulanır. Kardiyosentez ise yüksek fetal kayıp oranları ile ilişkili olduğundan tercih edilmemelidir.
- Fetal kanama, bradikardi ve enfeksiyon işleme bağlı majör komplikasyonlardır, maternal komplikasyonlar ise oldukça nadirdir.
- Fetal komplikasyonlar ortaya çıkarsa intrauterin resüsitasyon veya doğum seçenekleri düşünülmelidir.

Kaynaklar

1. Society for Maternal-Fetal Medicine (SMFM), Berry SM, Stone J, et al. Fetal blood sampling. Am J Obstet Gynecol 2013; 209:170.
2. Mouw RJ, Klumper F, Hermans J, et al. Effect of atracurium or pancuronium on the anemic fetus during and directly after intravascular intrauterine transfusion. A double blind randomized study. Acta Obstet Gynecol Scand 1999; 78:763.
3. Weiner CP, Okamura K. Diagnostic fetal blood sampling-technique related losses. Fetal Diagn Ther 1996; 11:169.
4. Bovicelli L, Orsini LF, Grannum PA, et al. A new funipuncture technique: two-needle ultrasound- and needle biopsy-guided procedure. Obstet Gynecol 1989; 73:428.
5. Welch CR, Talbert DG, Warwick RM, et al. Needle modifications for invasive fetal procedures. Obstet Gynecol 1995; 85:113.
6. Boupajit K, Wanapirak C, Piyamongkol W, et al. Effect of placenta penetration during cordocentesis at mid-pregnancy on fetal outcomes. Prenat Diagn 2012; 32:83.
7. Weiner CP. Cordocentesis for diagnostic indications: two years' experience. Obstet Gynecol 1987; 70:664.
8. Weiner CP, Wenstrom KD, Sipes SL, Williamson RA. Risk factors for cordocentesis and fetal intravascular transfusion. Am J Obstet Gynecol 1991; 165:1020.
9. Nicolini U, Nicolaidis P, Fisk NM, et al. Fetal blood sampling from the intrahepatic vein: analysis of safety and clinical experience with 214 procedures. Obstet Gynecol 1990; 76:47.
10. Aina-Mumuney AJ, Holcroft CJ, Blakemore KJ, et al. Intrahepatic vein for fetal blood sampling: one center's experience. Am J Obstet Gynecol 2008; 198:387.
11. Chinnaiya A, Venkat A, Dawn C, et al. Intrahepatic vein fetal blood sampling: current role in prenatal diagnosis. J Obstet Gynaecol Res 1998; 24:239.
12. Antsaklis AI, Papantoniou NE, Mesogitis SA, et al. Cardiocentesis: an alternative method of fetal blood sampling for the prenatal diagnosis of hemoglobinopathies. Obstet Gynecol 1992; 79:630.
13. Westgren M, Selbing A, Stangenberg M. Fetal intracardiac transfusions in patients with severe rhesus isoimmunisation. Br Med J (Clin Res Ed)

- 1988; 296:885.
14. Nicolaides KH, Clewell WH, Rodeck CH. Measurement of human fetoplacental blood volume in erythroblastosis fetalis. *Am J Obstet Gynecol* 1987; 157:50.
 15. Forestier F, Cox WL, Daffos F, Rainaut M. The assessment of fetal blood samples. *Am J Obstet Gynecol* 1988; 158:1184.
 16. Ogur G, Gül D, Ozen S, et al. Application of the 'Apt test' in prenatal diagnosis to evaluate the fetal origin of blood obtained by cordocentesis: results of 30 pregnancies. *Prenat Diagn* 1997; 17:879.
 17. Sepulveda W, Be C, Youlton R, et al. Accuracy of the haemoglobin alkaline denaturation test for detecting maternal blood contamination of fetal blood samples for prenatal karyotyping. *Prenat Diagn* 1999; 19:927.
 18. Lazebnik N, Hendrix PV, Ashmead GG, et al. Detection of fetal blood contamination by amniotic fluid obtained during cordocentesis. *Am J Obstet Gynecol* 1990; 163:78.
 19. Chao A, Herd JP, Tabsh KM. The ferning test for detection of amniotic fluid contamination in umbilical blood samples. *Am J Obstet Gynecol* 1990; 162:1207.
 20. Orlandi F, Damiani G, Jakil C, et al. The risks of early cordocentesis (12-21 weeks): analysis of 500 procedures. *Prenat Diagn* 1990; 10:425.
 21. Daffos F, Forestier F, Kaplan C, Cox W. Prenatal diagnosis and management of bleeding disorders with fetal blood sampling. *Am J Obstet Gynecol* 1988; 158:939.
 22. Paidas MJ, Berkowitz RL, Lynch L, et al. Alloimmune thrombocytopenia: fetal and neonatal losses related to cordocentesis. *Am J Obstet Gynecol* 1995; 172:475.
 23. Gruel Y, Boizard B, Daffos F, et al. Determination of platelet antigens and glycoproteins in the human fetus. *Blood* 1986; 68:488.
 24. Takashima T, Maeda H, Koyanagi T, et al. Prenatal diagnosis and obstetrical management of May-Hegglin anomaly: a case report. *Fetal Diagn Ther* 1992; 7:186.
 25. Lorenz P, Bollmann R, Hinkel GK, et al. False-negative prenatal exclusion of Wiskott-Aldrich syndrome by measurement of fetal platelet count and size. *Prenat Diagn* 1991; 11:819.
 26. Ash KM, Mibashan RS, Nicolaides KH. Diagnosis and treatment of fetomaternal hemorrhage in a fetus with homozygous von Willebrand's disease. *Fetal Ther* 1988; 3:189.
 27. Bussel, J. Minutes of the Neonatal Subcommittee of the International Committee of Thrombosis and Hemostasis Working Party on Neonatal Alloimmune Thrombocytopenia, Brussels, Belgium, 1987.
 28. Hogge WA, Thiagarajah S, Brenbridge AN, Harbert GM. Fetal evaluation by percutaneous blood sampling. *Am J Obstet Gynecol* 1988; 158:132.
 29. Jauniaux E, Donner C, Simon P, et al. Pathologic aspects of the umbilical cord after percutaneous umbilical blood sampling. *Obstet Gynecol* 1989; 73:215.
 30. Chénard E, Bastide A, Fraser WD. Umbilical cord hematoma following diagnostic funipuncture. *Obstet Gynecol* 1990; 76:994.
 31. Nicolini U, Kochenour NK, Greco P, et al. Consequences of fetomaternal haemorrhage after intrauterine transfusion. *BMJ* 1988; 297:1379.
 32. Weiner C, Grant S, Hudson J, et al. Effect of diagnostic and therapeutic cordocentesis on maternal serum alpha-fetoprotein concentration. *Am J Obstet Gynecol* 1989; 161:706.
 33. Chitrit Y, Caubel P, Lusina D, et al. Detection and measurement of fetomaternal hemorrhage following diagnostic cordocentesis. *Fetal Diagn Ther* 1998; 13:253.
 34. Boulot P, Deschamps F, Lefort G, et al. Pure fetal blood samples obtained by cordocentesis: technical aspects of 322 cases. *Prenat Diagn* 1990; 10:93.
 35. Ludomirsky A, Weiner S, Ashmead GG, et al. Percutaneous fetal umbilical blood sampling: procedure safety and normal fetal hematologic indices. *Am J Perinatol* 1988; 5:264.
 36. Maxwell DJ, Johnson P, Hurley P, et al. Fetal blood sampling and pregnancy loss in relation to indication. *Br J Obstet Gynaecol* 1991; 98:892.
 37. Ghidini A, Sepulveda W, Lockwood CJ, Romero R. Complications of fetal blood sampling. *Am J Obstet Gynecol* 1993; 168:1339.
 38. Tongsong T, Wanapirak C, Kunavatikul C, et al. Fetal loss rate associated with cordocentesis at midgestation. *Am J Obstet Gynecol* 2001; 184:719.
 39. Antsaklis A, Daskalakis G, Papantoniou N, Michalas S. Fetal blood sampling--indication-related losses. *Prenat Diagn* 1998; 18:934.
 40. Liao C, Wei J, Li Q, et al. Efficacy and safety of cordocentesis for prenatal diagnosis. *Int J Gynaecol Obstet* 2006; 93:13.
 41. Srisupundit K, Wanapirak C, Piyamongkol W, et al. Comparisons of outcomes after cordocentesis at mid-pregnancy between singleton and twin pregnancies. *Prenat Diagn* 2011; 31:1066.
 42. Patriarco MS, Viechnicki BM, Hutchinson TA, et al. A study on intrauterine fetal resuscitation with terbutaline. *Am J Obstet Gynecol* 1987; 157:384.
 43. Afschar P, Schöll W, Bader A, et al. A prospective randomised trial of atosiban versus hexoprenaline for acute tocolysis and intrauterine resuscitation. *BJOG* 2004; 111:316.
 44. Shalev E, Peleg D. Fetal cardiac resuscitation. *Lancet* 1993; 341:305.