

TÜRKİYE CUMHURİYETİ  
NECMETTİN ERBAKAN ÜNİVERSİTESİ  
SAĞLIK BİLİMLERİ ENSTİTÜSÜ

**ARTERIA RENALIS'İN MULTİDEDEKTÖR BİLGİSAYARLI  
TOMOGRAFİ İLE MORFOMETRİK ANALİZİ**

HÜSEYİN CAHİT ÖZTEKİN

YÜKSEK LİSANS TEZİ

ANATOMİ ANABİLİM DALI

TEZ DANIŞMANI

Prof. Dr. Muzaffer ŞEKER

KONYA 2019

TÜRKİYE CUMHURİYETİ  
NECMETTİN ERBAKAN ÜNİVERSİTESİ  
SAĞLIK BİLİMLERİ ENSTİTÜSÜ

**ARTERIA RENALIS'İN MULTİDEDEKTÖR BİLGİSAYARLI  
TOMOĞRAFİ İLE MORFOMETRİK ANALİZİ**

HÜSEYİN CAHİT ÖZTEKİN

YÜKSEK LİSANS TEZİ

ANATOMİ ANABİLİM DALI

TEZ DANIŞMANI

Prof. Dr. Muzaffer ŞEKER


KONYA 2019


## TEZ ONAY SAYFASI

Necmettin Erbakan Üniversitesi Sağlık Bilimleri Enstitüsü **Anatomi** Anabilim Dalı Yüksek Lisans Öğrencisi **Hüseyin Cahit ÖZTEKİN**'in' nın "**Arteria Renalis'in Multidedektör Bilgisayarlı Tomografi İle Morfometrik Analizi**" tezi tarafımızdan incelenmiş; amaç, kapsam ve kalite yönünden Yüksek Lisans Tezi olarak kabul edilmiştir.


Konya/Türkiye/25-02-2019

  
Tez Danışmanı  
Prof. Dr. Muzaffer ŞEKER  
Necmettin Erbakan Üniversitesi  
Meram Tıp Fakültesi Anatomi A.B.D

  
Juri Üyesi  
Prof. Dr. Tamer ZİYLAN  
Karatay Üniversitesi Tıp Fakültesi  
Anatomi A.B.D


  
Juri Üyesi  
Prof. Dr. Mustafa BÜYÜKMUMCU  
Necmettin Erbakan Üniversitesi  
Meram Tıp Fakültesi Anatomi A.B.D

Yukarıdaki tez, Necmettin Erbakan Üniversitesi Sağlık Bilimleri Enstitüsü Yönetim Kurulunun ./201. tarih ve 2019/05/06... sayılı kararı ile onaylanmıştır.

  
Prof. Dr. Kısmet Esra NURULLAHOĞLU ATALIK  
Enstitü Müdürü İmzası

## APPROVAL

We certify that we have read this dissertation entitled “Morphometric Analysis of Arteria Renalis with Multidetector Computerized Tomography” by “Huseyin Cahit OZTEKIN” that in our opinion it is fully adequate, in scope and quality, as dissertation for the degree of Master of Science in the Department of “Anatomy”, Institute of Health Sciences, University of Necmettin Erbakan City, Country / Date  
Konya/Turkey/25-02-2019

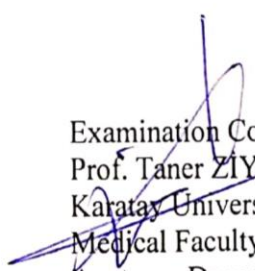
  
Principal Advisor


Prof. Muzaffer ŞEKER

Necmettin Erbakan University

Meram Medical Faculty

Anatomy Department

  
Examination Committee Member  
Prof. Taner ZIYLAN  
Karataş University  
Medical Faculty  
Anatomy Department

  
Examination Committee Member  
Prof. Mustafa BÜYÜKMUMCU  
Necmettin Erbakan University  
Meram Medical Faculty  
Anatomy Department

This thesis has approved for the University of Necmettin Erbakan Institute of Health Sciences.



Prof. Dr. Kismet Esra NURULLAHOGLU ATALIK

Director of Institute of Health Sciences

## BEYANAT

Bu tezin tamamının kendi çalışmam olduğunu, planlamasından yazımına kadar hiçbir aşamasında etik dışı davranışımın olmadığını, tezdeki bütün bilgileri akademik ve etik kurallar içinde elde ettiğimi, tez çalışmasıyla elde edilmeyen bütün bilgi ve yorumlara kaynak gösterdiğimi ve bu kaynakları kaynaklar listesine aldığımı, tez çalışması ve yazımı sırasında patente ve telif haklarını ihlal edici bir davranışımın olmadığını beyan ederim.

Tarih 25.02.2019

Hüseyin Cahit ÖZTEKİN



# İNTİHAL RAPORU

Muzaffer Şeker | Kullanıcı Bilgisi | Mesajlar | Öğretmen | Türkçe | Topluluk | Yardım | çıkış

turnitin

Ödevler | Öğrenciler | Not Dettleri | Kütüphaneler | Tekvim | Tartışma | Tercihler

GÖRÜNTÜLENİYOR ANASAYFA > TEZ > ARTERIA RENALIS'İN MULTİDEDEKTÖR BİLGİSAYARLI TOMOGRAFİ İLE MÖRFOMETRİK ANALIZI

**Bu sayfa hakkında**  
Bu sizin ödev kutunuzdur. Bir yazılı ödevi görüntülemek için yazılı ödevin başlığını seçin. Bir Benzerlik Raporunu görüntülemek için yazılı ödevin benzerlik sütunundaki Benzerlik Raporu ikonunu seçin. Tıklanabilir durumda olmayan bir ikon Benzerlik Raporunun henüz oluşturulmadığını gösterir.

**ARTERIA RENALIS'İN MULTİDEDEKTÖR BİLGİSAYARLI TOMO...**  
GELEN KUTUSU | GÖRÜNTÜLENİYOR: YENİ ÖDEVLER ▾

Dosyayı Gönder

Çevrimiçi Derecelendirme Raporu | Ödev ayarlarını düzenle | E-posta bildirmeyenler

YAZAR	BAŞLIK	BENZERLİK	PUANLA	CEVAP	DD İYİ	ÖDEV NUMARASI	TARİH
<input type="checkbox"/> Hüseyin Cahit Özteki...	ARTERIA RENALIS'İN MULTİDEDEKTÖR BİLGİSA...	%13	■	--	--	1075516908	10-Şub-2019

*Prof. Dr. Muzaffer Şeker*

Telif Hakkı © 1998 – 2019 Turnitin, LLC. Tüm Hakları Saklıdır.

Günlük Politikası | Günlük Sözleşmesi | Hizmet Koşulları | AB Veri Koruma Uyumluluğu | Telif Hakkı Koruması | Yazar SSS'leri | Yardım Masası

## TEŞEKKÜR

Üzerinde çalışmaktan zevk aldığım bu tez konusunu belirlemek ve yapmakta bana her konuda yardımcı olan her zaman desteğini gördüğüm Tez Hocam Sayın **Prof. Dr. Muzaffer ŞEKER**'e,

Anatomi Anabilim Dalı Yüksek Lisans öğrenciliğim boyunca desteğini her zaman hissettiğim Anatomi Anabilim Dalı Başkanımız Hocam Sayın **Prof. Dr. Mustafa BÜYÜKMUMCU**'ya,

Tezimin hazırlanmasında tecrübe ve bilgilerini benimle paylaşan ve maddi manevi hiçbir desteğini esirgemeyen Sayın **Doç. Dr. Mehmet Tuğrul YILMAZ** hocam'a gösterdiği sabır ve güvenden ötürü,

Yüksek Lisans öğrenciliğim boyunca teorik ve pratik alanda yetişmemde büyük katkıları olan değerli hocalarım Sayın **Prof. Dr. Aynur Emine ÇİÇEKÇİBAŞI**, **Prof. Dr. Taner ZİYYLAN**, **Prof. Dr. İsmihan İlknur UYSAL**, **Öğrt. Gör. Dr. Anıl Didem AYDIN KABAKÇI**, **Öğrt. Gör. Dr. Duygu AKIN SAYGIN**'a,

Beni her zaman destekleyen, motive eden ve yardımcı olan sevgili kardeşim **Dr. Öğrt. Gör. Mustafa AYDIN**'a,

Bu çalışmam boyunca istemeyerek te olsa zamanlarından çaldığım ve ihmal ettiğimi düşündüğüm sevgili yavrularım **Osman Kaan ÖZTEKİN** ve **Mehmet Furkan ÖZTEKİN**'e, her türlü desteğinden dolayı eşim **Firdevs ÖZTEKİN**'e, her zaman desteklerini esirgemeyen **Annem**'e ve **Babam**'a,

Sonsuz teşekkür ve saygılarımı sunarım.

## İÇİNDEKİLER

İÇ KAPAK.....	ii
TEZ ONAY SAYFASI.....	iii
APPROVAL.....	iv
BEYANAT .....	v
İNTİHAL RAPORU.....	vi
TEŞEKKÜR.....	viii
KISALTMALAR.....	ix
ŞEKİL LİSTESİ.....	xii
TABLO LİSTESİ .....	xii
GRAFİK LİSTESİ .....	xiii
ÖZET.....	xiv
ABSTRACT .....	xvi
<b>1. GİRİŞ .....</b>	<b>1</b>
1.1. <i>Kan Damarlarının Oluşumu</i> .....	7
1.2. <i>Arteria Renalis</i> .....	9
<b>2. MULTİDEDEKTÖR BİLGİSAYARLI TOMOGRAFİ.....</b>	<b>9</b>
<b>3. MATERYAL VE METOD .....</b>	<b>15</b>
<b>4. BULGULAR.....</b>	<b>20</b>
4.1. <i>Elde Edilen Morfometrik Bulgular</i> .....	20
4.2. <i>Non-metrik bulgular</i> .....	25
<b>5. TARTIŞMA .....</b>	<b>28</b>
<b>6. SONUÇ.....</b>	<b>35</b>
<b>7. KAYNAKLAR.....</b>	<b>36</b>
<b>8. ÖZGEÇMİŞ.....</b>	<b>44</b>
<b>9. EKLER.....</b>	<b>45</b>
EK-A: Etik Kurul Onayı.....	45

## KISALTMALAR

<b>a.</b>	Arteria
<b>aa.</b>	Arteriae
<b>AA</b>	Aorta abdominalis
<b>AR</b>	Arteria renalis
<b>ARD</b>	Arteria renalis dextra
<b>ARS</b>	Arteria renalis sinistra
<b>BT</b>	Bilgisayarlı Tomografi
<b>BTA</b>	Bilgisayarlı tomografik anjiografi
<b>CT</b>	Computed Tomography
<b>ÇKBT</b>	Çok Kesitli Bilgisayarlı Tomografi
<b>EAR</b>	Ekstra arteria renalis
<b>ErSaA</b>	Erkek Sağ Açığı
<b>ErSaKÇ</b>	Erkek Sağ Kök Çapı
<b>ErSaSoA</b>	Erkek Sağ Sol Açığı
<b>ErSaSoÇ</b>	Erkek Sağ Sol Çap
<b>ErSoA</b>	Erkek Sol Açığı
<b>ErSoKÇ</b>	Erkek Sol Kök Çapı
<b>KdSaA</b>	Kadın Sağ Açığı
<b>KdSaKÇ</b>	Kadın Sağ Kök Çapı
<b>KdSaSoA</b>	Kadın Sağ Sol Açığı
<b>KdSaSoÇ</b>	Kadın Sağ Sol Çap

<b>KdSoA</b>	Kadın Sol Aç1
<b>KdSoKÇ</b>	Kadın Sol Kk Çapı
<b>MDBT</b>	Multi Dedektr Bilgisayarlı Tomografi
<b>Maks.</b>	Maksimum
<b>Min.</b>	Minimum
<b>MIP</b>	Maksimum Intensity Projection
<b>Mm</b>	Milimetre
<b>MPR</b>	Multiplanar Reformation
<b>Ort.</b>	Ortalama
<b>p</b>	Probability (Olasılık)
<b>SaA</b>	Sağ Aç1
<b>SaKÇ</b>	Sağ Kk Çapı
<b>SoA</b>	Sol Aç1
<b>SoKÇ</b>	Sol Kk Çapı
<b>SS</b>	Standart Sapma
<b>TbSaSoA</b>	Tm Bireyler Sağ Sol Aç1
<b>TbSaSoÇ</b>	Tm Bireyler Sağ Sol Çap
<b>V</b>	Vena
<b>VCI</b>	Vena cava inferior
<b>VRT</b>	Volume Rendering Technique

## ŞEKİL LİSTESİ

Şekil 1.1: AR' in AA' ten çıkışı (Netter 1997).....	2
Şekil 1.2: AR segmental dalları (İnsan Anatomî Atlası 2018, Çeviri Editörü: Prof.Dr.Mustafa BÜYÜKMUMCU) .....	3
Şekil.1.3: AR uç dalları (Promoteus 2005).....	5
Şekil.2.1: Şematik olarak MDBT' nin Görüntü Elde Edilimine Yönelik Kesit Görseli .....	10
Şekil.2.2: MDBT' lerin Cihaz Gelişiminde Değişen, Gelişen Teknik Parametrelerin Tanımı .....	11
Şekil.2.3: MDBT Şematik Çalışma Prensipleri .....	12
Şekil.2.4: MDBT Cihaz Genel Görünüm .....	13
Şekil.2.5: MDBT Genel Görünüm.....	14
Şekil.3.1: ARD ve ARS'nin kök çıkış vertebra seviyelerinin belirlenmesi .....	16
Şekil.3.2: ARD ve ARS'nin kök çıkış kalınlıklarının belirlenmesi.....	17
Şekil.3.3: ARD ve ARS'nin kök çıkış açılarının belirlenmesi .....	18
Şekil.3.4: ARD ve ARS'nin kök çıkış vertebra seviyelerinin birbirlerine göre değerlendirilmesi ve dal sayılarının belirlenmesi .....	19
Şekil.4.2.1: Sağda 2 adet arteria renalis görülen vakalar.....	26
Şekil.4.2.2: Solda 2 arteria renalis görülen vakalar .....	27

## TABLO LİSTESİ

<b>Tablo.4.1.1:</b> Çalışmaya dahil edilen bireylerin sayı ve yaşlarının tanımlayıcı verileri .....	<b>20</b>
<b>Tablo.4.1.2:</b> Erkek bireylerin tüm ölçüm noktaları için tanımlayıcı değer tablosu ..	<b>20</b>
<b>Tablo.4.1.3:</b> Kadın bireylerin tüm ölçüm noktaları için tanımlayıcı değerleri .....	<b>21</b>
<b>Tablo.4.1.4:</b> Tüm bireylerin (cinsiyet gözetmeksizin) elde edilen ölçüm noktaları için tanımlayıcı değer tablosu .....	<b>21</b>
<b>Tablo.4.1.5:</b> Erkek ve Kadın bireylerin ölçüm noktalarının istatistiki karşılaştırması .....	<b>21</b>
<b>Tablo.4.1.6:</b> Erkek-Kadın ve cinsiyet ayrımı olmaksızın tüm bireylerin sağ sol kök çap ve açı ölçümlerin istatistiki tablosu .....	<b>22</b>
<b>Tablo.4.1.7:</b> Erkek-Kadın ve Tüm bireylerde arteria renalis' lerin vertebra çıkış seviyelerinde elde edilen değerleri .....	<b>23</b>
<b>Tablo.4.1.8:</b> Ölçülen tüm değerlerin korelasyon tablosu .....	<b>25</b>
<b>Tablo.4.2.1:</b> Erkek-Kadın ve tüm bireylerde ekstra arteria renalis' lerin sağ-sol konumları, sayıları ve vertebra çıkış seviyelerinde elde edilen değerleri.....	<b>25</b>

## **GRAFİK LİSTESİ**

<b>Grafik.4.1.1:</b> Erkek bireylerde arteria renalis' lerin vertebra çıkış seviyelerinde elde edilen yüzde değerleri .....	<b>23</b>
<b>Grafik.4.1.2:</b> Kadın bireylerde arteria renalis' lerin vertebra çıkış seviyelerinde elde edilen yüzde değerleri .....	<b>24</b>
<b>Grafik.4.1.3:</b> Tüm bireylerde arteria renalis' lerin vertebra çıkış seviyelerinde elde edilen yüzde değerleri .....	<b>24</b>

# ÖZET

T.C. NECMETTİN ERBAKAN ÜNİVERSİTESİ

SAĞLIK BİLİMLERİ ENSTİTÜSÜ

Arteria Renalis'in Multidedektör Bilgisayarlı Tomografi ile Morfometrik Analizi

Hüseyin Cahit ÖZTEKİN

Anatomi Anabilim Dalı

YÜKSEK LİSANS TEZİ / KONYA - 2019

Arteria renalis'ler aorta abdominalis' ten köken alan en büyük damarlardır. Aorta abdominalis' ten sağlı sollu çıkan arteria renalis' ler, anteriorda (ön kısım) yer alan vena renalis ve posteriorda (arka kısım) yer alan pelvis renalis arasından böbreğe girerler. Böbreğe girmeden önce iki veya daha fazla dala ayrılır. Pelvis ve ureter dublikasyonunda genellikle her bir renal segmentin ayrı beslenmesi vardır. Arteria renalisler böbreğe girerken anterior ve posterior dallarına ayrılır. Posterior dal arka yüzün orta segmentini besler. Anterior dal ise üst-alt polleri ve ön yüzü besler.

Çalışmamız, Necmettin Erbakan Üniversitesi Meram Tıp Fakültesi' ne değişik sebeplerle başvurmuş bireylerin batın bölgesine yönelik görüntüleme istemi ile çekilen 700 Multi Dedektör Bilgisayarlı Tomografi görüntüsü üzerinde gerçekleştirildi. Çalışma kapsamında Necmettin Erbakan Üniversitesi Meram Tıp Fakültesi Radyoloji Anabilim Dalı' ndan elde edilen görüntülerin işlenmesiyle elde edilen reformat sagittal, aksial, koronal ve inspace (multiplanar) veriler kullanıldı. Bu görüntüler üzerinden reformat sagittal ve inspace (multiplanar) arteria renalis' in dallarının orijin aldıkları vertebra seviyeleri belirlendi. Aksiyal reformat ve inspace görüntülerde, arteria renalis' lerin aorta abdominalis'ten çıkış çap ölçümleri ile beraber çıkış açısı ölçümleri de yapıldı. Koronal reformat ve inspace görüntülerde ise arteria renalis' lerin dal sayıları belirlendi. Tüm bu aşamalardan sonra aşağıdaki tanımlanan vakalar üzerinde uygulanan ölçüm parametreleri belirlendi.

Bu görüntülerden çalışmamıza uygun olan 178 vaka seçildi. Bu vakaların 86'i kadın, 92'ü erkek ti. Çalışmadaki yaş aralığı kadınlarda 66 (39-93), erkeklerde 64,5 (42-86)'dur. Arteria renalis dextra' nın aorta abdominalis' ten ayrıldığı yerdeki çapı

ortalama  $0,58\pm0,12$  mm, arteria renalis sinistra' nın aorta abdominalis' ten ayrıldığı yerdeki çapı ortalama  $0,65\pm0,13$  mm olarak tespit edilmiştir. Arteria renalis dextra' nın aorta abdominalis' ten ayrıldığı yerdeki açısı ortalama  $124.04^{\circ} \pm 17.48^{\circ}$ , arteria renalis sinistra' nın aorta abdominalis' ten ayrıldığı yerdeki açısı ortalama  $117,52^{\circ}\pm 14,05^{\circ}$  olarak belirlenmiştir.

Ölçümlerin yapılan hastaların 164 tanesinde sağ ve sol böbrekleri besleyen tek arteria renalis varken, 14(%7.86) tane hastada ise böbreği besleyen iki adet arteria renalis olgusuna rastlandı. Bunlardan 9(%5.05) tanesinin kadınlarda, 5(%2.80) tanesinin ise erkeklerde olduğu tespit edildi. Çalışma kapsamında üç ve üzeri sayıda ekstra arteria renalis'e rastlamadık. Yapılan ölçümlerde arteria renalis dal çıkış seviyeleri çoğunlukla diğer yapılan çalışmalardaki verilere paralel olarak L1 ve L2 seviyesinde yoğunlaştığını tespit ettik. Arteria renalis dextra da L2 seviyesinde 72(%43.9) - L1 seviyesinde 62(%37.8) ve diğer seviyelerde 30(%18.3), arteria renalis sinistra da L2 seviyesinde 89(%54.26) – L1 seviyesinde 51(%31.09) ve diğer seviyelerde ise 24(%14.65) olduğu belirlendi. Elde ettiğimiz bulgular ile çalışmamızın özellikle böbrek transplantasyon cerrahisi için klinik bir önem oluşturacağını düşünmekteyiz.

**Anahtar Kelimeler:** Arteria renalis, Multi Dedektör Bilgisayarlı Tomografi, varyasyon.

# **ABSTRACT**

T.C. NECMETTIN ERBAKAN UNIVERSITY

INSTITUTE OF HEALTH SCIENCES

Morphometric Analysis of Renal Artery with Multi Detector Computed  
Tomography

Hüseyin Cahit ÖZTEKİN

MASTER'S THESIS / KONYA -2019

Renal artery are the largest vessels that originate from the abdominal aorta. The from the abdominal aorta is located the renal vena in the anterior (anterior part) and the renal pelvis in the posterior (posterior) region. It is divided into two or more branches before entering the kidney. Pelvic and ureter duplication usually has a separate feeding of each renal segment. Renal artery are divided into anterior and posterior branches as they enter the kidney. The posterior branch feeds the middle segment of the posterior face. The anterior branch nourishes the upper-lower poles and the front face.

Our study was carried out on 700 Multi Detector Computed Tomography images which were taken by Necmettin Erbakan University Meram Medical Faculty for imaging of abdominal region of individuals who applied for different reasons. Within the scope of the study, the data obtained from the processing of the images obtained from the Radiology Department of Necmettin Erbakan University Meram Medical Faculty were used. The vertebral levels originating from the branches of the reformat sagittal and inspace (multiplanar) renal artery were determined from these images. Axial reformat and inspace images of the renal artery of the aortic abdominal diameter from the abdominal diameter of the output measurements as well as output angle measurements were made. In coronal reformat and inspace images, the number of branches of renal artery were determined. After all these steps, the measurement parameters applied on the following cases were determined.

From these images, 178 cases were selected. 86 of these cases were female and 92 were male. The age range of the study was 66 (39-93) in females and 64.5 (42-86) in males. The mean diameter of the renal artery right was  $0.58 \pm 0.12$  mm and the

diameter of the renal artery left from the abdominal aorta region was  $0.65 \pm 0.13$  mm. The mean angle of the renal artery right at the place where the aorta was separated from the abdominal cavity was found to be  $124.04^\circ \pm 17.48^\circ$ , and the angle of the renal artery left at the place where the aorta was separated from the abdominal cavity was determined as  $117.52^\circ \pm 14.05$ .

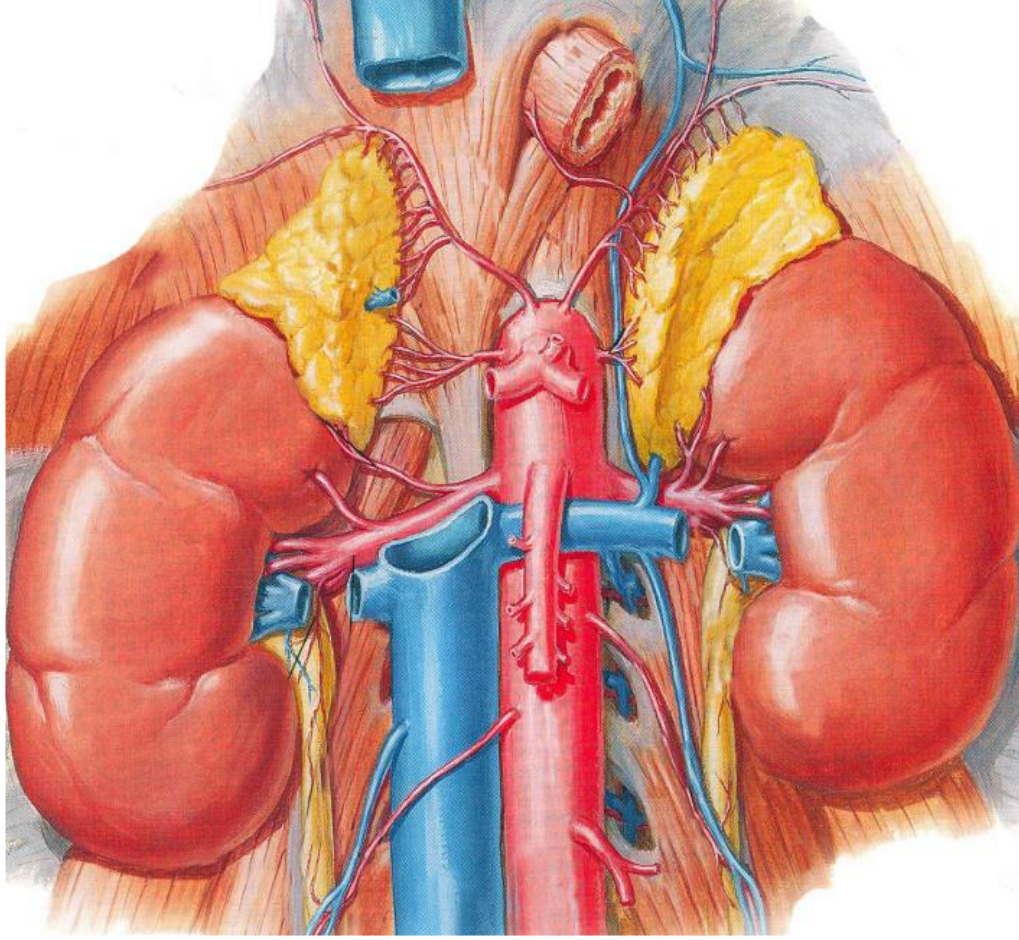
While only one renal artery was found in 164 of the patients who had the right and left kidney, and 14 (7.86%) patients had two renal artery cases feeding the kidney. Of these, 9 (5.05%) were in females and 5 (2.80%) were in males. In the study, we did not find any extra renal artery in three or more. We found that the levels of renal artery branch removal were mostly concentrated in L1 and L2 levels in parallel with other studies. Renal artery right at L2 levels 72(43.9%) - L1 levels 62 (37.8%) and at other levels 30 (18.3%), at renal artery left L2 levels 89 (54.26%) - L1 levels 51 (31.09%) and at other levels and 24 (14.65%) patients. Our findings suggest that our study will be of clinical importance especially for renal transplant surgery.

**Keywords:** Arteria renalis, Multi Detector, Computed Tomography, variation.

## 1. GİRİŞ

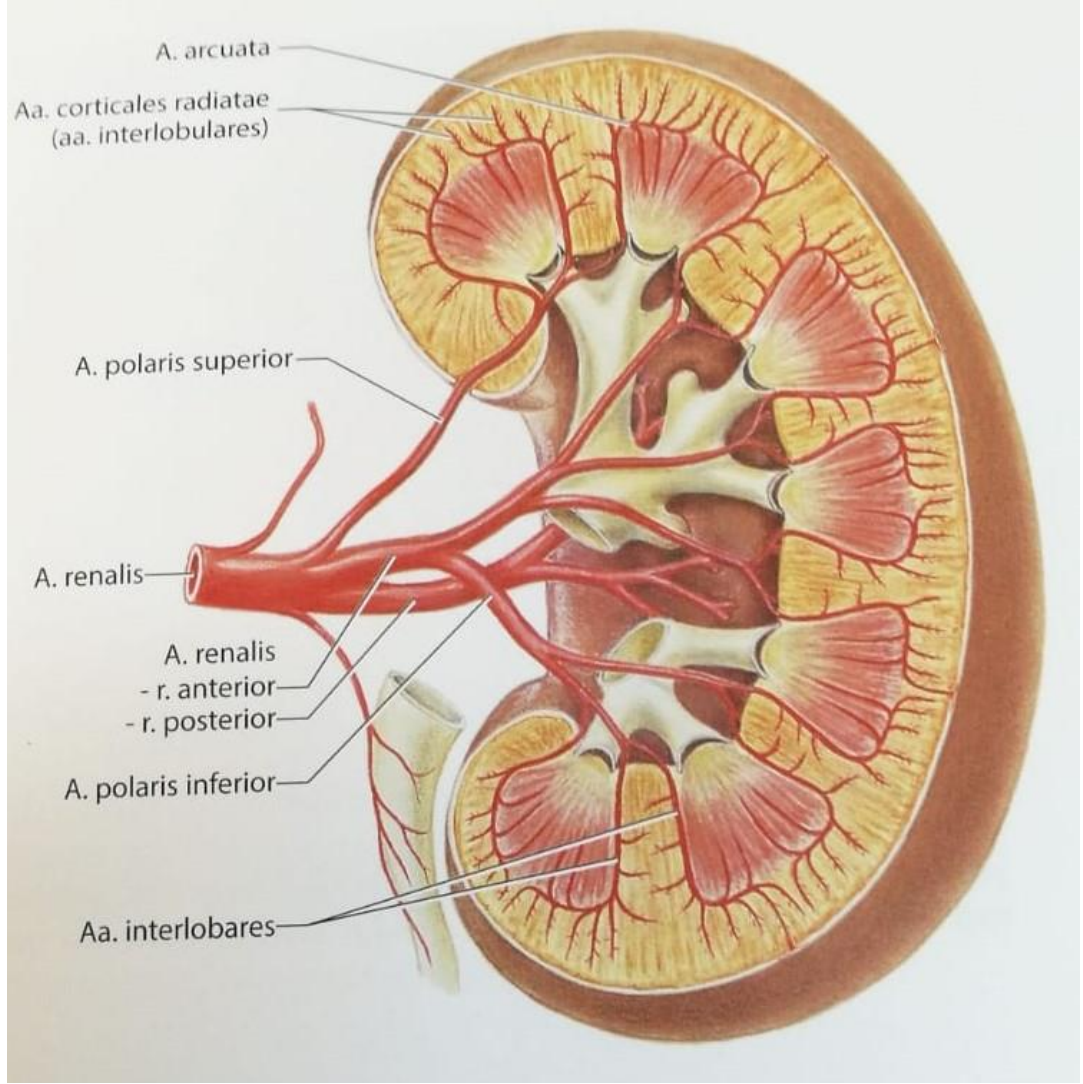
Aorta Abdominalis' in verdiđi en hacimli visseral dal olan Arteria Renalis' ler sađlı sollu bir çift dal olarak böbređi besleyen ana damardırlar. AR'ler anteriorda yer alan vena renalis ve posteriorda yer alan pelvis renalis arasından böbređe giriş yaparlar. Bu giriş öncesinde iki veya ikiden fazla dala ayrılabilirler. AR anterior ve posterior dallara ayrılır. Posterior dal arka yüzün orta segmentini beslerken, anterior dal ise üst ve alt polleri ve ön yüzü beslemekle görevlidir (Arıncı 1997).

AR böbrekleri yerinde tutan en önemli oluşumlardandır. AR' ler dik açı ile birinci ve ikinci lumbal vertebralar arasındaki discus intervertebralis hizasında AA' den ayrılır (Sancak ve Cumhuriyet 2008). Ancak böbreklerin pozisyonundan dolayı, sol arter sađ arterden biraz daha yukarıda bulunur. AR' ler böbređin hacmine göre kalın damarlardır. Dolayısıyla kısa zamanda fazla miktarda kanın geçmesine olanak sađlarlar. Bu damarlar böbređin hem fonksiyonel, hem de besleyici damarlarıdır. Böbreklerin deđişik sebeplerle aşıđı dođru sarkmaları sonucunda AR' lerde aşıđı yönlü uzarlar. Buna uzamaya bađlı olarak ta daralabilirler. Bunun sonucunda da böbreklerden kanın geçişi zorlaşabilir.



**Şekil 1.1:** AR' in AA' ten çıkışı (Netter 2007).

AR'ler böbrek segmental dağılımına uygun olarak (genellikle 5 segment) hilum renale seviyesinde dallanırlar. Bu dallara a. segmentalis adı verilir (a. segmenti superioris, a. segmenti anterioris superioris, arteria segmenti anterioris inferioris, a. segmenti inferioris ve segmenti posterioris ). A. segmentalisler ağırlıklı olarak pelvis renalis'in anterior'undan geçer. Fakat bazen 1 veya 2 tanesi arkadan geçebilir. Sinus renalis civarında a. segmentalis'ler tekrar dallanma göstererek calix renalis minor'ların etrafında columna renalis'lere girerler. Böbrek lobları arasında uzanan bu dallar a. interlobaris olarak isimlendirilirler. A. interlobalis'ler kortikal ve medullar cevher hizasında yan tarafa doğru kavis alarak a. arcuata denilen arterleri oluştururlar. Bu arterler birbirleri ile anastomoz yapmazlar. A. arcuata'lardan dik olarak çıkan ince dallar a. interlobularis olarak bilinir ve böbrek lobcukları arasında uzanırlar (Arıncı ve Elhan 2004, Sancak ve Cumhuriyet 2008).

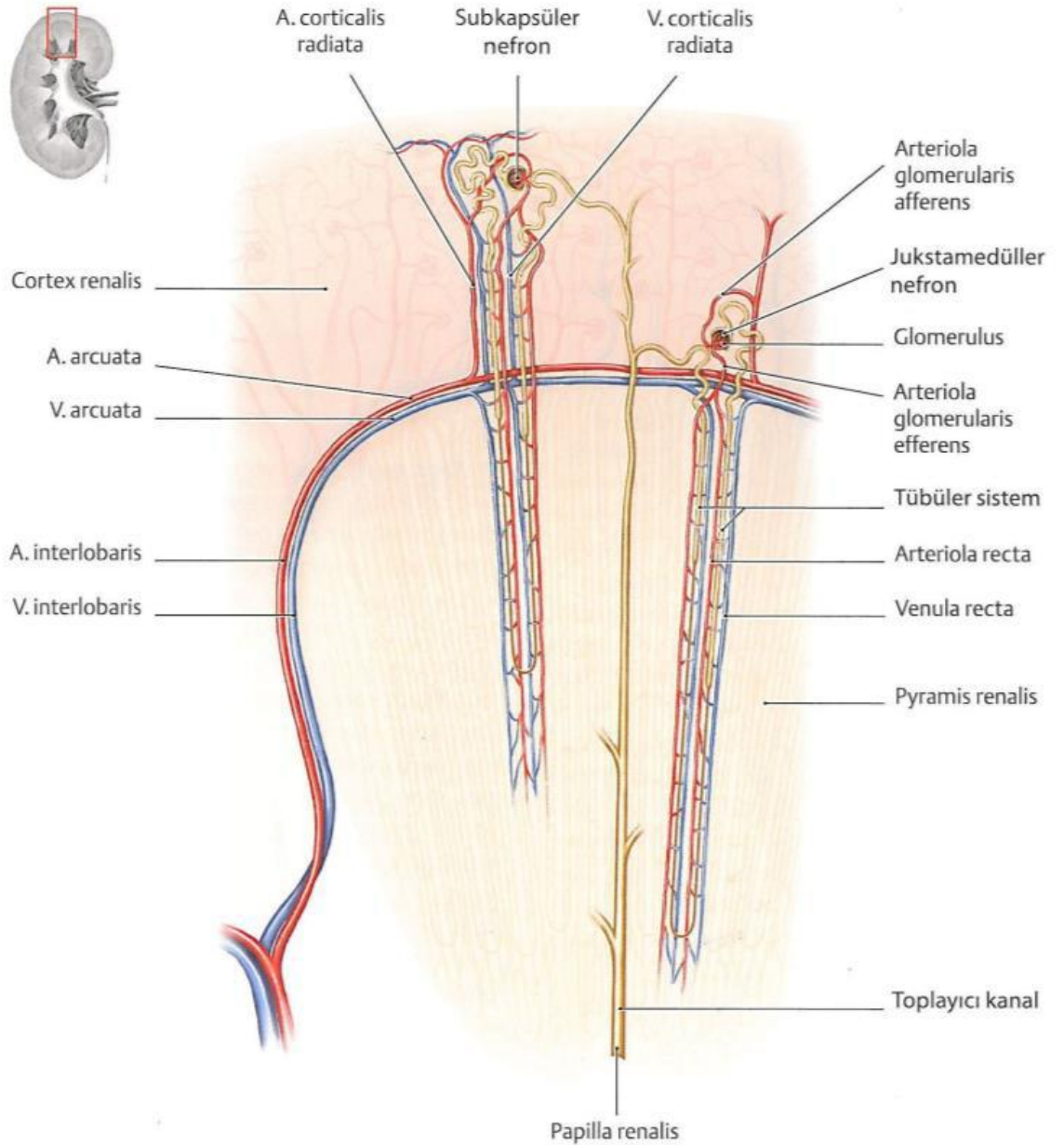


**Şekil 1.2:** AR ve segmental dalları (İnsan Anatomi Atlası 2018, Çeviri Editörü: Prof.Dr.Mustafa BÜYÜKMUMCU)

A. interlobularis'lerden yan tarafa uzanan ince dallara arteriola glomerularis afferens denilir. Bunlar capsula glomerularis'in (Bowman kapsülü ) damar kutbundan girerek içeride rete capillare glomerulare afferens denilen kılcal damar yumağını oluştururlar. Bu kılcal damar yumağı, tekrar birleşerek arteriola glomerularis efferentis'i oluşturur. Bu da arterin girdiği kutuptan çıkarak v. interlobaris'e açılır. V. interlobaris de arterleri takip ederek sırasıyla v. arcuata, v. interlobaris, v. segmentalis ve sonuçta v. renalis olarak v. cava inferior'a açılır. Arteriola glomerularis efferens, kortikal cevhere gelince tekrar kılcal dallara ayrılır. Bu kılcal damarlar menşeni nefrogen dokudan alan idrar kanallarının etrafında rete capillare peritubulare corticale

denilen bir ağ oluştururlar. Bu ağdaki kan, konsantre olup yavaş seyreder. İdrar kanalcığındaki idrar ise fazla diluedir. Bu nedenle kan, idrar kanalında suyu tekrar emer. Bu şekilde glomerulustan süzülerek bowman kapsülüne geçen suyun büyük bir kısmı, bu ağ vasıtasıyla tekrar emilmiş olur. Bu emilme esnasında bir takım maddeler de kan dolaşımına geri döner. Böbreğin meduller cevherini besleyen damarlar fasciculus vascularis (vasa recta), kısmen arteriola glomerularis efferens'ten, kısmen de a. arcuata'dan çıkar. Bunlar pyramis renalis'in tepesine doğru uzanırlar. Medullar cevheri besleyen bu damarlar venula recta denilen venler aracılığı ile tekrar dönerek vena arcuata'ya açılırlar. A. interlobaris'lerin uç kısmından ayrılan ince dallar böbreğin dış yüzüne doğru uzanırlar. Rami capsulares denilen bu dalcıklar, böbrek dokusundan çıkarak capsula fibrosa içinde bir ağ oluştururlar. Capsula fibrosa, böbreğin üzerinden ayrıştırılarak sıyrıldığı zaman bu damarlar kopar. Capsula fibrosa ve capsula adiposa'yı besleyen bu dalcıklar, a. suprarenalis, a. lumbalis ve a. testicularis'den gelen dalcıklarla da anastomoz yaparlar. Bu dalcıkların getirdiği kan drene eden venlere, vena capsularis denilir. Bu venler venula stellata'lara, bunlar da vena interlobalis'e açılırlar (Arıncı ve Elhan 2004).

Böbrek hilusunda AR' den ayrılan bir kısım dallar pelvis renalis, calix renalis ve capsula adiposa'yı besler. Bu dallar yukarıda da belirtildiği gibi a. suprarenalis, a. lumbalis ve a. testicularis'in capsula adiposa'ya gelen dalları ile anastomoz yapar. Böbrekte arteriovenöz anastomozlar vardır. Bu tür anastomozlar calix renalis'ler civarında ince ve vena interlobaris'ler arasında, kortikal cevherin ince damarları arasında tespit edilmiştir. Bu anastomozlar sayesinde, herhangi bir nedenle glomerulustan geçemeyen kanın bir kısmı veya tamamı, süzülmeksizin doğrudan venöz sisteme geçebilir (Arıncı ve Elhan 2004).



**Şekil.1.3:** AR uç dalları (Promoteus 2005)

Gelişiminin ilk aşamalarında besin ihtiyacını difüzyonla karşılayabilen embriyo, kısa zamanda hızla büyümesi nedeniyle hem oksijen ve besin ihtiyacını karşılayacak hem de artık ürünleri yapısından uzaklaştıracak yeni, etkili bir yapı oluşturmak zorunda kalır. Bu nedenle embriyo’da gelişimini tamamlayan ilk sistem kardiyovasküler sistemdir. Vücutta kalp ve damarların oluşturduğu sistem kardiyovasküler sistem olarak isimlendirilmektedir. Bu sistemin merkezinde kalp bulunmaktadır. Damarlar ise kalpten çıkıp tüm vücudu dolaştıktan sonra tekrar kalbe geri dönen kapalı devre bir boru sistemine benzetilebilir (Gökhan ve Çavuşoğlu 1989).

Dolařım sistemi, homeostatik mekanizmanın ayarlanmasında oldukça 6nemlidir. Sindirim sistemi ile alınan besin maddeleri ve solunum sistemi ile alınan oksijen, iinde kan ve lenfin dolařtıđı damar ađı yolu vasıtasıyla vucut hucreslerine dađılırken artık metabolitlerin aynı sistem yoluyla doku ve hucreslerden uzaklařtırılıp b6brek, akciđer ve deri gibi atılım organlarına iletilmesi de damar sistemi ile sađlanır. Damar sistemi ayrıca hormonları vucudun bir kesiminden alıp diđerine tařımak ve b6ylece genel olarak en uygun yařam kořullarını sađlamak gibi 6nemli bir g6revide 6stlenmektedir (Yardımcı ve ark. 2008).

Vucudumuzu oluřturan organların t6m6n6n kusursuz b6t6nl6đ6n6 s6rd6rebilmesi, ancak dolařım sisteminin t6m6n6n uyumlu bir canlılıkla alıřabilmesine bađlıdır. Dolařım sisteminin g6s6z veya tam alıřamıyor olması, 6teki organları ve dokuları olumsuz etkiler. Kan yapısı sađlıklı olduđu halde, organların bu kanla geređince beslenememesi, organik sorunların oluřmasına yol aar.

Dolařım sistemi geliřiminin anatomisine y6nelik ilgi geliřen yeni g6r6nt6leme tekniklerinden elde edilen g6r6nt6ler ıřıđında yakın d6nemde daha g6venli ve 6nemli hale gelmiřtir. Gerek prenatal d6neme y6nelik konjenital damar malformasyonların teřhisi, gerekse dođumsal kalp problemlerinin teřhisi aısından geliřtirilen yeni teknikler sayesinde kalp ve damar yapılarının anatomisine y6nelik veriler 6nem kazanmıřtır. Ayrıca bu t6r verilerin kalp ve b6y6k damarların f6tal geliřim anatomisi aısından ayırıcı tanıda kullanılabileceđi de 6ne s6r6lmektedir (B6y6kmumcu ve ark. 1999, Okyar 2006).

Kardiovask6ler sistem eđitiminde ana atardamar olan aorta'dan bařlamak anlatım ve 6đrenme kolaylıđı aısından her zaman 6ncelikli tercih edilen bir y6ntem olmuřtur. Aorta'nın aorta thoracica'dan sonraki seyrinde en 6nemli dallanma ve dađılım alanını AA oluřturmaktadır. Klinik vakalarda AA'nın anevrizma ve aterosklerozuna ok sık olarak rastlanması nedeniyle, bu b6lgeye yapılan cerrahi giriřimler 6nem kazanmıřtır. Son yıllarda 6zellikle farklı materyaller kullanılarak yapılan greft operasyonlarının daha bařarılı olarak uygulanabilmesi iin bu b6lgenin ayrıntılı cerrahi anatomisinin bilinmesi gerekli olmuřtur (Tanyeli ve ark. 2006).

B6brekler, eriřkindeki pozisyonlarına embriyonal hayatın 9. haftasında ulařırlar. Pelvis'ten yukarı ıkıřları sırasında kendilerine yakın olan kan damarlarıyla birlikte y6kselirler. Geliřimin ileri d6neminde bunların ođu rudimentel olur ve

sonunda böbreğin bir arteri ve birde veni kalır, böylece böbrek son şeklini alır. Genel olarak AR hilum renale'ye yakın ramus anterior ve ramus posterior dallarına ayrılır. Ramus anterior'dan dört, ramus posterior'dan bir adet a. segmentalis çıkar ve böbrek parankimine doğru uzanır (Anafarta ve Yaman 2000). Fetal hayatta bazen de bu gelişim normal şekilde seyretmeyip konjenital damar anomalileri ile sonuçlanan gelişmeler ortaya çıkabilir. Bunların bir çeşidi olan sayı anomalileri retroperitoneal operasyonlarda ve böbrek transplantasyonlarında uygulanacak olan cerrahi teknikleri etkileyeceklerinden özel önem arz etmektedir (Sancak ve Cumhuriyet 2004). Normal olarak her bir böbrek için bir AR vardır (%75). İlave (ekstra) arter, ana arterin altında veya üstünden genellikle AA' ten ayrılır ve üst polden veya alt polden böbreğe girerler. Ekstra arteria renalis (EAR), ana arterin dallarıyla anastomozlarının olmaması klinik açıdan önem taşır (Drake ve ark. 2007).

Böbrek damarlarının anatomik varyasyonlarının bilinmesi, renal transplantasyon, konjenital veya sonradan oluşan damar lezyonları ve abdominal aort anevrizması gibi durumların klinik teşhis ve cerrahi tedavisinde önemlidir. Ayrıca renal transplantasyonda renal arterlerin morfolojisi operasyonun teknik yönünü büyük ölçüde etkileyeceğinden özel öneme sahiptir.

### **1.1.Kan Damarlarının Oluşumu**

Kardiyovasküler sistem embriyoda gelişim sürecini ilk olarak tamamlayan sistemdir. Bunun sebebi olarak embriyonal hayatın ilk dönemlerinde besin ihtiyacını diffüzyonla karşılayabilen embriyo, zaman içerisinde hızlı bir büyüme periyoduna girer. Bundan dolayı oksijen ve besin ihtiyacını hızlı bir şekilde karşılamak aynı zamanda bünyesinde oluşan atık maddeleri yapısından uzaklaştıracak yeni, etkili bir yöntem oluşturmak zorunda kalır. Bu döngünün sağlanabilmesi için de kardiyovasküler sistem hızlı bir gelişim sürecine girer ve ilk olarak gelişimini tamamlayan sistem olarak göze çarpar. Öncelikli olarak 3.haftanın başında vitellüs kesesini saran şiplenik ekstraembriyonik mezoderm, şiplenik lateral mezoderm, bağlayıcı sap ve allantoiste yer alan mezoblast hücrelerinden kan adacıkları ve kan damarları oluşmaya başlar (Şeftalioğlu 1996, Moore ve Persaud 2002).

Embriyoda vasküler gelişim embriyo dışında ve embriyo içinde olmak üzere iki ayrı başlık altında incelenir. Embriyonik gelişim safhasında 3.hafta ortalarında ilk kan damarları görülmeye başlar. Bu kan damarlarının görüldüğü yerler ise (embriyo dışında) allontois mezodermi, chorion ve vitellus kesesi' dir. Somit gelişiminin erken

dönemlerinde embriyonun tüm mezenşim hattı boyunca, küçük kan adacıkları görülür. Bu kan adacıkları karışık ağlar yaparak küçük damarları oluşturur. Bu damarlardan ise zaman içerisinde önemli damar kökleri oluşur. Gelişim sürecindeki embrio (2. Hafta), ana besin ihtiyacını anne kanından besinlerin diffüzyonu ile sağlar. Bu aşamada sinsisyotrofoblasttaki laküner ağ oldukça aktif olarak vazife alır. Gelişim sürecinin devamında besin ve gaz değişiminin daha aktif bir şekilde sağlanması gerekmektedir. Burada da gelişmiş bir kardiovasküler sistemin devreye girmesi gerekmektedir. Bu sistemin temelini ise primitif kan damarları oluşturur. Primitif kan damarları vitellus kesesi duvarında vasküler bir damar ağı oluşturmak üzere birleşirler. Kan damarlarında bu sistemle organize şekilde choriondaki ve vitellus kesesi sapındaki mezenşim içinde şekillenmeye başlar. Embriyonal gelişim sürecinin 3-4 haftalarında, embriyoda ilkel bir dolaşım sistemi taslağı şekillenir. Bu sistemin temeli embriyo içi ve dışı damarların birleşmesi ile sağlanır. Bu birleşme sonucunda ise kalp harekete geçer (Şeftalioğlu 1996, Moore ve Persaud 2002).

Embriyo' nun vitellus kesesi endodermindeki vitellustan zengin hücrelerin artması ve gelişmesi sebebiyle vitellin dolaşımı ortaya çıkar. Embriyonal gelişiminin ilerleyen aşamalarında vitellus kesesindeki besinler gastrointestinal sistemin endodermal tabakası tarafından emilemeyecek duruma gelir. Bu sürecin devamında kök hücreleri ve primordiyal germ hücreleri oluşmaya başlar. Bu hücreler Vitellus kesesinin vasküler pleksusundan köken alır. Placenta gelişmeden önceki dönemde embriyonun beslenmesinden ve solunumundan kese içerisindeki kapiller ağ, koryoallantois sorumludur. Vitellus venleri daha sonra erişkin portal dolaşımını oluşturur. İnsanda vitellus kesesi rudimenter bir organ olarak tanımlanmaktadır. Dolayısıyla vitellin dolaşımı kısa bir süre sonra önemini kaybeder. Bunun yerini umbilikal (plasental) dolaşım alır. Embriyoda ortaya çıkan damarlar ilk başta simetriktir. Fakat zamanla bu simetrik yapı içerisindeki bazı damarların gerileyip ortadan kalkmasıyla yetişkindeki damar ağı oluşmuş olur.

3. hafta sonunda embriyoda kan damarları şekillenmeye başlar. Gelişen bu kan damarları embriyonun her iki tarafında damar ağı yapısını oluşturmak üzere bir araya gelir. 3. hafta sonlarındaki embriyoda iki dorsal aorta bulunur. Sonraki dönemlerde iki dorsal aorta, embriyonun kaudal kısmında birleşir ve tek bir dorsal aorta olarak gelişim sürecine devam ederler. Embriyoda şekillenen kan damarları, vitellus kesesi, sapı ve choriondaki damarlarla birleşerek primitif kardiyovasküler sistemi oluştururlar. Kan

damarları gelişim süreci anjiogenezis olarak bilinir (Şeftalioğlu 1996, Moore ve Persaud 2002).

### **1.2.Arteria Renalis**

İnsanlarda böbrekler kaudal'den kraniale doğru metanefroz mezonefroz ve pronefroz olmak üzere üç embriyonik aşamada gelişir (Sancak ve Cumhuriyet 2004). Fötal hayatın başlangıcında cavitas pelvis içerisinde konumlanan böbrekler zaman içerisinde fetüsün gelişimi ile pozisyon değiştirerek yukarı doğru bir seyir izler. Böbrek pelviste aorta'nın pelvik dallarından gelen damarlarla beslenir. Başlangıç evresinde varolan damarlanma zamanla değişir ve önceki arterler genellikle ortadan kalkar. Bazılarının varlığının devam ettirmesi sonucunda, farklı yerlerden ve birden fazla sayıda böbrek damar dallanması da gözlenebilir. AR dal varyasyonları “erken dallanma paterni” ve “ekstra arteria renalis (EAR)” olarak iki grupta sınıflandırılmaktadır. EAR kendi içerisinde hiler (aksesuar) ve polar (aberran) arterler olmak üzere iki gruba ayrılır. Hilum'da dallanma gösteren arterler ana AR ile birlikte böbreğe girerken, polar arter olarak isimlendirilenler ise renal kapsül'den direk böbreğe giriş yaparlar (Sancak ve Cumhuriyet 2004, Moore 1999). AR' ler bölgesel ve genetik farklılıklardan dolayı çeşitli varyasyonlar gösterebilmektedir. EAR'ın kadavra veya radyolojik görüntülerde görülme sıklığı verilen literatür bilgilerine göre %15-30 olarak bildirilmiştir (Zağyapan ve ark. 2009, Perez ve ark. 2013, Shetty ve Nayak 2017, Tardo ve ark. 2017, Famurewa ve ark. 2018).

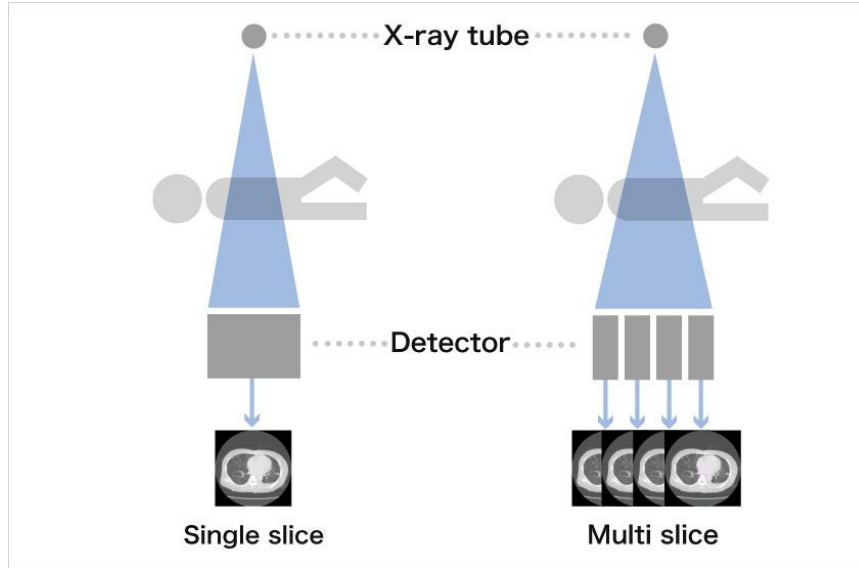
Bu çalışmada çeşitli sağlık problemleri nedeniyle Necmettin Erbakan Üniversitesi Meram Tıp Fakültesi hastanesinde anjiyografi ve Bilgisayarlı Tomografi (BT) tetkikleri yapılan 178 hastanın arşiv bilgileri üzerinden değer dağılımına yönelik morfometrik değerlendirmeleri gerçekleştirdik. Canlı için hayati önem taşıyan AR' lerin varyasyonları ve aorta'dan çıkış seviyeleri böbrek transplantasyonu ve cerrahisi açısından önemlidir.

## **2. MULTİDEDEKTÖR BİLGİSAYARLI TOMOGRAFİ**

Vücuttan kesitler şeklinde görüntü alma işlemine Tomografi denir. Bu sistemin temeline bakıldığında, x ışınlarını kullanarak çalışan bir teknolojidir. Multi Dedektör (MDBT) teknolojisinin temeli ise dedektör yapısıdır. Konvansiyonel spiral BT yani tek dedektörlü BT cihazlarında dedektör elemanları tek bir sıra halinde sıralanmıştır.

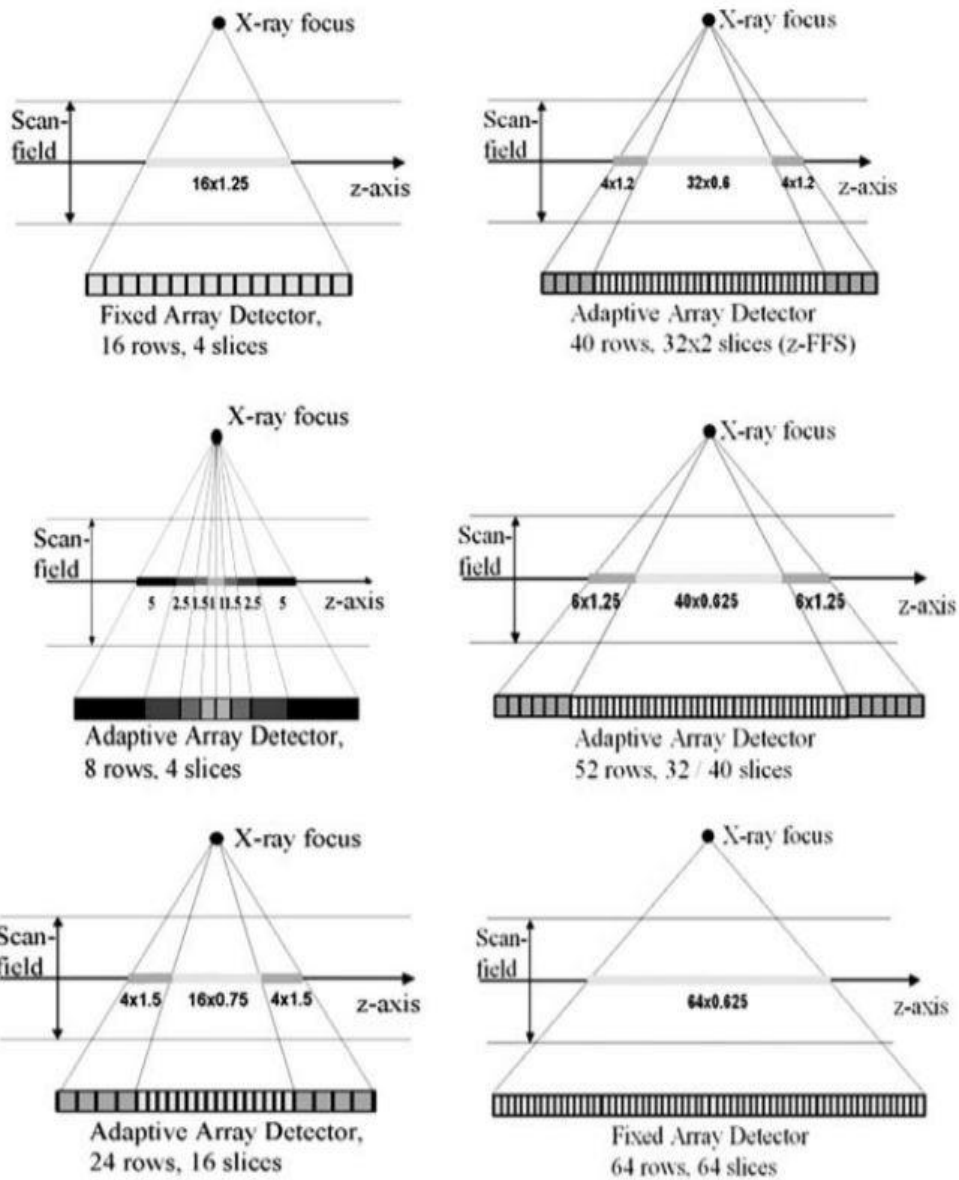
Bu durumda X-ışını tüpü 360° lik bir turu ile tek bir kesit oluşturulur. MDBT cihazlarının çoğunda, dedektör dizilimi, sayısı ve elemanlarının ebatları farklılık göstermektedir. Bunun sonucu olarakta kesit sayısı ve kesit kalınlıkları farklılık gösterir. Tarama zamanı ile dedektör sayısı arasında pozitif bir ilişki bulunmaktadır. Dektor sayısı arttıkça çekim süresi kısalır. Örneğin tüm torakal bölgenin çekimi bir nefes tutma süresi olan 4-6 sn zaman aralığında taranabilir. Buna bağlı olarakta daha az miktarda kontrast madde kullanılmasının yanı sıra kısa sürede bu işlemin gerçekleştirilmesi sağlanmış olur (Ramachandran ve Owens 2008, Ödev 2010).

MDBT cihazlarını konfansiyonel helikal BT cihazlarından ayıran en önemli faktör dedektör yapısıdır. Helikal BT'lerde dedektörler tek sıra şeklinde dizilirken, MDBT cihazlarında çok sayıda dedektör dizilimi göze çarpar. Ayrıca Helikal BT'de dedektör elemanları tek boyutlu iken, MDBT cihazlarında iki boyutlu matriks yapısındadır (Ceylan 2010).



**Şekil.2.1:** Şematik olarak MDBT' nin Görüntü Elde Edilimine Yönelik Kesit Görseli

(<https://global.canon/en/technology/interview/ct/index.html>)

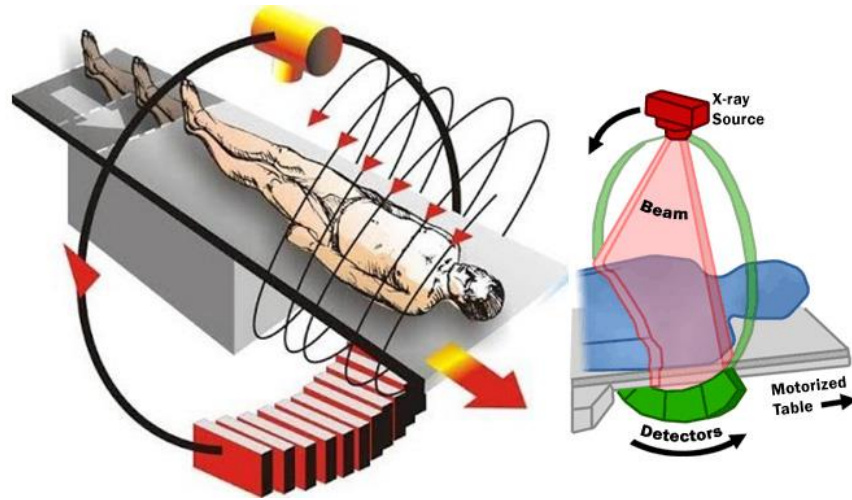


**Şekil.2.2:** MDCT’ lerin Cihaz Gelişiminde Değişen, Gelişen Teknik Parametrelerin Tanımı

(<https://www.atsjournals.org/doi/pdf/10.1513/pats.200508-086DS>)

Röntgen cihazlarında kullanılan x ışını tüplerinin kullanıldığı teknoloji benzeri bir sisteme sahiptir ve bundan dolayı da tomografi cihazlarının kurulum alanlarının radyasyondan korunmuş iş güvenliği ve sağlığı açısından özel standartlara uygun bir izolasyona sahip bir mekanda faaliyet göstermesi gerekmektedir (Selekler 2006).

BT'nin temelleri 1950- 1960'lı yıllara dek uzanmakta, tıpta ilk olarak kullanımı ise 1972 yılında gerçekleşmiştir. Tek dedektörlü BT 1989, MDBT ise 1998 yılından itibaren devreye girmişlerdir. Tek dedektörlü BT'nin 48 sn'de yaptığı işi, dört dedektörlü MDBT 12 sn'de yaparak zamandan kazanç sağlar (Rydberg ve ark. 2003, Canbay ve ark. 2006, Özkan 2007, Yu ve ark. 2007, Tunç 2008, Aslanoğlu ve ark. 2009). BT, gönderdiği x ışınları ile vücudun belli bölümlerinden kesitsel veri oluşturarak bu ham verileri bilgisayara görüntü olarak aktarmaktadır (Selekler 2006).



**Şekil.2.3:** MDBT Şematik Çalışma Prensibi

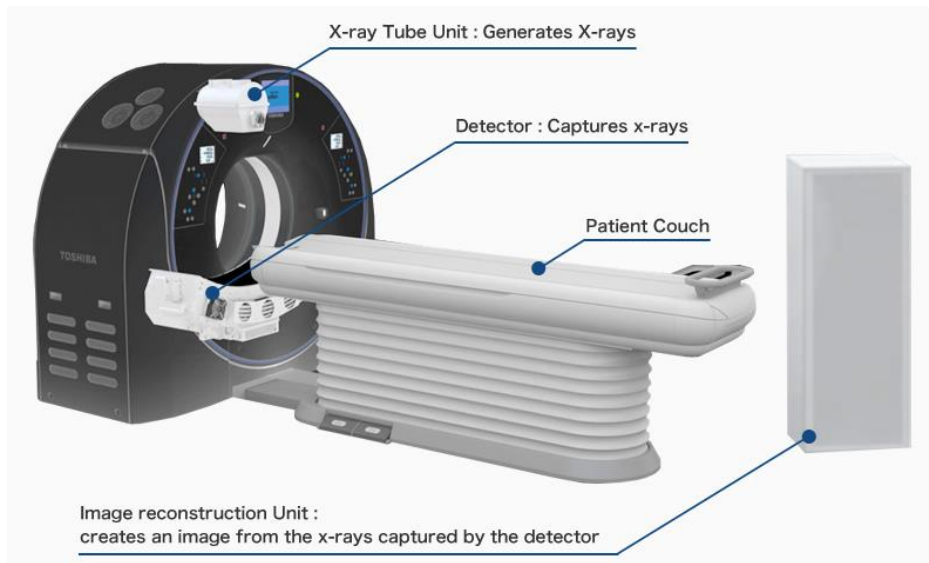
(<http://kidskunst.info/linked/ct-physics-ct-reconstruction-and-helical-ct-xrayphysics-6374.htm>)

Tomografi görüntülerinin elde edilmesi ise, BT nin üzerinde bulunan tüpten çıkan x ışınları öncelikle ince bir demet haline getirilir. Kolimasyon da denilen bu demet hasta üzerinden geçirilerek, diğer taraftaki dedektöre ulaşır. Bu esnada hasta üzerinde tutulan x ışınlar azalmış şekilde dedektöre ulaştığından, x ışınlarındaki bu azalma oranları dedektör tarafından saptanarak, bilgisayar üzerinde taranan her alanın x ışını azalma değeri hesaplanıp bir görüntü elde edilir (Kaya 2008).

BT cihazları genel olarak üç kısımdan meydana gelir. Bunlar tüpün üzerinde yerleştirilmiş olan gantry, kabinetler ve görüntü işleme bölümleri şeklindedir. Gantry, tomografi cihazlarının en önemli parçası olup, bu parça dönen bir halka şeklindedir.

Bu halkanın bir tarafında x ışın tüpü bulunmakta ve diğer tarafında ise tüpten gönderilen ışınları tutan dedektör yer almaktadır. Bu bölüm belli bir devir hızında dönerek, uygun aralıklarda ışın gönderip sinyaller alır ve aldığı bu sinyalleri kabinetlere gönderir. Böylece alınan bu verilerden bir veri analizi oluşturabilir (Arslan 2010).

Vücudumuzun bir bölgesinin BT görüntüsü iki boyutlu gibi görünse de aslında üç boyutludur. Görüntüsü elde edilen bölgenin kalınlığı üçüncü boyutu meydana getirir. Genelde 0,5-10 mm arasında olan üçüncü boyut, görüntünün her aşamasında eşittir ve çok incedir. Görüntü, piksel adı verilen küçük karelerin ve pikselin yüzeyi ile kesit kalınlığının çarpımı sonucu meydana gelen ve hacim elementi anlamına gelen vokselin bir araya gelmesiyle oluşur. Tomografi cihazlarının bir başka ana parçası da görüntü işleme birimi olup, bunun yanında kullanıcı bilgisayarları vardır. Tomografi cihazlarında bilgisayarlar, diğer bileşenler tarafından elde edilen verileri görünür hale getirirler. Burada bilgisayarların genel olarak bir veri işleyici olarak çalıştığı görülmekte olup, bu görüntülerin operatör bilgisayarlarına gönderilerek gerekli analiz ve değerlendirmelerin yapılmasını sağlamaktadır (Tuncel 2012).



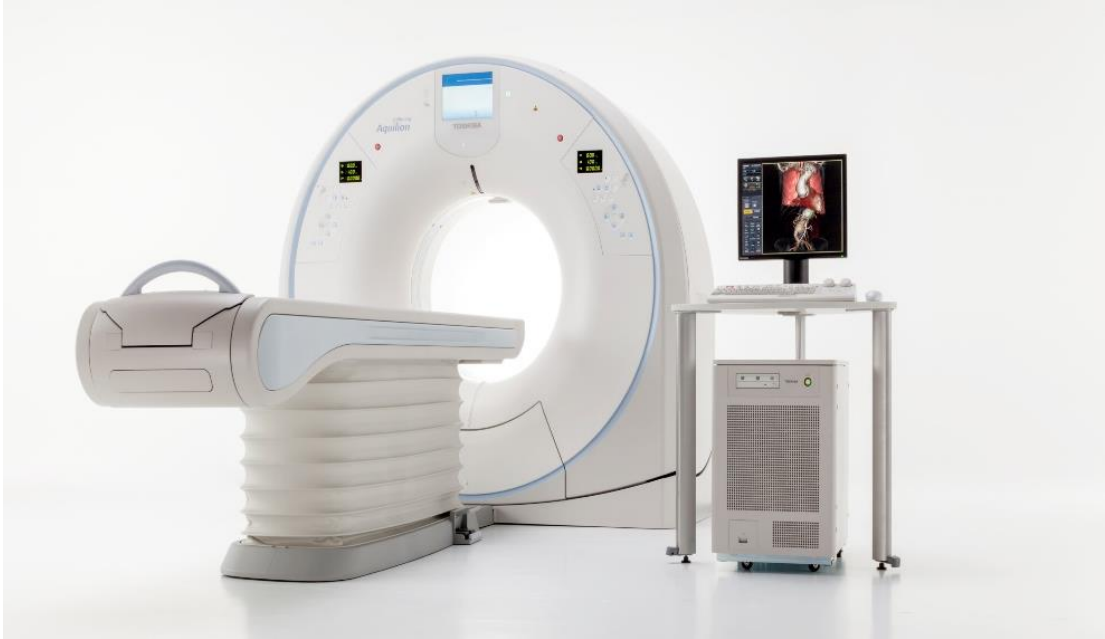**Şekil.2.4:** MDBT Cihaz Genel Görünüm

(<https://global.canon/en/technology/interview/ct/index.html>)

Ayrıca, MDBT cihazları ile tarama hızının yüksek olması ile birlikte geniş alanların taranabilmesi, anjiyografi incelemelerinde de önemli avantajlar sağlamış olmakla birlikte, MDBT kesitlerin çok ince alınabilmesi üç boyutlu görüntülerin yüksek kalitede elde edilmesine de olanak vermiştir. Baş boyun, pulmoner damarlar,

aorta, pelvik ve alt ekstremite arterleri, koroner arterlerin incelenmesinde, kolonoskopik çalışmalarda, akut apandisit tanısında, trakeobronşial stenozun değerlendirilmesi gibi birçok klinik alanda kullanılmaktadır. Görüntü elde etme sırasında iyi arterial kontrast sağlaması, optimum kontrastta arterial sistemi yeterince görüntülemesi, venöz görüntüyü engellemek için, arterial damar dağılımını kontrastın ilk sirkülasyonunda görüntülemesi ve volümetrik ölçümler yapılabilmesi MDBT'nin önemli özellikleri ve avantajları olarak tanımlanmaktadır (Prokop 2000, Akın ve Çoşkun 2003, Sakarya ve ark. 2004, Hekimoğlu ve Üstündağ 2007, Sağlam ve ark. 2007, Chalazonitis ve ark. 2008).

En önemli avantajı ise tarama hızındaki artıştır. Artan tarama hızı daha geniş hacimlerin daha kısa sürede incelenmesini sağlayarak, rutin kontrollerin süresini kısaltmıştır. Travmalı hastalarda artmış tarama hızı daha da önem kazanmaktadır. Bu hastalarda tüm vücut taraması yapılabilmektedir. Çocuk yaş grubunda veya uyum ve iletişim zorluğu çekilen, uyumsuz hastalarda inceleme minimum artefaktla tamamlanabilmektedir (Baykal ve Oyar 2003).



**Şekil.2.5:** MDT Genel Görünüm

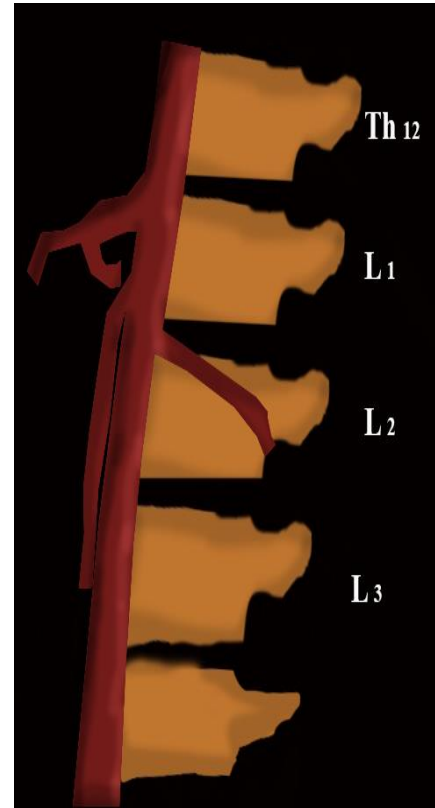
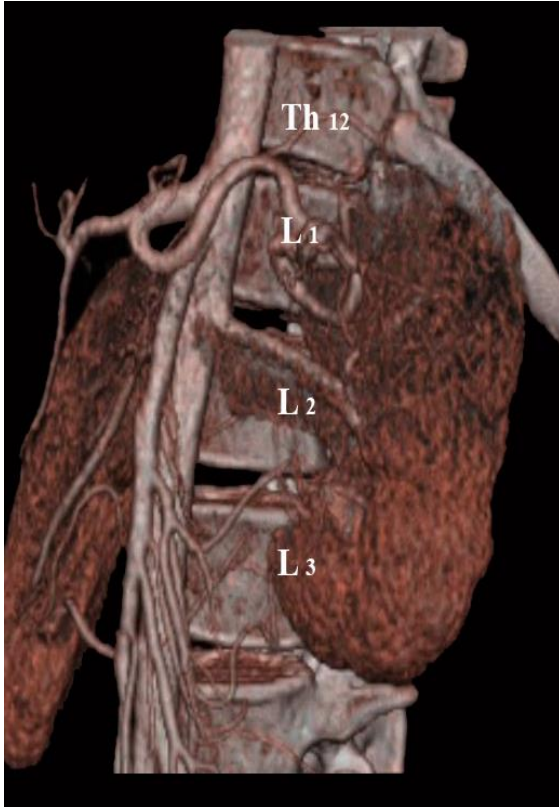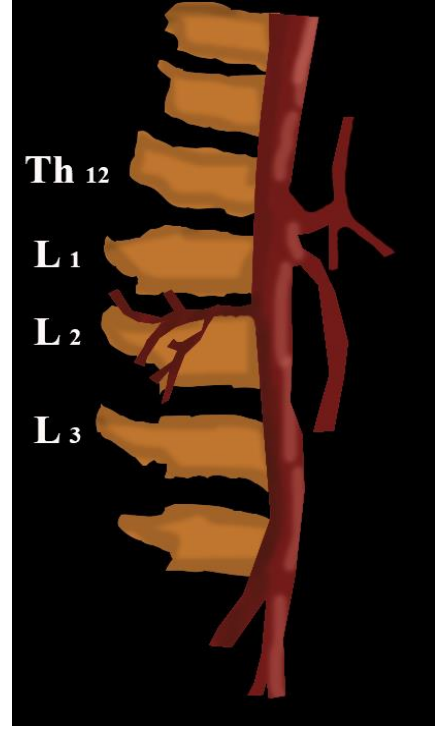
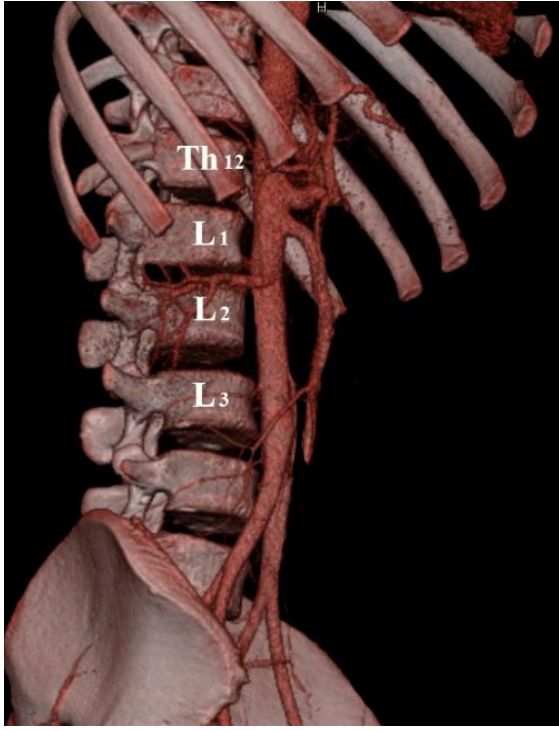
([https://www.management-krankenhaus.de/sites/management-krankenhaus.de/files/images/special/24077216\\_\\_original.jpg](https://www.management-krankenhaus.de/sites/management-krankenhaus.de/files/images/special/24077216__original.jpg))

### 3. MATERYAL VE METOD

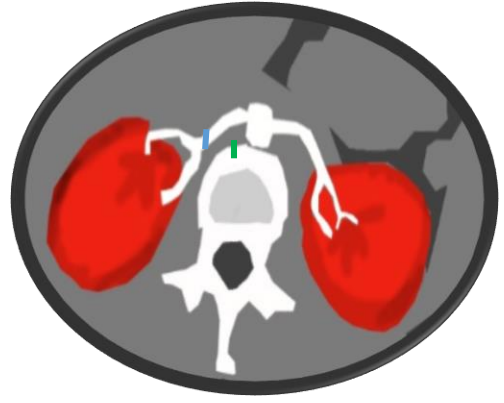
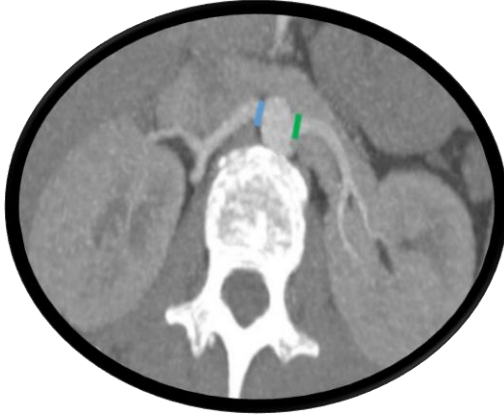
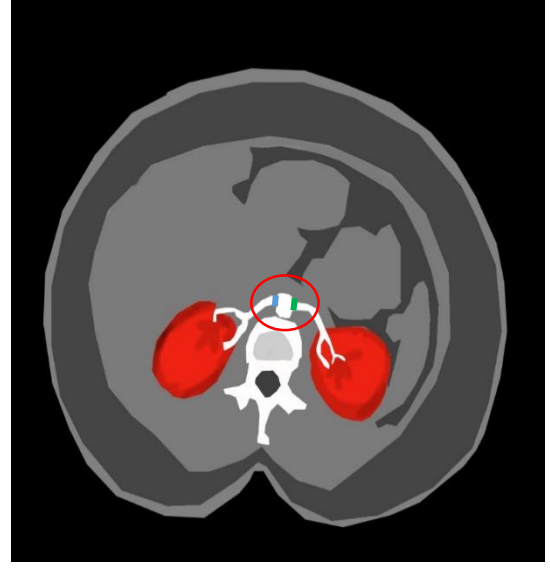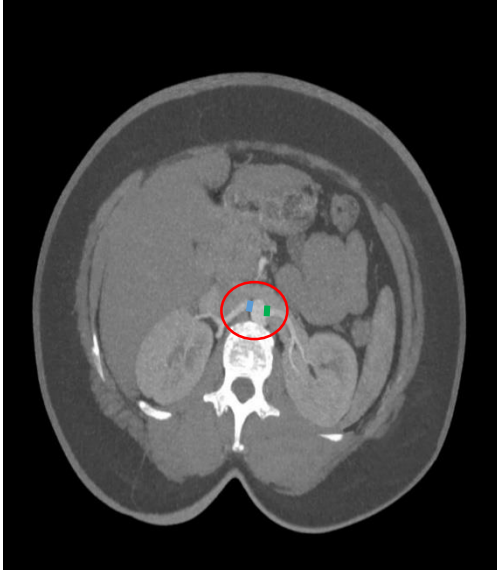
Çalışma, Necmettin Erbakan Üniversitesi Meram Tıp Fakültesi Radyoloji Anabilim Dalı'nda hastanemize başvurmuş hastalardan batın bölgesine yönelik görüntüleme istemi ile çekilen 700 MDBT görüntüsü üzerinde gerçekleştirildi. Bu görüntülerden çalışmamıza uygun olan 178 vaka seçildi. Bu vakaların 86'i kadın, 92'ü erkek hastadır. Çalışmadaki yaş aralığı kadınlarda 66 (39-93), erkeklerde 64,5 (40-89)'dir.

Elde edilen görüntülerdeki bulgular supin pozisyonda yatırılıp antekubital yoldan intravenöz iyotlu kontrast madde verildikten sonra, batın bölgesini (basis pulmones'ten regio pubica'ya kadar) içeren aksiyal planda MDBT (Sensation 64, Siemens, Erlangen, Germany) kullanılarak arterial fazda 0,6mm kesit kalınlığında görüntüler elde edildi. Bu kaynak görüntüler veri temininde standart rutin işlem olarak çalışma istasyonuna (Leonardo, Siemens, 3D ve inspace programları, Germany) gönderildi ve multiplanar görüntüleme yöntemi ile 3 boyutlu (aksiyal, sagittal ve koronal planda) MIP (maksimum intensity projection) ve MPR (multiplanar reformation) ile VRT (volume rendering technique) formatında işlenerek volumetrik ve subvolumetrik görüntüler oluşturuldu. VRT görüntüler inspace yazılımı ile elde edildi.

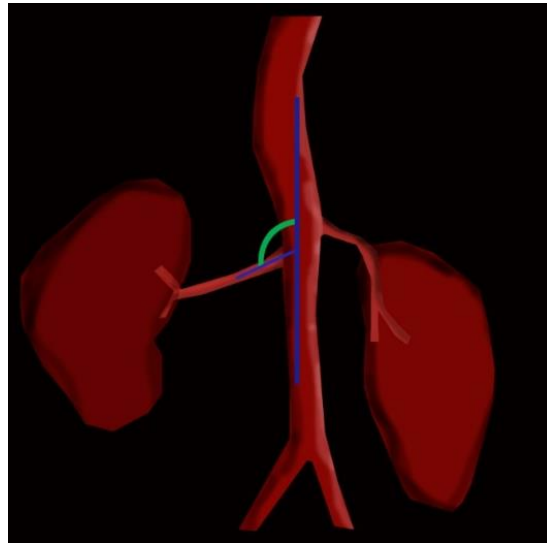
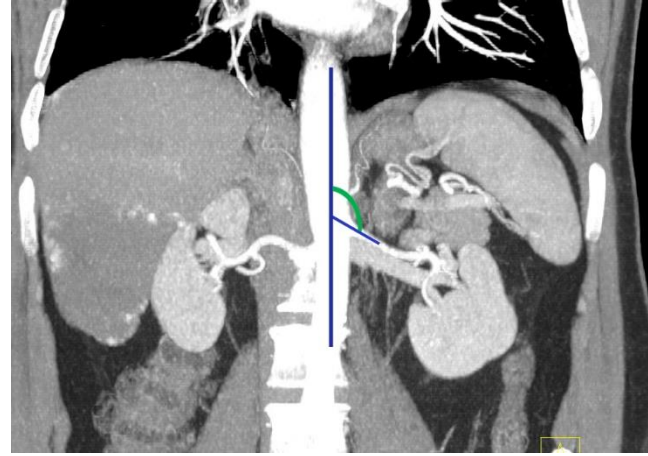
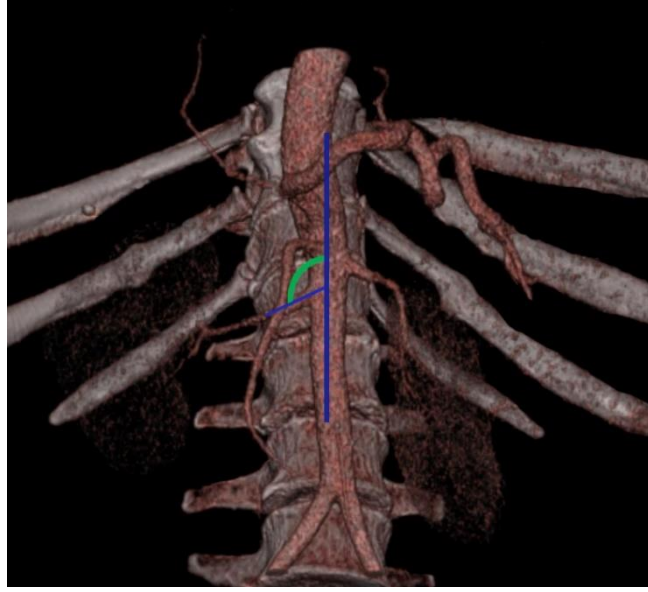
Çalışmamızda AR'lerin orijin aldıkları vertebra seviyeleri belirlendi. Literatüre uygunluk gösterecek şekilde 5 grup oluşturulmuştur. Bunlar sırasıyla; 1.grup T<sub>12</sub> vertebra seviyesinden çıkışlar, 2. grup L<sub>1</sub> seviyesinden çıkışlar, 3. grup L<sub>1-2</sub> seviyeleri aralığından çıkışlar, 4. grup L<sub>2</sub> seviyesi ve son olarak 5. grup L<sub>3</sub> seviyesi olarak belirlendi (Şekil.3.1). AR'nın AA' ten çıkış kök çap ölçümleri sağ erkek kök çapı (ErSaKÇ), sol erkek kök çapı (ErSoKÇ), sağ kadın kök çapı (KdSaKÇ), sol kadın kök çapı (KdSoKÇ) olmak üzere sınıflandırılmış ve ölçülmüştür (Şekil.3.2). AR'lerin AA' dan çıkış açıları erkek sağ açı (ErSaA), erkek sol açı (ErSoA), kadın sağ açı (KdSaA) ve kadın sol açı (KdSoA) olmak üzere tanımlanmış ve ölçümleri tamamlanmıştır (Şekil.3.3). Cinsiyet gözetmeksizin yapılan ölçümlerde ise sağ kök çapı (SaKÇ), sol kök çapı (SoKÇ), sağ kök çıkış açısı (SaA), sol kök çıkış açısı (SoA) ölçümleri yapılmıştır. Bu ölçümlerin dışında AR'lerin birbirlerine göre seviyeleri (Şekil.3.4) ve dal sayıları (Şekil.3.4) belirlenmiştir.



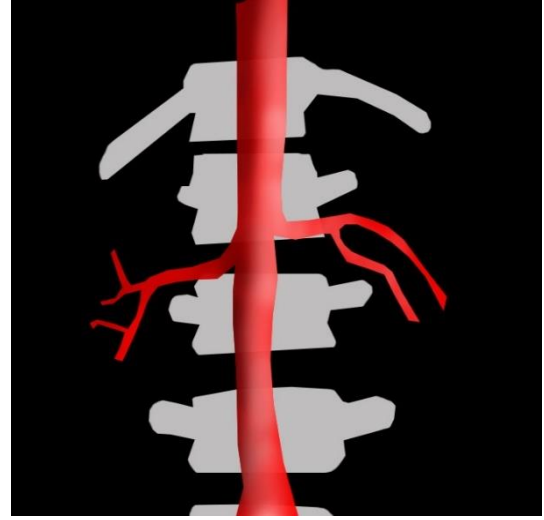
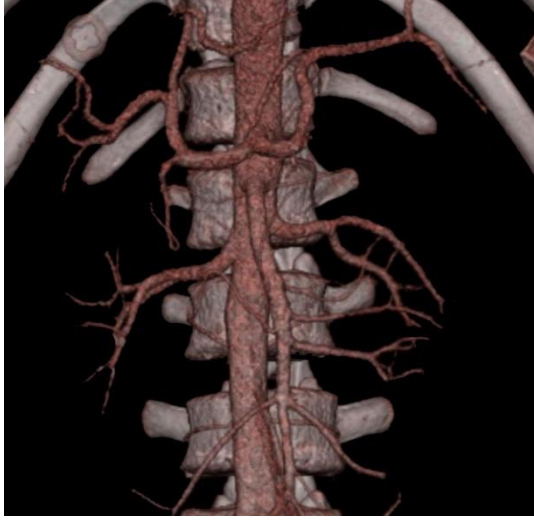Şekil.3.1: ARD ve ARS'nin kök çıkış vertebra seviyelerinin belirlenmesi



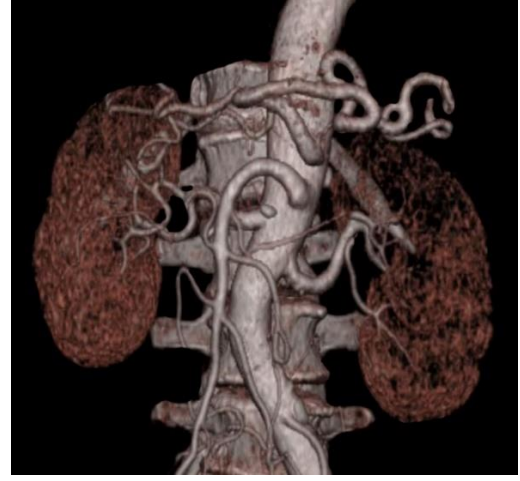
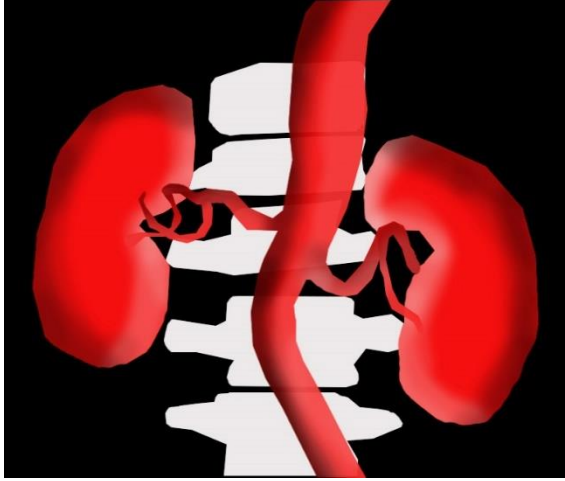
Şekil.3.2: ARD ve ARS'nin kök çıkış kalınlıklarının belirlenmesi



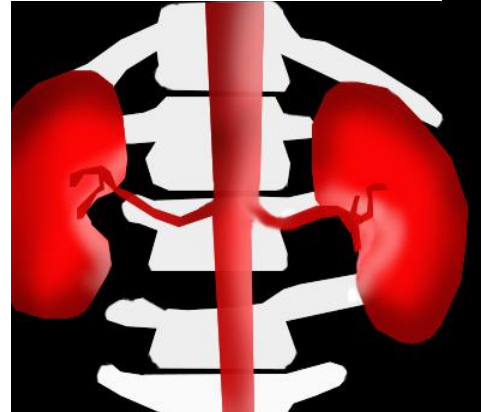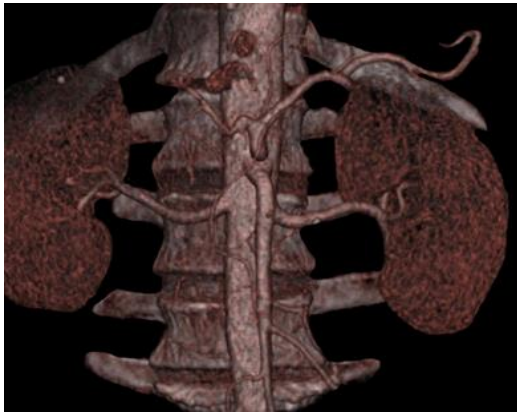**Şekil.3.3:** ARD ve ARS'nin kök çıkış açılarının belirlenmesi



ARS' nin ARD'den yukarıda olduđu örnek vakalar



ARD' nin ARS'den yukarıda olduđu örnek vakalar



ARS ve ARD' nin aynı vertebra seviyesinden çıktığı örnek vakalar

**Şekil.3.4:** ARD ve ARS'nin kök çıkış vertebra seviyelerinin birbirlerine göre değerlendirilmesi ve dal sayılarının belirlenmesi

#### 4. BULGULAR

Çalışmamızda elde edilen sonuçlar iki başlık altında değerlendirilerek incelenmiştir. Bunlardan ilki morfometrik bulgular diğeri ise nonmetrik bulgulardır. Morfometrik bulgular cm olarak verilmiştir. Elde edilen morfometrik bulgular istatistiki açıdan anlamlılıklarına bakılmış, nonmetrik bulguları ise literatüre uygunluk gösterecek şekilde değerlendirilmiştir.

##### 4.1.Elde Edilen Morfometrik Bulgular

Çalışmamız kapsamında 92'si erkek, 86'sı kadın toplam 178 bireyde ölçümler yapılmıştır. Morfometrik bulgulara varyasyon görülen 14 birey (9 Kadın, 5 Erkek) dahil edilmemiştir. Bu çalışma grubunda ortalama yaşlar sırasıyla erkeklerde (39-93 yaş aralığı)  $64.30 \pm 14.35$ , kadınlarda ise (42-86 yaş aralığı)  $64.61 \pm 11.91$  olarak saptanmıştır (Tablo.4.1.1).

**Tablo.4.1.1:** Çalışmaya dahil edilen bireylerin sayı ve yaşlarının tanımlayıcı verileri

Cinsiyet	n*	Min*	Maks*	Ort±SS*
Erkek	81	39	93	$64.30 \pm 14.35$
Kadın	83	42	86	$64.61 \pm 11.91$

\*:n: birey sayısı, Ort±SS: ortalama ve standart sapma değerleri

Çalışmada erkek bireylerin ölçüm değerleri min, max ve Ort±SS olarak Tablo.4.1.2'de verilmiştir. Kadın bireylerin ölçüm değerleri ise Tablo.4.1.3'te, tüm bireylerin cinsiyet gözetmeksizin elde edilen ölçüm değerleri ise Tablo.4.1.4' de verilmiştir. Tablo olarak verilen bu ölçüm değerleri tanımlayıcı istatistik verileri olarak aktarılmıştır.

**Tablo.4.1.2:** Erkek bireylerin tüm ölçüm noktaları için tanımlayıcı değer tablosu

Ölçüm Noktası	n*	Min*	Maks*	Ort±SS*
ErSaKÇ	81	0.20	0.92	$0.55 \pm 0.13$
ErSaA	81	77	179.00	$125.75 \pm 18.14$
ErSoKÇ	81	0.32	1.02	$0.61 \pm 0.12$
ErSoA	81	85	148.00	$119.16 \pm 13.20$

\*:n: birey sayısı, Min: Ölçülmüş olan en küçük değer, Maks: ölçülmüş olan en yüksek değer, Ort±SS: ortalama ve standart sapma değerleri

**Tablo.4.1.3:** Kadın bireylerin tüm ölçüm noktaları için tanımlayıcı değerleri

Ölçüm Noktası	n*	Min*	Maks*	Ort±SS*
<b>KdSaKÇ</b>	83	0.33	0.86	0.60±0.11
<b>KdSaA</b>	83	77.00	164.00	122.38±16.76
<b>KdSoKÇ</b>	83	0.39	0.97	0.69±0.12
<b>KdSoA</b>	83	72.00	162.00	115.92±14.74

\*:n: birey sayısı, Min: Ölçülmüş olan en küçük değer, Maks: ölçülmüş olan en yüksek değer, Ort±SS: ortalama ve standart sapma değerleri

**Tablo.4.1.4:** Tüm bireylerin (cinsiyet gözetmeksizin) elde edilen ölçüm noktaları için tanımlayıcı değer tablosu

Ölçüm Noktası	n*	Min*	Maks*	Ort±SS*
<b>SaKÇ</b>	164	0.20	0.92	0.58±0.12
<b>SaA</b>	164	77.00	179.00	124.04±17.48
<b>SoKÇ</b>	164	0.32	1.02	0.65±0.13
<b>SoA</b>	164	72.00	162.00	117.52±14.05

\*:n: birey sayısı, Min: Ölçülmüş olan en küçük değer, Maks: ölçülmüş olan en yüksek değer, Ort±SS: ortalama ve standart sapma değerleri

Çalışmamızda ölçülen tüm değerler için cinsiyetlere göre karşılaştırma yapılmıştır. Bu karşılaştırmada Independent-Samples T Testi kullanılmıştır. Elde edilen bulgulardan SaA ve SoA değerlerinde anlamlı fark elde edilememiştir ( $p < 0.05$ ). Elde edilen değerler Tablo.4.1.5’de verilmiştir.

**Tablo.4.1.5:** Erkek ve Kadın bireylerin ölçüm noktalarının istatistiki karşılaştırması

Ölçüm Noktası	Cinsiyet	n*	Ort±SS*	p*
<b>SaKÇ</b>	Erkek	81	0.55±0.13	0.01
	Kadın	83	0.60±0.11	
<b>SaA</b>	Erkek	81	125.75±18.14	0.21
	Kadın	83	122.38±16.76	
<b>SoKÇ</b>	Erkek	81	0.61±0.12	0.00
	Kadın	83	0.69±0.12	
<b>SoA</b>	Erkek	81	119.16±13.20	0.14
	Kadın	83	115.92±14.74	

\*:n: birey sayısı, Min: Ölçülmüş olan en küçük değer, Maks: ölçülmüş olan en yüksek değer, Ort±SS: ortalama ve standart sapma değerleri

Çalışmamızda cinsiyet ayrımı olmadan alınan görüntülerde erkek-kadın ölçüm değerleri ile karşılaştırılmıştır. Bu karşılaştırmada Independent-Samples T Testi kullanılmıştır. Elde edilen tüm bulgularda anlamlı fark elde edilmiştir ( $p<0,05$ ). Elde edilen değerler Tablo.4.1.6’de verilmiştir.

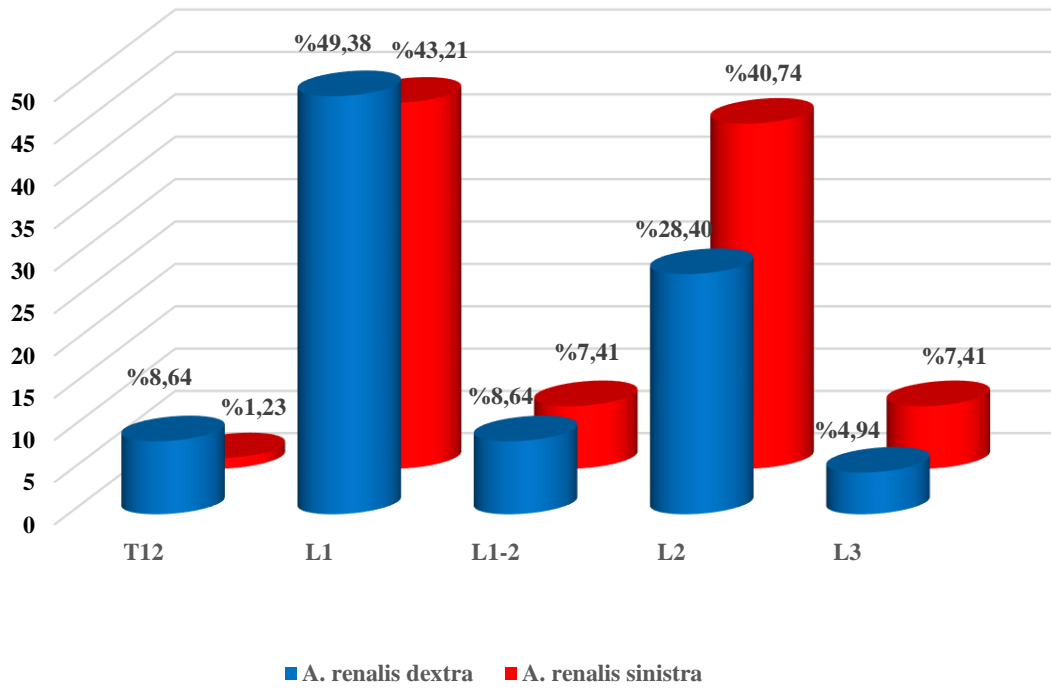
**Tablo.4.1.6:** Erkek-Kadın ve cinsiyet ayrımı olmaksızın tüm bireylerin sağ sol kök çap ve açı ölçümlerin istatistiki tablosu

Ölçüm Noktası		n*	Ort±SS*	p*
<b>ErSaSoÇ</b>	Sağ	81	0.55±0.13	<b>0.03</b>
	Sol	81	0.61±0.12	
<b>ErSaSoA</b>	Sağ	81	125.75±18.14	<b>0.09</b>
	Sol	81	119.16±13.20	
<b>KdSaSoÇ</b>	Sağ	83	0.60±0.11	<b>0.00</b>
	Sol	83	0.69±0.12	
<b>KdSaSoA</b>	Sağ	83	122.38±16.76	<b>0.09</b>
	Sol	83	115.92±14.74	
<b>TbSaSoÇ</b>	Sağ	164	0.58±0.12	<b>0.00</b>
	Sol	164	0.65±0.13	
<b>TbSaSoA</b>	Sağ	164	124.04±17.48	<b>0.00</b>
	Sol	164	117.52±14.05	

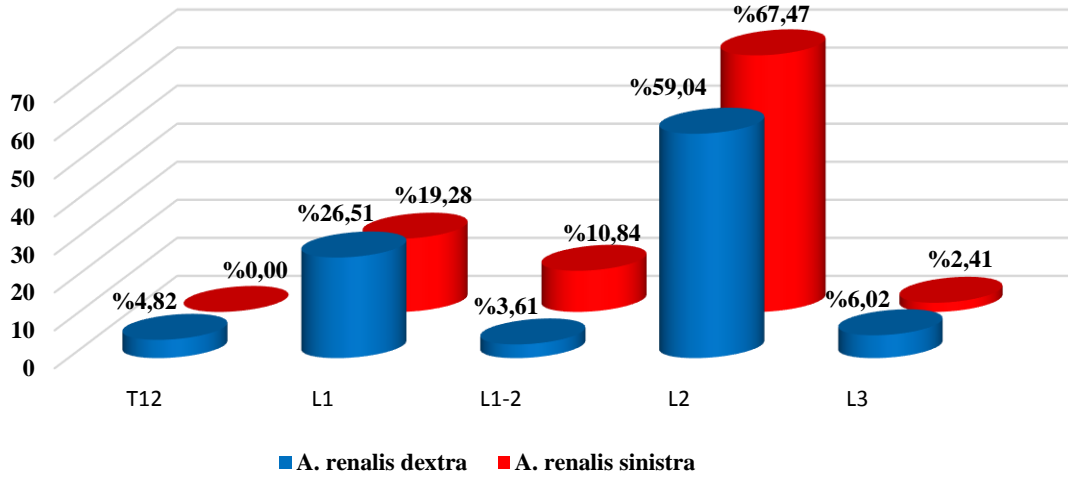
Çalışmamızda AR’lerin vertebra çıkış seviyelerine göre gruplandırma yapılmıştır. Bu gruplandırmaya göre oluşturulan verilerin dökümü Tablo.4.1.7’de verilmiştir. Tablo.4.1.7’deki veriler erkek, kadın ve cinsiyet ayrımı olmadan ayrı ayrı aktarılmıştır. Tablo 4.1.7’deki veriler adet olarak verilmiştir. Erkek bireylerden elde edilen veriler grafik 4.1.1, kadın bireylerden elde edilenler grafik 4.1.2, ve cinsiyet ayrımı olmaksızın elde edilen veriler ise grafik 4.1.3 olarak verilmiştir. Grafiklerde aktarılan değerler yüzdelik değer olarak verilmiştir. Erkek bireylerde vertebra çıkış seviyesi ağırlıklı olarak L1 seviyesinde, kadınlarda L2 seviyesinde, cinsiyet ayrımı olmadan tüm bireylerde yapılan değerlendirmede ise L2 seviyelerinde daha fazla yoğunlaştığı görülmüştür.

**Tablo.4.1.7:** Erkek-Kadın ve Tüm bireylerde arteria renalis' lerin vertebra çıkış seviyelerinde elde edilen değerleri

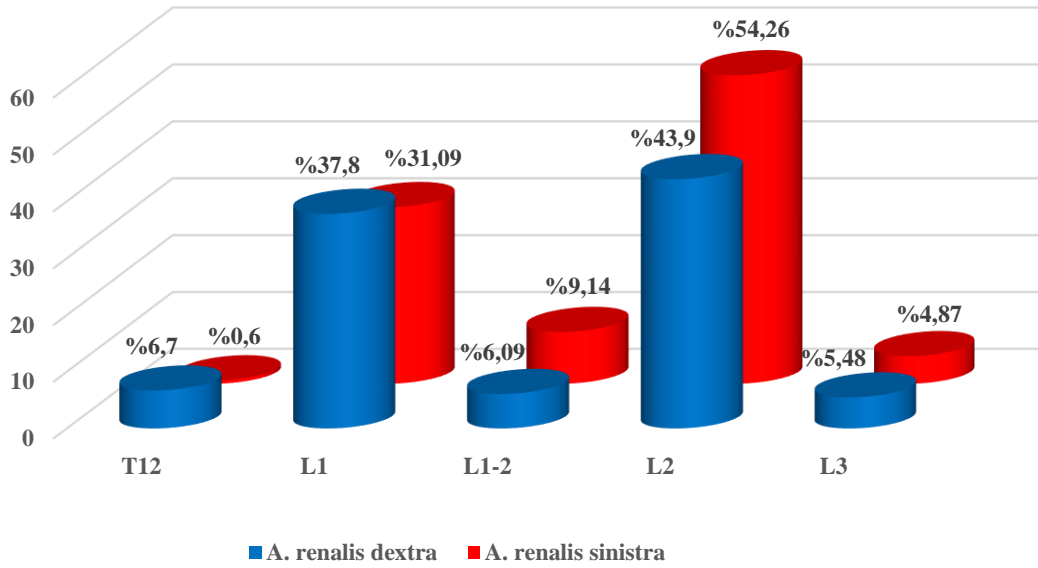
Vertebra Seviyesi	Erkek		Kadın		Tüm Bireyler	
	Sağ	Sol	Sağ	Sol	Sağ	Sol
T12	7	1	4	0	11	1
L1	40	35	22	16	62	51
L1-2	7	6	3	9	10	15
L2	23	33	49	56	72	89
L3	4	6	5	2	9	8
<b>Toplam</b>	<b>81</b>	<b>81</b>	<b>83</b>	<b>83</b>	<b>164</b>	<b>164</b>



**Grafik.4.1.1:** Erkek bireylerde arteria renalis' lerin vertebra çıkış seviyelerinde elde edilen yüzde değerleri



**Grafik.4.1.2:** Kadın bireylerde arteria renalis' lerin vertebra çıkış seviyelerinde elde edilen yüzde değerleri



**Grafik.4.1.3:** Tüm bireylerde arteria renalis' lerin vertebra çıkış seviyelerinde elde edilen yüzde değerleri

Ölçüm yapılan tüm değerler için ölçüm noktalarının korelasyon ilişkilerine bakılmıştır. Elde edilen bulgular Tablo.4.1.8 olarak aşağıda verilmiştir. Tabloya göre istatistik sonucunda yaş ile **SoKÇ** arasında negatif yönlü, cinsiyet ile **SaKÇ** ve **SoKÇ** arasında pozitif yönlü, **SoA** ile **SaA** arasında pozitif yönlü, **SoKÇ** ile **SaKÇ** arasında pozitif yönlü korelasyona rastlanmıştır.

**Tablo.4.1.8:** Ölçülen tüm değerlerin korelasyon tablosu

		<b>SaKÇ</b>	<b>SaA</b>	<b>SoKÇ</b>	<b>SoA</b>	<b>Cins</b>	<b>Yas</b>
<b>Yas</b>	<b>r</b>	-0.058	-0.096	<b>-0.192*</b>	-0.140	0.012	1
	<b>p</b>	0.464	0.220	0.014	0.073	0.882	
<b>Cins</b>	<b>r</b>	0.200*	-0.097	0.285**	-0.115	1	
	<b>p</b>	0.010	0.219	0.000	0.141		
<b>SoA</b>	<b>r</b>	-0.112	<b>0.249**</b>	0.023	1		
	<b>p</b>	0.154	0.001	0.775			
<b>SoKÇ</b>	<b>r</b>	<b>0.354**</b>	-0.020	1			
	<b>p</b>	0.000	0.801				
<b>SaA</b>	<b>r</b>	-0.071	1				
	<b>p</b>	0.368					
<b>SaKÇ</b>	<b>r</b>	1					
	<b>p</b>						

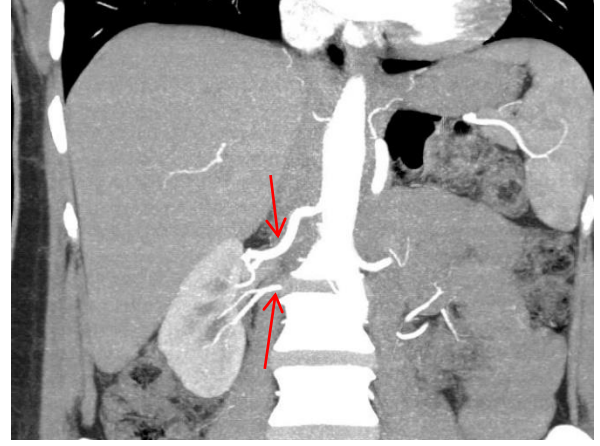
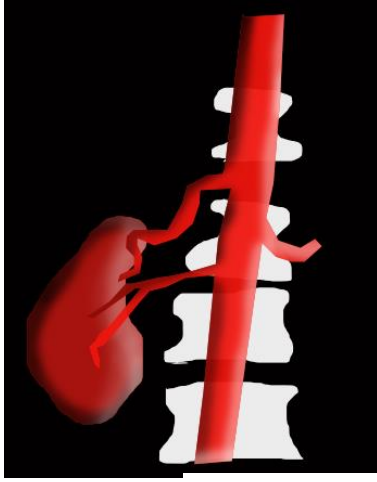
\* $p < 0.05$  \*\* $p < 0.01$

#### 4.2.Non-metrik bulgular

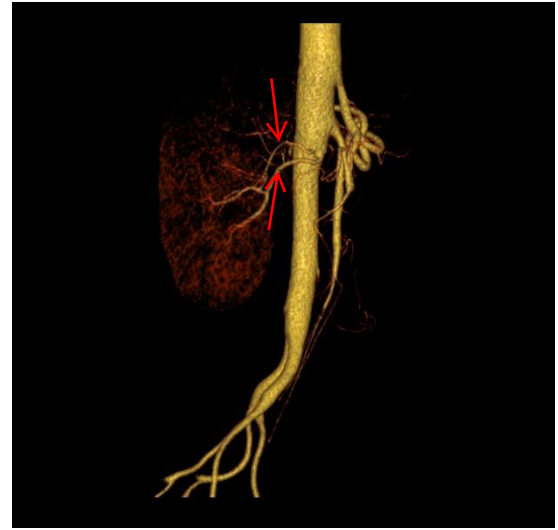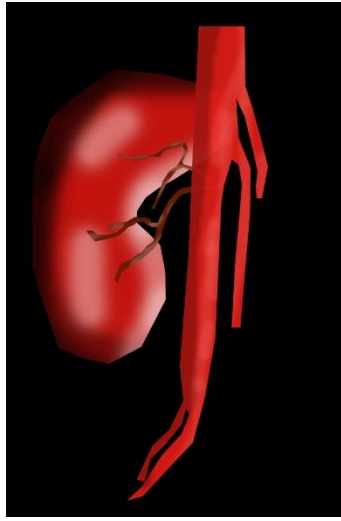
Çalışma kapsamında görüntüler üzerinden AR dal varyasyonları değerlendirilmiştir. AR'lerin sağ veya sol taraftan birden fazla dal çıkışları aşağıda tablo olarak özetlenmiş (Tablo.4.2.1) ve elde edilen vaka örnekleri ise resim (Şekil.4.2.1, Şekil.4.2.2) olarak verilmiştir. Toplamda 9 erkek, 5 kadın 14 vakada tek EAR vakasına rastlanmıştır. Bu oranda tüm vakaların %8,5'ine denk gelmektedir.

**Tablo.4.2.1:** Erkek-Kadın ve tüm bireylerde ekstra arteria renalis'lerin sağ-sol konumları, sayıları ve vertebra çıkış seviyelerinde elde edilen değerleri

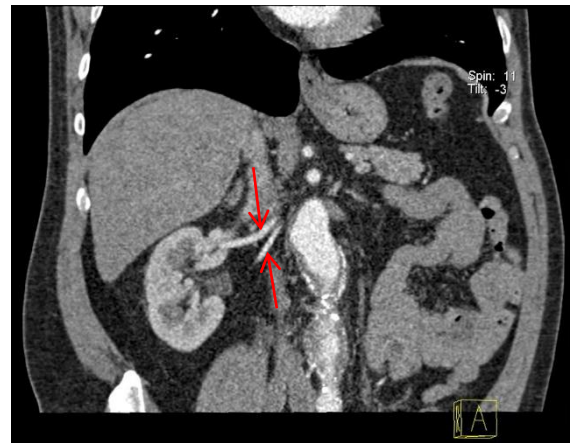
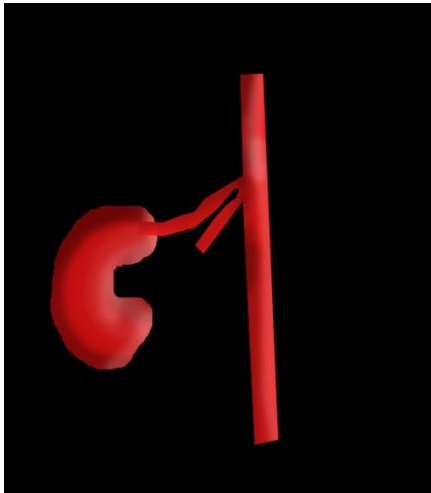
<b>Vertebra Seviyesi</b>	<b>Erkek</b>		<b>Kadın</b>		<b>Tüm Bireyler</b>	
	<b>Sağ</b>	<b>Sol</b>	<b>Sağ</b>	<b>Sol</b>	<b>Sağ</b>	<b>Sol</b>
<b>T12</b>						
<b>L1</b>	4	1			4	1
<b>L1-2</b>	1		1		2	
<b>L2</b>	1	2	2	2	3	4
<b>L3</b>						
<b>Toplam</b>	6	3	3	2	9	5



63 yaşında erkek hasta

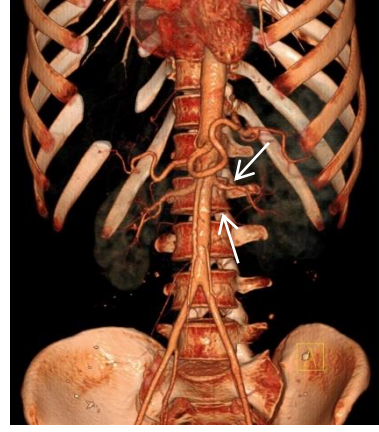
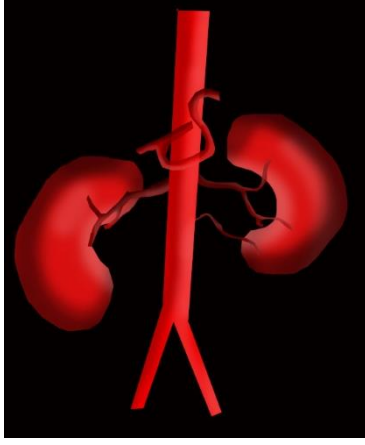


53 yaşında erkek hasta

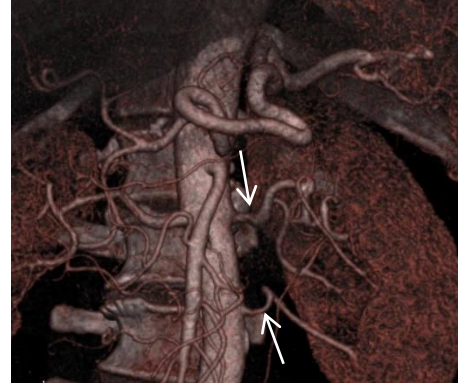
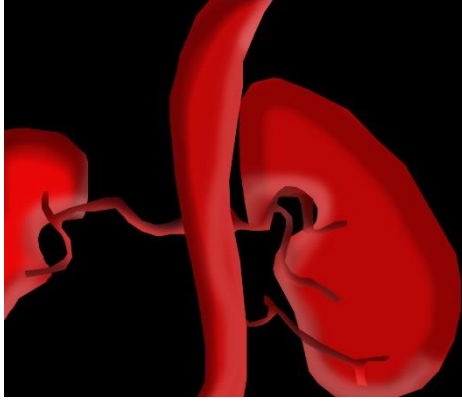

66 yaşında kadın hasta

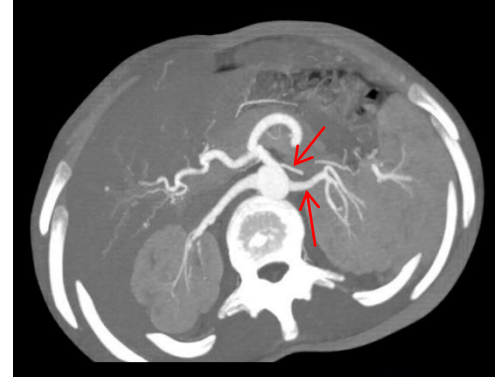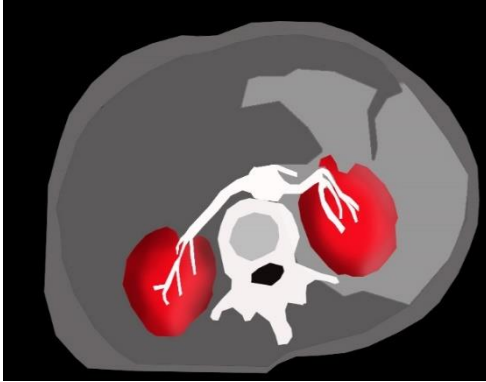
**Şekil.4.2.1:** Sağda 2 adet arteria renalis görülen vakalar



61 yaşında erkek hasta



41 yaşında kadın hasta



89 yaşında kadın hasta

Şekil.4.2.2: Solda 2 arteria renalis görülen vakalar

## 5. TARTIŞMA

Böbrekler AA' ten dallanan AR' ler tarafından beslenirler. AR' ler böbreğin hem fonksiyonel hem de beslendiği damarlarıdır. AR' ler böbreğin hacmine oranla biraz daha kalın damarlardır. Böylece kısa zamanda böbreklerden daha fazla miktarda kanın geçmesini sağlarlar. AR anomalileri böbrek damarlarındaki gelişim bozukluklarının sonucu olarak ortaya çıkar. Böbrekler kranial' den kaudal' e doğru pronefroz, mezonefroz ve metanefroz olmak üzere üç aşamada gelişir (Sadler 1997).

Embriyonal dönemde böbrekler pelvis te gelişir ve fetal dönemin başlaması ile karın içinde ki son pozisyonuna doğru yükselir. Bu yükselme sırasında böbrekler damarlarını birbiri ardınca daha üst segmentler den alırlar. AR' in orijinlerinin farklılık göstermesi ve bu varyasyonların oluşması mezonefrik arterlerin gelişim süreci ile açıklanmaktadır. Bu damarlar, AA 'in her iki tarafında, 6. servikal ve 3. lumbal vertebralar arasında, rete arteriozum ürogenitale denilen, adrenal bezleri, böbrekleri ve gonadları besleyen vasküler bir ağ oluşturur. Zamanla bu oluşan arterler asimile olur ve sonuç olarak tek bir mezonefrik arter kalarak böbreğin arteriel dolaşımını meydana getirir. Mezonefrik böbrek arterlerinin anomalileri sonucu AR 'lerin sayı varyasyonları ortaya çıkar (T.M Sadler 1997, Gökmen 2003, Van De Graaff 1998). Böbreğin gelişimi ve vaskülarizasyon mekanizması, çok yönlü embriyogenezine bağlı olarak karmaşıktır ve tam olarak anlaşılammıştır (Sequeira-Lopez ve 2014). Örnek verecek olursak, 18 mm'lik bir fetusta, gelişen mezonefrolar, metanefrozlar, suprarenal bezler ve gonadlar, dorsal aorttan kaynaklanan dokuz çift lateral mezonefrik arter tarafından sağlanır (Felix 1912).

Normal olarak, her böbrek, AA 'in bir dalı olarak L1 ve L2 seviyeleri arasında ortaya çıkan tek bir AR tarafından sağlanır. Her AR anterior ve posterior bölüme ayrılır. Anterior bölümden elde edilen dallar apikal, üst, orta ve alt segmentleri sağlarken, posterior böbrek böbreğin arka bölümünü besler (Maheswararao ve ark. 2016).

Ana AR' ler genellikle a. mesenterica superior'un hemen altında AA' ten köken almaktadır. Genelde AR' ler böbreğe hilum renale' den girerler. Tipik böbrek atardamarı, aortun lateral bir dalı olup, genel olarak L2 vertebra seviyesinde ortaya çıkar ve superior mezenterik arterin kökeninden daha aşağıda yer alır. Çoğu bireyde, her böbrek bir arter tarafından beslenir. ARD sağ renal hiluma ulaşmak için vena cava inferior' a (VCI) inferolateral ve posterior yol alırken, ARS sol renal hiluma ulaşmak

için yatay ve lateral olarak hareket eder (Hazırolan ve ark. 2011). Bununla birlikte, renal damarlar, önceki kadavra ve görüntüleme çalışmalarında da gösterildiği gibi fazlaca varyasyon oluşumu göstermektedirler. Bu AR varyasyonları, prehilal dallanma ve AR superior mezenterik atardamarına veya hatta iliak arterlerin proksimalinden bile oluşabilirler (Hazırolan ve ark. 2011).

Damar anatomisi ve varyasyonları üzerine tartışmalar ağırlıklı olarak 19. yüzyılın ortalarına kadar cerrahlar ve anatomistler arasındaydı (Arévalo ve ark. 2013). Ancak ileri görüntüleme tekniklerinin, özellikle BT' nin hızlı gelişiminin ardından, radyologlar vasküler anatominin varyasyonlarını görselleştirmeye ve tarif etmeye başladılar. Bilgisayarlı tomografik anjiyografi (BTA), vasküler görüntülemede bir altın standart olan konvansiyonel anjiyografiye yaklaşan doğrulukla renal vaskülatür dahil olmak üzere birçok bölgenin normal ve varyant anatomisinin kesin görüntülenmesini sağlayan hızlı invazif olmayan bir görüntüleme yöntemi olarak katkı sağlamaktadır (Hazırolan ve ark. 2011, Raman ve ark. 2007).

AR' ler zamanımıza kadar çok farklı yöntemler ile çalışılmış olup, kadavra diseksiyonları anatomik varyasyonları belirlemek için kullanılan geleneksel bir yöntemdir. Günümüzde ise radyolojik çalışmalar, vasküler varyasyonları belirlemede en iyi yöntem olarak kabul edilmektedir. Bunun ile birlikte, anjiyografi teknikleri ise vasküler varyasyonları belirlemede teşhis ve tedavi amaçlı invaziv girişimlere rehberlik içerdiği için radyolojik olarak yaygın kullanılan diğer yöntemlerden dir. Özellikle radyologlar renal damarlardaki anomalileri anjiyografi ile belirlemeyi tercih etmektedir (Türkvatan ve ark. 2009, Das 2008).

AR' lerin morfolojik varyasyonları, diğer terimlerin yanı sıra, değişken sayısı ve anormal, süpernümerari, tamamlayıcı, aksesuar olarak adlandırılan olağandışı dallardır (Budhiraja ve ark. 2013). Sampaio ve Passos'a göre bu oluşumlar çoklu renal arter olarak adlandırılmalı ve üst kutup, alt kutup olarak giriş bölgelerine göre değerlendirilmeli ve tanımlanmalıdır (Sampaio ve Passos 1992).

Bir veya daha fazla ek AR varlığı en sık görülen renal vasküler varyasyondur. İnsidans % 11.3 ila %59.5 arasında farklı irksal ve coğrafi bölgelere göre önemli ölçüde değişmektedir (Palmieri ve ark. 2011, Johnson ve ark. 2013). Çoklu AR' lerin ve ana AR' lerin cerrahi operasyonlardan önce tanımlanması çok büyük önem arz etmektedir (Seeley ve ark. 1996).

Bu çalışmamızda AR'lerin hangi omur seviyesinden çıktıklarını (orijin düzeyleri), sayı varyasyonlarının kaç adet olduğunu (sayı varyasyonları), AA' ten çıkış açılarını AA' ten çıkış çaplarını araştırdık. Yapılan literatür taramasında özellikle AR'lerin çap ve çıkış açıları ile ilgili yapılmış çok fazla çalışmaya rastlamadık. Ancak AR'lerin sayı varyasyonları ve seviyeleri ile ilgili çok sayıda ve farklı tarihlerde yapılmış çalışma veya araştırma veya olgu sunumu olduğunu tespit ettik. Fakat çalışmaların çoğunda bizim çalışmamıza benzer olarak AR' in çoğunlukla L1-L2 seviyesinden çıktığı belirtilmektedir (Satyapal ve ark. 2001).

Çiçekçibaşı ise T12-L1 seviyesinden çıkanların oranını sağda %3.8, solda %1.9 olarak bildirmişlerdir (Çiçekçibaşı ve ark. 2005).

Beregi ve arkadaşları T12 - L1 discus intervertebralis seviyesinden orijin alan sağda bir, solda bir a. renalis bildirmişlerdir (Beregi ve ark. 1999). Bizim yapmış olduğumuz çalışmada da columnae vertebrae' in bu seviyesinden orijin alan AR sağda %6.7, solda ise %0.6 olarak tespit ettik.

Biz L1 vertebra seviyesinden AR çıkışını sağda %37.8(62), solda %31.09(51) olarak tespit ettik. Bu oran Özkan ve arkadaşlarının yapmış olduğu çalışmada sağda %25, solda %23 olarak bildirilmiştir (Özkan ve ark. 2006). Beregi ve arkadaşlarının yapmış olduğu çalışmada L1 vertebra seviyesinde AR çıkma oranını sağda 31 (%15.5) olgu, solda 22 (%11) olgu bulmuşlardır (Beregi ve ark. 1999). Çiçekçibaşı AR' in L1 vertebra'nın üst seviyesinden çıkmasını sağda %67.3, solda ise %25.0, L1 orta seviyesinde ise sağ tarafta %9.6, sol tarafta %28.8, L1 vertebra alt düzeyinden çıkmasını ise sağda %15.3, solda %40.3 oranda bulmuşlardır (Çiçekçibaşı ve ark. 2005).

Özkan ve arkadaşlarının 2006 yılında yaptıkları çalışmada, 2003 ve 2005 yılları arasındaki 855 böbrek BT Anjiyografi ile incelenmiş. EAR varlığı ve hem ana AR'lerin hem de EAR'lerin vertebra seviyelerine bakılmış. Yapılan ölçümlerde toplamda 202 adet EAR varlığı tespit edilmiş. Bunlardan 135(%16) tanesinin sağ tarafta, 113(%13) tanesinin sol tarafta ve 46(%5) tanesinin ise her iki tarafta olduğu belirlenmiştir. Sağ tarafta tek EAR olgusu 126(%15), ikili EAR 9(%1), sol tarafta tek EAR olgusu 105(%12), ikili EAR olgusu 6(%0.7) ve üçlü EAR olgusu 2(%0.2) olarak tespit edilmiştir. Vertebra Seviyelerine bakıldığında ise hem ana AR'lerin hem de

EAR' lerin sağ taraftakilerin L1 seviyesinden, sol taraftakilerin ise L2 seviyesinden ayrıldığını belirtmişlerdir (Özkan ve ark. 2006).

Animaw ve arkadaşlarının 2018 yılında yaptıkları 30(25/83.3% erkek, 5/16.7% kadın) kadavrayı içeren çalışmalarında, 10 tane EAR bulgusuna rastlamışlardır. Bunlardan 7 tanesinde tek EAR varken 3 tanesinde ise çift EAR oluşumunu tespit etmişlerdir. Tespit edilen tek EAR' lerin 3 tanesi sağ tarafta, 4 tanesi sol tarafta iken tespit edilen 3 adet çift EAR' lerin ise sol tarafta olduğu ve sağ tarafta herhangi bir EAR oluşumunun gözlenmediğini bildirmişlerdir. Ayrıca 30 tane kadavra da vertebra seviyelerine bakmışlar ve 28(%46.7) tanesinin L1 seviyesinde, 26(%43.3) tanesinin L1-L2 seviyesinde 6(%10) tanesinin ise L2 seviyesinde olduğunu bildirmişleridir (Animaw ve ark. 2018).

Gümüş ve arkadaşlarının 2011 yılında yaptıkları çalışmada 2006 ile 2010 yılları arasındaki 403 (%49,2) erkek, 417 (%50,8) kadın ve yaş aralığı 4-97 olan toplam 820 adet böbrek MDBT de incenmiş. Bu çalışmada 102 (%24) böbrek kadında ve 121 (%30) böbrek de erkek te EAR varlığı tespit edilmiş. Ve bunların 127 (%15.5) tanesinin sağda, 134 (%16.5) tanesinin ise solda olduğu belirlenmiştir. Çift EAR olgusunu 118 (%14.4), üçlü EAR ise 8 (%1.0) olarak bildirmişlerdir. Sağ AR orijin düzeylerini ağırlıklı olarak L1 ve L2 arası olarak belirtmişlerdir. Sol AR orijin düzeylerini ise yine L1 ve L2 seviyelerinde olduğunu bildirmişlerdir (Gümüş ve ark. 2012).

Yılmaz ve arkadaşlarının yaptıkları çalışmada, BT ile 105 hasta taraması yapılmıştır. Bu hastaların 77 (%58.27)'si 26-80 yaş aralığında olan erkek ve 28 (%50.68)'i 20-76 yaş aralığında olan kadın bireylerin geriye dönük arşiv bilgilerini içerdiğini bildirmişlerdir. İncelenen tüm hastaların yaş ortalamaları 56.25 dir. Tüm olguların 20(%19.0) tanesinde sadece ikili EAR olgusu tespiti yaptıklarını bildirmişlerdir. Ve tespit edilen ikili EAR olgularının 13(%12.4) tanesinin solda, 7(%6.7) tanesinin de sağda olduğunun tespiti yapılmıştır. Cinsiyet dağılımına göre baktıklarında ise erkeklerin 9(%45)' unda solda, 6 (%30)' sında sağda, kadınların ise 4(%20)' ünde solda ve 1(%5)' inde ise sağda olduğunu bildirmişlerdir. EAR çıkış düzeylerine baktığımızda yoğunluğun L1-L2 düzeyinde 9(%45) adet olduğunu bildirmişlerdir (Yılmaz ve ark. 2013).

Vertebra seviyeleri ile ilgili yapılan diğer çalışmalar ile bizim bulgularımız çoğunlukla paralellik göstermektedir (Beregi ve ark. 1999, Satyapal ve ark. 2001, Çiçekçibaşı ve ark. 2005, Gümüş ve ark. 2012, Yılmaz ve ark. 2013, Animaw ve ark. 2018).

Rao ve arkadaşlarının 2015 yılında yaptıkları çalışmada, 4 yıl boyunca 32 kadavrada toplam 64 böbrek incelemişler. Bu çalışmada 19 erkek, 5 kadın kadavrası kullanılmıştır. İncelenen 64 böbreğin 18(%28) tanesinde EAR tespiti yapılmıştır. Bu tespit edilen 18 adet EAR' ın 10 tanesinin sağ tarafta, 8 tanesinin ise sol tarafta olduğunu bildirmişlerdir. İncelenen AR' lerin vertebra seviyeleri, aorta çıkış kök çapları ve çıkış açıları ile ilgili herhangi bir bildirimde bulunmamışlardır (Rao ve ark. 2015).

Kornafel ve arkadaşlarının yaptıkları 2010 yılına ait çalışmada, Eylül 2007 ve Aralık 2008 yılları arasındaki 91 kadın ve 110 erkek hasta içeren toplam 201 hasta 64 kesitli BT ile incelenmiş. Bu incelenen 402 böbrekte toplam 83(%20.64) adet EAR varlığı tespit edilmiştir. Tespit edilen EAR' lerin 33 tanesinin sağ tarafta, 50 tanesinin ise sol tarafta olduğu bildirilmiştir. Bu çalışmada da AR' lerin vertebra seviyeleri, AA' ten kök çıkış açıcı ve çapları ile ilgili herhangi bir ölçüm yapılmamıştır (Kornafel ve ark. 2010).

Munnusamy ve arkadaşlarının yaptıkları 2016 yılındaki çalışmada, BT anjiyografi ile yaşları 25-30 aralığında olan 50 hastada 100 adet böbrek incelemesi yapmışlardır. Yaptıkları incelemede 38 adet EAR varlığı tespit etmişlerdir. Bu değer yapılmış diğer çalışmalara göre oldukça yüksek bir orana sahiptir. Bu EAR' lerin 13 tanesi sağ tarafta olup bunların 10 tanesi tek EAR, 3 tanesi ise iki EAR barındırmaktadır. Sol tarafta ise 11 tanesi tek EAR, 2 tanesi ise iki EAR bulundurmaktadır. Buradaki çalışmada renal arterlerin çıkış seviyeleri, kök çapları ve aorta abdominalis ten çıkış açıları hakkında herhangi bir bilgi bildirmemişlerdir (Munnusamy ve ark. 2016).

Famurewa ve arkadaşlarının 2018 yılında yaptıkları retrospektif renal vasküler anatomi varyasyonlarının tanımlayıcı görüntüleme çalışmasında, Güneybatı Nijerya'da üçüncü basamak sağlık hizmeti veren bir hastanenin Radyoloji Bölümü'nde 18 yaş ve üstü hastalar arasında gerçekleştirilen ve 2011 ile 2016 yılları arasındaki veriler taranmıştır. Bu taramada sonucunda 102 (%51)'si kadın ve 98 (%49)'i erkek bireylerden oluşan toplam 200 hasta görüntüsü değerlendirilmiştir. Yaş aralığı 18-90

(53.08 ± 17.01) olarak bildirilen hastaların 20 (%10) tanesinde sağ, 26 (%13) tanesinde sol ve 7 (%3,5) tanesinde ise çift taraflı EAR tespit edildiği belirtilmiştir (Famurewa ve ark. 2018). Vertebra seviyeleri, açı ve kök çapları ile ilgili herhangi bir bildirim yapılmamıştır.

Praveen ve arkadaşlarının 2016 yılında yaptıkları 100 hastayı kapsayan radyolojik görüntüleme çalışmasında 128 kesitli MDBT kullanılmış olup, 22(%22) hastada EAR olgusuna rastlanmıştır. Bu 22 EAR olgusundan 10(%45.45) tanesinde erken dallanma, 12(%54.54) tanesinde ise çift taraflı EAR olduğu tespit edilmiştir (Praveen ve ark. 2016). Vertebra seviyeleri, renal arter kök çıkış açıları ve çapları ile ilgili herhangi bir çalışma yapmamışlardır.

Budhiraja ve arkadaşlarının 2013 yılında yaptıkları Hindistan popülasyonu ile ilgili 42 adet kadavra incelemesi çalışmasında, 38(%45.2) böbrekte tek AR varken 46(%54.7) böbrekte EAR varlığı tespit etmişlerdir. Bu tespit edilen EAR' lerin 19(%22,6) tanesi çift hilar EAR, 10(%11.8) tanesi 3'lü hilar EAR, 11(%13.1) tanesinin hilar ve üst kutup EAR ve 6(%7,1) tanesinin ise hilar ve alt kutup EAR olduğunu bildirmişlerdir (Budhiraja ve ark. 2013). Vertebra seviyeleri, kök çapı ve açı ile ilgili herhangi bir ölçüm yapmamışlardır.

Bhimsen ve arkadaşlarının 2016 yılında yaptıkları 100 adet hastanın alındığı çalışma ölçümlerinin 69 tanesinde tek AR varken 31 tanesinde ise EAR olgusuna rastlamışlardır. Üçlü ya da daha fazla sayıya ait herhangi bir EAR bulgusuna rastlamamışlardır. Çift EAR olgusu sağ tarafta 11(4 erkek, 7 kadın) iken sol tarafta 26(13 erkek, 13 kadın) olarak bildirilmiştir (Bhimsen ve ark. 2016).

Juan ve arkadaşlarının 2016 yılında Kolombiya popülasyonu üzerine 153 BT taraması ile yaptıkları bir çalışmada, 153 taramadaki popülasyonun 83 (%54) erkek, 70 (%46) inin kadın, yaş aralığının ise 18 - 50 yaş üzeri olduğunu ve ölçümler sonucunda 39 ( %33) adet tekli hilar EAR, 66 (55) adet tekli polar EAR, 11 (%9) adet çift EAR ve 2 (%1) adet ise üçlü EAR varyasyonu tespit ettiklerini bildirmişlerdir. Toplam 118 adet EAR bulgusuna rastlamışlar ve bunların 45 tanesi sol tarafta ve 74 tanesinin ise sağ tarafta olduğunu bildirmişlerdir (Juan ve ark. 2016).

Çınar ve Türkvatan' nın yapmış oldukları 2016 yılındaki 504 (317 erkek ve 187 kadın) ölçüm içeren MDBT çalışmalarında, yaş aralığını 18-92 ve yaş ortalamasını 56.4 olarak bildirmişlerdir. Bu 504 MDBT ölçümleri sonucunda 158 tane EAR tespit edildiğini bildirmişlerdir. Tespit edilen EAR' lerin 58 (%11.5) tanesi sağ tarafta, 65 (%12.9) tanesi sol tarafta ve 35 (%6.5) tanesi ise çift taraflı olarak görüntülediği

bildirilmiştir. Ayrıca ölçümler sonucunda 112 (%22.2) tanesi çift EAR, 38 (%7.5) tanesi üçlü EAR, 7 (%1.4) tanesi dörtlü EAR ve 1 (%0.2) tanesinin ise beşli EAR bildirmişlerdir (Çınar ve Türkvatan 2016).

Bhandari ve arkadaşlarının 2016 yılında Hindistan'da yapmış oldukları 100 kadavralık çalışmada, 29 adet EAR varlığını tespit etmişlerdir. Bu tespit edilen 29 adet EAR'lerin 16 (%55.17) tanesinin sol tarafta, 9 (%31.03) tanesinin sağ tarafta ve 4 (%13.79) tanesinin ise çift taraflı olduğunu bildirmişlerdir (Bhandari ve ark. 2016).

Zhao ve arkadaşlarının 2014 yılında yapıp 2015 yılında yayınladıkları çalışmada, 2007 ila 2011 yılları arasında böbrek transplantasyonu için hastaneye gelen 186 erkek ve 87 kadın olmak üzere yaş aralıkları 20-65 olan toplam 273 canlı donör böbrek görüntüsünü incelediklerinde 55 böbrekte toplam 79 adet EAR olgusuna rastladıklarını bildirmişlerdir. Bu belirlenen EAR'lerin 35 (%44.3) tanesinin üst lop, 27 (%34.2) tanesinin hilus ve 17 (%21.5) tanesinin ise alt lopta oluşum aldığını bildirmişlerdir. Ayrıca tespit edilen 55 EAR olgusunun 37 (%13.6)'sinin sol tarafta, 28 (%10.3) tanesinin ise sağ tarafta olduğunu bildirmişlerdir. Tespit edilen EAR 35 tanesinin tek dal, 7 tanesinin çift dal ve 1 tanesinin ise 3 dal şeklinde olduğunu bildirmişlerdir (Zhao ve ark. 2015).

## 6. SONUÇ

Çalışmamız kapsamında 92'si erkek, 86'sı kadın toplam 178 bireyde ölçümler yapılmıştır. Morfometrik bulgulara varyasyon görülen 14 birey (9 Kadın, 5 Erkek) dâhil edilmemiştir. Çalışma sonucunda erkek ve kadın bireylerin sağ ve sol kök çaplarının arasında anlamlı farklılıklar bulunmuştur (Tablo.4.1.5, Tablo.4.1.6). Ayrıca her iki cinsiyetteki ARD ve ARS'lerin kök çapları arasında ise anlamlı farklılık göze çarpmaktadır (Tablo.4.1.5, Tablo.4.1.6). Kadın ve erkek bireylerin kök çıkış açılarına bakıldığında ise cinsiyetler arasında anlamlı fark bulunmazken ARD ve ARS'ler arasında anlamlı bulunmuştur (Tablo.4.1.4). Ölçümlerimizde erkek bireylerin yapılan ölçümlerinde daha yüksek değerler elde edilmiştir (Tablo.4.1.2). Bunun sebebinin ise cinsiyete bağlı olarak erkeklerin fiziksel gelişim özelliklerinin kadın bireylere göre farklı olmasından kaynaklandığını düşünmekteyiz.

Vertebra seviyelerine göre yapılan değerlendirmede ise erkek bireyler de AR'lerin ağırlıklı olarak L1 seviyesi, kadın bireylerde ise L2 seviyesinde yoğunluk gösterdiği bulunmuştur (Tablo.4.1.7). 14 vakada EAR gözlenmiştir. Bu vakalar çalışmaya dâhil edilen tüm vakaların %8.5'ine denk gelmektedir. EAR'lerin sayısı ve sıklığının bilinmesi böbrek yetmezliğine bağlı böbrek transplantasyonu, suprarenal cerrahi gibi ciddi cerrahi girişimlerinde bölge cerrahları açısından önem arz etmektedir. Ayrıca EAR'lerin beslediği segmentlerle ilgili olarak iskemi ve nekroz riskini gözardı etmemek gerektiğini düşünmekteyiz. Dolayısıyla EAR'leri ortaya koyduğumuz çalışmamızın renal anjio gibi diagnostik açıdan bölge ile ilgilenen radyologlar içinde hem anatomik hem varyasyon bilgisi açısından faydalı olacağını düşünmekteyiz.

Çalışmamızın sonuçlarının ülkemizdeki AR normal anatomik yapısını ortaya koymada yardımcı olmasının yanı sıra görülebilecek dal varyasyonlarını ortaya koyması açısından önem arzettiğini düşünmekteyiz. Bunların yanı sıra benzer çalışmalar açısından yol gösterici olabilecek ve literatüre bu yönde katkı sağlayacağı kanaatindeyiz.

## 7. KAYNAKLAR

- Akın O, Coşkun M. Multidedektör BT anjiyografi: teknik ve klinik uygulamalar. Tanısal ve Girişimsel Radyoloji, 2003;9:139-45.
- Anafarta M.K, Yaman Ö.M. Campbell Üroloji.8. Baskı. ODTÜ. Ankara. 2000;ss 19-27.
- Animaw Z, Worku A, Muche A. Renal artery origins, destinations and variations: Cadaveric study in ethiopian population. Int J Anat Var. 2018;11(1):001-003.
- Arévalo Pérez J, Gragera Torres F, Marín Toribio A, Koren Fernández L, Hayoun C, Daimiel Naranjo I, et al. Angio CT assessment of anatomical variants in renal vasculature: Its importance in the living donor. Insights Imaging 2013;4:199- 211.
- Arıncı K, Elhan A. Anatomi. Güneş kitabevi, Ankara. 1997;Cilt I:ss 311-316.
- Arslan T, X Işımları ve Kullanım Alanları, Gazi Üniversitesi, Gazi Eğitim Fakültesi, Fizik Anabilim Dalı Tez Çalışması, Ankara, 2010.
- Aslanoğlu H, Bükülmez S, Kurutkan Mn, Şahin S, Kulcuoğlu A, Aydın G. 3. Radyoloji Teknisyenleri Mesleki Eğitim Toplantıları: 23, Antalya, 2009.
- Baykal B, Oyar O, 2003. Bilgisayarlı Tomografi, Tıbbi Görüntüleme Fiziği. Ankara Timasat Basım, 231-276.
- Beregi J.P, Mauroy B, Willoteaux S, Vehier M.C, Jardin R.M, Francke J.P. Anatomic variation in the origin of the main renal arteries Spiral CTA Evaluation. Eur. Radiol.1999;9:pp 1330-1334.
- Bhandari K., Dr. Kamil Khan, Mrs Sanju Acharya. Prevalence of Accessory Renal Artery and its Clinical Implications. A Cadaveric Study. Gjra - Global Journal for Research Analysis. Volume-5, Issue-8, August - 2016.ISSN No 2277 – 8160.
- Bhimsen T., Archana Sharma, G.L. Nigam, V.D.Pandey, Arvind Yadav, Ketu Chauhan. CT Angiographic Study of Variations of Human Renal Arteries. Department of Anatomy LLRM Medical College, Meerut- J. Anat. Sciences, 24(1): June 2016, 52-55.

- Budhiraja V, Rastogi R, Jain V, et al. Anatomical variations of renal artery and its clinical correlations: A cadaveric study from central India. *J Morphol Sci.* 2013;30:228-33.
- Büyükmumcu M, Şeker M, Karabulut AK, Ziylan T, Uysal İİ. İnsan Fötüslerinde damar gelişiminin mikrodiseksiyonla incelenmesi. *Genel Tıp Dergisi*, 1999; 9(2):69-74.
- Canbay A, Akar N, Kayhan T, Erdoğan N, Şahin D, Diker E, Aydoğdu S. Koroner arter hastalığı anjiyografiyle kanıtlanmış olgularda multidedektör bilgisayarlı tomografinin tanısal doğruluğu. *Arch Türk Soc cardiol*, 2006;34:16-21.
- Ceylan Tekin R, 2010. Serebral sinus ven trombozlarında 64 kesitli çok kesitli bilgisayarlı tomografi ile yapılan serebral BT venografinin tanısal değeri. Uzmanlık Tezi. Dicle Üniversitesi Tıp Fakültesi Radyodiagnostik Anabilimdalı, Diyarbakır.
- Chalazonitis NA, Tzovara I, Sammouti E, Ptohis N, Sotiropoulou E, Protopapa E, Nikolaou V, Ghiatas AA. Apandisitte bilgisayarlı tomografinin önemi. *Diagn interv radiol*, 2008;14:19-25.
- Çınar C., Türkvatan A.. Prevalence of renal vascular variations: Evaluation with MDCT angiography *Diagnostic and Interventional Imaging* (2016) . DIII-787; No. of Pages 7.
- Çiçekçibas A, Ziylan T, Salbacak A, Seker M, Büyükmumcu M, Tuncer I. An Investigation of the origin, location and variations of the renal arteries in human fetuses and their clinical relevance. *Ann Anat.* 2005;187:pp 421-427.
- Das S. Anomalous renal arteries and its clinical implications. *Bratisl Lek Listy* 2008; 109(4):pp 182-184.
- Drake R.L, Vogl W, Mitchell A.W.M. *Gray's anatomy* Churchill Livingstone, London. 2007;ss 321-325.
- Famurewa OC, Asaleye CM, Ibitoye BO, Ayoola OO, Aderibigbe AS, Badmus TA. Variations of renal vascular anatomy in a Nigerian population: A computerized tomography study. *Niger J Clin Pract* 2018;21:840-6.

- Felix W. Mesonephric arteries (aa. mesonephrica).In: Keibel F and Mall FP (eds) Manual of human embryology. Vol. 22. 1912, Philadelphia, Pa, USA: Lippincott, 1912, pp.820–825.
- Gökhan N, Çavuşoğlu H, Tıbbi Fizyoloji, 7. Baskı, Nobel Tıp Kitabevleri, İstanbul, 1989; 301-20.
- Gökmen F.G. Sistematik anatomi. İzmir Güven Kitabevi. 2003;ss 531-534
- Guyton C.A, Hall E.J, Çeviri ed. Çavuşoğlu H, Yeğen Ç, Tıbbi Fizyoloji, 11. Baskı Nobel Matbacılık, İstanbul, 2007 sy:161
- Gümüş H., Yaşar Bükte, Erdal Özdemir, Mehmet Güli Çetinçakmak, Güven Tekba, Faysal Ekici, Hakan Önder ve Aşur Uyar. Variations of Renal Artery in 820 Patients Using 64-Detector CT-Angiography. Department of Radiology, Medical School, Dicle University, Diyarbakır, Turkey; Department of Radiology, Mardin State.
- Hazırolan T, Öz M, Türkbey B, Karaosmanoğlu AD, Oğuz BS, Canyığıt M, et al. CT angiography of the renal arteries and veins: Normal anatomy and variants. Diagn Interv Radiol 2011;17:67- 73.
- Hekimoğlu ÖK, Üstündağ Y. Kolorektal kanserlerde güncel radyolojik yaklaşımlar. Güncel gastroenteroloji, 2007;155-59.
- Hospital, Mardin, Turkey; Renal Failure, 34(3): 286–290, (2012) Copyright © Informa Healthcare USA, Inc. ISSN 0886-022X print/1525-6049 online DOI: 10.3109/0886022X.2011.647295.
- İnsan Anatomi Atlası (Human Anatomy-Atlas). Cilt-3. S.125. Giuseppe Anastasi, Eugenio Gaudio, Carlo Tacchetti. Türkçe Çeviri: Prof. Dr. Mustafa Büyükmumcu. Yayın No: 224, ISBN: 978-975-2480-04-4. 1.Basım, Eylül 2018.
- Johnson PB, Cawich SO, Shah SD, Aiken W, McGregor RG, Brown H, et al. Accessory renal arteries in a Caribbean population: A computed tomography based study. Springerplus 2013;2:443.
- Juan S. Calle Toro, Gabriel Prada, Sara Yukie Rodriguez Takeuchi, Robinson Pachecho, Gloria Baena, Ana M. Granados. Artery Research (2016) 14, 22e26.

Received 21 November 2015; received in revised form 6 January 2016; accepted 4 February 2016.

Kaya T, Kas İskelet Yumuşak Doku Radyolojisi, Nobel ve Güneş Kitabevi, 2008;24-29.

Kornafel O., Bogusława Baran, Izabela Pawlikowska, Piotr Laszczyński, Maciej Guziński, Marek Szaśiadek. Analysis of anatomical variations of the main arteries branching from the abdominal aorta, with 64-detector computed tomography Pol J Radiol, 2010; 75(2): 38-45.

Munnusamy K., Sankaran Ponnusamy Kasirajan, Karthikeyan Gurusamy, Gunapriya Raghunath, Shilpakala Leshappa Bolshetty, Sudakshina Chakrabarti, Priyadarshini Annadurai, Zareena Begum Mıyajan. Variations in Branching Pattern of Renal Artery in Kidney Donors Using Ct Angiography. DOI: 10.7860/JCDR/2016/16690.7342. Journal of Clinical and Diagnostic Research. 2016 Mar, Vol-10(3): AC01-AC03.

Maheswararao SU, Vanju VVL, Shahajeer B, et al. A cadaveric study of renal hilar structures and their variations in Andhra Pradesh population of South India. J Evid Based Med Healthc. 2016;3:3760-3.

Moore KL. Clinically Oriented Anatomy (4th ed), Williams and Wilkins Baltimore. 1999; ss 288.

Moore L.K. Persuad N.V.T. Klinik Yönleri ile İnsan Eembriyolojisi. 1. Baskı, Çev. Ed. Yıldırım M. Okar İ. Dalçık H, İstanbul, Nobel Tıp Kitabevleri, 2002;171,236-53.

Netter Anatomi Atlası. Frank H. Netter. Çeviri: Prof. Dr. Meserret Cumhuri 2007.

Okyar M, Yaşasın Kalbimiz. 2. Baskı, Deniz Basımevi, İstanbul, 2006;3-21.

Ödev K, 2010. Toraks Radyolojisi. 2. Baskı. İstanbul: Nobel Tıp Kitabevi, 1-92.

Özkan U, Oguzkurt L, Tercan F, Kızılkılıç O, Koç Z, Koca N. Renal artery origins and variations: Angiographic Evaluation of 855 Consecutive Patients. Diagn Interv Radiol.2006;12:pp 183-186.

- Özkan R. BT/MR görüntüleme temel prensipler: toraks BT radyasyon dozları. Türk toraks derneği 10. Yıllık Kongresi, Eğitim Kursu, 2007, Antalya.
- Palmieri BJ, Petroianu A, Silva LC, Andrade LM, Alberti LR. Study of arterial pattern of 200 renal pedicle through angiotomography. *Rev Col Bras Cir* 2011;38:116- 21.
- Pérez JA, Torres FG, Toribio AM, Fernandez LK, Hayoun C, Naranjo ID. Angio CT assessment of anatomical variants in renal vasculature: its importance in the living donor. *Insights Imaging*. 4:199–211 DOI 10.1007/s13244-012-0217-5. 2013.
- Potaliya P, Sharma S, Kataria D, et al. Multiple renal vascular variations: A case Series. *Int J Anat Var*. 2018;11(3): 90-92. Department of Anatomy, All India Institute of Medical Sciences, Jodhpur, Rajasthan, India. Received: July 26, 2018, Accepted: August 18, 2018, Published: August 28, 2018.
- Praveen K., Pentyala Suneetha, Lattupalli Hema. CT angiography of renal arteries: anatomy, variants and its importance in the living donor. *IOSR Journal of Dental and Medical Sciences (IOSR-JDMS)* e-ISSN: 2279-0853, p-ISSN: 2279-0861. Volume 15, Issue 8 Ver. IV (August. 2016), PP 73-78.
- Prokop M. Multislice CT angiography. *Eur J Radiol*, 2000;36:86-96.
- Prometheus - Anatomi Atlası. ISBN: 978-975-420-561-9. Nobel tıp Kitabevi. 2007
- Raman SS, Pojchamarnwiputh S, Muangsomboon K, Schulam PG, Gritsch HA, Lu DS, et al. Surgically relevant normal and variant renal parenchymal and vascular anatomy in preoperative 16- MDCT evaluation of potential laparoscopic renal donors. *AJR Am J Roentgenol* 2007;188:105- 14.
- Ramachandran N, Owens CM, 2008. Imaging of the air ways with multidetector row computed tomography. *Paediatr Respir Rev*, 9 (2), s. 69-76.
- Rao E.V., Sadananda Rao Battula. A study of renal artery variations in cadavers. *Asian Pac. J. Health Sci*. 2015; 2(4):55-61. e-ISSN: 2349-0659, p-ISSN: 2350-0964.

- Rydberg J, Liang Y, Teague SD, Fundamentals of multichannel CT. Radiol clin, 2003;41; 465-75.
- Sadler T.M, Longman's Medical Embriology. Philadelphia. 1997;260-269.
- Sağlam M, Örs F, Nikola S, Yıldırım D, Taşar M, Tüzün A, Bozlar U. Enflatuvar barsak hastalığı olan 6 olguda ultrasonografi ve multidedektör bilgisayarlı tomografi bulguları. Gülhane Tıp Dergisi. 2007;49:129-31.
- Sakarya ME, Uzun K, Yuca K, Harman M, İşlek A, Temizöz O, Sezgi C. Trakeobronşial obstrüksiyonlarda multidedektör BT sanal bronkoskopi. Tıp Araştırmaları Dergisi, 2004;2;1924.
- Sampaio FJ, Passos MA. Renal arteries: Anatomic study for surgical and radiological practice. Surg Radiol Anat. 1992;14:113-7.
- Sancak B, Cumhuriyet M. Fonksiyonel anatomi. 3. Baskı. ODTÜ. Ankara. 2004;ss 261-263.
- Satyapal K.S, Haffejee A.A, Singh B, Ramsaroop L, Robbs J.V, Kalidden I.M. Additional renal arteries. Surg Radiol Anat. 2001;23:33-38.
- Seeley R.R, Stephens T.D, Tate P. Essentials of anatomy physiology, Wcb/McGraw-Hill. 1996;2: 489-490.
- Shetty Prakashchandra, Satheesha B. Nayak. A Detailed Study of Multiple Vascular Variations in the Upper Part of Abdomen. Journal of Cardiovascular Echography | Published by Wolters Kluwer – Medknow. 2017.
- Selekler K, Röntgen Tekniğinde Devrim Yapan G.N. Hounsfield'in Ardından Türk Nöroşürji Dergisi, 2006; c: 16, Sf 3, 194-196.
- Sequeira-Lopez ML, Lin EE, Li M, et al. The earliest metanephric arteriolar progenitors and their role in kidney vascular development. Am J Physiol Regul Integr Comp Physiol 2014; 308: R138–R149.
- Şeftalioğlu A. Genel İnsan Embriyolojisi. 2. Baskı, Ankara, Hacettepe Taş Kitapçılık, 1996;11316.

- Tanyeli E, Sargon M, Sürücü ŞH, Karaman TS, Arifoğlu Y. Aorta Abdominalis'in tek sayıdaki visseral dallarının morfometrik incelenmesi. *Morfoloji dergisi*, 2005;13: 32-35.
- Tanyeli E, Üzel M, Soyluoğlu A.İ. Complex renal vascular variation. A case report. *Ann Anat* 2006;188:pp 455-458.
- Tardo DT, Briggs C, Ahern G, Pitman A, Sinha S. Anatomical variations of the renal arterial vasculature: An Australian perspective. *Journal of Medical Imaging and Radiation Oncology*. 2017.
- Toprak M. *Anatomi ders kitabı İstanbul Üniversitesi Cerrahpaşa Tıp Fakültesi*. 1998; 204:ss 825-834.
- Tuncel E, 2012. *Klinik radyoloji*. 2. Baskı, İstanbul, Nobel Tıp Kitabevleri, s. 87-93.
- Tunç S. Trifazik batın bt' de iki farklı kontrast enjeksiyon yönteminin karşılaştırılması: otomatik bolus izleme ve sabit gecikme (8 saniye) intervalleri. *Şişli Etfal Eğitim Ve Araştırma Hastanesi Radyoloji Kliniği*. İstanbul. 2008.
- Türkvatan A, Özdemir M, Cumhuriyet T, Ölçer T. Multidetector CT angiography of renal vasculature: normal anatomy and variants. *Eur Radiol*. 2009;19:pp 236–244.
- Van De Graaff K.M. *Human anatomy*. (5th ed), Wcb/McGraw-Hill. 1998; pp 659-660
- Yardımcı S, Koç E, Yıldırım G, *Fizyoloji*, 4. Baskı, güneş Kitabevleri, İstanbul, 2008; 305-22.
- Yılmaz S., Kenan Aycan, Abdullah Demirtaş, Ertuğrul Mavili, Nihat Ekinci. Arteria Renalis'in Orijin Düzeyleri ve Sayı Varyasyonları. *Sağlık Bilimleri Dergisi (Journal of Health Sciences)* 22(1) 18-23, 2013.
- Yu T, Zhu X, Tang L, Wang D, Saad N. Review of CT anjiography of aorta. *Radiol Clin North Am*, 2007;45;461-83.
- Zhao X.Y., J. Tian, Y.H. Ru, B. Sun, C.F. Sun, A.M. Zhang and Y.H. Shao. Application value of multislice spiral computed tomography angiography in the evaluation of renal artery variation in living donor kidney transplantation. Department of Nuclear Medicine, Jinan Military General Hospital, Jinan, China,

Department of Urology, Jinan Military General Hospital, Jinan, China, Genet. Mol. Res. 14 (1): 314-322 (2015), Received April 28, 2014, Accepted October 24, 2014 Published January 23, 2015. DOI <http://dx.doi.org/10.4238/2015.January.23.5>.

Şekil.2.1: MDCT Kesit Görseli

(<https://global.canon/en/technology/interview/ct/index.html>).

Şekil.2.2: MDCT Kesit Görüntüleme Detay

(<https://www.atsjournals.org/doi/pdf/10.1513/pats.200508-086DS>)

Şekil.2.3: MDCT Çalışma Prensibi (<http://kidskunst.info/linked/ct-physics-ct-reconstruction-and-helical-ct-xrayphysics6374.htm>).

Şekil.2.4: MDCT Cihaz Genel Görünüm

(<https://global.canon/en/technology/interview/ct/index.html>).

Şekil.2.5: MDCT Genel Görünüm ([https://www.management-](https://www.management-krankenhaus.de/sites/managementkrankenhaus.de/files/images/special/24077216__original.jpg)

[krankenhaus.de/sites/managementkrankenhaus.de/files/images/special/24077216\\_\\_original.jpg](https://www.management-krankenhaus.de/sites/managementkrankenhaus.de/files/images/special/24077216__original.jpg)).

## 8. ÖZGEÇMİŞ

15.05.1978 Yozgat'ta doğdu. İlk ve orta öğrenimini Malatya' da, Lise öğrenimini ise Yozgat'ta tamamladı. 2003 yılında Niğde Üniversitesi Fen-Edebiyat Fakültesi Biyoloji Bölümünden mezun oldu. Necmettin Erbakan Üniversitesi Tıp Fakültesi Anatomi Ana Bilim Dalı'nda yüksek lisansa başladı. Özel bir firmada satış sorumlusu olarak görev yapmakta. Evli ve 2 çocuk babasıdır.

Hüseyin Cahit ÖZTEKİN

0533 281 31 00

## 9. EKLER

### EK-A: Etik Kurul Onayı

T.C.  
NECMETTİN ERBAKAN ÜNİVERSİTESİ MERAM TIP FAKÜLTESİ  
İLAÇ VE TIBBİ CİHAZ DIŞI ARAŞTIRMALAR ETİK KURUL KARARI

<b>Toplantı Sayısı:06</b>	<b>Toplantı Tarihi: 16.01.2015</b>
---------------------------	------------------------------------

**Karar Sayısı:2015/99:**Fakültemiz Temel Tıp Bilimleri Bölümü Anatomi Anabilim Dalı Öğretim Üyesi Prof. Dr. Muzaffer ŞEKER' in “**Arteria Renalis'in Multidedektör Bilgisayarlı Tomografi ile Morfometrik Analizi**” başlıklı yüksek lisans tez çalışması ile ilgili 09.01.2015 tarihli düzeltme dilekçesi ve ekleri görüşüldü, Hüseyin Cahit ÖZTEKİN' in yüksek lisans tez çalışmasının Fakültemiz Temel Tıp Bilimleri Bölümü Anatomi Anabilim Dalı Öğretim Üyesi Prof. Dr. Muzaffer ŞEKER' in sorumluluğunda yürütülmesinin uygun olduğuna oybirliği ile karar verilmiştir.

Sorumlu Araştırmacı: Prof. Dr. Muzaffer ŞEKER

Yardımcı Araştırmacılar: Hüseyin Cahit ÖZTEKİN, Yrd. Doç. Dr. Necdet POYRAZ, Arş. Gör. Dr. Kemal Emre ÖZEN, Arş. Gör. Dr. Seyit EROL, Öğr. Gör. Duygu AKIN

ASLI GIBİDİR  
16.01.2015

Prof. Dr. Saim ACIKGOZOĞLU  
İlaç ve Tıbbi Cihaz Dışı Araştırmalar Etik Kurul Başkanı

