

T.C
SELÇUK ÜNİVERSİTESİ
TIP FAKÜLTESİ
Göğüs Cerrahisi Anabilim Dalı

TANI KONULAMAYAN PLEVRAL EFFÜZYONLU
VAKALARDA VİDEO YARDIMLI TORAKOSKOPİ
TEKNIĞI İLE PLEVRAL BİYOPSİNİN TANI
DEĞERİ

UZMANLIK TEZİ

Dr.Aydın ŞANLI

T 70977

Tez Danışmanı
Y.Doç.Dr.Sami CERAN

KONYA 1998

1.İÇİNDEKİLER

1. İçindekiler	2
2. Kısaltmalar	3
3. Giriş	4
4. Genel bilgiler	6
4.1.Plevral effüzyonlar	6
4.2. Torakoskopi ve VATS'ın tarihçesi	8
4.3.1.Göğüs cerrahisinde VATS uygulamaları	9
4.3.2 VATS endikasyonları	9
4.3.2.1.Tanısal amaçlı VATS endikasyonları	9
4.3.2.2.Tedavi amaçlı VATS endikasyonları	10
4.4 VATS'ın sınırlı olduğu alanlar	13
4.5.VATS'ın komplikasyonları	13
4.6.VATS için temel operasyon kavramları	14
5. Materyal ve Metod	17
5.1.Cerrahi Teknik	21
6. Bulgular	23
7. Tartışma	26
8. Özet	32
9. Summary	33
10. Kaynaklar	34

2.KISALTMALAR

VATS : Video yardımlı torasik cerrahi. (Video assisted thoracic surgery)

TS : Torakoskopi

BT : Bilgisayarlı Tomografi

LDH : Laktat Dehidrogenaz

Tbc : Tüberküloz

ETB : Mini torakotomi gerektirmeyen torakoskopik biyopsi (Exclusive thoracoscopic biopsy).

STB : Mini torakotomi gerektiren torakoskopik biyopsi (Supplementary thoracoscopic biopsy)

KOAH : Kronik obstrüktif akciğer hastalığı



3.GİRİŞ

Plevral effüzyonlar, primer bir hastalık olmayıp, daima başka bir hastalığın semptomudur. Plevral effüzyonun değişik yollarla tetkik edilmesi sonucu, temelde var olan hastalık teşhis edilmekte ve uygun tedaviye başlanabilmektedir.

Plevral effüzyonların etyolojisinin aydınlatılmasında öncelikle yapılması gereken; torasentezle alınan plevral sıvının; biyokimyasal, sitolojik ve bakteriyolojik incelemelerinin yapılmasıdır. Bunlara ilave olarak kapalı plevra biyopsisi ile mikroskopik inceleme de yapılır.

Kapalı plevra biyopsisi sistemik muayene ve radyolojik bulgular ışığında yapılmaktadır. Dolayısıyla lezyonlu bölge direkt olarak gözlenmeden biyopsi alınmaktadır. Bu sebepten hastaların %20-40'ında tanı konamamaktadır.

Öte yandan; tanı için en invaziv yöntem olan diagnostik torakotomi, oldukça ağrılı, özellikle yaşlı, kardiyorespiratuar kapasitesi düşük olan hastalarda daha fazla komplikasyona yol açabilme potansiyeli nedeni ile en son başvurulması gereken tanı yöntemidir. Bu amaçla torakotomiden daha az invaziv yöntemler hep ilgi çekmiş ve araştırma konusu olmuştur. Tarihsel süreç içerisinde önce torakoskopi, takiben VATS plevral effüzyonların tanısında önemli bir yol açmıştır. VATS gerek cerrahi, gerekse anestezideki yeni gelişmeler sonucu klinik bir realite olarak karışımıza çıkan yeni bir tetkik ve tedavi yöntemidir. Bu yöntem komplike intratorasik lezyonların tanısının torakotomisiz, fakat göğüs cerrahisi disiplini içinde uygulanmasına olanak verir. Klasik torakoskopa ilave olarak geliştirilmiş görüntüleme yöntemlerinin var oluşu, tanı koyma yanında tedavi edebilmek için gerekli ekipmanları kullanabilme imkanı sağlaması, bu tekniği avantajlı konuma getirmektedir. Tüm bunların sonucu VATS teknolojik gelişime paralel olarak, hastada daha fazla konfor sağlama potansiyeli ile göğüs cerrahisi uygulamaları içinde yerini almaktadır.

Bu alıřmada; konservatif yntemlerle tanı konulamayan 10 plevral effüzyonlu hastada, VATS ile plevral biyopsi olarak, kesin tanıya ulaşmada bu yöntemin etkinliğini arařtırmayı amaçladık.



4.GENEL BİLGİLER

4.1.PLEVRAL EFFÜZYONLAR

Plevra ince bir konnektif doku tabakası ve bunu örten tek katlı mezotel hücrelerinden yapılmıştır. İnce konnektif doku çok vaskülarizedir ve bol lenfatik ağ ihtiva eder. Visseral ve paryetal plevra yaprakları karşılıklı temas halindedir. Aralarında hava ve sıvı toplanmasında hakiki boşluk haline gelen potansiyel bir boşluk vardır. Plevra boşluğunun basıncı normalde solunumun her iki fazında negatiftir (inspirasyonda-6,-7 cm H₂O, ekspirasyonda-2,-3 cm H₂O). Bu basınçlar derin inspirasyonda daha fazla negatif olur, zorlu ekspirasyonda pozitifleşir.

Plevra boşluğunda solunum hareketleri esnasında visseral ve paryetal plevra yapraklarının birbiri üzerinde kolayca kaymasını temin eden 10-15 cc kadar sıvı bulunur. Paryetal plevra sistemik dolaşımdan damarlandığı için kapillerinin ortalama hidrostatik basıncı nisbeten yüksektir (39 cm H₂O). Visseral plevra pulmoner arterle kanlanır. Bu nedenle visseral plevra kapillerlerinin ortalama hidrostatik basıncı daha düşüktür (11 cm H₂ O). Bu hidrostatik basınç farkı nedeni ile normal plevra sıvısı paryetal plevra kapillerlerinin arteriyel kısmından filtre olur ve bu sıvının büyük bir kısmı visseral plevranın ince konnektif dokusunda bulunan akciğer dolaşımı ve bilhassa lenfatikleri tarafından reabsorbe edilir. Her iki plevra yaprağı arasında mevcut olan sıvı paryetal plevradan filtre olur, visseral plevradan absorbe edilir. Kanın onkotik basıncının azalması, akciğerde bulunan damarların hidrostatik basıncının veya kapiller permeabilitenin artması plevra boşluğunda normal miktarlarının çok üzerinde sıvı toplanmasına neden olur.

Plevral sıvılar transüda ve eksüda olmak üzere 2 grupta incelenir.

Transüda vasıflı sıvılarda protein < % 2.5-3 gr, Dansite < 1016-1018, renk berrak açık sarıdır. Eksüda vasıflı sıvılarda protein >% 3 gr, dansite >1018, renk saman sarısıdır.

Aşağıdaki üç kriterden biri bulunduğu takdirde plevra sıvısı büyük olasılıkla eksüda olarak kabul edilir:

1.Plevral sıvı proteini /Serum proteini >0.5

2.Plevra sıvısında LDH >200 İU

3.Plevra sıvısında LDH/Serum LDH >0.6.

Konjestif kalp yetmezliği, siroz, nefrotik sendrom, miksödem, vena kava superior obstrüksiyonu, perikardiyal hastalıklarda transüda vasfında plevral effüzyon oluşur.

Primer veya metastatik plevra tümörlerinde, tüberkülozda, parapnömonik sıvı toplanmasında, pulmoner embolide, kollagen doku hastalıklarında, şilotoraksta, hemotorakslarda eksüda vasfında plevral effüzyon oluşur.

4.2 TORAKOSKOPİ VE VATS'IN TARİHÇESİ

Plevral kavitenin endoskopik olarak incelenmesi işlemi (Torakoskopi) yeni bir yöntem değildir. İlk torakoskopi 1911 yılında İsveçli Dahiliye Profesörü Hans Christian Jacoboeus tarafından idiopatik plörezili bir olguda sistoskop kullanılarak diagnostik amaçlı olarak uygulanmıştır. 1913 yılında tüberküloz tedavisi amacı ile Jacoboeus ilk terapötik torakoskopiye gerçekleştirmiştir(1,2,3).

Daha sonraları tüberkülozda kollaps tedavisinin yerini medikal tedavinin alması nedeni ile, torakoskopinin kullanım alanı 1980'li yıllara kadar esas olarak plevral hastalıkların teşhisi ile sınırlı kalmıştır. 1980'li yılların başında mikro kameraların ve endoskopik ekipmanların gelişmesi sonucu, anatomik görüntülerin video ekranına aktarılması ile videotorakoskopik cerrahi süreci başlamıştır (4,5).

1991 yılı sonları itibariyle VATS uygulamalarında büyük bir ilerleme kaydedilmiş, oldukça yaygın bir kullanım alanı kazanılmıştır. Krasna ve arkadaşları videotorakoskopik ekipman kullanarak ilk VATS işlemini uygulamışlardır (6).

Takip eden yıllarda teknolojik gelişmelere paralel olarak VATS ile yapılan uygulamalarda belirgin ilerlemeler kaydedilmiş, endikasyon alanları artırılmış ve komplikasyonlar minimal düzeye indirilmiştir. Günümüzde VATS modern göğüs cerrahisi uygulamaları içerisinde yerini almış ve ülkemizde de göğüs cerrahisi merkezlerinde rutin olarak uygulama alanına girmiştir.

4.3.1. GÖĞÜS CERRAHİSİNDE VATS UYGULAMALARI

Videoskopik enstrümanlarda ve endoskopik cerrahi araçlardaki gelişmeler, video yardımı ile yapılan tüm girişimlerin cerrahi disiplin içerisinde gelişmesine sebep olmuştur. Tüm bu gelişmeler sonucu daha az invaziv cerrahi girişimler uygulanmış, doğru tanı ve etkili tedavi oranları artırılmış, hastanede kalım süresi ve maliyetler azaltılmış, genel olarak hasta konforu artırılmıştır.

Genel cerrahi alanında endoskopik cerrahi yaklaşımların kullanım yaygınlığına paralel olarak, göğüs cerrahisinde de VATS uygulamaları gündeme girmiştir.

Video yardımcı göğüs cerrahisinde, torakoskopun göz bölümüne bağlanan endoskopik kamera aracılığı ile elde edilen toraks boşluğunun indirekt görüntüsü, elektronik olarak televizyon monitörlerine nakledilmekte, endoskopik spesifik cerrahi aletler yardımı ile cerrahi manüplasyonlar uygulanmaktadır.

4.3.2 VATS ENDİKASYONLARI

VATS endikasyonları tanısal ve tedaviye yönelik olmak üzere iki grupta incelenmektedir.

4.3.2.1 Tanısal Amaçlı VATS Endikasyonları

-Perifer yerleşimli akciğer lezyonu (nodül, kitle) ve diffüz interstisyel akciğer hastalığı olan vakalarda, kapalı wedge rezeksiyon tarzında akciğer biyopsisi uygulanmaktadır (7,8).

-Belirsiz plevral effüzyonlu vakalarda; plevra biyopsisi yapılmaktadır (7,9).

-Plevra kaynaklı kitle (metastatik adenokarsinom veya mezotelyoma) düşünülen vakalarda; plevra biyopsisi yapılmaktadır(6,7).

-Mediastinal kitle veya lenf nodu saptanan vakalarda, özellikle servikal mediastinoskopi ile ulaşılamayan aortik pencere, posterior subkarinal ve alt mediastinal kompartmanların eksplorasyonu ile mediastinal biyopsi yapılmakta ve torasik malignitelerin sağlıklı bir şekilde evrelemesi yapılmaktadır. (7,9,10).

-Akciğerde kitle (% 47.5) en sık görülen endikasyondur. Daha sonra sırasıyla; plevral effüzyon (% 19.4), akciğerde diffüz infiltrasyon (% 13.7), plevral kitle ve kalınlaşmalar (%3.6), mediastinal kitle (%2.5),mediastinal lenfadenopati (%2.5) gelmektedir (11).

4.3.2.2 Tedavi Amaçlı VATS Endikasyonları

Plevra- Pulmoner:

-Rekürren veya persistan pnömotorakslarda, ampiyem kontrolünde, kronik plevral effüzyonlarda, plevral kalınlaşmalarda, büllöz akciğer hastalıklarında (7,9,12),

-Kalsifiye olmayan, çapı 3 cm'in altında olan, perifer yerleşimli, tanı konulamayan T₁N₀M₀ evreli akciğer tümörlerinde (7,8,13),

-Kesici delici aletle oluşan hemotoraks ve şilotoraks vakalarında (11,14), tedavi amaçlı VATS endikasyonu vardır.

Perifer yerleşimli, T₁ N₀ M₀ evreli akciğer tümörlerinde; wedge rezeksiyon, segmentektomi veya lobektomi uygulanır (8.11.13). VATS ile lobektomi uygulanan olguların tüm hastalar içindeki oranı % 2.1 düzeyindedir (11).

Kronik plevral effüzyonlar; endikasyonların % 19.4'ünü teşkil eder ve bu hastalara plevral drenaj ve plöredesis uygulanır (11).

Rekürren ve persistan pnömotorakslı hastalar endikasyonların % 9'unu teşkil eder. Bu hastalara; parsiyel veya tam plörektomi, eletrokoter, stapler veya lazer kullanarak büll ablasyonu uygulanır (11).

Ampiyemli ve plevral kalınlaşmalı hastalar endikasyonların % 2.6'sını oluşturmaktadır. Bu hastalara; ampiyem kontrolü yapılmakta, parsiyel veya tam dekortikasyon uygulanmaktadır (11).

Kesici delici aletle oluşan hemotoraks ve şilotoraks vakalarında kanayan damarın koterizasyonu ve duktus torasikusun ligasyonu VATS tekniği ile yapılabilir (14).

Özefagial

Özefagomyotomi,

Enterik kistlerin tedavisi,

Özefagial leomyom rezeksiyonu,

Reflü cerrahisi,

Özefagektomi uygulamaları VATS tekniği ile yapılabilir (7).

Bu uygulamalar endikasyonların % 1.1'lik oranını teşkil etmektedir (11).

Mediastinal

Sınırlı evrede timoma rezeksiyonu,

Myastenia Gravis için timektomi,

Posterior mediastinal kitlelerin rezeksiyonu,

Bronkojenik ve enterik kistlerin rezeksiyonu VATS tekniği ile yapılabilir (7,10).

Bu uygulamalar endikasyonların % 2.1'lik oranını teşkil etmektedir (11).

Kardiak

Mitral komissürotomi (7),

İnternal mamaryan arter çıkarımı ve koroner bypass (7),

PDA bağlanması (12),

Perikardial effüzyonlarda perikardiektomi uygulamaları, VATS ile yapılabilir (7,10,11). Bu uygulamalardan mitral komissürotomi, internal mamaryan arter çıkarımı, koroner bypass yapılması ve PDA bağlanması işlemleri deneysel düzeyde çalışmalardır (12).

Perikardiektomi işlemi endikasyonların % 2.6'sını teşkil etmektedir (11). Eşlik edebilecek olan malign hastalık nedeniyle, intratorasik gözlemin yararlı olacağı düşünülmektedir (12).

Genel Amaçlı

Trunkal Vagotomi

Paravertebral abse drenajı,

Ortopedik diskektomi,

Torakal sempatektomi işlemleri VATS tekniği ile uygulanabilir (7,11).

Endikasyonların % 1.3'nü teşkil ederler (11).

4.4. VATS'IN SINIRLI OLDUĐU ALANLAR

- İler pulmoner lezyonlarda ,
- Posterior paravertebral alan ve üst mediastinal lezyonlarda ,
- Küçük torasik kaviteli hastalarda,
- BT ile tesbit edilen küçük, derin, parankimatöz lezyonlarda,
- Yoğun plevral yapışıklık durumlarında; VATS sınırlı olarak uygulanabilmektedir.

- İleri amfizematö hastalarda,
- Ventilatör bağımlılığında olan hastalarda ,
- Düşük komplianslı akciğer gibi genel durumu ileri derecede bozuk, genel anesteziyi tolere edemeyecek düzeyde sistemik problemleri olan hastalarda VATS kontrendikedir (7,9,12,13).

4.5. VATS'IN KOMPLİKASYONLARI

-Uzamış hava kaçağı (>5 gün) % 3.2 oranında en sık görülen komplikasyondur.

- | | |
|----------------------|---|
| -Atelektazi | % 1.4 |
| -Aritmi | %1.3 |
| -Kanama | %1.2 |
| -Pnömoni | %1.1 |
| -Ventilatör ihtiyacı | %1.0 (KOAHLı hastalarda postop dönemde oluşabilir). |
| -Ampiyem | %0.6 |
| -Yara enfeksiyonu | %0.4 oranında görülmektedir. |

-Parankim hasarı ve trokar kırılması ise nadiren görülen komplikasyonlardır.
(7,11).

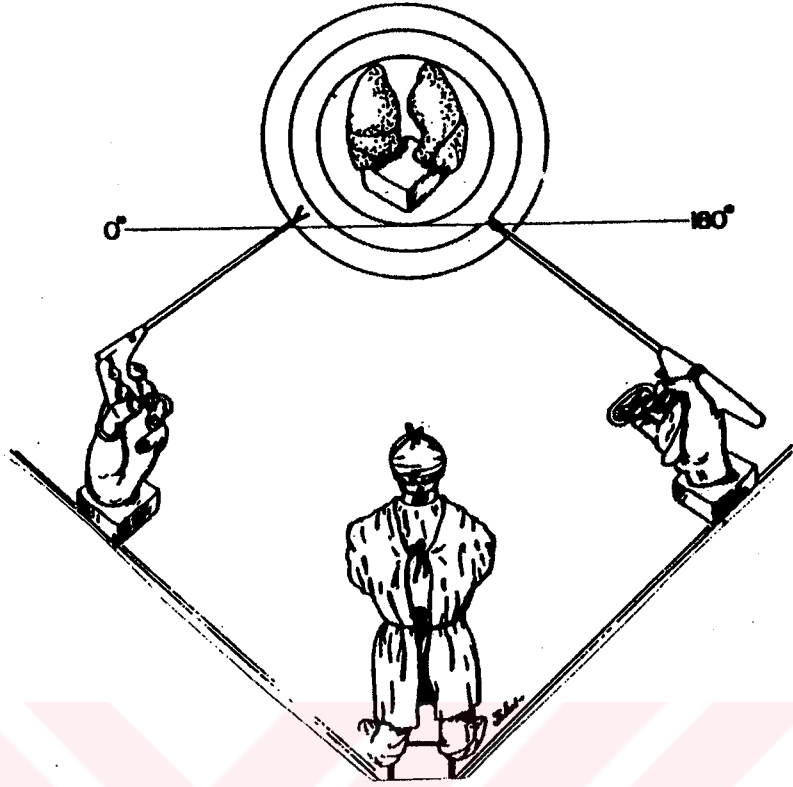
4.6. VATS İÇİN TEMEL OPERASYON KAVRAMLARI

VATS girişimleri genel anestezi altında uygulanır. Çift lümenli endotrakeal tüp kullanarak cerrahi uygulanacak olan hemitoraks kollabe edilir. Bu sayede geniş görüş alanı ve rahat manüplasyon imkanı sağlanır(12,15,16).

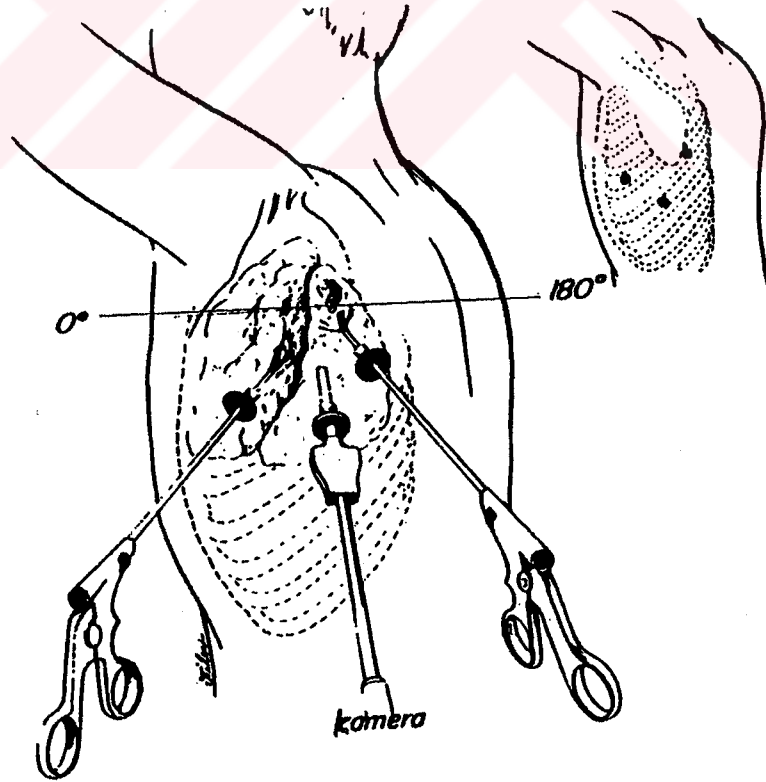
Girişimin torakotomiye dönüştürüleceği ihtimali göz önünde bulundurularak torakotomi setleri başka bir masa üzerinde kolayca kullanılacak şekilde hazır tutulur. Operasyon esnasında kullanılan trokarlar ve teleskop, lezyonlu bölgede manüplasyona imkan verecek şekilde açık alan bırakmak için lezyondan bir miktar geride tutulmalıdır(12,15,16).

İşlemlerin karışksız ve planlı bir şekilde yürüyebilmesi için enstrüman kalabalığından mümkün mertebe kaçınılmalıdır.

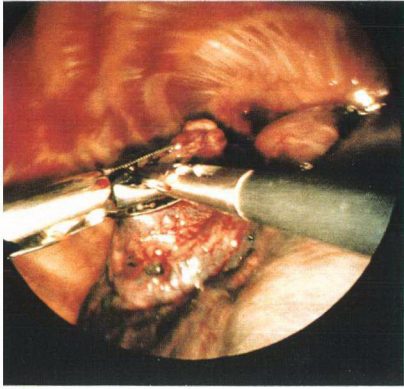
Enstrümanlara ve teleskopa aynı 180 derecelik ark içinde pozisyon verilmeli; bu sayede ayna görüntüsünden kaçınılmalıdır (Şekil 1,2). Enstrümanların ve teleskopun hareketleri rastgele olmaktan çok, seri ve uyumlu olarak yapılmalı, operasyon karmaşasından kaçınılmalıdır. Enstrümanlar ancak görüldüklerinde manüple edilmeli, körleme işleminden kaçınılmalıdır (12,15,16). Şekil 3,4,5'de göğüs duvarı, akciğer parankimi, apikal bül endoskopik olarak görülmekte ve stapler kullanarak bül rezeksiyonu yapılmaktadır.



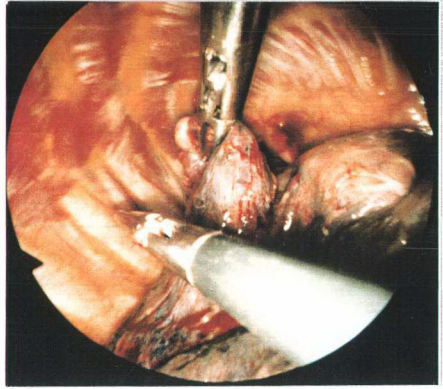
Şekil 1: Hasta, cerrah ve enstrümanlarının şematik olarak görünümü.



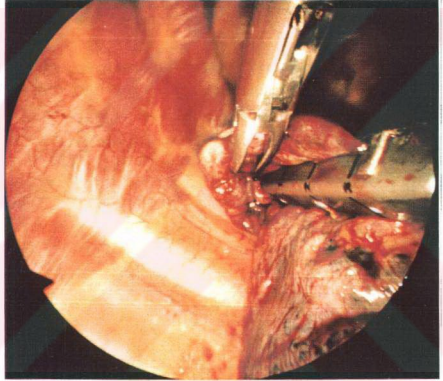
Şekil 2: 180 derecelik aynı düzlemde olmak kaydıyla VATS işleminin uygulanışı



Şekil 3



Şekil 4



Şekil 5

Şekil 3-4-5
Endoskopik olarak apikal bölge rezeksiyonu yapılan
göğüs duvarı, akciğer parankimi, apikal
izlenmektedir.

5. MATERYAL VE METOD

Haziran 1995 -Aralık 1997 tarihleri arasında tekrarlayan plevra biyopsileri ile tanı konulamayan eksüda vasfında 10 plevral effüzyonlu hastaya VATS ile plevral biyopsi uygulanmıştır. Vakaların 5'i kadın (%50), 5'i erkektir (% 50). En genç vakamız 28 yaşında, en yaşlı vaka ise 80 yaşında olup yaş ortalaması 55.7'dir. Vakaların yaş ve cins dağılımı tablo 1'de gösterilmiştir.

Yaş	Erkek	Kadın	Toplam
21-30	-	1	1
31-40	-	1	1
41-50	-	-	
51-60	2	2	4
61-70	1	-	1
71-80	2	1	3
Toplam	5	5	10

Tablo 1: Hastaların yaş ve cins dağılımı

Vakaların tamamında plevral sıvının biyokimyasal, bakteriyolojik, sitolojik tetkikleri yapılmış, ortalama 3 kez plevra biyopsileri alınmış, toraks radyografileri, toraks BT'si çekilmiş ve bronkoskopi uygulanmıştır. Bu yöntemlerle kesin tanı elde edilememesi üzerine, VATS tekniği ile plevra biyopsisi planlanmıştır. VATS uygulama lokalizasyonu ise PA AC grafisi ve toraks BT ile belirlenmiştir. Vakaların

tümünün AC grafilerinde belirgin plevral effüzyon ve plevral kalınlaşma bulunmaktadır. Parankimal ve hiler kitle imajı yoktur. Grafi 1 ve Grafi 2’de iki vakamıza ait preop PA akciğer grafiler görülmektedir.

VATS ile plevra biyopsisi uygulanırken, Olympus CLV U20 ışık kaynağı, Olympus OTV S2 kamera ve Olympus 10 mm teleskop kullanılmış, elde edilen görüntüler standart televizyon cihazında izlenmiştir (Şekil 6).

Operasyona başlarken 10 mgr diazepam ve 2cc fentanyl IV yapılmış takiben 250 mgr Na Thiopental ile indüksiyon sağlanmıştır. 100 mgr süksinil kolin ile kas gevşemesi sağlanarak hasta entübe edildikten sonra %1.5 iso flurane 8 lt/dk. oksijenden oluşan inhalasyon ile idameye geçilmiştir. Kas gevşetici olarak atrakranyum uygulanmıştır.

Bu şekilde uygulanan genel anestezi altındaki hastalara Ethicon Endopath marka koter ve rotatuar başlıkla komplike edilmiş endomakas, endoforseps ile 12-15 mm trokar (ports) kullanılarak VATS ile plevra biyopsisi uygulanmıştır (Şekil 7).


Bu şekilde 5 hastaya sağ , 5 hastaya da sol hemitorakstan plevra biyopsisi yapılmıştır. 1 (% 10) vakamızda ileri plevral yapışıklık nedeni ile biyopsi almak mümkün olmadığı için torakotomiye geçilerek biyopsi alınabilmiştir. Vakalara uygulanan cerrahi yöntem Tablo 2’de gösterilmiştir.

Uygulanan Yöntem	Sayı	%
Sol hemitoraxta VATS	5	%50
Sağ hemitoraxtaVATS	5	%50
Torakotomiye dönüştürülen	1	%10

Tablo 2:Uygulanan cerrahi yöntemin dağılımı

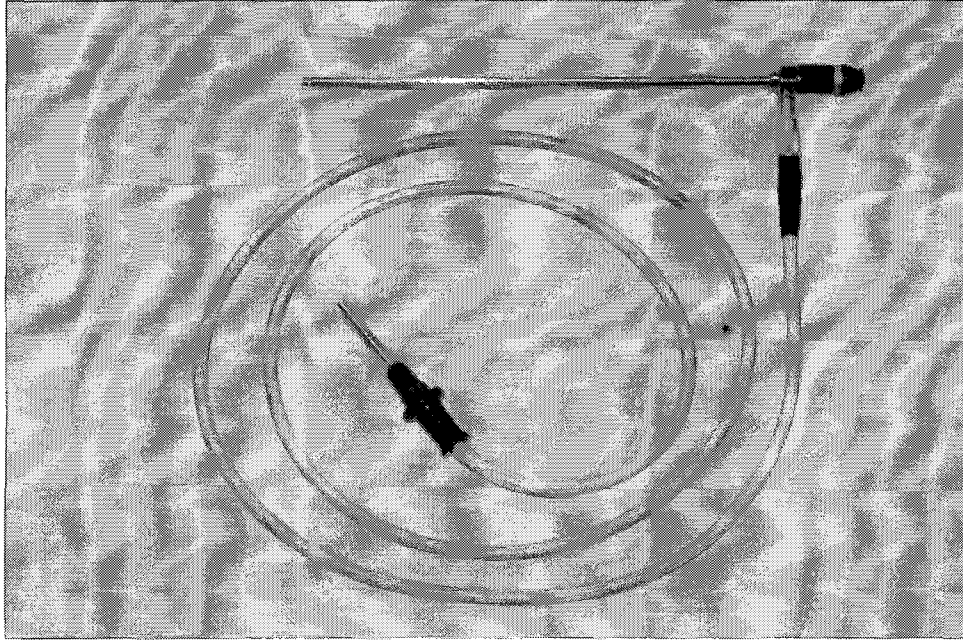


Graf 1




Graf 2

Graf 1 - 2 'de VATS ile plevral biyopsi uygulanan iki vakaya ait pre-op PA akciğer grafileri izlenmektedir.



Şekil 3: Operasyon sırasında kullanılan endoskopik kamera ve fiberoptik teleskop



Şekil 4: Operasyon sırasında kullanılan aspiratör, endoforseps, endomakas, trokar

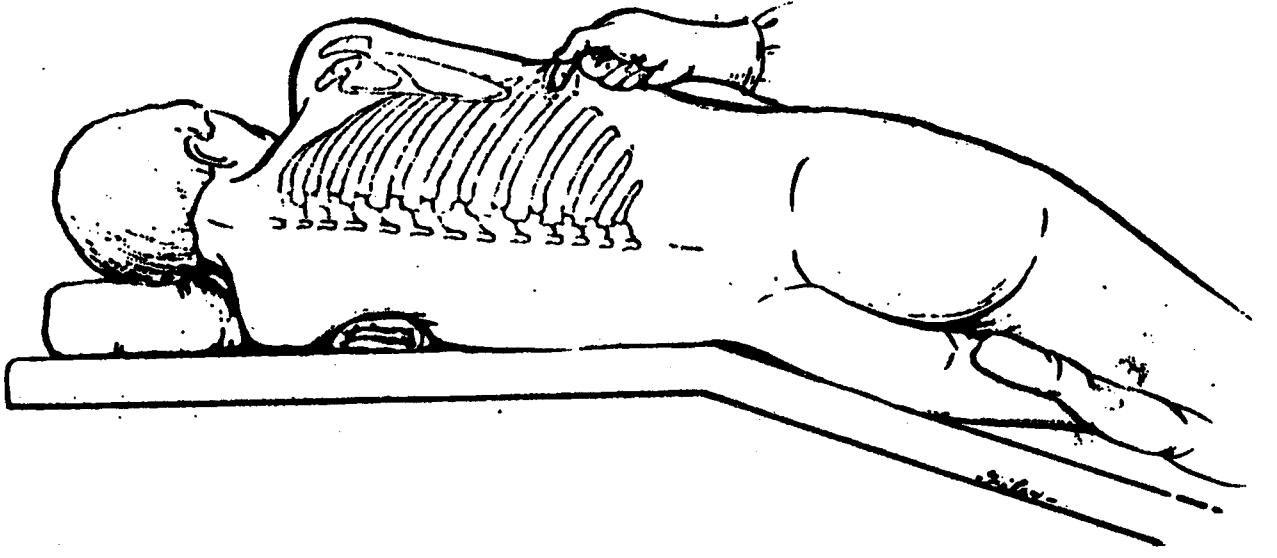
Vakalarda plevranın şüpheli bölgelerinden en az 5 adet olmak üzere multipl biyopsiler alınmış, biyopsi alınırken mevcut yapışıklıklar giderilmeye çalışılmış bazı vakalarda kısmi dekortikasyon uygulanmıştır.

Operasyon sonunda hastalara, en alttaki trokar giriş yerinden 32 numara chest tüp konulmuş ve su altı drenajına bağlanmıştır. Drenaja bağlanan toraks tüpleri tüberküloz tanısı alan 3 hastada 3 günde, mezotelyoma tanısı alan 4 hastada plöredezis yapılarak ortalama 6 günde, kronik nonspesifik plörit tanısı alan 2 hastada ise 2 günde çekilmiştir.

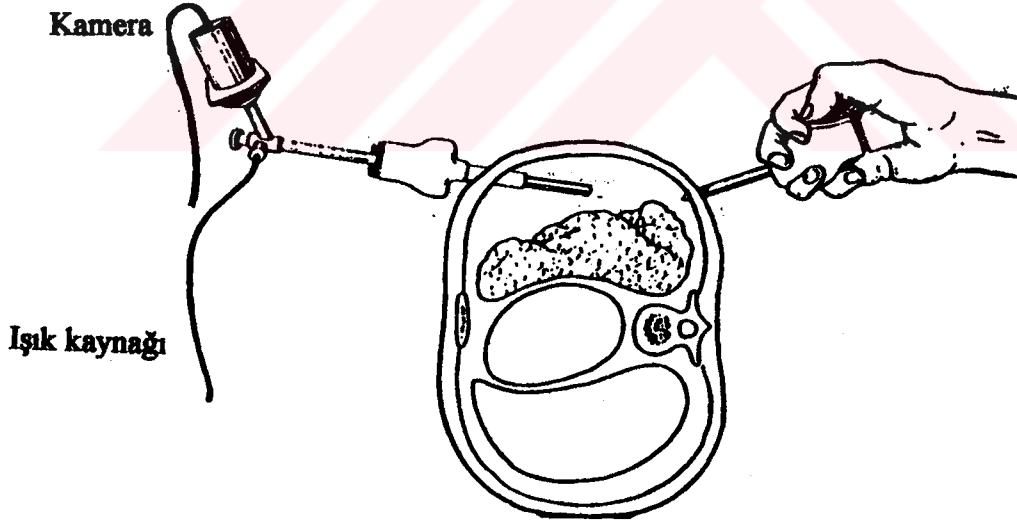
5.1. CERRAHİ TEKNİK

Hastalar Carlens tüp ile yapılan entübasyondan sonra yan döndürülür ve torakotomi pozisyonuna getirilir. Saha temizliği ve örtümü yapıldıktan sonra 5. ve 6. interkostal aralıktan tepesi yukarıda üçgen oluşturacak şekilde 1.5 cm'lik 3 adet transvers insizyon yapılır, cilt cilt altı geçilir, interkostal alana ulaşılır, trokarlar ile toraks boşluğuna girilir. Trokarların gaytaları çekilir, plevra boşluğunun atmosfere açılması nedeniyle akciğer çöktürülmüş olur. Aspiratör ve teleskop göğüs boşluğuna gönderilir.(Şekil 8,9)

Aspiratör ile pleural sıvı boşaltılır ve yeniden bakteriyolojik, sitolojik ve biyokimyasal incelemeler için numuneler alınır. Diğer trokardan endoskopik cerrahi ekipman göğüs boşluğuna gönderilir, akciğer, plevra ve göğüs duvarı görüntüleme cihazından izlenir. Şüpheli görülen alanlardan biyopsi alınır. Plevradaki yapışıklıklar giderilerek, akciğer ekspansiyonuna yardımcı olabilmesi açısından, kısmi dekortikasyon uygulanabilir. En alttaki insizyona dren konularak kapalı su altı drenajına bağlanılır. Diğer iki kesi kapatılarak işlem sonlandırılır.



Şekil 8: VATS işlemi sırasında hastanın pozisyonu



Şekil 9 : VATS işleminin şematize edilişi

6. BULGULAR

10 vakanın 9'unda rahatlıkla biyopsi alınabilmıştır. 4 (% 40)'ünde malign mezotelyoma, 3(%30)'ünde tüberküloz, 2(% 20)'sinde kronik nonspesifik iltihap tanısı konmuş, 1(%10)'inde ileri yapışıklıklar nedeniyle endoskopik cerrahi aletler rahatlıkla kullanılamamış ve torakotomiye geçilerek açık biyopsi alınmıştır. (Tablo 3).

VATS ile biyopsi uyguladığımız vakaların hiçbirinde operasyon esnasında ve postop dönemde komplikasyon gözlenmemiştir.

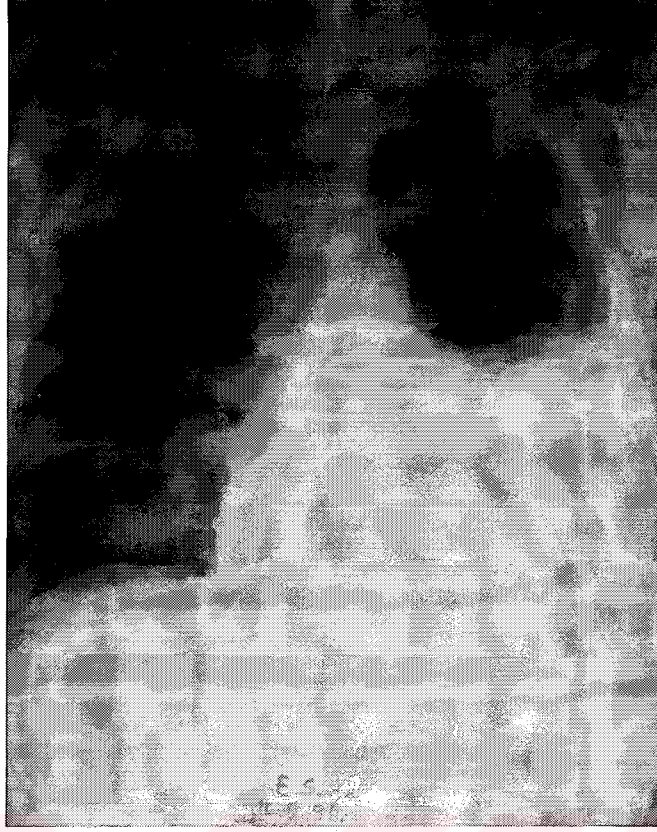Tanı	Sayı	Oran
Malign Mezotelyoma	4	% 40
Tbc	3	%30
Kronik nonspesifik iltihap	2	%20
Biyopsi alınamayan	1	%10
Toplam inceleme	10	% 100

Tablo 3: Patolojik inceleme sonuçlarının dağılımı

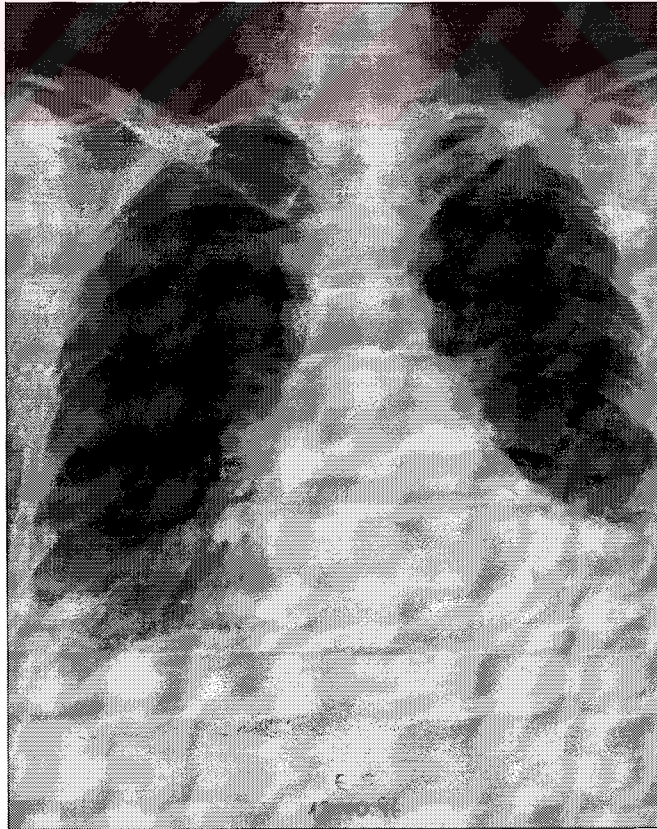Toplam olarak 10 vakanın, 9 (% 90)'undan biyopsi alınabilmiş, bunların 9(%90)'unda kesin tanıya ulaşılmıştır. 1 vakada ileri yapışıklık nedeniyle pleural biyopsi alınamamış, torakotomiye geçilerek açık biyopsi uygulanmıştır. 2 (%20)

hastamızda ise VATS ile plevral biyopsi uygulanırken plevra ve akciğer yüzeyinde Tbc ile uyumlu spesifik granülomlar görülmüş ve bu lezyonlardan biyopsi alınmıştır. Bu vakalar Tbc plörezi olarak kabul edilmiş, postop dönemde patoloji sonuçları beklenmeden antitüberküloz tedavi başlanmıştır. Bu biyopsilerin patolojik incelemesinde; hücre özelliklerinin kesin olarak Tbc olduğu söylenememiş, fakat lenfositten zengin olması sebebiyle Tbc ile uyumlu olabileceği rapor edilmiştir. Vakalar uygulanan anti Tbc tedaviye olumlu cevap vermişler ve ortalama 20 günde plevra sıvıları tamamen kaybolmuştur. Grafi 3 ve Grafi 4’de Tbc plörezili bir hastaya ait preop ve postop 5.aydaki PA AC grafilere izlenmektedir.





Grafi 3 : İdiopatik plörezili olgunun pre-op filmi.



Grafi 4 : Grafi 3'teki hastaya VATS ile plevral biyopsi uygulanarak; Tbc plörezi tanısı konmuştur, uygulanan tedavi ile radyolojik düzelme izlenmektedir.

7. TARTIŞMA

Plevral effüzyonlu hastaların büyük kısmında plevral effüzyonun sebebine; klinik değerlendirme, torasentez ve buna bağlı yapılan biyokimyasal, mikrobiyolojik ve sitolojik tetkikler veya kapalı plevra biyopsisi ile alınan materyalin patolojik incelemesi sonucu ulaşılır. Eksüda vasıflı plevral effüzyonlu hastalarda % 20-40 oranında yukarıda bahsedilen tetkiklerde tanı konulamamaktadır (14,17,18,19). Bu yüzden daha ileri tetkik yöntemlerine başvurulacağı muhakkaktır. Hastalarda ileri tetkik yöntemlerine başvurmada belirleyici faktörler şu şekilde sıralanabilir:

-Hastalardaki semptomlar ve klinik gidiş:

Semptomlar minimal ise ve iyileşme gösteriyorsa, konservatif davranarak hastayı izlemek daha doğru olacaktır (20).

-Plevral sıvı LDH seviyesi:

Plevral sıvı LDH seviyesi sürekli olarak yükseliyorsa, hastanın genel durumu kötüye gidiyorsa, daha ileri tetkik yöntemlerine başvurmak gerekir (20). Bu nedenlerle de bronkoskopi, açık plevra biyopsisi, TS, VATS ile biyopsi gibi ileri tetkik yöntemleri uygulanabilir.

Malignitelerde plevral biyopsi % 40 oranında patolojik sonuç vermektedir ve plevral sıvının sitolojisinden daha yüksek tanısal değere sahiptir. Malign plevral effüzyon düşünülen hastalarda uygun yaklaşım plevral biyopsi yapmak, plevral sıvının sitolojisini incelemektir. Tanı konulamıyorsa hastanın klinik durumu göz önüne alınarak biyopsi ve sitoloji tekrar alınabilir. (21).

Plevral sıvı sitolojisi ve kapalı plevra biyopsileri ile tanı konulamayan vakalarda izlenecek yöntemlerden birisi TS'dir. TS ile göğüs boşluğu içindeki

patolojinin direkt olarak görülmesi, hastalığın natürünün ve yaygınlığının tesbit edilmesi ve şüpheli alanlardan biyopsi alınması mümkündür. TS plevral effüzyonların tanısında % 80 düzeyinde yüksek tanısal değere sahiptir (21,22,23). Bunun yanında düşük morbidite, sıfır'a yakın mortalite ile halâ kullanılan güvenilir bir yöntemdir. Klasik torakoskopi teşhis ve tedavi amacı ile 80 yılı aşkın bir süredir esas olarak plevral patolojilerde kullanılagelmiş ve ülkemizde de bu amaçla uygulanmıştır (24).

TS'nin primer eksik yönü, tek kişi manüplasyonuna bağlı bir prosedür olmasıdır. İşlemlerde yer alan diğer ekip elemanları patolojik bölgeyi göremezler ve cerrahi manüplasyonları direkt olarak asiste edemezler. Ayrıca torakoskopi ile cerrahi müdahale yapma şansı biyopsi alma ile sınırlıdır ve torakoskopun göğüs duvarını geçtiği bölgenin izlenmesi problem yaratmaktadır (14,18).

Bronkoskopi; parankimal lezyonu olan, hemoptizi tanımlayan, mediastinal şift oluşturmuş plevral effüzyonlu hastalarda CT çekildikten sonra uygulanmalıdır. Bu sayede plevral effüzyon oluşturabilecek bir bronş karsinomu yapılan bronkoskopik biyopsi sayesinde tanınabilir (25).

Açık plevra biyopsisi plevral effüzyonların tanısının konulmasında izlenecek yöntemlerden bir diğeridir. Fakat bu yöntem oldukça invaziv bir prosedürdür. Torakotomi neticesi postoperatif ağrının oldukça fazla olması, parankim fonksiyonlarının uzun sürede geri dönmesi ve diğer cerrahi komplikasyonların varoluşu, ayrıca hastanede kalım süresinin uzaması, buna paralel olarak hastane maliyetlerinin artışı gibi dezavantajları mevcuttur (26,27,28).

Klinik VATS uygulamalarını, torakoskopik uygulamalardan, ayrı bir antite olarak tutmak yanlış olacaktır. VATS; torakoskopinin yukarıda belirttiien üstünlüklerine ilave olarak, teknolojik gelişime paralel, artmış manüplasyon ve başarı

yüzdesi ortaya koyabilen, ekip elemanlarının da patolojiyi görmelerine ve müdahaleye direkt yardımda bulunmalarına fırsat sağlayan göğüs cerrahisi prosedürüdür. İlk VATS işleminin 1991 yılında Krasna ve arkadaşları tarafından uygulanmasından bu yana birkaç yıl geçmesine rağmen klasik torakoskopinin plevral hastalıkların tanı ve tedavisindeki uygulama oranının tüm torakoskopik girişimler arasında % 27.4'e düştüğü bildirilmekte, diğer torakoskopik girişimler VATS ile uygulanmaktadır (2-6).

Günümüzde teknolojik gelişmelere paralel olarak VATS uygulamalarının giderek yaygınlaştığı gözlenmektedir. VATS uygulamalarında tanısal işlemlerin yanında, tedaviye yönelik olarak birçok cerrahi işlemler kolaylıkla yapılabilmektedir (7,9,12,13). Bu özellikler sayesinde torakotomi gerektiren; parankimal, mediastinal ve plevral patolojili birçok olguda videotorakoskopik cerrahi başarı ile uygulanabilmektedir. (7,16,29). Tüm bu olumlu özellikler VATS'ı torakoskopiye oranla daha avantajlı bir konuma getirmektedir. Dünyaya paralel olarak ülkemizde de VATS uygulamaları giderek yaygınlaşmakta ve göğüs cerrahisi prosedürü olarak yerini almaktadır (24).

Bu çalışmada kesin tanısı konulamamış 10 eksüda vafında plevral effüzyonlu hastaya tanısal amaçlı VATS ile biyopsi uygulanmış, 9 vakadan biyopsi alınabilmiş vakaların 9'unda (%90) kesin tanıya ulaşılmıştır.

Kaiser (18), Menzies (20) ve Keenan (14) yaptığı çalışmalarda tanı konulamayan plevral effüzyonların % 85-90'ında VATS ile plevral biyopsi yaparak kesin tanıya ulaşımlardır.

Hsu ve arkadaşları (30) tanı konulamayan 102 plevral effüzyonlu vakaya tanısal amaçlı VATS uygulamışlar, 92 vakada (% 90.2) kesin tanı elde etmişlerdir.

Harris RJ ve arkadaşları (31) yaptığı çalışmada; plevral sıvı rezolüsyonu problemi olan 182 hastaya VATS ile biyopsi uygulamış, % 85 oranında kesin tanı elde etmişlerdir. Tanıların 98'i (% 54) malign, 58 'i (% 32) benign, 26'sı (% 14) idiopatik olarak belirtilmiştir.

Daniel ve arkadaşlarının (32) yaptığı bir çalışmada; TS ile VATS'ın plevral effüzyonlardaki tanısal etkinliği karşılaştırılmıştır. Buna göre 89 TS vakası ve 64 VATS vakası incelenmiştir. TS ile % 85, VATS ile % 90 oranında kesin tanı değerine ulaşılmıştır.

Bu çalışmada 10 vakanın 9'undan VATS ile plevral biyopsi alınmış, 4 vakada malign mezotelyoma, 3 vakada Tbc tanısı rapor edilmiş, 2 vakada ise nonspesifik plörit tanısı bildirilmiştir. 9 vakada (% 90) kesin tanıya ulaşılmıştır. Bu değer, örneklenen literatürlerdeki tanı yüzdeleri ile eşdeğer olarak bulunmuştur.

Bizim çalışmamızda 1 (% 10) olguda, ileri plevral yapışıklık nedeni ile torakotomiye geçilmiş ve açık biyopsi ile tanı konulabilmiştir. Bu vakada patoloji sonucu adenokarsinom metastazı olarak rapor edilmiştir.

Daha fazla rezeksiyon ihtiyacının oluşması, ileri yapışıklıklar, lezyonu bulamama, kanama ve teknik sebeplerle VATS girişimleri % 25 oranında torakotomiye dönüştürülebilmektedir (11,33). Hsu ve arkadaşları (30) mini torakotomi gerektirmeyen vakalarda exclusive thoracoscopic biopsy (ETB), mini torakotomi gerektiren vakalarda (4-6 cm) supplementary thoracoscopic biopsy (STB) tanımlamasını yapmışlardır.

Daniel (32) çalışmasında % 20, Hsu (30) çalışmasında ise % 25.5 oranında vakada, VATS işleminin torakotomiye dönüştürüldüğünü bildirmişlerdir.

VATS işleminin her an torakotomiye dönüştürülebileceği göz önünde bulundurulmalı, operasyon deneyimli cerrahlar tarafından önceden hazırlanmış ekipman eşliğinde uygulanmalıdır (11,30,32).

VATS ile plevral biyopsinin avantajlı yönlerinden biri; lezyonun net olarak gözlelenebilmesidir. Bu sayede VATS esnasında izlenen makroskopik görünümün tanıya ve sonraki tedavi planlamasına katkısı, küçümsenemeyecek kadar önemlidir. (17,20). Bizim çalışmamızda iki vakada Tbc için spesifik olan granülomların visseral plevra üzerinde görülmesi üzerine postop erken dönemde patoloji sonuçları beklenmeden anti Tbc tedavi başlanmıştır. Alınan biyopsi materyallerindeki patolojik hücre özelliklerinin lenfositlerden zengin olması gibi destekleyici özellikte olması sonucu Tbc plörezi tanısı konulmuştur. Anti Tbc tedavi ile hastalarda dramatik iyileşme sağlanmıştır.

VATS prosedürü ile plevral biyopsi uygulamasında kesin tanı koyma etkinliği yanı sıra, tanı koymak için geçen sürenin kısa oluşu da oldukça önemlidir. Bu sayede hastane maliyetleri belirgin ölçüde azaltılmış olacaktır. Bizim hastalarımızda operasyon öncesi tanı koyabilmek için geçen süre ortalama 30 gündür (20-45 gün). Postoperatif dönemde ortalama 6 günde (3-7 gün) drenleri çekilerek hastalar taburcu edilmiştir. Thomas çalışmasında VATS ile biyopsi uygulanan vakalarda ortalama 4 günde drenler çekilirken, TS ile biyopsi yapılan vakalarda ortalama 7 günde drenler çekilebilmiştir (29).

VATS ile tanısal amaçlı plevra biyopsisi yapılırken, plevra yapışıklıkları giderilmekte, dolayısıyla postoperatif dönemde akciğer fonksiyonlarının eski haline dönme süreci hızlandırılmaktadır (20,29,34)

Akciğer malignitelerine eşlik eden plevral effüzyonların hastaların lehine sağlıklı bir şekilde değerlendirilmesi ve son yıllarda üzerinde önemle durulan

torakoskopik intraplevral lavaj yönteminin birlikte yapılabilmesi açısından VATS oldukça kıymetlidir (35).

Torasentez ve kapalı plevra biyopsisinin körleme yapılması sonucu, yüksek komplikasyon oranları ve düşük diagnostik değerlere sahip olması, açık plevra biyopsisi gibi operatif girişimlerin morbidite ve mortalitesinin yüksek oluşu ve postoperatif yatış süresinin uzunluğu, TS'nin bahsedilen dezavantajlı yönlerinin oluşuna karşın; tanısal ve tedaviye yönelik cerrahi girişimlerin birlikte daha sağlıklı bir şekilde yapılabilmesi VATS'in üstünlüğünü ortaya koymaktadır. (7,20,29,30,32).

İşlem sırasında kullanılan aletlerin pahalı olması, vasküler kontrolün az oluşu, tümör inokülasyonunun sağlanması, şüpheli dokunun palpe edilememesi gibi dezavantajlar VATS'in tanısal amaçlı kullanımı konusunda tartışmalara yol açmıştır (12,14,33). Ancak gerek yurt dışı, gerekse ülkemizde VATS uygulama endikasyonlarının günden güne genişlemesi ve tecrübe artışına paralel olarak komplikasyonların daha az görülmesi sonucu otoriteler tarafından VATS konvansiyonel göğüs cerrahisine iyi bir alternatif olarak öne sürülmektedir. Uygulama sayısının artması ile bugün için yüksek kabul edilen maliyetlerin zaman içinde düşeceği kanaatindeyiz.

Teknolojik gelişime paralel olarak tanı ve tedavi yöntemlerindeki gelişmeler sayesinde doğru tanı koyma ve etkili tedavi uygulama oranları yükselecek, sonuçta hasta konforu en üst düzeyde tutulmaya çalışılacaktır. Tüm bu gelişmeler ışığında, diğer yöntemlerle tanı konulamayan plevral effüzyonlu hastalarda, % 90'lara varan kesin tanı yüzdeleri ile büyük bir klinik başarı VATS uygulamaları ile sağlanacaktır. Böylece daha invaziv cerrahi müdahaleye gerek kalmadan, hastaların kesin tanıları konulmuş olacak ve etkili tedavi yöntemleri belirlenecektir (36).

8. ÖZET

Selçuk Üniversitesi Tıp Fakültesi Göğüs Cerrahisi Kliniğinde Haziran 1995-Aralık 1997 tarihleri arasında kapalı plevra biyopsisi ile tanı konulamayan 10 hastaya VATS uygulanmıştır. Vakaların 5'i kadın 5'i erkektir. En genç vaka 28 yaşında, en yaşlı vaka ise 80 yaşında olup yaş ortalaması 55.7'dir.

Vakaların 5 (%50)'ine sağ, 5 (%50)'ine sol hemitoraksta VATS ile biyopsi alma işlemi uygulanmıştır. 10 vakanın 9(%90)'unda biyopsi alınabilmiş, 1(%10) vakada VATS ile biyopsi alınamamış ve torakotomiye geçilerek açık biyopsi alınmıştır. VATS ile biyopsi alınan 10 vakanın 9 (% 90)'unda kesin tanıya ulaşılmıştır. Bu vakaların 4'ünde malign mezotelyoma, 3'ünde Tbc, 2'sinde ise kronik nonspesifik plörit tanısı konulmuştur. Torakotomi uygulanan hastada ise adenokarsinom metastazı rapor edilmiştir. Hiçbir vakada operatif komplikasyon ve mortalite gözlenmemiştir.

9. SUMMARY

VATS was performed to 10 patients to whom diagnosis couldn't be done with closed pleura biopsy between June of 1995 and December of 1997 at the clinic of chest surgery of Medical Faculty of Selçuk University. 5 of the cases were female and 5 of them were male. The smallest case was 28 years old, the eldest case was 80 years old and average age of all cases was 55.7. VATS was performed to 5 of the all cases from the right (%50), and to 5 of them from the left side (%50). At the 9 cases biopsy was taken (% 90), at 1 case biopsy wasn't taken with VATS (%10) and open biopsy was done with thoracotomy. At the 9 of the 10 cases in whom biopsy was done with VATS absolute diagnosis have been done. In the 4 of these cases diagnosis was malignant mesothelioma, in 3 of them diagnosis was tuberculosis, in 2 of them diagnosis was non-specific pleuritis. In the thoracotomy performed patient the diagnosis was metastasis of adenocarcinoma. Complications and mortality wasn't seen in any of the cases.

10. KAYNAKLAR

1-Smyth WR, Kaiser LR. History of Thoracoscopic Surgery. In Kaiser LR, Daniel TM (eds). Thoracoscopic Surgery. Little Brown and Company, Boston 1993;1-6.

2-Kohman LJ: Thoracoscopy for the evolution and treatment of pleural space disease. Chest Surgery Clinics of North America 1994;4:476-479.

3-Oakes DD, Sherck JP, Bredsky JB and Mark JBD: Therapeutic thoracoscopy J Thorac Cardiovasc Surg 1984;87:269-273.

4-Avtan L: Videoendoskopik cerrahide görüntüleme sistemleri. Endo.Lap. Minimal İnvaziv Cerrahi 1994;1:11-13.

5-Allen MS, Trastek VF, Deschamp C, Pairelora PC. Equipment of Thoracoscopic Surgery. In Kaiser LR, Daniel TM (eds). Thoracoscopic Surgery. Little Brown and Company, Boston, 1993;47-57.

6-Krasna M, Fowers JL: Diagnostic thoracoscopy in a patient with a pleural mass. Surgical Laparasc. Endosc. 1993;1:94-8.

7-Rodney. Video-Assisted Thoracic Surgery For Pulmonary and Pleural Diseases in Shields. TW (eds). General Thoracic Surgery. Philadelphia Williams and Williams 1994;508-528.

8-Schwarz Cd, Lenglinger F, Eckmeyr J, Schauer N, Hartl P, Meyer KH: VATS (video-assisted thoracic surgery) of undefined pulmonary nodules preoperative evaluation of vidoendoscopic resectability. Chest 1994; 106(5):1570-4.

9-Çelik M, Uysal A, Şenol C, Halezaroğlu S, Vidoetorakoskopik cerrahi. Heybeliada Tıp Bülteni 1995;1-3:13-8.

10-Acoff TE, Mack MJ, Hazzelrigg SR. Extension of thoracoscopy to the management of mediastinal disease (abstract). Chest. 1992;102:2-8.

- 11-Hazelrigg Sr, Munchuck SK, Lo Cicero III J. Video assisted thoracic surgery study group data. *Ann Thorac Surg.* 1993;56:1039-1044.
- 12-Lewis RJ, Caccavale RJ, Sisler GE, Mac Kenzie JW. 100 consecutive patients undergoing video assisted thoracic surgery. *Ann Thorac Surg.* 1992;54:42-6.
- 13-Kirby TJ, Mock MJ, Londreneou RJ, Rice TW. Initial experience with videoassisted thoracoscopic lobectomy. *Ann Thorac Surg.* 1993;56:1248-1253.
- 14-Keenan RJ, et al: Video-assisted thoracoscopy for the diagnosis and management of pleural diseases. *Am. Rev. Respir. Dis.* 1993;147: 737-742.
- 15-Landreneau RJ, et al: Video-assisted thoracic surgery. Basic concepts and intercostal approach strategies. *Ann Thorac Surg* 1992;102:800-4.
- 16-Balcı K., Solak H., Plözilerin etiyojik teşhisinde torakoskopinin değeri. *Van Tıp Dergisi.* 1976;5:437-446.
- 17-Gülhan S.Ş.Erkmen. Plevral effüzyonlarda torakoskopinin diagnostik değeri. *Van Tıp Dergisi,* 1995;2:120-124.
- 18-Kaiser LR: Diagnostic and therapeutic use of pleuroscopy (thoracoscopy) in lung cancer. *Surg Clin North Am* 1987; 67:1081-4.
- 19-Boutin C, Astoul P, Seitz B: The role of thoracoscopy in the evaluation and management of pleural effusions. *Lung supp:* 1990; 63:1113-21.
- 20-Menzies R, Charbonneau M: Thoracoscopy in the diagnosis and management of recurrent pleural effusions. *Ann Thorac Surg* 1991;52:1145-50.
- 21-Poe RH, et al: Sensitivity, specificity, and predictive values of closed pleural biopsy. *Arch Intern Med* 1984;144:325-8.
- 22-Wakabayashi A: Expanded applications of diagnostic and therapeutic thoracoscopy. *J Thorac Cardiovasc Surg* 1991;102:721-5.
- 23-Page RD, Jeffrey RR, Donnelly RJ: Thoracoscopy: A review of 121 consecutive surgical procedures. *Ann Thorac Surg* 1989;48:66-8.

24-Çelik M, Halezeroğlu S, Şenol C ve ark: Diagnostik ve terapötük torakoskopi: 110 olgunun retrospektif deęerlendirilmesi. 1. Ulusal Endoskopik Laporoskopik Cerrahi Kongresi Özet Kitabı. 1993, P:26.

25-Chang S-C. Perng RP: The role of fiberoptic bronchoscopy in evaluating the causes of pleural effusions. Arch Intern Med 1989;149:855-891.

26-Mack MJ, Aronoff RJ, Acuff TE, Douthit MB, Bowmon RT, Ryan WH: Present role of Thoracoscopy in the diagnosis and treatment of disease of the chest. Ann. Thorac. Surg 1992;54:403-9.

27-Lewis RJ, Caccavale RJ, Sisler GE, Mackenzie JW: One hundred Consecutive patients undergoing video assisted thoracic operations. Ann.Thorac. Surg 1992;54:421-6.

28-Landreneau RJ, Hazelrigg SR, Mack MJ, et all: Postoperative pain related morbidity: Video-assisted thoracoscopic surgery versus thoracotomy. Ann Thorac Surg 1993;56(6):1285-9.

29-Thomas M.Daniel M.D.Thoracoscopic Surgery for Disease of the lung and pleura. Annals of Surgery 1993;217(5): 566-575.

30-Hsu CP. Hanke I. Douglas JM Jr. Diagnostic video-assisted thoracoscopic procedures. Annals of Surgery. 1995; 222(5):626-31.

31-Harris RJ, Kavuru MS. Mehta AC. Medendorp SV. Wiedemann HP, Kirby TJ. Rice TW. The impact of thoracoscopy on the management of pleural disease. Chest. 1995; 107(3):845-52.

32-. Daniel TM, Kern JA, Tribble CG, Kron IL, Spotnitz WB, Rodoers BM. Thoracoscopic surgery for diseases of the lung and pleura. Effectiveness. Changing indications and limitations Ann-Surg, 1993 May: 217(5): 566-74.

33-Akgün S. Videotorakoskopik cerrahi nereye kadar? Heybeliada Tıp Bülteni 1995;1-3:103-5.

34-Balcı K. Göğüs Hastalıkları. Konya, Atlas Kitapevi 1991;158-377.

35-Casadio C, Giobbe R, Cionci R, Malinatti M, Oliaro A, Maggi G: Videothoracoscopy and video-assisted small thoracotomy for the treatment of pulmonary malignancies. J. Thorac. Cardiovasc. Surg. 1994;35(5):445-8.

36-Benfield JR: The Future of Thoracoscopic Surgery. In Kaiser LR, Daniel TM (eds). Thoracoscopic Surgery. Little Brown and Company, Boston 1993;265-68.

