

T.C.
NECMETTİN ERBAKAN ÜNİVERSİTESİ
SAĞLIK BİLİMLERİ ENSTİTÜSÜ

**DIETİLNİTROZAMİN İLE HEPATOSELLÜLER KARSİNOM
OLUŞTURULMUŞ RATLARDA RESVERATROLÜN OLASI
KORUYUCU ETKİLERİNİN ARAŞTIRILMASI**

Seda ÇETİNKAYA

DOKTORA TEZİ

HİSTOLOJİ EMBRİYOLOJİ (TIP) ANABİLİM DALI

Danışman

Prof. Dr. Aydan ÖZGÖRGÜLÜ

Bu proje Necmettin Erbakan Üniversitesi Bilimsel Araştırma Projeleri
Koordinatörlüğü tarafından 161418003 proje numarası ile desteklenmiştir.

KONYA – 2017

TEZ ONAY SAYFASI

Necmettin Erbakan Üniversitesi Sağlık Bilimleri Enstitüsü Histoloji ve Embriyoloji Anabilim Dalı Doktora Öğrencisi **Seda ÇETİNKAYA**'nın "**Dietilnitrozamin İle Hepatosellüler Karsinom Oluşturulmuş Ratlarda Resveratrolün Olası Koruyucu Etkilerinin Araştırılması**" başlıklı tezi tarafımızdan incelenmiş; amaç, kapsam ve kalite yönünden Doktora Tezi olarak kabul edilmiştir.

KONYA/06.12.2017



Tez Danışmanı

Prof. Dr. Aydan ÖZGÖRGÜLÜ

Necmettin Erbakan Üniversitesi



Jüri Üyesi

Prof. Dr. Hasan CÜCE

KTO Karatay Üniversitesi



Jüri Üyesi



Prof. Dr. S. Serpil KALKAN

Necmettin Erbakan Üniversitesi

Jüri Üyesi

Prof. Dr. Mustafa Cihat AVUNDUK

Necmettin Erbakan Üniversitesi



Jüri Üyesi


Prof. Dr. Ender ERDOĞAN

Selçuk Üniversitesi

Yukarıdaki tez, Necmettin Erbakan Üniversitesi Sağlık Bilimleri Enstitüsü Yönetim Kurulunun **22/12/2017** Tarih ve **25/08** Sayılı kararı ile onaylanmıştır.

Prof. Dr. Kısmet Esra NURULLAHOĞLU ATALIK

Enstitü Müdürü



APPROVAL

We certify that we have read this dissertation entitled “*Hepatocellular Carcinoma With Diethylnitroza Formed In Rats Investigation of The Possible Protective Effect of Resveratrol*” by “*Seda ÇETİNKAYA*” that in our opinion it is fully adequate, in scope and quality, as dissertation for the degree of *Doctor of Philosophy* in the Department of **Histology and Embryology**, Institute of Health Sciences, University of Necmettin Erbakan.

Konya, TURKEY/06.12.2017



Principal Advisor

Prof. Dr. Aydan ÖZGÖRGÜLÜ


Necmettin Erbakan University



Examination Committee Member

Prof. Dr. Hasan CÜCE

KTO Karatay University



Examination Committee Member

Prof. Dr. S. Serpil KALKAN

Necmettin Erbakan University

Examination Committee Member



Prof. Dr. Mustafa Cihat AVUNDUK

Necmettin Erbakan University



Examination Committee Member

Prof. Dr. Ender ERDOĞAN

Selçuk University

This thesis has approved for the University of Necmettin Erbakan Institute of Health Sciences.

Prof. Dr. Kısmet Esra NURULLAHOĞLU ATALIK

Director of Institute of Health Sciences

22.12/2017



BEYANAT

Bu tezin tamamının kendi çalışmam olduğunu, planlanmasından yazımına kadar hiçbir aşamasında etik dışı davranışımın olmadığını, tezdeki bütün bilgileri akademik ve etik kurallar içinde elde ettiğimi, tez çalışmasıyla elde edilmeyen bütün bilgi ve yorumlara kaynak gösterdiğimi ve bu kaynakları kaynaklar listesine aldığımı, tez çalışması ve yazımı sırasında patent ve telif haklarını ihlal edici bir davranışımın olmadığını beyan ederim.

06.12.2017

Seda ÇETİNKAYA



TURNİTİN

Turnitin

https://turnitin.com/t_inbox.asp?r=94.9973986377994&svr=32

[Gözetim](#)

[Öğrenciler](#)

[Not Defteri](#)

[Kütüphaneler](#)

[Takvim](#)

[Tartışma](#)

[Tercihler](#)

Bu sayfa hakkında

Bu sizin ödev kutunuzdur. Bir yazılı ödevi görüntülemek için yazılı ödevin başlığını seçin. Bir Benzerlik Raporunu görüntülemek için yazılı ödevin benzerlik sütunundaki Benzerlik Raporu ikonunu seçin. Tıklanabilir durumda olmayan bir ikon Benzerlik Raporunun henüz oluşturulmadığını gösterir.

DOKTORA TEZ

Gelen Kutusu | Görüntüleniyor: yeni ödevler ▼

Dosyayı Gönder Çevrimiçi Derecelendirme Raporu | Ödev ayarlarını düzenle | E-posta bildirmeyenler

Sil İndir Şuraya taşı...

<input type="checkbox"/>	Yazar	Başlık	Benzerlik	web	yayın	student papers	Puanla	cevap	Dosya	Ödev Numarası	Tarih
<input type="checkbox"/>	Seda Çetinkaya	DİETİLNİTROZAMİN İLE HEPATOSELLÜLER KARS...	%14 %14	11%	8%	4%			ödev indir	895968020	14-Ara-2017

ÖNSÖZ

Tüm doktora eğitimim süresince desteklerini esirgemeyen danışman hocam Prof. Dr. Aydan ÖZGÖRGÜLÜ'ye, Necmettin Erbakan Üniversitesi Meram Tıp Fakültesi Histoloji ve Embriyoloji Anabilim Dalı Başkanı Sayın Hocam Prof. Dr. S. Serpil KALKAN ve Öğretim Üyesi hocalarım Prof. Dr. T. Murad AKTAN, Prof. Dr. Selçuk DUMAN, Yrd. Doç. Dr. Gökhan CÜCE ile Öğr. Gör. Burcu GÜLTEKİN ve KTO Karatay Üniversitesi Histoloji Embriyoloji Anabilim Dalı Başkanı Prof. Dr. Hasan CÜCE'ye,

Laboratuvar aşamasında yardımlarını esirgemeyen Arş. Gör. Dr. H. Tuba CANBAZ, Arş. Gör. Dr. M. Enes SÖZEN ve Nihal CANBULAT'a doktora eğitimim boyunca birlikte çalıştığım doktora ve yüksek lisans öğrencisi arkadaşlarıma teşekkür ve saygılarımı sunarım. Çalışmalarım boyunca manevi desteğini esirgemeyen annem Neşe ÇETİNKAYA ve ağabeyim İ. Serkan ÇETİNKAYA'ya teşekkür ederim.

Ayrıca bu doktora tez çalışmasını rahmetli babam Şaban ÇETİNKAYA'nın anısına ithaf ediyorum.

İÇİNDEKİLER

İç Kapak.....	i
Tez Onay Sayfası.....	ii
APPROVAL	iii
Tez Beyan Sayfası.....	iv
Önsöz ve Teşekkürler	vi
İÇİNDEKİLER	vii
Kısaltmalar ve Simgeler	x
Resimler	xii
Tablolar.....	xiii
Özet	xiv
ABSTRACT.....	xv
1.GİRİŞ	1
2. GENEL BİLGİLER.....	3
2.1. Karaciğer	3
2.1.1. Karaciğer Anatomisi.....	3
2.1.2. Karaciğer Embriyolojisi	3
2.1.3. Karaciğer Histolojisi.....	4
2.1.4. Karaciğer Lopçuğunun Görevi	6
2.1.5. Hepatositler.....	7
2.1.6. Hepatik Stellat Hücreleri	8
2.1.7. Kupffer Hücreleri.....	8
2.1.8. Pit Hücreleri.....	9
2.2. Karaciğer Kanseri.....	9
2.2.1. Hepatosellüler Karsinom	10
2.2.2. Hepatosellüler Karsinom Epidemiyoloji.....	10
2.2.3. Risk Faktörleri	11
2.2.4. Klinik Bulgular ve Tarama	16
2.3. Polifenoller.....	19
2.3.1. Polifenollerin Sınıflandırılması.....	19
2.3.2. Stilbenoidler ve Anti-İnflamatuvar Aktivite	21
2.3.3. Resveratrol Tarihçesi	21
2.3.4. Resveratrol Oluşumu ve Sentezi.....	21

2.3.5. Resveratrolün Etkileri	23
2.3.6. Resveratrolün Antikanser Etkileri.....	24
2.4. Apoptozis Ve Proliferasyon.....	25
2.4.1. Apoptozis Tarihiçesi.....	25
2.4.2. Resveratrolün Mitokondri Yolağı.....	26
2.4.3. Resveratrolün p53-Bağımlı Yolağı.....	27
3. GEREÇ VE YÖNTEM.....	28
3.1. Gereç.....	28
3.1.1. Kullanılan Maddeler, Kitler ve Antikorlar.....	28
3.2. Deney Hayvanları	28
3.3. Çalışma Grupları	29
3.4. Sıçanlarda HCC Modelinin Oluşturulması.....	30
3.5. Resveratrolün Hazırlanması ve Verilmesi	30
3.6. Vücut Ağırlıklarının Ölçülmesi	30
3.7. Dokuların ve Kan Örneklerinin Hazırlanması.....	30
3.8. Histolojik Uygulamalar.....	31
3.8. 1. Işık Mikroskobu İçin Dokuların Hazırlanması	31
3.8.2. Kesitlerin Alınması ve Boyanması	32
3.9. İmmunohistokimyasal İncelemeler.....	32
3.10. Işık Mikroskopik İşlemler	34
3.11. İstatistik.....	34
4. BULGULAR.....	35
4.1. Vücut Ağırlığı Bulguları.....	35
4.2. Biyokimyasal Bulgular.....	35
4.3. Histopatolojik Bulgular.....	41
4.4. İmmünohistokimya Bulguları.....	47
5. TARTIŞMA VE SONUÇ.....	60
6. KAYNAKLAR	71
7. ÖZGEÇMİŞ.....	79
8. EKLER.....	80

Kısaltmalar ve Simgeler

ACP	: Asit Fosfataz
AFU	: Alfa-L- fukosidazın
ALP	: Alkalen fosfataz
ALT	: Alanin aminotransferaz
AST	: Aspartat aminotransferaz
Bax	: Bcl-2 ilişkili X proteini
Bcl-2	: B-cell lymphoma
BT	: Bilgisayar tomografisi
CAT	: Katalaz
CCl₄	: Karbon tetraklorür
COX-2	: Siklooksijenazlar
Da :	: Dalton
DEN :	: Dietilnitrozamin
DNA:	: Deoksiribo nükleik asit
Fas	: Hücre ölüm reseptörü
FNAB	: İğne aspirasyon biyopsisi
GGT	: Gama glutamil transpeptidaz
GSH	: Glutatyon
H₂O₂	: Hidrojen peroksit
HBV	: Hepatit B virüs
HCC	: Hepatosellüler karsinom
HCV	: Hepatit C Virüsü
IL-6	: İnterlökin-6
LDH	: Laktat dehidrogenaz
MDA	: Malondialdehit
MRI	: Manyetik rezonans görüntüleme
p53	: Tümör protein 53 geni
SIRT1	: Siklooksijenaz-1
SIRT2	: Siklooksijenaz-2
SOD	: Süperoksit dismutaz
TNF-α	: Tümör nekroz faktörü- alfa
US	: Ultrasonografi

UV

: Ultraviyole

VLDL

: Çok düşük yoğunluklu lipoprotein

Resimler

Resim 4.1. Lenfosit infiltrasyonu (ok).....	42
Resim 4.2. Atipik hücreler (ok)	43
Resim 4.3. Fokal nekrotik alan (*), atipik hücre (ok), konjesyon (+)	43
Resim 4.4. Kontrol grubuna ait karaciğer kesiti H-E boyaması	44
Resim 4.5. DMSO pozitif kontrol grubuna ait karaciğer kesiti H-E boyaması	44
Resim 4.6. DEN grubuna ait karaciğer kesiti H-E boyaması	45
Resim 4.7. DEN+50 grubuna ait karaciğer kesiti H-E boyaması.....	45
Resim 4.8. DEN+75 grubuna ait karaciğer kesiti H-E boyaması.....	46
Resim 4.9. DEN+100 grubu karaciğer kesiti H-E boyaması.....	46
Resim 4.10. DMSO grubuna ait karaciğer dokusunun immünohistokimyasal Bax ekspresyonunun görüntüsü.....	50
Resim 4.11. Kontrol grubuna ait karaciğer dokusunun immünohistokimyasal Bax ekspresyonunun görüntüsü.....	51
Resim 4.12. DEN grubuna ait karaciğer dokusunun immünohistokimyasal Bax ekspresyonunun görüntüsü.....	51
Resim 4.13. DEN+Res 50 grubuna ait karaciğer dokusunun immünohistokimyasal Bax ekspresyonunun görüntüsü.....	52
Resim 4.14. DEN+Res 75 grubuna ait karaciğer dokusunun immünohistokimyasal Bax ekspresyonunun görüntüsü.....	52
Resim 4.15. DEN+Res 100 grubuna ait karaciğer dokusunun immünohistokimyasal Bax ekspresyonunun görüntüsü.....	53
Resim 4.16. DMSO grubuna ait karaciğer dokusunun immünohistokimyasal Bcl-2 ekspresyonunun görüntüsü.....	53

Resim 4.17. Kontrol grubuna ait karaciğer dokusunun immünohistokimyasal Bcl-2 ekspresyonunun görüntüsü.....	54
Resim 4.18. DEN grubuna ait karaciğer dokusunun immünohistokimyasal Bcl-2 ekspresyonunun görüntüsü.....	54
Resim 4.19. DEN+Res 50 grubuna ait karaciğer dokusunun immünohistokimyasal Bcl-2 ekspresyonunun görüntüsü	55
Resim 4.20. DEN+Res 75 grubuna ait karaciğer dokusunun immünohistokimyasal Bcl-2 ekspresyonunun görüntüsü	55
Resim 4.21. DEN+Res 100 grubuna ait karaciğer dokusunun immünohistokimyasal Bcl-2 ekspresyonunun görüntüsü	56
Resim 4.22. DMSO grubuna ait karaciğer dokusunun immünohistokimyasal p53 ekspresyonunun görüntüsü.....	56
Resim 4.23. Kontrol grubuna ait karaciğer dokusunun immünohistokimyasal p53 ekspresyonunun görüntüsü.....	57
Resim 4.24. DEN grubuna ait karaciğer dokusunun immünohistokimyasal p53 ekspresyonunun görüntüsü.....	57
Resim 4.25. DEN+Res 50 grubuna ait karaciğer dokusunun immünohistokimyasal p53 ekspresyonunun görüntüsü	58
Resim 4.26. DEN+Res 75 grubuna ait karaciğer dokusunun immünohistokimyasal p53 ekspresyonunun görüntüsü.....	58
Resim 4.27. DEN+Res 100 grubuna ait karaciğer dokusunun immünohistokimyasal p53 ekspresyonunun görüntüsü.....	59

Tablolar

Tablo 3.1. Deney grupları	29
Tablo 3.2. Doku takip yöntemi	31
Tablo 3.3. H-E boyama yöntemi basamakları.....	32
Tablo 3.4. Bax/Bcl-2 ve p53 immünohistokimya boyama basamakları	33
Tablo 4.1. Deney gruplarının vücut ağırlığı bulguları, Paired Sample T Test.....	35
Tablo 4.2. Deney gruplarının antioksidan kapasitelerinin karşılaştırılması, One way Anova, Duncan Testi.....	35
Tablo 4.3. Deney gruplarının serum biyokimya parametrelerinin karşılaştırılması, One way Anova, Duncan Testi	38
Tablo 4.4. Deney gruplarının fibrozis skorlaması (Kruskal Wallis testi).....	42
Tablo 4.5. Bcl-2 ekspresyonunun gruplar arası karşılaştırmada gösterdiği değişimler	47
Tablo 4.6. Bax ekspresyonunun gruplar arası karşılaştırmada gösterdiği değişimler	48
Tablo 4.7. P53 ekspresyonunun gruplar arası karşılaştırmada gösterdiği değişimler	49

ÖZET

**T.C. NECMETTİN ERBAKAN ÜNİVERSİTESİ
SAĞLIK BİLİMLERİ ENSTİTÜSÜ**

**Dietilnitrozamin İle Hepatosellüler Karsinom Oluşturulmuş Ratlarda
Resveratrolün Olası Koruyucu Etkilerinin Araştırılması**

Seda ÇETİNKAYA

Histoloji ve Embriyoloji Anabilim Dalı

DOKTORA TEZİ / KONYA-2017

KontROLSÜZ hücre büyümesi ve apoptoz direnci, kanser hücrelerini karakterize eder. Bu iki ana özellik kanser hücrelerinde, hücre proliferasyonunu ve apoptozu doğrudan kontrol eden yolları düzenleyen anahtar sinyal moleküllerinde mutasyonlar yoluyla başlatılır. Resveratrol (RSV), doğal olarak oluşan bir bitki polifenoldür, farklı hastalıklarla mücadele eden biyolojik etkilere sahip olduğu gösterilmiştir. Kardiyoprotektif, nöroprotektif, immüno-düzenleyici ve anti-kanser özellikleri olduğu bildirilmiştir. RSV'nin kanser hücre çoğalmasını inhibe ettiği, hücre döngüsü tutuklanmasını ve apoptozu indüklediği ve bu anti-kanser etkilerinin, bu süreçlerde yer alan sinyal moleküllerini modüle etme kabiliyetine bağlı olduğu keşfedilmiştir.

Bu çalışmada resveratrolün, dozlara göre dietilnitrosamin (DEN) ile indüklenen hepatosellüler karsinoma (HCC) karşı sıçanlarda kemopreventif etkisini araştırmayı amaçladık.

HCC oluşturmak için, haftada 1 kez olmak üzere 7 hafta boyunca 100 mg/kg dozunda DEN intraperitoneal (i.p.) olarak verildi. 7 hafta sonra DEN ile indüklenmiş HCC karsinomlu sıçanlara 50, 75 ve 100 mg/kg dozlarında resveratrol, yedi gün boyunca i.p. olarak verildi. 56. günün sonunda karaciğer hasarının biyokimyasal ve histopatolojik incelenmesi ve HCC insidansına yönelik olarak serum ve karaciğer örnekleri alındı. Karaciğer dokularında histokimyasal olarak hematosilen-eosin ile immünohistokimyasal olarak da Bax/Bcl-2 ve p53 ile histopatolojik değerlendirmeler yapıldı. Ayrıca uygulamaya başlamadan önce ve uygulama boyunca haftada bir tartılarak sıçanların ağırlıkları kaydedildi. Antioksidan kapasiteyi araştırmak için süperoksit dismutaz (SOD) ve glutatyon (GSH), malondialdehit (MDA) düzeyleri ölçüldü. Karaciğer hasarı göstergesi olarak da serumda gama glutamil transpeptidaz

(GGT), alanin aminotransferaz (ALT), aspartat aminotransferaz (AST) ve alkalen fosfataz (ALP) seviyeleri ölçüldü.

Çalışmamızda SOD, GSH ve MDA DEN+Res 100 grubunda her ne kadar istatistiksel olarak anlamlı olmasa da kontrol grubuna en yakın bulunan doz grubudur. Karaciğer enzim aktiviteleri (ALT, AST, ALP, GGT) ise kontrol grubuna göre DEN+Res 50, DEN+Res 75 ve DEN+Res 100 gruplarında artarken, DEN grubuna kıyasla azalmıştır.

Sıçanların karaciğer histopatolojisinde de, DEN verilen gruplarda karaciğer portal alanlarda lenfosit infiltrasyonu, karaciğeri nodüllere ayıran ya da nodüllere ayırma eğilimi gösteren fibrozis, parankimde displastik değişiklikler, hücresel atipi ve tümör odakları gözlemlendi. Bax/Bcl-2 ve p53 işaretlemelerinde resveratrolün 100 mg/kg dozunda apoptotik hücrelerde istatistiksel olarak anlamlı bir artış gözlemlendi.

Sonuç olarak; 100 mg/kg resveratrol dozunun hepatik hasarın önlenmesi ve HCC'un tedavisinde potansiyel etkili bir terapötik ajan adayı olarak kullanılabileceğini düşünmekteyiz.

Anahtar Kelimeler: Hepatosellüler karsinom; resveratrol; apoptozis; in vivo

ABSTRACT

UNIVERSITY OF NECMETTIN ERBAKAN

INSTITUTE OF HEALTH SCIENCES

**Hepatocellular Carcinoma With Dietilnitroza Formed In Rats Investigation Of
The Possible Protective Effect Of Resveratrol**

Seda ÇETİNKAYA

Department of Histology Embryology

THE DOCTOR OF PHILOSOPHY OF THESIS / KONYA-2017

Uncontrolled cell growth and apoptosis resistance characterize cancer cells. These two main features are initiated in cancer cells by mutations in key signaling molecules that regulate cell proliferation and pathways that directly control apoptosis.

Resveratrol (RSV) is a naturally occurring plant polyphenol that has been shown to have biological effects against various diseases. It has been reported that RSV have cardioprotective, neuroprotective, immuno-regulatory and anticancer properties. It has been discovered that RSV inhibits cancer cell proliferation, induces cell cycle arrest and apoptosis, and these anti-cancer effects are dependent on the ability to modulate signal molecules involved in these processes.

In this study, we aimed to investigate the chemopreventive effect of resveratrol against to HCC induced by different doses of diethylnitrosamine (DEN) on rats.

DEN was administered intraperitoneally at a dose of 100 mg/kg once weekly for 7 weeks to generate liver damage. Seven weeks later, resveratrol at doses of 50, 75 and 100 mg/kg was given intraperitoneally for seven days to rats with DEN-induced HCC carcinoma. At the end of 56 days, serum and liver specimens were collected for biochemical and histopathological investigation of liver damage and HCC incidence. Hemotoxilen-eosine and immunohistochemical (Bax/Bcl-2, p53) histopathological evaluations were performed in liver tissues. Rats body weight were also recorded before we started the application and weekly throughout the application. Superoxide dismutase (SOD), glutathione (GSH) and malondialdehyde (MDA) levels were measured to investigate antioxidant capacity. Gamma glutamyl

transpeptidase (GGT), alanine aminotransferase (ALT), aspartate aminotransferase (AST) and alkaline phosphatase (ALP) levels were measured in serum as indicators of liver damage.

In our study, although SOD, GSH and MDA DEN + Res 100 groups were not statistically significant, they were the closest group to the control group. Liver enzyme activities (ALT, AST, ALP, GGT) were increased in the DEN + Res 50, DEN+Res 75 and DEN+Res 100 groups compared to the control group, but decreased compared to the DEN group.

When liver tissues of rats were evaluated histopathologically, lymphocyte infiltration, fibrosis which tends to differentiate into liver nodules, fibrosis which tends to separate nodules, dysplastic changes in parenchyma, cellular atypia and tumor foci were observed in the liver portal areas in the DEN-treated groups. According to the results of Bax/Bcl-2 and p53, in apoptotic cells a statistically significant increase that was observed at resveratrol 100 mg/kg dose.

As a result, we believe that a dose of 100 mg/kg resveratrol can be used as a potential effective therapeutic agent candidate in the prevention of hepatic damage and in the treatment of HCC.

Key Words: Hepatocellular carcinoma; resveratrol; apoptosis; in vivo

1. GİRİŞ

Kanser, son yirmi yılda farmasötik ve teknolojik ilerlemelere rağmen küresel bir sorun olmaya devam etmektedir (Seyed ve ark 2016).

Yayınlanan raporlar, tüm kanser türlerinin yaklaşık % 90-95'inin alkol tüketimi, obezite, hava kirliliği, gıda katkı maddeleri gibi yaşam tarzından kaynaklandığı ve geriye kalan % 5-10'unun ise kusurlu genlerden dolayı ortaya çıktığını göstermektedir. Kanser tedavisinde, diğer özel tekniklere ek olarak ameliyat, radyoterapi, antikanser ilaçları (kemoterapi) gibi yöntemler kullanılmaktadır (Irigaray ve ark 2007; de Martel ve ark 2012).

Rezeksiyon, organ nakli ve kemoterapi gibi konvansiyonel kanser tedavilerinde başarı oranı oldukça düşüktür. Bu nedenle hastalığın nüksünü engellemek (Sırma 2013), kemoterapinin olumsuz yan etkilerini en aza indirmek ve kanser hastalarının yaşam kalitesini arttırmak için alternatif terapötik yaklaşımlar geliştirilmektedir.

Kanser yolaklarını etkileyen ve hücrel dengeyi apoptoz lehine yönlendiren biyoaktif bileşikler güçlü bir terapötik strateji oluşturabilir; fitokompaktlar önemli fonksiyonel gıda elementleridir, bunlardan birkaçının apoptozun anahtar düzenleyicileri üzerinde spesifik etkileri olduğu gösterilmiştir (Seyed ve ark 2016).

Normal hücrelerin premalign hücrelere veya premalign hücrelerin malign hücrelere dönüşümü, doğal kemoprotektif ajanlar ya da sentetik analogları tarafından engellenebilir.

Geleneksel kanser tedavisinde bitkilerin uygulanması, araştırmacıların ilgisini çekmiş olup ağırlıklı olarak bitki kaynaklarından gelen doğal biyoçeşitliliğin fitokompozisyonlarının araştırılmasına yol açmıştır (Seyed ve ark 2016).

Örneğin, üzümde ekstrakte edilmiş resveratrol, farklı kanser türlerini tedavi etmek için alternatif bir ilaç olarak kullanılmıştır. Birçok raporda resveratrolün farklı kanser türlerine karşı geniş bir yelpazede koruyucu ve terapötik seçenekler sunduğu belirtilmiştir (Aluyen ve ark 2012).

Biz de alıřmamızda insanlarda nemli malign tmrlerden biri olan en sık grlen beřinci ve dnyadaki kansere baėlı lm sebeplerinden ncsn temsil eden hepatoseller karsinomda (HCC) (Ding ve ark 2017) dozlara gre resveratroln olası koruyucu etkilerini arařtırmayı amaladık.

2. GENEL BİLGİLER

2.1. Karaciğer

2.1.1. Karaciğer Anatomisi

Karaciğer intraperitoneal bir organ olup abdomen boşluğunun üst bölümünde sağ hipokondriak ve epigastrik bölgenin büyük bir kısmını kapsar. Sol lobu çeşitli derecelerde sol hipokondriuma'ya da uzanır. Sol lob midenin önünde yerleşir.

Karaciğere direkt olarak komşu olan diyaframa normal pozisyonda iken karaciğerin sağ lobunun üst kenarının iz düşümü 4.interkostal aralıkta bulunur. Karaciğerin sol lobunun üst kenarının iz düşümü ise 5. kostanın biraz daha altında yer alır (Waschke ve ark 2015).

2.1.2. Karaciğer Embriyolojisi

Karaciğer primordiumu, önbarsağın kaudal ucunda dışa doğru endodermal epitel çıkıntısı olarak gelişimin 3. haftasının ortasında görülür. Hepatik divertikül veya karaciğer tomurcuğu olarak bilinen bu çıkıntı, perikard boşluğu ve yolk sak arasındaki diyaframı ve bu bölgedeki ventral mezenterleri oluşturacak olan mezodermal plağı, yani septum transversumu penetre eden, hızlı proliferasyon gösteren hücre dizilerinden oluşur. Karaciğer hücreleri septumun içine girmeye devam ederken, hepatik divertikül ile önbarsak (duodenum) arasındaki bağlantı daralarak safra kanalından kaynaklanan küçük bir ventral çıkıntı safra kesesi ve sistik kanal haline gelir (Sadler 2011).

Hepatik kordlar septum transversuma doğru uzanan vitellin ve umbilikal venler etrafında düzenlenerek hepatik sinüzoidleri meydana getirir. Hepatositler ve karaciğerdeki safra kanallarını çevreleyen kübik epitel endodermden gelişir; Kupffer hücreleri, hematopoetik hücreler, sinüzoidleri çevreleyen endotel hücreleri ve bağ dokusunda bulunan fibroblastlar mezodermden gelişir (Dudek 2016).

Karaciğer hücreleri, organ kaudale, karın boşluğuna çıkıntı yapacak şekilde septum transversum mezodermi membranöz hale gelerek, sırasıyla, küçük omentumu ve falsiform ligamenti oluşturur. Birlikte önbarsakla karnı ön duvar arasındaki pentoneal bağlantıyı oluşturur ve ventral mezogastrium adını alır (Sadler 2011).

Karaciğer yüzeyindeki mezoderm farklılaşarak, üst yüzdeki küçük bir alan dışında visseral periton haline gelir. Bu alanda, karaciğer orijinal septum transversum ile olan temasını devam ettirir. Septumun bu parçası, yoğun mezenşimal bir doku halindedir ve ilerde diyaframın tendinöz parçasını oluşturacaktır. Gelecekteki diaframla temas eden karaciğerin bu yüzeyi peritonla hiçbir zaman örtülmez ve karaciğerin çıplak bölgesi yani areanuda olarak bilinir (Sadler 2011).

Karaciğerin ağırlığı intrauterin yaşamın 10. haftasında, toplam vücut ağırlığının %10'u kadardır ki bu da karaciğerin karın boşluğunun büyük bir kısmını doldurmasına yol açmaktadır. Organın ağırlığındaki bu fazlalık, kısmen sinüzoid sayısının yüksekliğine atfedilirse de, bir başka önemli etken de, gördüğü hematopoietik fonksiyonlardır.

Hematopoietik aktivite, gebeliğin son iki ayında yavaş yavaş azalır ve doğumda geride ancak bir kaç hematopoietik hücre adası kalır. Artık karaciğerin ağırlığı toplam vücut ağırlığının %5'i kadardır.

Karaciğerin bir başka önemli işlevi de, 12. haftadan itibaren hepatik hücrelerin safra üretmeye başlamasıdır. Bu sırada, safra kesesi ve sistik kanalda oluşmuş; sistik kanal hepatik kanalla birleşerek koledok kanalını meydana getirmiş olduğundan, üretilen safra barsağa akabilme imkanı bulmuş olur.

Sonuç olarak, sindirim kanalının içeriğinin rengi koyu yeşil bir hal alır. Duodenumun pozisyonunda meydana gelen değişiklikler sonucu, koledokun duodenuma giriş yeri başlangıçtaki anterior pozisyonundan posteriora doğru yer değiştirir ve sonuçta koledok duodenumun arkasından geçer duruma gelir (Şeftalioğlu 1998).

2.1.3. Karaciğer Histolojisi

Karaciğer; yetişkinlerde vücut ağırlığının %2-3'ünü oluşturan ya da ortalama 1,5-2 kg ağırlığı olan en büyük iç organdır. Diyaframın hemen altında, abdomenin sağ üst kadranında yerleşmiştir; karaciğer, visseral periton mezoteli ve ince bir kapsül tarafından sarılmış ve yarıklar ve oluklara bağlı olarak sağda lobus hepatis dexter, solda lobus hepatis sinister, alt önde lobus quadratus ve alt arkada lobus caudatus olmak üzere dört loba ayrılmıştır. Bu anatomik sınıflandırmanın yanı sıra kanlanma ve safra

drenajına göre de sekiz segmente ayrılmaktadır ve cerrahi müdahalelerde bu segmentlere göre gerçekleştirilmektedir (Yıldırım 2014). İ inferior tarafta, organa portal ven ve hepatik arterden çift kan desteğinin girdiği ve hepatik ven, lenfatikler ve safra kanalının çıktığı hilum bölgesinde, kapsül kalınlaşır (Junqueira ve ark 2015).

Karaciğer tek bir organ olmasına karşın birçok farklı işlevi gerçekleştirir; üstelik bu işlevlerin birbiriyle bağlantısını da sağlar. Bu durum, özellikle karaciğer anormalliklerinde belirginleşir; çünkü işlevlerinin çoğu eş zamanlı olarak bozulur (Guyton ve Hall 2013).

Bağırsaklardan emilen maddeler portal ven yolu ile karaciğere ulaştırılır. Zararlı ürünler detoksifiye edilerek zararsızlaştırılır.

Sindirim sisteminden emilen besin maddelerini depolayan karaciğer, depoladığı maddeleri gerektiğinde kan dolaşımına salgıladığından, albüminler, lipoproteinler, glikoproteinler ve protrombin ile fibrinojen gibi kan pıhtılaşma faktörlerini de içeren çok sayıda plazma proteinini sentezlediğinden dolayı endokrin bir organ olarak, ürettiği günlük 500 ile 1200 ml safrayı kanallar aracılığı ile duodenuma akıttığından dolayı ekzokrin bir organ olarak değerlendirilir (Eroschenko 2016). Karaciğerin (1) kanın filtrasyonu ve depolanması, (2) karbonhidratların, proteinlerin, yağların, hormonların ve yabancı kimyasalların metabolize edilmesi, (3) safranin oluşumu, (4) vitaminlerin ve demirin depolanması ve (5) pıhtılaşma faktörlerinin yapımı gibi birçok görevi vardır (Guyton ve Hall 2013).

Karaciğer dıştan Glisson kapsülü olarak isimlendirilen fibröz bağ dokusundan bir kapsül ile kuşatılmıştır. Kapsülden ayrılan ince bağ dokusu uzantıları hem karaciğerin şeklini korur hem de karaciğeri lob ve lobüllere ayırır. Damarlar, sinirler ve safra kanalları bağ dokusu içinde ilerler. Karaciğerin yapısal ve fonksiyonel birimleri karaciğer lobülleridir (Eşrefoğlu 2016). İnsan karaciğerinde 50.000-100.000 adet lobül bulunur (Guyton ve Hall 2013).

2.1.4. Karaciğer Lopçuğunun Görevi

Karaciğer lopçuğunun (lobülünün) mimarisinin üç adet kavramsal yaklaşımı bulunmaktadır:

(1) Yapısal parametrelere dayalı olan köşelerinde portal alan, ortasında santral ven bulunan altıgen şeklindeki karaciğer lopçuğunun (lobülünün) klasik kavramı;

(2) Birbirine komşu lobüllerden aynı safra kanalına safra boşalımı yaklaşımına dayalı komşu üç santral venin birleşmesiyle oluşan ortasında portal alanın bulunduğu üçgen şeklindeki portal lobül kavramı; ve

(3) Birbirine komşu lobüllerin venöz sinüzoidleri boyunca oksijenin dağılım derecelendirilmesine dayalı iki portal alan ile iki santral venin birleşmesiyle oluşan karaciğer asinusu kavramı (Kierszenbaum 2006). Asinus, iki portal alan arasındaki alan: 1. zon, santral ven etrafındaki bölüm: 3. zon ve arada kalan alan da: 2. zon olmak üzere üç alana ayrılarak incelenir. Farklı zondaki hücreler birbirinden farklı etkileşimlere girerler ve birbirinden farklı aktiviteye sahiptir bunlara bağlı olarak da birbirinden farklı organel dağılımına sahiptirler. Tüm bunlara bağlı olarak da farklı zararlı etmenlerden birbirlerinden farklı oranlarda etkilenmektedirler (Eşrefoğlu 2016). Karaciğer metabolik yollarda görevlidir.

Hepatositler birçok fonksiyona sahiptirler; bilirubin, glukuronid, safra asitleri, kolesterol, lesitin, fosfolipidler, iyonlar, IgA ve sudan oluşan bir sıvı olan safranın salgılanması, amino asitlerin ve plazma proteinlerinin üretilip salgılanması, aminoasitlerden ve proteinlerden glukoz üretimi yani glukoneojenez, DER ya da peroksizomda toksinler ve ilaçların detoksifikasyonu, IgA'nın Disse aralığından safra kanalikülerine aktarımı (Gartner ve Hiatt 2014).

Karaciğer, protein ve nükleik asitlerin yıkımı ile ortaya çıkan amonyum iyonlarından vücuttaki ürenin çoğunu sentezlemektedir. Son olarak, karaciğer non-esansiyel amino asitlerin sentezinde ve dönüşümünde görevlidir (Ross ve Pawlina 2014).

2.1.5. Hepatositler

Hepatositler, karaciğer fonksiyonlarının birçoğundan sorumlu olan parankim hücreleridir ve lobülün merkezinden periferine doğru anastomozlaşan hücre plaklarını oluştururlar. Hepatositler karaciğer hacminin yaklaşık %80'ini oluşturmaktadırlar. Parankimal olmayan karaciğer hücreleri ise toplam hücre sayısının %40'ını oluşturmasına rağmen, karaciğer hacminin % 6,5'ini oluşturur (Kmiec 2001).

Hepatositler 20-30 µm çaplı, çok kenarlı, bol GER, DER, mitokondri, lizozom, peroksizom, lipid damlacığı, glikojen içeren hücrelerdir. Genellikle tek nükleus içermelerine rağmen, hücrelerin yaklaşık %25'i iki nükleuslu olabilmektedir zaman zaman ise nükleus sayısı poliploid olabilmektedir (Gartner ve Hiatt 2014).

Nükleoplazmada heterokromatin dağınık kümeler halinde ve nüklear zarfın altında ayrı bir bant halinde bulunmaktadır. Her nükleusta iki ya da daha fazla iyi gelişmiş nükleolus bulunur.

Hepatositler, ortalama 5 aylık yaşam süresiyle en uzun ömürlü sindirim sistemi hücrelerindedir ayrıca cerrahi, toksisite ya da herhangi başka sebeple kayıp olduğu zaman yüksek düzeyde rejenerasyon yeteneğiyle bu kaybı telafi etmektedirler.

Hepatotoksik maddeler hepatositlerde lipid birikimine yol açmaktadır bu da rutin histolojik kesitlerde hepatosit içinde yuvarlak boşluklar şeklinde gözlenmektedir.

Hepatositler ilaçların, toksinlerin ve vücuda yabancı olan diğer proteinlerin (ksenobiyotikler) indirgenmesinde görevlidirler.

Hidrofilik olmayan ilaç ve toksinlerin böbreklerden temizlenmesi etkin şekilde gerçekleşmemektedir, karaciğer bu maddelerin Faz I (oksidasyon) ve Faz II (konjugasyon) reaksiyonlarıyla çözünebilir hale getirilmesini sağlamaktadır. Çözünebilir hale gelmiş olan maddeler de böbrekler aracılığıyla vücuttan uzaklaştırılmaktadır (Ross ve Pawlina 2014).

2.1.6. Hepatik Stellat Hücreleri

Hepatik stellat hücreleri, vitamin A depolayan hücreler, Ito hücreleri, lipositler, yağ depolayan hücreler olarak da isimlendirilen ve vücuttaki vitamin A'nın % 80'inin depolanmasından sorumlu hücrelerdir. Hepatik stellat hücreler sinüzoidal endotel hücreleri ile parankimal hücreler arasındaki boşlukta yer almaktadır. Vitamin A lipid damlacıklarının içinde retinil palmitat olarak depolanır ve bu depolama orta zonda pik yapmıştır ve santral zonda da en az depolama gerçekleşmektedir. Vitamin A'nın hemostazının düzenlenmesi hepatic stellat hücrelerce gerçekleştirilmektedir. Hepatik stellat hücrelerin karaciğer rejenerasyonunda çok önemli görevleri bulunmaktadır. Karaciğer fibrozunda hepatic stellat hücreleri vitamin A'yı kaybedip yoğun şekilde kollajen, proteoglikan ve adeziv proteinler de dahil olmak üzere ekstraselüler matriks bileşenlerinin sentezlenip salınmasından sorumludur. Ekstraselüler matriks bileşiminin üç boyutlu yapısı hepatic stellat hücrelerinin proliferasyonu, morfolojisi ve fonksiyonlarını etkilemektedir (Senoo ve ark 2017).

2.1.7. Kupffer Hücreleri

Kupffer hücreleri sinüzoidlerin içinde bulunan yıldız şeklinde, yüksek endositoz ve fagositoz yeteneğine sahip doku makrofajlarıdır. Çok sayıda enzim ve sitokin salgılamasının yanı sıra yaşlı ve hasarlı eritrositlerin yıkılımını da gerçekleştirir (Kmiec 2001). Kupffer hücrelerinin birbirinden farklı boy ve çaplarda sitoplazmik uzantıları vardır ve bu uzantılar Disse aralığına ya da endotel hücrelerine doğru uzanmaktadır. Bu uzantılar sayesinde Kupffer hücreleri kan ile doğrudan temas etmektedir. Her bir Kupffer hücresinde sadece bir tane çekirdek bulunmaktadır. Ayrıca Kupffer hücresinin sitoplazmasında farklı boyutlarda, yoğunlukta ve şekilde vakuoller bulunmaktadır (Wisse 1974). Kupffer hücrelerinin sayısı karaciğerdeki hücrelerin toplam sayısının % 10'u kadardır. Karaciğerdeki yerleşim yerine göre hem fizyolojik fonksiyonları hem de morfolojik özellikleri farklılıklar göstermektedir. Periportal zondaki Kupffer hücreleri, santral ve orta zondaki Kupffer hücrelerine göre daha geniştir ve daha fazla fagositoz yapmakta ve daha fazla biyolojik aktivite mediatörü üretmektedir (Baffy 2009). Kupffer hücreleri ayrıca interlökin-6 (IL-6) salgılayarak hepatositlerin akut faz proteinleri üretimine yol açmaktadır (Abdullah ve Knolle 2017).

2.1.8. Pit Hücreleri

Karaciğerde sinüzoid lümenindeki natural killer hücreleri, pit hücreleri olarak adlandırılmaktadır. Pit hücreleri majör doku uygunluk kompleksine (MHC) bağlı olmadan tümör hücrelerini öldürür ayrıca interferon gama (IFN γ) salgılayarak bu etkiyi güçlendirir (Kmiec 2001). Pit hücreleri çok sayıda küçük, yuvarlak, elektron yoğun granüller içerir. Sitoplazmanın diğer kısımlarında endoplazmik retikulum, küçük bir Golgi aygıtı, serbest ribozomlar ve küçük mitokondriler bulunmaktadır. Pit hücrelerinin yerleşimi Kupffer hücreleri ile benzerdir ancak fagositik ve endositik fonksiyonu yoktur (Peng ve ark 2016).

2.2. KARACİĞER KANSERİ

Karaciğerin vücut içerisindeki çok sayıda görevi düşünüldüğünde bu organda görülen kanser türlerinin başında kendi hücrelerinden kaynaklanan türleri gelir ve bu malign tümörlere primer (birincil) karaciğer kanseri denmektedir. Karaciğer kanseri, karaciğer hücrelerinde görülen anormal büyüme olup, bu anormal büyümeler genellikle tümör olarak adlandırılmaktadır (Qin veTang 2003).

Hepatosellüler karsinom (HCC); viral hepatit enfeksiyonu, alkol tüketimi, tütün kullanımı, aflatoksin ve bazı diğer kimyasal ajanlara maruz kalmanın neden olduğu çok faktörlü bir hastalıktır (Ting ve ark 2015).

Karaciğerin primer (kendine has) malign tümörleri şunlardır:

HCC, intrahepatik kolanjiosellüler karsinom, hepatokolanjio karsinom, hepatoblastom, anjiosarkom, epiteloid hemanjioepitelioma ve diğer sarkomlardır (leiomyo sarkom, rabdomyosarkom, indifferansiye embriyonel sarkom). Karaciğer kanserlerinin büyük bir çoğunluğu HCC ve intrahepatik kolanjiosellüler karsinom oluşturmaktadır. İntrahepatik kolanjiosellüler karsinom karaciğer içi safra kanallarında oluşmaktadır. Karaciğer içi safra kanallarının herhangi bir yerinde oluşabilir (Qin veTang 2003).

2.2.1.Hepatosellüler Karsinom

HCC çoğunlukla, risk faktörlerinden bir veya daha fazlası bulunan hastalarda görülmektedir. Karaciğerde risk faktörlerine bağlı devam eden karaciğer hasarının yanıtı, hücresel döngüdeki artış şeklinde olur ve bunun sonucunda da rejenerasyon meydana gelir. Karaciğerde herhangi bir etken sonucunda öncelikle inflamasyon görülmektedir. İnflamasyon ardından fibrozis ve rejenerasyon gelişir. Fibrozis ve rejenerasyonun gelişmesi sirozun en önemli göstergesidir. HCC'nin yaklaşık % 80 'i siroza kökenlidir (Obuz 2015).

2.2.2. Hepatosellüler Karsinom Epidemiyolojisi

HCC, karaciğerin en yaygın görülen primer kanseridir. Dünyada en sık görülen beşinci kanser türüdür ve kansere bağlı tüm ölümlerde üçüncü sırada, yer almaktadır (Obuz 2015).

Yeni vakaların tahmini insidansı yılda yaklaşık 500.000-1.000.000 civarında olmakla birlikte, yılda 600.000 ölüme neden olmaktadır (Parkin ve ark 1999; Yeh ve ark 2007). HCC özellikle Doğu Asya'da çok yüksek insidansa sahiptir. (Montalto ve ark 2002).

Gelişmiş Batı ülkelerinde HCC insidansı halen nispeten düşük olsa da, giderek artmaktadır (Di Bisceglie 2002; Khan ve ark 2002). Amerika Birleşik Devletleri'nde, son yirmi yılda HCC'nin yıllık insidansında yaklaşık %80'lik bir artış olmuştur (El-Serag ve Mason 1999; Montalto ve ark 2002).

Bu artış belirgin bir şekilde daha çok erkeklerde olmuştur ve Afro-Amerikalı erkeklerin insidans hızları ABD Kafkasya erkeklerine göre daha yüksektir. Bu yüksek insidans, göçteki artış ile endemik ülkelerinden gelen HBV ve aynı dönemdeki hepatit C'nin ortaya çıkışı ile açıklanmıştır (El-Serag ve Mason 1999; Di Bisceglie 2002). Diğer gelişmiş batılı ülkeler de benzer artan eğilimler kaydedilmiştir. İtalya, Birleşik Krallık, Kanada, Japonya ve Avustralya'da HCC insidansında bir artış bildirilmiştir (el-Zayadi ve ark 2005).

Atlanta'daki Hastalık Kontrol Merkezi, Amerika Birleşik Devletleri'ndeki kronik hepatit C ile ilgili ölümlerin önümüzdeki on yıl boyunca yılda 8-10 000

halihazır orandan üç kat artacağı tahmininde bulunmuştur. Bu ölümlerin çoğunun karaciğer yetmezliği ve komplikasyonları sebebiyle gerçekleşmesi beklenirken, bunun da HCC'den kaynaklanması beklenmektedir (Di Bisceglie 2002).

Dünya Sağlık raporunda (Jong-wook 2003) dünya çapında 714.600 yeni HCC vakası olduğunu ve bu vakaların % 71'inin erkek olduğu bildirilmiştir. HCC, solunum sistemi, mide ve kolon/rektum kanserlerinden sonra kanser sebebiyle en yaygın ölüm nedenidir. Ayrıca karaciğer kanseri kaynaklı ölümler erkeklerde 3., kadınlarda ise 5. sırada yer almaktadır.

HCC insidansı yaşla birlikte artmakta ve 65 yaş üstü nüfusta en yüksek prevalansa erişmektedir (El-Serag 2007; Parikh ve Hyman 2007). Kuzey Amerika ve Batı Avrupa'da HCC 50 yaşından önce nadir olmasına rağmen (Bosch ve ark 2004), son 20 yılda gençlere yönelik bir kayda değinilmiştir. Bu durum batı ülkelerinde, vakaların %90'ından fazlası için geçerlidir; buna karşın Asya ve Afrika'da, siroz geçmişi olmayan kişilerde, sirozlu karaciğeri olanlara kıyasla, HCC vakalarının yüzdesi daha fazladır (Montalto ve ark 2002; Okuda 2000).

2.2.3. Risk Faktörleri

HCC'lerin en az % 80' ni hepatit B virüsü (HBV) ve hepatit C virüsü (HCV) sonucu oluşan kronik enfeksiyon ile ilişkilidir. HBV enfeksiyonları, virüs ile ilişkili HCC'lerin %75-80'ininden sorumluyken, HCV, %10-20'sinden sorumludur (Perz ve ark 2006).

Diğer risk faktörleri, aflatoksin B1 (AFB1) kontamine gıda maddeleri, aşırı alkol tüketimi, şeker hastalığı/obezite ve hemokromatoz, α -1 antitripsin eksikliği, tirozinemi ve birkaç porfiri gibi ender metabolik bozukluklar içerir. Bu nadir metabolik bozukluklar, kişilerin HCC riskleri artmış olsa da, popülasyondaki oranları az olmasından dolayı, major risk faktörleri olarak değerlendirilmemektedir.

Yüksek ve düşük riskli HCC bölgelerinde baskın risk faktörleri farklılık göstermektedir. Asya ve Afrika'nın yüksek riskli ülkelerinin çoğunda, kronik HBV enfeksiyonu ve AFB1 maruziyeti başlıca risk faktörleridir. Aksine, HCV enfeksiyonu, aşırı alkol tüketimi ve diyabet/obezite, düşük riskli HCC bölgelerinde

daha önemli rol oynamaktadır. Bununla birlikte, bu kalıplara ilişkin istisnalar, dominant risk faktörünün HCV enfeksiyonu olduğu Japonya'da ve Mısır'da görülür.

HCC'nin dünya çapındaki insidansı, bu büyük HCC risk faktörlerinin geçmişi ve faktörlerin insan popülasyonlarında ne kadar süre kaldığı ile ilgilidir.

Alkol tüketimi, kaydedilen tüm tarih boyunca insanlar arasında sık görülen risk faktörü iken, yüksek obezite ve diyabet oranı yirminci yüzyılın sonlarında bir fenomendir (Simmond 2001).

2.2.3.1. HCV

Epidemiyolojik çalışmalar, HCV'li hastaların yaklaşık %70 kadarının serumda anti-HCV antikoruna sahip olduğunu göstermesi nedeniyle, Batı Avrupa ve Kuzey Amerika ülkelerinde HCC için HCV en önemli risk faktörüdür (Colombo ve ark 1989; Nishioka ve ark 1991; Montalto ve ark 2002).

Karaciğer kanseri, HCV ile ilişkili siroz hastalarında kronik karaciğer hastalığının viral olmayan etiyolojilerinden daha yüksek oranda görülürken, sirozlu olmayan karaciğerde HCV ile ilişkili HCC'nin sadece birkaç vakası bildirilmiştir; bu, virüsün muhtemelen mutajenik bir etkisi olduğunu göstermektedir (De Mitri ve ark 1995; el-Refaie ve ark 1996; Montalto ve ark 2002).

HCV enfeksiyonunun prevalansı coğrafi bölgelere göre önemli ölçüde değişir. Afrika ve Asya ülkeleri yüksek HCV enfeksiyon prevalansı sergilerken, Kuzey Amerika, Avrupa ve Avustralya ülkelerinde ise genellikle düşük prevalans görülmüştür (Shepard ve ark 2005; Suruki ve ark 2006). Mısır, dünyadaki en yüksek HCV prevalansına sahiptir.

Yaşlı bireylerde, Nil deltası gibi kırsal alanlarda ve düşük sosyal sınıflarda, %60'a kadar daha yüksek HCV enfeksiyonu oranları bildirilmiştir (Darwish ve ark 1993; el Gohary ve ark 1995; Frank ve ark 2000; Hassan ve ark 2001).

HCV ile enfekte olan hastalarda HCC'nin gelişim riski, altta yatan karaciğer hastalığının varlığı ve ciddiyetine bağlıdır (Montalto ve ark 2002). HCV ile enfekte olmuş kişilerin %80 kadarı virüsün ortadan kaldırılamaması ve kronik HCV

enfeksiyonuna ilerlemesi neden olmaktadır (Tsai ve ark 1997; Gruner ve ark 2000; Suruki ve ark 2006).

HCV ile enfekte olan hastalarda fibrotik progresyon oranı, enfeksiyon zamanı yaşı, erkek cinsiyeti, HCV genotipi ve alkol tüketimi tarafından etkilenir (Poynard ve ark 1997; Wiley ve ark 1998). Bu faktörlerden herhangi birinin fibrotik progresyon oranı üzerindeki etkileri dışında, çeşitli mekanizmalar yoluyla karaciğer ile ilgili komplikasyonların başlangıcını etkileyip etkilemediği açık değildir.

2.2.3.2. Aflatoksin B1'in (AFB1) Rolü

AFB1, Asya'da ve Sahra altı Afrika'da *Aspergillus spp* mantarıyla üretilir; burada iklim faktörleri ve depolama teknikleri mantarın tahıl, mısır, yer fıstığı ve bakliyat gibi gıdaların yaygın bir kirleticisi olmasını sağlar.

AFB1'e yüksek maruz kalmış alanlar, HCC prevalansının yüksek olduğu alanlarla çakışmaktadır. HBV ile enfekte hastalarda AFB1'in yüksek bir şekilde alınmasının, HCC gelişimi için ilave bir risk faktörü olabileceği ileri sürülmüştür (Groopman ve ark 1996; Bruix ve ark 2001; Liu ve ark 2005).

Yüksek HCC prevalansı ve yüksek aflatoksin alımı alanlarının aynı zamanda endemik HBV enfeksiyonu olan alanlara karşılık geldiği ve HCC gelişme riski en yüksek olan hastaların, hem HBV hem de AFB1'e maruz kalanlar olduğu bildirilmiştir (Groopman ve ark 1996; Montalto ve ark 2002).

Tümör süpresör p53 geninin somatik mutasyonları, insan HCC kanserinde en yaygın genetik anomalilerdir ve kanıtlar, HCC'de yüksek p53 değişikliklerini desteklemektedir.

El Far ve ark, HCC'li hastalardaki p53 mutasyonlarını ve tümör derecesi, α -fetoprotein (AFP) ve HCC patogenezindeki rollerini aydınlatmak için karaciğer fonksiyon testleri gibi diğer prognostik faktörlerle olan ilişkisini araştırdılar. Bu araştırmacılar saptanan p53 mutasyonlarının HCC sıklığını yaklaşık % 79.5'ten % 86.3'e yükselttiğini bulmuşlardır. Ayrıca, p53 mutasyonu ile tümör grade II ve III için tümör boyutu arasında anlamlı pozitif korelasyon tespit edilmiştir. Bu nedenle,

p53 proteinin serum konsantrasyonunun, HCC riskini öngörmek için potansiyel bir tarama testi olabileceğini bildirmişlerdir (El Far ve ark 2006).

2.2.3.3. Pestisit

Pestisit maruziyeti HCC riskini arttıran önemli çevresel faktörlerden biridir. Pestisitlerin yol açtığı spontan genetik değişiklikler; artan hücre proliferasyonu, oksidatif stres, apoptoz inhibisyonu ve hücre ölüm yollarının baskılanması gibi hücrel olaylara neden olan epigenetik karsinojenlerden oldukları düşünülmektedir (Rakitsky ve ark 2000; Ezzat ve ark 2005).

2.2.3.4. Diabetes Mellitus

Diabetes mellitus (DM) son zamanlarda karaciğer, meme, endometriyum, pankreas kanseri gibi çeşitli maligniteler için şüpheli bir risk faktörü haline gelmiştir. DM ve HCC arasındaki korelasyon oldukça güçlüdür; 2005 yılında yapılan 26 çalışmanın meta-analizi ile, DM'li bireylerin HCC için kontrollerden daha yüksek bir risk taşıdığı belirlenmiştir. Genel olarak, hipergliseminin kanseri geliştirme riskini arttırdığı düşünülmektedir.

Büyük bir Avrupa kohort araştırması verilerine göre, diğer metabolik risk faktörleri için düzelme gerçekleşikten sonra bile, kan glukozunun HCC için önemli bir risk faktörü olduğu belirlenmiştir.

Buna ek olarak, hipergliseminin HCC için önemli bir prognostik faktör olduğu bildirilmektedir. Hiperinsülinemi ayrıca göğüs, kolorektal ve pankreas kanserleri de dahil olmak üzere çeşitli tümörlerin gelişimi için güçlü ve bağımsız bir risk faktörü olarak tanımlanmıştır (Baba ve ark 2017).

ABD'de popülasyon temelli bir çalışmada, diyabetin kronik HCV veya HBV enfeksiyonu, alkolik karaciğer hastalığı veya spesifik olmayan sirozdan bağımsız olarak HCC için bağımsız bir risk faktörü olduğu bulunmuştur.

Yapılan çalışmada HCC'lı hastaların yaklaşık % 60' ında, kronik HCV ile ilişkili veya HBV ile ilişkili hepatit, alkolik karaciğer hastalığı veya diğer bilinen kronik karaciğer hastalığı nedeni ile teşhis konmamıştır. Bu hastalardan % 47'sinde

diyabet görüldüğü ve diğer risk faktörlerine göre daha yüksek (% 41) orana sahip olduğu bildirilmiştir. Bu da, diyabetin idiyopatik HCC'li hastalarda önemli risk faktörü olabileceğini düşündürmüştür (Davila ve ark 2005).

2.2.3.5. Diyet

Birçok epidemiyolojik çalışma diyet ve HCC riski arasındaki ilişkiyi incelemiştir (Talamini ve ark 2006) ve sonuçlar biraz çelişkilidir.

Bazı çalışmalar HCC ve yüksek diyetler (süt, buğday, sebze, balık ve meyve) arasında ters bir ilişki olduğunu göstermiştir. Konuyla ilgili diğer çalışmalar da ise herhangi bir ilişki göstermediği belirlenmiştir. Yumurta tüketimine ilişkin olarak, yapılan iki çalışma HCC riskiyle ters ilişkili olduğunu gösterirken (La Vecchia ve ark 1988; Yu ve ark 2002); diğer üç çalışmada ise artmış bir risk olduğu bildirilmiştir (Yu ve ark 2002; Kurozawa ve ark 2004). Benzer şekilde, iki çalışma (Yu ve ark1993; Braga ve ark1997), et ve hayvan kaynaklı protein tüketiminin, artmış HCC riski ile ilişkili olduğunu, ancak diğer çalışmaların (La Vecchia ve ark 1988; Fukuda ve ark 1993) bu bulguyu desteklemediğini ortaya koymuştur.

Sharp ve arkadaşları, miso çorbası ve diğer soya gıdalarının tüketilmesinin HCC riskini azaltabileceğini bildirmişlerdir. Bu, epidemiyolojik, hayvansal ve laboratuvar temelli çalışmaların yanı sıra bazı klinik araştırmaların sonuçları ile tutarlıdır (Sharp ve ark 2005). Elde edilen bu bulgu, muhtemelen hormonal profili değiştirerek ve hücre proliferasyonunu azaltarak, HCC riskini azaltan östrojen ve testosteron seviyelerine karşı izoflavonların karşıt etkisi ile açıklanmaktadır (Sharp ve ark 2005).

Diğer bir meta-analiz çalışmasında ise kahve içenler arasında HCC riskinde %41'lik bir azalma görülmektedir (Bravi ve ark 2007). Kahve tüketiminin bu olumlu etkisi, hem kahvenin yaygın olarak tüketildiği güney Avrupa'dan hem de kahve alımının daha az olduğu Japonya'dan kronik karaciğer hastalığı olan kişilerle çalışılmıştır (Bravi ve ark 2007). Diterpenler, kafestol ve kahweol de dahil olmak üzere kahve içerisindeki bazı bileşikler, hayvan modelleri ve hücre kültüründe gösterildiği gibi kanserojen detoksifikasyonuna katılan çoklu enzimlerin

modülasyonu yoluyla bloke edici ajanlar olarak görev yapabilir (Yu ve ark1993; Cavin ve ark 1998; Majer ve ark 2005).

2.2.4. Klinik Bulgular ve Tarama

HCC'nin başlıca tanı yöntemleri arasında serum belirteçleri, çeşitli görüntüleme yöntemleri ve histolojik analiz bulunur.

2.2.4.1. Hepatosellüler Karsinomda Radyolojik Görüntüleme Bulgular

Ultrasonografi (US), HCC taraması için en popüler yöntemdir. US'nin HCC surveyansı için tanısal başarısı, pek çok faktöre bağlıdır, ancak çoğunlukla fokal karaciğer değişikliklerinin boyutu ve karakteristiğine, ayrıca sonografi uzmanının deneyimi ve US donanımının teknik kalitesine bağlıdır.

Literatürde US hassasiyeti, çapı 1 cm olan lezyonlarda %70, tümör çapı 5 cm'den fazla olduğunda % 90'a yükselmektedir. Spesifiklik %48 ile %94 arasında değişkendir (Lim ve ark 2002; Conte ve Duca 2006). HCC, US üzerinde özel bir morfoloji içermezken çapı 3 cm'den küçük lezyonlar homojen ve hipoekoiktir. Artan fokal nekroz ve mikro-sedimentasyon oluştuğunda giderek daha heterojen ve hiperekoik hale gelirler.

Arteriyel vaskülarite ile birlikte bu özellik artmış malignite ve kötü prognoz için tipiktir. Organik neoplazmlar ve vasküler yapılar arasındaki ilişkinin daha iyi görselleştirilmesine yol açan doppler veya kontrastlı US, lezyonların net bir şekilde farklılaşması için kullanılabilir.

US muayenesi subjektif ve rekürrensiz olduğu için US'de şüphelenilen tüm fokal karaciğer lezyonlarının bilgisayar tomografisi (BT) ve/veya manyetik rezonans görüntüleme (MRI) kullanılarak doğrulanması gerekir.

Bu yöntemlerin kullanılması HCC'nin daha doğru bir şekilde %89'a kadar duyarlılık ve %99'a ulaşan spesifiklikte teşhis edilmesini sağlar (Lim ve ark 2002). Ne yazık ki, lezyonların çapı 1 cm'den az olduğu zaman tanısı o kadar hassas olamayıp sadece %34'tür (Burrell ve ark 2003). Birçok epidemiyolojik çalışma, US muayenesinde çapı 1 cm'den küçük olan HCC lezyonlarının sadece %50'sinin

keşfedildiğini göstermiştir. Barselona önerilerine göre; bu lezyonların en az 6 ay aralıklarla US tarafından taranması gerekir. Tümör geliştikçe veya çapı 1 cm'den büyük olduğunda US, BT ve/veya MRI uygulanmalıdır (Llovet ve ark 1999).

Biomarker olarak alfa fetoprotein (AFP) değerine bakılır ve tüm tetkiklere rağmen tanı konulamazsa biyopsi yapılmaktadır.

2.2.4.2. Hepatosellüler Karsinomun Histolojik Teşhisi

Şüpheli bir lezyonun sitolojik muayenesi ince iğne aspirasyon biyopsisi (FNAB) ile yapılabilir. FNAB'ın tanısal etkinliği, lezyonun boyutuna, delme iğne çapına ve uygulayıcının tecrübe seviyesine göre %60 ila %90 arasında değişir.

Bu tekniğin özgüllüğü ve pozitif prediktif değeri %90 ila %100 arasındadır. En az komplikasyon riski olan güvenli bir tekniktir (Ebara ve ark 1989; França ve ark 2003; Ding ve He 2004; França ve ark 2004). HCC'nin kesin tanısı için histopatolojik inceleme başlıca yöntem olarak düşünülmektedir. Tedavi modalitesini etkileyen karaciğer sirozu varlığı onaylanmış veya tümörlü karaciğer dokusu üzerinde çalışma zorunluluğu vardır (França ve ark 2003; França ve ark 2004).

Karaciğer biyopsisi ile ilişkili komplikasyonlar, %0,006 -%0,3 mortalite oranları ile düşüktür. İğnenin izlediği yol boyunca tümör tohumlama riski, yaklaşık %3 kadardır (Takamori ve ark 2000; Bravo ve ark 2001; Bialecki ve Di Bisceglie 2005; Chang ve ark 2008). İki patolojik tekniğin bir kombinasyonu tanı performansını artırabilir (França ve ark 2003; França ve ark 2004).

Bir çalışmada sitolojik ve histolojik inceleme duyarlılığı her biri için ayrı ayrı yaklaşık %80 olduğu bildirildi. İki yöntem birleştirildiğinde, duyarlılık %89'a kadar ulaşmaktadır (Caselitz ve ark 2003).

Mikroskobik olarak, HCC hücrelerinde nukleusun sitoplazmaya göre oranı, trabeküler yapı, atipik hücreler ve periferik endotelial sarma artış gösterir (Pitman 1998; Bialecki ve Di Bisceglie 2005).

Patolojik bulgulara göre, iyi diferansiye edilmiş tümörlerde neredeyse normal görünen hepatositler gözlenebilirken, kötü diferansiyel HCC'de büyük oranda

anaplastik çok çekirdekli dev hücreler de görülebilmektedir (Robins ve Kumar 1987; Bialecki ve Di Bisceglie 2005).

2.2.4.3. Serum Markerlarının Rolü

HCC tanısında özellikle 3 serum belirteci kullanılmaktadır; alfa fetoprotein, Lens culinaris agglutinin-reaktiv alfa-fetoprotein (alfa-fetoprotein-L3), ve vitamin K antagonisti-II ile uyarılan proteindir (Yuen ve Lai 2005).

2.2.4.3.1. Alpha-1 fetoprotein (AFP)

Fizyolojik koşullar altında AFP, yaklaşık 70 kDa'lık bir moleküler ağırlığa sahip fetusa özgü bir glikoproteindir. Genellikle embriyonik karaciğer, vitelline kesesi hücreleri ve gebeliğin ilk üç ayında fetal barsak yolu tarafından sentezlenir.

AFP'nin serum konsantrasyonu doğumdan sonra hızla azalır ve yetişkinlerde ekspresyonu bastırılır. Patolojik olarak, kronik karaciğer hastalığı olan, özellikle yüksek derecede hepatosit rejenerasyonu ile ilişkili olan hastalar, kanserin yokluğunda AFP'yi eksprese edebilir.

Ayrıca, AFP'nin ekspresyon seviyesi, hepatokarsinogenezis, embriyonik karsinom (Gupta ve ark 2003; Grizzi ve ark 2007) gastrik (Chen ve ark 2003) ve akciğer kanserinde yükselmiştir. HCC'li tüm hastalarda AFP yüksek değildir. Siroz ve/veya hepatik enflamasyonlu bazı hastalarda, bir tümör bulunmasa bile AFP yüksekliği olabilir.

HCC tanısında total AFP düzeyi tek başına zayıf tanısal değere sahipken karaciğerde kitle varlığında görüntüleme kriterleriyle birlikte kullanıldığında eşik değer olarak 400 ng/ml üzerindeki değerler daha iyi bir tanısal araç olmasını sağlamaktadır (Maringhini ve ark 1988; Soresi ve ark 2003).

Alfa fetoprotein L3 seviyesinin total alfa fetoprotein düzeyinin üzerine çıkması (>10) küçük hepatosellüler kanserler için spesifiktir. HSK tanısında vitamin K antagonisti II ile uyarılan protein, total alfa fetoproteine göre daha spesifiktir ancak bu test bir çok laboratuvarında mevcut değildir (Daniele ve ark 2004).

2.3. POLİFENOLLER

Bir takım epidemiyolojik çalışmalara göre, meyve ve sebze yönünden zengin bir diyetin insanlardaki kanser riskinin azalmasıyla ilişkili olduğu ve bazı diyet bileşenlerinin kanseri önlemede etkili olabileceği düşünülmektedir. Kansere karşı koruyucu maddelerin çoğu, kanserojen aktivasyona karışan enzimleri (faz I) inhibe ederek etki gösteren doğal polifenollerdir.

Polifenolik bileşikler, insan diyetinde bulunan çeşitli ikincil metabolitler grubunu oluştururlar. Bu heterojen bileşik grubu, çeşitli kimyasal önleyici ajanlara karşılık gelir ve aşağıdaki gruplar halinde sınıflandırılmıştır:

Fenolik asitler, stilbenler, flavonoidler ve analoglar. Bireysel fitokimyasalların birçoğu öncelikle güçlü antioksidanlar olup, tümör gelişimini durdurma potansiyeline sahiptir.

Polifenolik komponentler fenolik maddeler olarak da bilinir. Doğada ki en önemli antioksidanlar fenolik maddelerdir. Bitkisel fenolik antioksidanlardan en yaygın olanları flavonoidler, kumarinler, tokoferoller, sinamik asit türevleri ve fenolik asitlerdir. Bu maddeler besinlerdeki kolaylıkla oksitlenebilen maddeleri oksidasyondan korudukları bilinmektedir (Vadi 2017).

Bu doğal ajanlar genellikle habis hücrelerde aktive olan sinyal yollarını baskırlar ve normal hücrelere en az hasarla hücrelerin proliferasyonlarını bloke eder (Rajasekaran ve ark 2011).

2.3.1. Polifenollerin Sınıflandırılması

Polifenol aile üyelerinin moleküler ağırlıkları 500 ila 3000 Da arasında değişirken, yapıları ise oldukça çeşitli ve kompleksdirler (Tsao 2010). Polifenoller, bitkilerde en fazla bulunan fitokimyasal maddelerden biridir ve diğer doğal ürünler ile karşılaştırıldığında insanlar tarafından en fazla emilimine sahiptir (Scalbert ve ark 2005).

Polifenol ailesi, fenolik halkaların sayısına ve bu halkaların bağlanmasına bağlı olarak, flavonoidler, fenolik asitler, stilbenler ve lignanlar içeren birkaç ana

sınıfa bölünmüş olup, her sınıfında binlerce üyesi bulunmaktadır (Manach ve ark 2004).

Flavonoidler, diyetlerimizdeki en bol polifenollerdir. Oksijen heterosiklinin oksidasyon derecesine göre çeşitli sınıflara ayrılabilirler: flavonlar (Hostetler ve ark 2017), flavonollar (Menezes ve ark 2017), izoflavonlar (Ferrazzano ve ark 2011), antosiyaninler (Prior ve Wu2006), flavanoller, protonosiyanidinler ve flavanonlar (Vandeputte ve ark 2011) olarak kategorize edilebilir ve grubun en büyük sınıfıdır (Scalbert ve Williamson 2000).

Fenolik asitler, flavonoidlerden sonra polifenollerin en yaygın ikinci sınıfı olup, siyah çayda bulunur (Wang ve Ho 2009). Bunlar önceden benzoik ve sinamik asit türevleri olarak sınıflandırılmışlardır (Clifford1999).

Stilbenler bitkilerde yaygın değildir ve yalnızca patojenik istilada üretilmektedir (Jang ve ark1997).

Son olarak, lignanlar, keten tohumu ve keten tohumu yağı içinde oldukça zengin olan fitoestrogenlerdir ve en iyi bilinen bileşikler secoisolariciresinol ve matairesinoldür. Polifenollerin yapısı, biyoyararlanımının, farmakokinetik profilinin, biyomoleküllerle olan etkileşimlerinin ve etkililiğinin önemli bir belirleyicisidir (Scalbert ve Williamson 2000).

Polifenoller esas olarak, ikincil bitki bileşiklerinin veya fitokimyasalların çeşitli sınıfını teşkil eden flavonoidler ve nonflavonoidler olarak kategorize edilebilir. Diyet flavonoidlerinin başlıca alt sınıfları flavonollar, flavonlar, flavan-3-ols, antosiyanidinler, flavanonlar ve izoflavonlardır (Menezes ve ark 2017).

Nonflavonoidler, stilbenler ve fenolik asitler gibi çeşitli polifenol sınıfları içerir. Nonflavonoidlerin önemli diyetleri C6-C1 fenolik asitler ve polifenolik C6-C2-C6 stilbendir. En dikkat çekici fenolik asit ve yenilebilir stilben sırasıyla gallikasit ve resveratroidür. Stilbenlerin ana besinsel kaynağı resveratroidür (Hu ve ark 2017).

2.3.2. Stilbenoidler ve Anti-İnflamatuvar Aktivite

Stilbenoidler, farmasötik açıdan çok sayıda özellik taşıyan bileşiklerin bir sınıfıdır. Bunlar, üzüm, fındık ve çaylarda yüksek konsantrasyonlarda bulunan bitki fitoaleksinin polifenoller grubudur. Bitkilerde ki asıl görevi, bitkileri patojenlere ve mantarlara karşı korumaktır; dolayısıyla içerikleri çok değişkendir ve strese maruz kalmasıyla artar. UV radyasyonu, ağır metal maruziyeti ve mantar enfeksiyonu, üzümleri stilbenoidlerle zenginleştirmek için kullanılabilir.

Stilbenoid içeren bitkiler, halk tıbbında, mide ağrısı, hepatit, artrit, idrar yolu enfeksiyonları, fungal hastalıklar veya deri iltihaplarının tedavisinde yaygın şekilde kullanılmıştır.

Stilbenoidlerin tıbbi potansiyelleri, doymuş yağdan zengin diyet tüketen Fransız halkının koroner kalp hastalığının düşük insidansını açıklayan "Fransız paradoksu" olarak adlandırılan, kardiyoproteksiyon fenomeninin arkasında durduğu keşfiyle ortaya çıkarılmıştır. Stilbenoidler, kardiyovasküler etkilerin yanı sıra, anti-inflamatuvar ve antioksidan özellikleri nedeniyle antikarsinojenik, antiviral, nöroprotektif olarak da kullanılmaktadır (Dvorakova ve Landa 2017).

2.3.3. Resveratrol Tarihçesi

Resveratrol, ilk olarak 1930'lu yılların başlarında tıbbi bir bitki olan *Veratrum grandifolium* Loes. fil.'de tanımlanmış olup sağlık üzerine etkileri ise; özellikle Çin ve Japon bilim adamları başta olmak üzere, bir çok bilim adamı tarafından uzun yıllar araştırılmıştır. *Polygonum cuspidatum* bitkisinin köklerinden özütlenen resveratrol, Japonya ve Çinde halk tarafından "kojo-kon" adıyla bilinen geleneksel bir ilaç olarak; hipertansiyon, damar tıkanıklığı, cilt iltihabı ve allerji gibi birçok hastalığın tedavisinde kullanılmaktadır (Elbe ve ark 2015).

2.3.4. Resveratrol Oluşumu ve Sentezi

Resveratrol (3,5,40-trihydroxystilbene), *Polygonum cuspidatum*, dut (Morus türleri), üzüm ve kırmızı şarap gibi 70'den fazla bitki türünde doğal olarak oluşan ve fitoaleksinin özelliği gösteren bir stilben grubu bileşiktir (Elbe ve ark 2015). İki çift bağdan oluşur ve iki izoformu vardır. Bunlar; trans-resveratrol ve cis-

resveratroidür. Trans-izomer daha kararlı formdur; düşük UV ışığı ve yüksek pH trans-resveratrolün cis izomerine dönüşmesine olanak sağlarken, ışık, yüksek sıcaklık veya düşük pH cis-resveratrolün trans formuna dönüşümünü sağlar. Resveratrolün aşırı yüksek konsantrasyonu kırmızı üzümün kabuğunda bulunur, ancak yabancı ot *Polygonum cuspidatum*'un kök özütlerinde, dut, fıstık ve çamda oluşmaktadır. Taze sıkılmış üzümlerin kabuğunda 50-100 µg/g resveratrol yer alır. Resveratrolün doğal fonksiyonu bitkileri enfeksiyona karşı özellikle de mantar enfeksiyonlarına (*Botrytis cinerea*) karşı korumaktır (Shakibaei ve ark 2009).

Üzümlere bu mantar bulaşırsa, komşu üzümlerde resveratrol artar. UV ışığı ya da ağır metaller gibi çevresel stres, bitkilerdeki resveratrol düzeyini artırır (Shakibaei ve ark 2009). Resveratrol, stres oluşmasıyla yaklaşık olarak 24 saatte en yüksek seviyeye ulaşır ve 42-72 saat sonra stilbenoksidazın aktivasyonu sonucu resveratrol seviyesi düşmeye başlamaktadır (Göçmez ve Seferoğlu 2014).

Resveratrol'e karşı son on yıldaki ilgi artışı, başta anti-kanserojenik, anti-enflamatuar, platelet agregasyonunu inhibe edici etki ve kardiyoprotektif özelliklerinden ("Fransız paradoksu" olarak adlandırılan koroner arter koruması) kaynaklanmaktadır (Shakibaei ve ark 2009). Bu etkilerin mekanizmaları tam olarak açıklanamamasına rağmen resveratrolün birkaç biyolojik aktivitelerinin açıklandığı antiproliferatif etkileri tarif edilmiştir (Falchetti ve ark 2001).

İnsanlarda, resveratrol esas olarak duodenumda emilir; sıçan bağırsağındaki çalışmalar mevcut resveratrolün yaklaşık %20'sinin absorbe edildiğini göstermektedir. Bu çalışmalarda absorbe edilen resveratrolün çoğu konjüge glukuronid formundayken absorbe edilirken, unkonjüge resveratrol ve resveratrol sülfatın çok az miktarı absorbe edildiği bildirilmiştir (Shakibaei ve ark 2009).

Biyoyararlanımı düşük olan resveratrol sağlıklı bireyler tarafından alındığında plazmadaki maksimum seviyesine 30-60 dakika arasında ulaşmakta ve kalp, karaciğer ve böbrek gibi organlarda birikebilmektedir. Sıçanlara uygulanan resveratrolün plazmada ve böbrekte 60, karaciğerde 30, kalpte ise 120 dakikada maksimum derişime ulaştığı saptanmıştır. Bununla birlikte resveratrol insan karaciğer mikrozomlarında glukuronidasyon reaksiyonu ile de değişime

uğrayabilmektedir. Büyük oranda idrar yolu ile atılan resveratrolün emilimi ve dokulara taşınması oldukça hızlı gerçekleşmektedir (Ergin ve Yaylalı 2013).

2.3.5. Resveratrolün Etkileri

Son zamanlardaki, çeşitli çalışmalar, resveratrolün hem in vitro hem de in vivo geniş bir biyolojik ve farmakolojik aktivite sergilediğini ortaya koymuştur. Bir dizi çalışma, resveratrolün antioksidan özelliklere sahip olduğunu (Fauconneau ve ark 1997), platelet agregasyonunu engellediğini, düşük yoğunluklu lipoproteinlerin oksidasyonu (Pace-Asciak ve ark 1995, Bertelli ve ark 1995, Frankel ve ark 1993) ve vasküler endoteliumun aracılığıyla nitrik oksit üretimini arttırdığını göstermiştir. Bu nedenle bu bileşiğin ateroskleroz ve koroner kalp hastalığının önlenmesinde önemli bir rol oynadığı düşünülmektedir.

Ayrıca, hem siklooksijenaz-1 (SIRT1) (Jang ve ark 1997) hem de siklooksijenaz-2 (SIRT2) 'yi inhibe edebilmesi prostaglandin biyosentezini down regüle etmesi (Jang ve ark 1997, Martinez ve Moreno 2000) ve karajena ile indüklenen pençe ödemi baskılaması ile resveratrolün antiinflamatuvar özelliklere sahip olduğu bulunmuştur (Jang ve ark 1997).

Ayrıca resveratrol, sirtuin (SIRT2, insan SIRT1 homologu) etkinleştirici olarak protein ve gen ailesinde önemli bir yer tutar (Moynihan ve ark 2005). SIRT1 DNA tamir geni olarak bilinir. Sirtuinler metabolizmayı düzenlemede, kanseri ve yaşlanmayı engellemede ve uzun yaşamada strese bağlı sinyal transdüksiyon yollarında kritik bir bağlantıya sahip olup, sessiz ve önemli bir düzenleyici olarak görev alır (Milne ve ark 2007). Sirtuinler DNA onarım enzimlerini deasetile ederek aktifleştirir ve DNA'yı sabitleştirir. Bunların yokluğunda ise DNA hasar görmeye yatkın hale gelir. Dolayısıyla bu mekanizmaları başlatan resveratrol sirtuinler üzerinden yaşamı uzatabilir (Kumar ve ark 2007).

Birkaç fitokimyasal arasında ortak mekanizmaları takiben, resveratrol birkaç bozulmuş sinyal yolu üzerinde baskılayıcı ajan olarak görev yapabilir, ayrıca normal hücrelere karşı sınırlı toksisite ile kanser hücrelerindeki çoklu hedefler üzerindeki faaliyetini ifade eden işlevsel pleiotropik ajan rolü vardır (Varoni ve ark 2016).

Ayrıca oksidatif stres (DNA hasarı, protein oksidasyonu ve lipidperoksidasyonu) ile indüklenen hasarı azaltmada ve bağışıklığı artırmada antioksidan, antiinflamatuvar ve immünomodülatör aktiviteler katkı sağlamaktadır (Varoni ve ark 2016).

2.3.6. Resveratrolün Antikanser Etkileri

Klinik öncesi veriler, kimyasal karsinojen oluşumunda yer alan karmaşık bir üç aşamalı süreci içeren; kanserin başlaması, ilerlemesi, istilası ve metastazı gibi birçok moleküler ve biyokimyasal hedeflerle fitokimyasalların etkileşimi desteklemektedir (Varoni ve ark 2016).

Özellikle son on yılda fitofarmasötikler (yani bitki kökenli doğal bileşikler) antikanser terapi araştırmalarında ön plana çıkmış olup, birçoğu şu anda klinik yararları, etkinlikleri ve kansere bağlı hücre sinyal yolları üzerindeki etkilerini aydınlatmak için eleştirel bir değerlendirmeye tabi tutulmaktadır.

Resveratrol'un hem in vitro hem de in vivo kemopreventif ve kemoterapötik etkinlikler sergilediği gösterilmiştir. Resveratrolün yer aldığı sinyal yollarının birçoğu değerlendirilmiş olup, birçok hedefi ve etki mekanizması tanımlanmıştır.

Aslında, resveratrolün karsinogenezin üç aşamasında (oluşma, başlama ve ilerleme) da kemopreventif ve kemoterapötik etkinlikler sergilediği gösterilmiştir.

Bu özellikler ağırlıklı olarak hücre döngüsü kontrolü ve apoptoz indüksiyonu aktiviteleri aracılığıyla açıklanmıştır.

Apoptoz özellikle doku homeostazının düzenlenmesinde çok önemli bir rol oynar ve hücre ölümü ile proliferasyon arasındaki dengesizlik tümör oluşumuyla sonuçlanabilir.

Van Ginkel ve ark (2007), artmış resveratrol düzeylerinin, mitokondriyal intrinsik apoptotik yolun doğrudan aktivasyonunu içeren yaygın tümör hücresi ölümüyle bağlantılı olarak tümör regresyonuna yol açtığı sonucuna varmıştır.

2.4. APOPİTOZİS VE PROLİFERASYON

Apopitoz, genetik olarak belirlenmiş hücrelerin eliminasyonunu içeren "programlanmış" hücre ölümünün ayırt edici ve önemli bir modeli olarak bilinir.

Apopitoz normal olarak gelişme ve yaşlanma sırasında dokulardaki hücre popülasyonlarını korumak için homeostatik bir mekanizma olarak ortaya çıkar. Apopitoz, bağışıklık reaksiyonlarında olduğu gibi veya hücreler hastalık veya zararlı ajanlar tarafından hasar gördüğünde de savunma mekanizması olarak fonksiyon gösterir.

Hem fizyolojik hem de patolojik olarak apopitozu tetikleyebilecek çok çeşitli uyarı ve koşullar olmasına rağmen, tüm hücrelerin aynı uyarana tepki olarak ölmesi zorunlu değildir.

Radyasyon veya kanser kemoterapisi için kullanılan ilaçlar, bazı hücrelerde DNA hasarıyla sonuçlanır ve bu da p53'e bağımlı bir yolak yoluyla apoptotik ölümle sonuçlanabilir. Kortikosteroidler gibi bazı hormonlar, diğer hücreleri etkilememesine veya uyarmasına rağmen bazı hücrelerde (ör. timosit) apoptotik ölüme neden olabilir. Bazı hücreler ligand bağlanması ve çapraz protein bağlanması yoluyla apopitoza yol açabilen Fas veya TNF reseptörlerini sentezler (Elmore 2007).

2.4.1. Apopitozis Tarihçesi

Köken olarak "apo (ayrılan)-ptosis (düşen)" den gelen ve Yunancada "ağaçtan dökülen yapraklar" anlamına gelmektedir

Hücrelerin normal yaşam siklusunda hücre proliferasyonu önemlidir, ancak aşırı olduğunda DNA'yı hedef alan herhangi bir karsinojen etkinliği aktive olabilir. Genel olarak aşırı hücre proliferasyonunun kanser gelişimine neden olduğu bilinmektedir.

Apopitoz hücre proliferasyonunu düzenleyen ve zıt yönde çalışan bir mekanizma olup, apopitozis ve proliferasyon dengesinin ve apopitozis regülasyonunun bozulması çeşitli kanserlere yol açmaktadır.

Ker ve arkadaşları 1972 yılında apoptozisi ilk kez programlanmış hücre ölümü olarak tanımlamıştır.

Apoptoz gereksiz, yaşlanmış veya hasarlı hücreleri ortadan kaldırılmada önemli bir göreve sahiptir. Apoptozu karşı anormal bir direnç durumu çeşitli malformasyonlara, otoimmün hastalıklara ve kanser gelişimine yol açabilir.

Apoptoz değişik yollarla regüle edilebilir. Genellikle de hücre membranındaki ölüm reseptörlerinin aktive olması ile apoptoz başlatılır.

Hücre membranında ki bu ölüm reseptörleri, TNF, Fas ve TRAIL (TNF-Related Apoptosis-Inducing Ligand)'dir. Bu reseptörlerin aktivasyonu kaspaz-8 ve kaspaz-10 gibi başlatıcı kaspaz'ları aktive etmektedir.

Başlatıcı kaspazlar, kaspaz 3 gibi efektör kaspaz'ları aktive eder. Aktive olan efektör kaspazlar da hücre için yaşamsal olan proteinleri ayrıştırır ve hücre ölümüne neden olurlar (Canbaloglu 2007).

2.4.2. Resveratrolün Mitokondri Yolağı

Mitokondriyal disfonksiyon apoptoz için önemli bir sinyaldir. İntrensik apoptotik sinyal yolağıyla ölen hücrelerde mitokondri merkezi bir rol oynar.

Zar potansiyelinin kaybı, sitokrom c ve Smac/diablo'nun mitokondriyumdan salınmasına ve APAF-1 aracılığıyla kaspaz-9'un aktivasyonuna yol açar, bu da kaspaz-3'ün aktivasyonunu tetikleyerek mitokondriye bağlı Bcl-2/Bax oranının azalmasıyla apoptoz sinyali verebilir.

Resveratrol muamelesi, sitokrom c ve Smac/diablo salınımına bağlı olarak mitokondriyal intrinsik apoptotik yolağın bileşenlerinin aktivasyonuna ve sonuç olarak da tümör hücresinin ölümüne neden olur (Van ve ark 2007).

Dolayısıyla apoptozu engellemek için mitokondriyal membran bütünlüğünün korunması gereklidir. Mitokondriyal membran bütünlüğü önemli ölçüde Bcl-2 ailesi tarafından kontrol edilmektedir. Bcl-2 ailesi hem Bcl-2, Bcl-x1, bfl-1/A1 gibi antiapoptotik üyeleri hem de bid, bak, bad, bax gibi proapoptotik üyeleri içermektedir.

Bcl-2 ailesinin proapoptotik üyeleri mitokondri dış zarında porlar oluşturur. Oluşan bu porlardan proapoptotik proteinler sitoplazmaya girerler. Antiapoptotik üyeler ise mitokondri zarında por oluşumunu engelleyerek, apoptozisi arttıran proteinlerin mitokondriden sitoplazmaya geçmesini önlerler. Bcl-2 ailesinin proapoptotik ve antiapoptotik üyeleri arasındaki denge önemlidir ve antiapoptotik fenotipe doğru bir artış normal hücrelerin sürekli proliferasyon yapan malign hücrelere dönüşümüne neden olabilir. HCC ve lösemilerde Bcl-2 ailesinin aşırı ekspresyonu rapor edilmiştir (Canbaloglu 2007).

2.4.3. Resveratrolün p53-Bağımlı Yoluğu

Resveratrol, hücre ölüm reseptörleri yoluğu (Fas/CD95), p53 ve p21'i düzenleyerek mitokondri bağımlı yolak ve mitokondride bazı yolakların aktive edilmesi veya durdurulması yoluyla da hücreyi apoptoza yönlendirebilmektedir.

p53-bağımlı yolakta; apoptoz faktörü olan p300 / CBP ile ilişkili faktör (PCAF) resveratrol ile uyarılmaktadır ve p53 koaktivatörüdür. Resveratrol birçok insan kanseri hücre hatlarında p53'ün N- ve C- terminal serin bölgelerini fosforilasyon yaparak, p53'ün asetilasyonunu uyarılmaktadır (Fulda ve Debatin 2004; Vallianou ve ark 2015).

3. GEREÇ VE YÖNTEM

Bu çalışma Necmettin Erbakan Üniversitesi Bilimsel Araştırma Projeleri Koordinasyon Birimi Destekleme Protokolü tarafından 161418003 proje numarasıyla desteklenmiştir.

Araştırmamız Necmettin Erbakan Üniversitesi Meram Tıp Fakültesi Hayvan Deneyleri Yerel Etik Kurulu tarafından hayvan etiği açısından uygun görülmüştür ve 26.02.2016-2016-006 karar sayısı ile kabul edilmiştir.

3.1. Gereç

3.1.1. Kullanılan Maddeler, Kitler ve Antikorlar

- DMSO (Sigma)
- Resveratrol (Sigma)
- SOD ELISA Kiti (Abcam)
- MDA ELISA Kiti (Abcam)
- GSH Ratio Detection Assay Kit (Fluorometric –Green) ab138881
- AST, ALT, ALP, GGT
- Santra Cruz Bcl-2 (sc-7382),
- Santra Cruz Bax (sc-23959)
- Santra Cruz P53 (sc-6243)

3.2. Deney Hayvanları

Çalışmamızda deney hayvanı olarak kullanılmak üzere 42 adet 180-200 gr ağırlığında Wistar Albino türü erkek sıçanlar kobay deney hayvanları laboratuvarından temin edilmiştir.

Çalışmada etik kurallara uygun olarak deneye tabi tutulan her hayvana deney süresince sıcaklık (20 ± 2 °C), nem (50 ± 5 %) ve havalandırma (15 kez/saat %100 temiz hava) imkanları standart olarak sağlanmıştır. Ayrıca tüm odalar 12/12 saat aydınlık-karanlık periyodunda tutulmuştur. Gün içerisinde sıçanların genel sağlık durumları, genel güçsüzlük, yem ve su alımında azalma, dispne, cilt-tüy değişikliği ve kafes temizliği takip edilmiştir.

3.3. Çalışma Grupları

Deney hayvanları deney gruplarında 7 hayvan olacak şekilde rastgele 6 gruba ayrıldı.

Grup No	Denek Sayısı	Özellikleri	Kısaltma
Grup I	7adet (n=7)	Sağlıklı kontrol grubu	Kontrol
Grup II	7adet (n=7)	Sadece çözücü madde verilen grup	DMSO
Grup III	7adet (n=7)	HCC oluşturulmuş grup	DEN
Grup IV	7adet (n=7)	HCC oluşturma sonrası 50 mg/kg/gün resveratrol uygulanan grup	DEN+Res 50
Grup V	7adet (n=7)	HCC oluşturma sonrası 75 mg/kg/gün resveratrol uygulanan grup	DEN+Res75
Grup VI	7adet (n=7)	HCC oluşturma sonrası 100 mg/kg/gün resveratrol uygulanan grup	DEN+Res100

Tablo 3.1. Deney grupları

Gruplar:

Grup I: Kontrol: Tek doz %0,9'luk NaCl çözeltisi i.p. 56 gün boyunca verildi.

Grup II: DMSO: 1/1 oranında i.p.olarak yedi gün boyunca verildi.

Grup III: Dietilnitrozamin (DEN): DEN ile karaciğer hasarı oluşturmak için haftada 1 kez olmak üzere 7 hafta boyunca 100 mg/kg dozunda i.p. olarak verildi (1).

Grup IV: DEN+Res 50: DEN haftada 1 kez 100 mg/kg dozunda 7 hafta boyunca i.p. olarak verilerek karaciğer hasarı oluşturuldu. 24 saat sonra DMSO çözücüsü içinde resveratrol 50 mg/kg/gün dozda yedi gün boyunca periton içi verildi.

Grup V: DEN+Res 75: DEN haftada 1 kez 100 mg/kg dozunda 7 hafta boyunca i.p. olarak verilerek karaciğer hasarı oluşturuldu. 24 saat sonra DMSO çözücüsü içinde resveratrol 75 mg/kg/gün dozda yedi gün boyunca periton içi verildi.

Grup VI: DEN+Resveratrol 100: DEN haftada 1 kez 100 mg/kg dozunda 7 hafta boyunca i.p. olarak verilerek karaciğer hasarı oluşturuldu. 24 saat sonra DMSO

çözücüsü içinde resveratrol 100 mg/kg/gün dozda yedi gün boyunca periton içi verildi.

3.4. Sıçanlarda HCC Modelinin Oluşturulması

Çalışmamızda hepatosellüler karsinom sıçan modeli oluştururken, doz ayarlaması için literatürlerden yararlanarak ön çalışma yapılmıştır. Ön çalışma sonucunda Wistar Albino türü erkek sıçanlardan aldığımız karaciğer dokularının histopatolojik incelemeleri yapılmış olup hazırlanan preparatlarda hepatosellüler karsinom gözlemlendikten sonra deneye başlanmıştır.

Çalışmamızda oluşturduğumuz hepatosellüler karsinom sıçan modeli; 100 mg/kg dozunda DEN i.p. olarak haftada 1 kez olmak üzere 7 hafta uygulanarak oluşturulmuştur.

3.5. Resveratrolün Hazırlanması ve Verilmesi

Resveratrol (Sigma, USA) DMSO içinde çözdürüldü ve DMSO dozunun etkilerinin izlenmesi için DMSO kontrol grubu oluşturuldu.

3.6. Vücut Ağırlıklarının Ölçülmesi

Uygulamaya başlamadan önce ve uygulama boyunca hafta bir tartılarak sıçanların ağırlıkları kaydedildi.

3.7. Dokuların ve Kan Örneklerinin Hazırlanması

56 gün süren uygulama sonunda 50 mg/kg ketamin HCl+10 mg/kg ksilazin HCl enjeksiyonu ile anestezi altında enjektörle deneklerin kalplerine girilerek heparinli tüplere kan örnekleri alındı.

Alınan kan örneklerinden kan SOD, GSH, MDA, AST, ALT, ALP ve GGT parametrelerinin ölçülmesi için santrifüjleme işlemiyle plazma elde edilerek, numuneler ölçümleri yapıncaya kadar -20°C' de derin dondurucuda saklandı. Kan örnekleri alındıktan sonra öldürülen sıçanların karın boşlukları açılarak karaciğer dokuları makroskopik olarak incelendikten sonra mikroskopik bulgular yönünden değerlendirilmek amacıyla %10'luk nötral formaldehit solüsyonuna konuldu.

Mikroskopik inceleme için parafin bloklardan mikrotom ile 5 µm kalınlığında alınan, kesitler rutin hemotoksilen-eozin boyaması için normal lamlara ve immünohistokimya boyaması için poly-L lysine kaplı lamlara alındı. Daha sonra hemotoksilen-eozin boyama gerçekleştirilen kesitler ve immün boyama ile Bax/Bcl, p53 markerlarına bakılan kesitler incelenerek apoptozis ve resveratrolün dozlara göre olası koruyucu etkisi değerlendirildi.

3.8. Histolojik Uygulamalar

3.8. 1. Işık Mikroskobu İçin Dokuların Hazırlanması

Konvansiyonel ışık mikroskobu işlemlerinin tümü Necmettin Erbakan Üniversitesi Tıp Fakültesi Histoloji ve Embriyoloji Anabilim Dalı laboratuvarlarında gerçekleştirildi. Bu amaçla karaciğer dokuları %10'luk tamponlu nötral formaldehit (100 ml %37'lik formalin solüsyonu, 900 ml distile su, 6,5 gram Na₂HPO₄, 4 gram NaH₂PO₄H₂O) fiksatöründe 72 saat tespit edilmiştir. Bundan sonraki aşamada ise karaciğer doku örneklerinin parafin bloklarını hazırlayabilmek için doku takip aşamasına geçilmiştir.

Kimyasal	Uygulama süresi
%70 Alkol	1 saat bekletme
%80 Alkol	1 saat bekletme
%95 Alkol	1 saat bekletme
%95 Alkol II	1 saat bekletme
%100 Alkol I	1 saat bekletme
%100 Alkol II	1 saat bekletme
Ksilol I	1 saat bekletme
Ksilol II	1 saat bekletme
%50 Parafin - %50 Ksilol	1 saat bekletme
Parafin I	1 saat bekletme
Parafin II	1 saat bekletme
Parafin III	1 saat bekletme
Bloklama	

Tablo 3.2. Doku takip yöntemi

3.8.2. Kesitlerin Alınması ve Boyanması

Doku takip işlemi sonrası doku örneklerinin parafin bloklarından mikrotom (Leica DSC2) ile 5 µm'lik kesitler, Hematoksilen-Eozin (H-E) boyama için rodajlı lamalar üzerine alındı. Daha sonra deparafinizasyon işlemi gerçekleştirildikten sonra aşağıda sıralanan işlemlere tabi tutularak boyama işlemi gerçekleştirildi.

Hematoksilen-Eozin (H-E) Kesitlerin Boyanma İşlemleri

Kimyasal Madde ve Uygulama Süresi (dk)

1. Ksilol'de 20 dk. bekletme
2. 96'lık etil alkol serisinde 5 dk. bekletme I
3. %96'lık etil alkol serisinde 5 dk. bekletme II
4. %80'lik etil alkol 5 dk. bekletme
5. Distile sudan geçirme
6. Hemotoksilen boyasında 1 dk bekletme
7. Asit-Alkol karışımına batırılıp çıkarma
8. Çeşme suyunda yıkama
9. Eozin solüsyonunda 2 dk bekletme
10. Suda 1 dk yıkama
11. %70'lik etil alkolde 5 dk bekletme
12. %80'lik etil alkolde 5 dk bekletme
13. %96'lık etil alkolde serisinde 5 dk bekletme I
14. %96'lık etil alkolde serisinde 5 dk bekletme II
15. Ksilol serilerinde 5 dk bekletme I
16. Ksilol serilerinde 5 dk bekletme I

Tablo 3.3. H-E boyama yöntemi basamakları

3.9. İmmunohistokimyasal İncelemeler

Doku takibi işlemi sonrası doku örneklerinin parafin bloklardan mikrotom (Leica DSC2) ile 5 µm'lik kesitler immünohistokimya için poly-L lysne kaplı cam lamalar üzerine alındıktan sonra aşağıda sıralanan işlemlere tabi tutularak boyama işlemi gerçekleştirildi.

3.9.1. Bax/Bcl-2 ve p53 Boyama Yöntemi

İşlem	Süresi
Deparafinizasyon	1 saat
Distile su	5 dakika
Antijenleri açığa çıkarmak için (sitrata tamponu içinde) mikrodalga fırında ısı uygulaması yapıldı.	2x5 dakika
Daha sonra oda ısısında soğumaya bırakıldı.	20–25 dakika
Fosfat tamponlu tuzlu su (PBS), (pH: 7,6)	5 dakika
%3'lük H ₂ O ₂ (endojen peroksidaz aktivitesini engellemek için)	20 dakika
Distile su	5 dakika
PBS'de yıkama	2x5 dakika
Süper blok (V-Blok)	7 dakika
Distile su, PBS	Bekletme
Primer antikor	1 saat
Distile su, PBS'de yıkama ve tekrar temiz PBS	5 dakika
Sekonder antikor	20 dakika
Distile su, PBS'de yıkama ve tekrar temiz PBS	5 dakika
Streptavidin peroksidase	20 dakika
Distile su, PBS'de yıkama ve tekrar temiz PBS	5 dakika
ABC kromojen	15 dakika
Distile su	5 dakika
Zıt boya olarak Mayer's Hematoksilen	8 dakika
Akarsuda akıtma	1 dakika
Amonyaklı su	1-2 saniye
Distile su	1-2 saniye
Su bazlı kapatma medyumu ile kapatma	

Tablo 3.4. Bax/Bcl-2 ve p53 immünohistokimya boyama basamakları

Hazırlanan preparatlar araştırma mikroskopunda (BX-051 Olympus) incelenerek fotoğrafları çekildi. Hücrelerdeki Bax/Bcl-2 ve p53 ekspresyonları, boyanmaların yoğunluk derecesine göre belirlendi.

Bax/Bcl-2 ve p53 boyamada derecelendirme ařađıdaki kriterlere gre yapıldı.

0: Hi boyanma yok

+1: Zayıf boyanma var

+2: Orta Őiddette boyanma var

+3: Kuvvetli Őekilde boyanma var

3.10. Iřık Mikroskobik İřlemler

Konvansiyonel iřık mikroskobu iřlemlerinin tm Necmettin Erbakan niversitesi Tıp Fakltesi Histoloji ve Embriyoloji Anabilim Dalı Laboratuvarlarında gerekleřtirildi.

Iřık Mikroskobu İřlemlerinde Kullanılan Cihazlar;

Mikrotom Cihazı: Leica DSC2

Iřık Mikroskobu: Nikon eclipse E100

Kamera: Olympus DP72

Iřık Mikroskobunda Kullanılan Sarf Malzemeler:

Paraplast (McCormick 501006), hematoksilen (Merck), eosin (Merck), lam (76mmX26mm), lamel (22mmX22 mm), formaldehit (Merck)

3.11. İstatistik

alıřmamızda sıanların uygulamaya bařlamadan nce ve uygulama boyunca haftada bir tartılarak kaydedilen ađırlıkları Paired Sample T Testi uygulanarak deđerlendirildi. SOD, GSH, MDA, ALT, AST, GGT ve ALP deđerlerine One way Anova, Duncan Testi uygulandı. Bax/Bcl-2 ve p53 boyanma yođunluđuna gre deđerlendirme yapıldı. Histopatolojik veriler Kruscal Wallis testi ile gruplar arasında fark olduđu belirlendi (P=0,001). Hangi gruplar arasında fark olduđunu anlamak iin Man Whitney U testi ile ikili gruplar karřılařtırıldı (p<0,05).

4. BULGULAR

4.1. Vücut Ağırlığı Bulguları

Tüm gruplardaki sıçanların ağırlık ölçümleri, deneyin başında ve deney boyunca haftada 1 kez tartılarak yapılmıştır.

	Deney Başlangıcı	Deney Sonu
	Ortalama+Standart hata	Ortalama+Standart hata
KONTROL	235,2±8,98 ^{a, b}	409±16,13 ^a
DMSO	239,25±4,51 ^{a, b}	439,25±20,38 ^a
DEN	242,2±5,4 ^{a, b}	339,8±11,01 ^b
DEN+ Res 50	231,6±4,58 ^{a, b}	291±19,05 ^b
DEN+Res 75	224,8±7,84 ^a	313,2±21,39 ^b
DEN+ Res 100	248±2,44 ^b	325±16,85 ^b

Tablo 4.1. Deney gruplarının vücut ağırlığı bulguları, Paired Sample T Test

Bu sonuçlara göre DEN verilen sıçanların vücut ağırlıkları kontrol ve DMSO grubuna göre istatistiksel olarak anlamlı azalış göstermiştir.

4.2. Biyokimyasal Bulgular

Deney sonunda kan serumları Teknik Kimya Medikalde analiz edildi. Elde edilen sonuçlar tablolarda verilmiş olup, farklı harfler istatistiki olarak anlamlılığı göstermektedir ($p<0,05$).

	SOD	MDA	GSH
KONTROL	0,4±0,05 ^a	0,21±0,016 ^a	0,25±0,009 ^a
DMSO	0,35±0,01 ^{a,c}	0,22±0,008 ^{a, b}	0,23±0,004 ^{a,b}
DEN	0,25±0,02 ^b	0,28±0,004 ^c	0,18±0,018 ^c
DEN+ Res 50	0,28±0,006 ^{b,c}	0,25±0,011 ^{b, c}	0,2±0,014 ^{b,c}
DEN+Res 75	0,3±0,02 ^{b,c}	0,24±0,012 ^{a, b, c}	0,19±0,015 ^{b,c}
DEN+ Res 100	0,32±0,01 ^{a,b,c}	0,24±0,01 ^{a, b}	0,22±0,01 ^{a,b}

Tablo 4.2. Deney gruplarının antioksidan kapasitelerinin karşılaştırılması, One Way Anova, Duncan Testi

Serum SOD seviyesi kontrol grubunda DMSO ve DEN+Res100 grubuna göre yüksek bulunduysa da istatistiksel olarak anlamlı fark bulunmamıştır. DEN,

DEN+Res 50 ve DEN+Res75 gruplarına göre ise istatistiksel olarak anlamlı artma göstermiştir.

Serum SOD seviyesi DMSO grubunda kontrol grubuna göre düşük olarak, DEN+Res 50, DEN+Res 75, DEN+Res 100 gruplarına göre ise yüksek olarak bulundu ancak istatistiksel olarak anlamlı fark bulunmamıştır. DEN grubuna göre ise istatistiksel olarak anlamlı artma göstermiştir.

Serum SOD seviyesi DEN grubunda tüm gruplara göre düşük olarak bulundu ancak bu farklılık DEN+Res 50 ve DEN+Res75 gruplarına göre istatistiksel olarak anlamlılık göstermemiştir.

Serum SOD seviyesi DEN+Res 50 grubunda DEN grubuna göre yüksek bulundu ancak istatistiksel olarak anlamlı fark bulunmamıştır. DMSO, DEN+Res 75 ve DEN+Res 100 grubuna göre düşük bulundu ancak istatistiksel olarak anlamlı fark bulunmadı, kontrol grubuna göre ise istatistiksel olarak anlamlı azalma göstermiştir.

Serum SOD seviyesi DEN+Res 75 grubunda DEN ve DEN+Res 50 gruplarına göre yüksek olarak bulundu ancak istatistiksel olarak anlamlı fark bulunmamıştır. DMSO ve DEN+Res 100 gruplarına göre düşük olarak bulundu ancak istatistiksel olarak anlamlı fark bulunmadı, Kontrol grubuna göre ise istatistiksel olarak anlamlı azalma göstermiştir.

Serum SOD seviyesi DEN+Res 100 grubunda kontrol ile DMSO gruplarına göre düşük bulundu ancak istatistiksel olarak anlamlı fark bulunmadı, diğer gruplara göre ise yüksek olarak bulundu ancak istatistiksel olarak anlamlı fark bulunmamıştır.

Serum MDA seviyesi kontrol grubunda DMSO, DEN+Res 100 ve DEN+Res 75 gruplarına göre düşük olarak bulundu ancak istatistiksel olarak anlamlı fark bulunmadı, diğer gruplara göre ise istatistiksel olarak anlamlı azalma göstermiştir.

Serum MDA seviyesi DMSO grubunda kontrol grubuna göre yüksek olarak bulundu ancak bu farklılık istatistiksel olarak anlamlılık göstermedi, DEN+Res 100, DEN+Res 75 ve DEN+ Res 50 gruplarına göre düşük bulunda ancak istatistiki olarak anlamlı fark bulunmadı, DEN grubuna göre ise istatistiki olarak anlamlı azalma göstermiştir.

Serum MDA seviyesi DEN grubunda DEN+Res 50 ve DEN+Res 75 gruplarına göre yüksek bulundu ancak istatistiksel olarak anlamlı fark bulunmadı, diğer gruplara göre ise istatistiksel olarak anlamlı artma göstermiştir.

Serum MDA seviyesi DEN+Res 50 grubunda DEN grubuna göre düşük olarak bulundu ancak istatistiksel olarak anlamlı fark bulunmadı, DEN+Res 75, DEN+ Res 100 ve DMSO gruplarına göre yüksek olarak bulundu ancak istatistiksel olarak anlamlı fark bulunmadı, kontrol grubuna göre ise anlamlı anlamlı artma göstermiştir.

Serum MDA seviyesi DEN+Res 75 grubunda DEN ve DEN+ Res 50 gruplarına göre düşük olarak bulundu ancak istatistiksel olarak anlamlı fark bulunmadı, DEN+ Res 100, DMSO ve kontrol gruplarına göre yüksek bulundu ancak istatistiksel olarak anlamlı fark bulunmamıştır.

Serum MDA seviyesi DEN+Res 100 grubunda kontrol ve DMSO gruplarına göre yüksek bulundu ancak istatistiksel olarak anlamlı fark bulunmadı, DEN+Res 75 ve DEN+Res 50 gruplarına göre düşük bulundu ancak istatistiksel olarak anlamlı fark bulunmadı, DEN grubuna göre ise istatistiksel olarak anlamlı azalma göstermiştir.

Serum GSH seviyeleri kontrol grubunda DMSO ve DEN+Res 100 grubuna göre yüksek bulundu ancak istatistiksel olarak anlamlı fark bulunmadı, diğer gruplara göre ise istatistiksel olarak anlamlı artma göstermiştir.

Serum GSH seviyeleri DMSO grubunda kontrol grubuna göre düşük bulundu ancak istatistiksel olarak anlamlı fark bulunmadı, DEN+Res 50, DEN+Res 75 ve DEN+Res 100 gruplarına göre yüksek bulundu ancak istatistiksel olarak anlamlı fark bulunmadı, DEN grubuna göre ise istatistiksel olarak anlamlı artma göstermiştir.

Serum GSH seviyeleri DEN grubunda DEN+Res50 ve DEN+Res 75 gruplarına göre düşük bulundu ancak istatistiksel olarak anlamlı fark bulunmadı, diğer gruplara göre ise istatistiksel olarak anlamlı azalma göstermiştir.

Serum GSH seviyeleri DEN+Res 50 grubunda DEN ve DEN+Res 75 gruplarına göre yüksek bulundu ancak istatistiksel olarak anlamlı fark bulunmadı,

DEN+Res 100 ve DMSO gruplarına göre düşük olarak bulundu ancak istatistiksel olarak anlamlı fark bulunmadı, kontrol grubuna göre ise anlamlı azalma göstermiştir.

	AST	ALT	ALP	GGT
KONTROL	108,6±21,07 ^a	40±3,3 ^a	222,4±33,01 ^a	2,4±0,24 ^a
DMSO	103,5±11,2 ^a	47,5±5,26 ^a	322±62,96 ^a	2,25±0,25 ^a
DEN	252,8±35,08 ^b	187±25,81 ^b	721,2±106,26 ^b	16,2±4,5 ^b
DEN+Res 50	215,14±35,74 ^b	130,14±13,11 ^b	683,42±112,01 ^b	9,28±2,27 ^{a,b}
DEN+Res 75	289,33±42,71 ^b	183,66±32,21 ^b	678,83±35,02 ^b	10,16±2,28 ^{a,b}
DEN+Res 100	208,83±23,44 ^b	149,5±21,88 ^b	615,5±62,72 ^b	10,16±2,49 ^{a,b}

Tablo 4.3. Deney gruplarının serum biyokimya parametrelerinin karşılaştırılması, One Way Anova, Duncan Testi

Serum AST seviyeleri kontrol grubunda DMSO grubuna göre yüksek bulundu ancak istatistiksel olarak anlamlı fark bulunmadı, diğer gruplara göre ise istatistiksel olarak anlamlı azalma göstermiştir.

Serum AST seviyeleri DMSO grubunda kontrol grubuna göre düşük bulundu ancak istatistiksel olarak anlamlı fark bulunmadı, diğer gruplara göre ise istatistiksel olarak anlamlı azalma göstermiştir.

Serum AST seviyeleri DEN grubunda DEN+Res 50 ve DEN+Res 100 gruplarına göre yüksek olarak bulundu ancak istatistiksel olarak anlamlı fark bulunmadı, DEN+Res 75 grubuna göre düşük bulundu ancak istatistiksel olarak anlamlı fark bulunmadı, kontrol ve DMSO gruplarına göre ise istatistiksel olarak anlamlı artma göstermiştir.

Serum AST seviyeleri DEN+Res 50 grubunda DEN ve DEN+Res 75 gruplarına göre düşük bulundu ancak istatistiksel olarak anlamlı fark bulunmadı, DEN+Res 100 grubuna göre yüksek olarak bulundu ancak istatistiksel olarak anlamlı fark bulunmadı, kontrol ve DMSO gruplarına göre ise istatistiksel olarak anlamlı artma göstermiştir.

Serum AST seviyeleri DEN+Res 75 grubunda DEN, DEN+Res 50 ve DEN+Res 100 gruplarına göre yüksek bulundu ancak istatistiksel olarak anlamlı fark

bulunmadı, kontrol ve DMSO gruplarına göre ise istatistiksel anlamlı artma göstermiştir.

Serum AST seviyeleri DEN+Res 100 grubunda DEN, DEN+Res 50 ve DEN+Res 75 gruplarına göre düşük bulundu ancak istatistiksel olarak anlamlı fark bulunmadı, kontrol ve DMSO gruplarına göre istatistiksel olarak anlamlı artma göstermiştir.

Serum ALT seviyeleri kontrol grubunda DMSO grubuna göre düşük bulundu ancak istatistiksel olarak anlamlı fark bulunmadı, diğer gruplara göre ise istatistiksel olarak anlamlı azalma göstermiştir.

Serum ALT seviyeleri DMSO grubunda kontrol grubuna göre yüksek olarak bulundu ancak istatistiksel olarak anlamlı fark bulunmadı, diğer gruplara göre ise istatistiksel olarak anlamlı azalma göstermiştir.

Serum ALT seviyeleri DEN grubunda DEN+Res 50, DEN+Res75 ve DEN+Res 100 gruplarına göre yüksek olarak bulundu ancak istatistiksel olarak anlamlı fark bulunmadı, kontrol ve DMSO gruplarına göre ise istatistiksel olarak anlamlı artma göstermiştir.

Serum ALT seviyeleri DEN+Res 50 grubunda DEN, DEN+Res75 ve DEN+Res 100 gruplarına göre düşük olarak bulundu ancak istatistiksel olarak anlamlı fark bulunmadı, kontrol grubu ve DMSO grubuna göre ise istatistiksel olarak anlamlı artma göstermiştir.

Serum ALT seviyeleri DEN+Res 75 grubunda DEN grubuna göre düşük olarak bulundu ancak istatistiksel olarak anlamlı fark bulunmadı, DEN+RES 50 ve DEN+Res 75 gruplarına göre yüksek bulundu ancak istatistiksel olarak anlamlı fark bulunmadı, kontrol grubu ve DMSO gruplarına göre ise istatistiksel olarak anlamlı artma göstermiştir.

Serum ALT seviyeleri DEN+Res 100 grubunda DEN ve DEN+Res 75 gruplarına göre düşük bulundu ancak istatistiksel olarak anlamlı fark bulunmadı, DEN+Res 50 grubuna göre yüksek bulundu ancak istatistiksel olarak anlamlı fark bulunmadı, kontrol ve DMSO gruplarına göre ise istatistiksel olarak anlamlı artma göstermiştir.

Serum ALP seviyeleri kontrol grubunda DMSO grubuna göre düşük olarak bulundu ancak istatistiksel olarak anlamlı fark bulunmadı, diğer gruplara göre ise istatistiksel olarak anlamlı azalma göstermiştir.

Serum ALP seviyeleri DMSO grubunda kontrol grubuna göre yüksek bulundu ancak istatistiksel olarak anlamlı fark bulunmadı, diğer gruplara göre ise istatistiksel olarak anlamlı azalma göstermiştir.

Serum ALP seviyeleri DEN grubunda kontrol ve DMSO gruplarına göre istatistiksel anlamlı yüksek olarak bulundu, diğer gruplara göre ise yüksek bulunmasına rağmen istatistiksel olarak anlamlı fark bulunmamıştır.

Serum ALP seviyeleri DEN+Res 50 grubunda DEN grubuna göre düşük bulundu ancak istatistiksel olarak anlamlı fark bulunmadı, DEN+Res75 ve DEN+Res 100 gruplarına göre yüksek bulundu ancak istatistiksel olarak anlamlı fark bulunmadı, kontrol ve DMSO gruplarına göre ise istatistiksel olarak anlamlı artma göstermiştir.

Serum ALP seviyeleri DEN+Res 75 grubunda DEN ve DEN+Res50 gruplarına göre düşük bulundu ancak istatistiksel olarak anlamlı fark bulunmadı. DEN+Res 100 grubuna göre yüksek bulundu ancak istatistiksel olarak anlamlı fark bulunmadı, kontrol ve DMSO gruplarına göre ise istatistiksel olarak anlamlı artma göstermiştir.

Serum ALP seviyeleri DEN+Res 100 grubunda kontrol ve DMSO grubuna göre istatistiksel anlamlı yüksek olarak bulundu, diğer gruplara göre düşük bulundu ancak istatistiksel olarak anlamlı fark bulunmamıştır.

Serum GGT seviyeleri kontrol grubunda DMSO grubuna göre yüksek bulundu ancak istatistiksel olarak anlamlı fark bulunmadı, DEN grubuna göre istatistiksel anlamlı düşük olarak bulundu, diğer gruplara göre düşük bulundu ancak istatistiksel olarak anlamlı fark bulunmamıştır.

Serum GGT seviyeleri DMSO grubunda DEN grubuna göre istatistiksel anlamlı düşük olarak bulundu, diğer gruplara göre düşük olarak bulundu ancak istatistiksel olarak anlamlı fark bulunmamıştır.

Serum GGT seviyeleri DEN grubunda kontrol ve DMSO grubuna göre istatistiksel anlamlı yüksek olarak bulundu, diğer gruplara göre yüksek olarak bulunmasına rağmen istatistiksel olarak anlamlı bulunmamıştır.

Serum GGT seviyeleri DEN+Res 50 grubunda kontrol ve DMSO gruplarına göre istatistiksel anlamlı yüksek olarak bulundu, diğer gruplara göre düşük bulundu ancak istatistiksel olarak anlamlı fark bulunmamıştır.

Serum GGT seviyeleri DEN+Res 75 grubunda kontrol ve DMSO gruplarına göre istatistiksel anlamlı yüksek olarak bulundu, DEN ve DEN+Res 100 gruplarına göre düşük bulundu ancak istatistiksel olarak anlamlı fark bulunmadı, DEN+Res 50 grubuna göre yüksek bulundu ancak istatistiksel olarak anlamlı fark bulunmamıştır.

Serum GGT seviyeleri DEN+Res 100 grubunda kontrol ve DMSO gruplarına göre istatistiksel anlamlı yüksek olarak bulundu, DEN grubuna göre düşük bulundu ancak istatistiksel olarak anlamlı fark bulunmadı, diğer gruplara göre yüksek bulundu ancak istatistiksel olarak anlamlı fark bulunmamıştır.

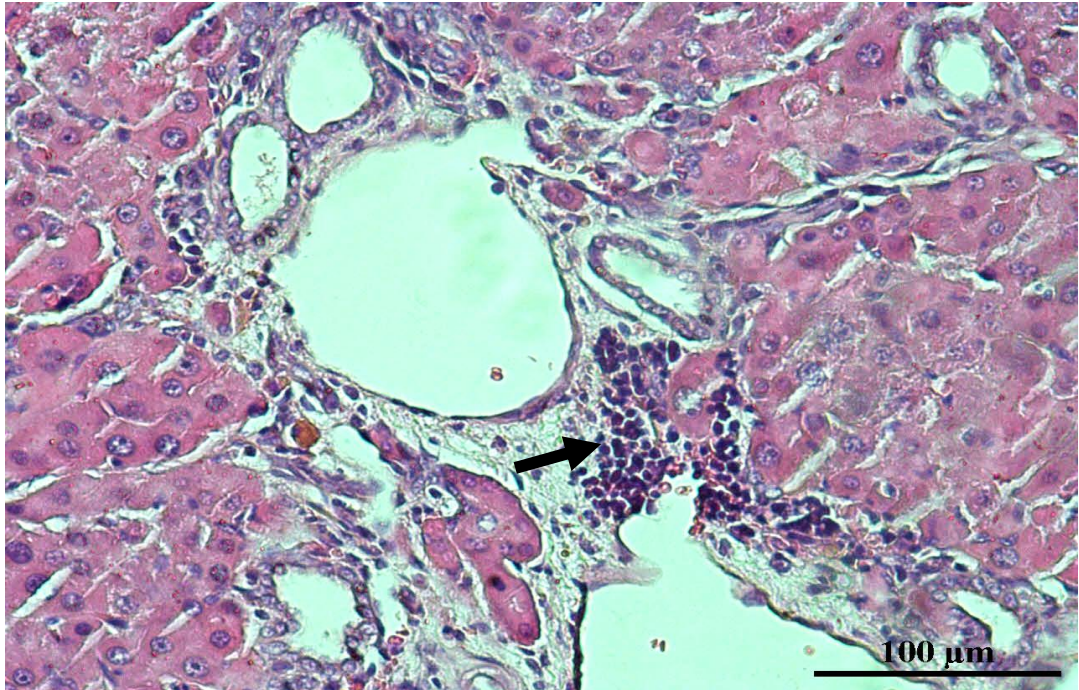
4.3. Histopatolojik Bulgular

Karaciğer dokularının histopatolojileri değerlendirildiğinde DEN uygulanan gruplarda, sinüzoidal dilatasyon ve dejenerasyon, vasküler konjesyon, portal alanlarda lenfosit infiltrasyonu, karaciğeri nodüllere ayıran ya da nodüllere ayırma eğilimi gösteren fibrozis, parankimde displastik değişiklikler, nekroz, hücresel atipi ve geniş tümör odakları gözlemlendi.

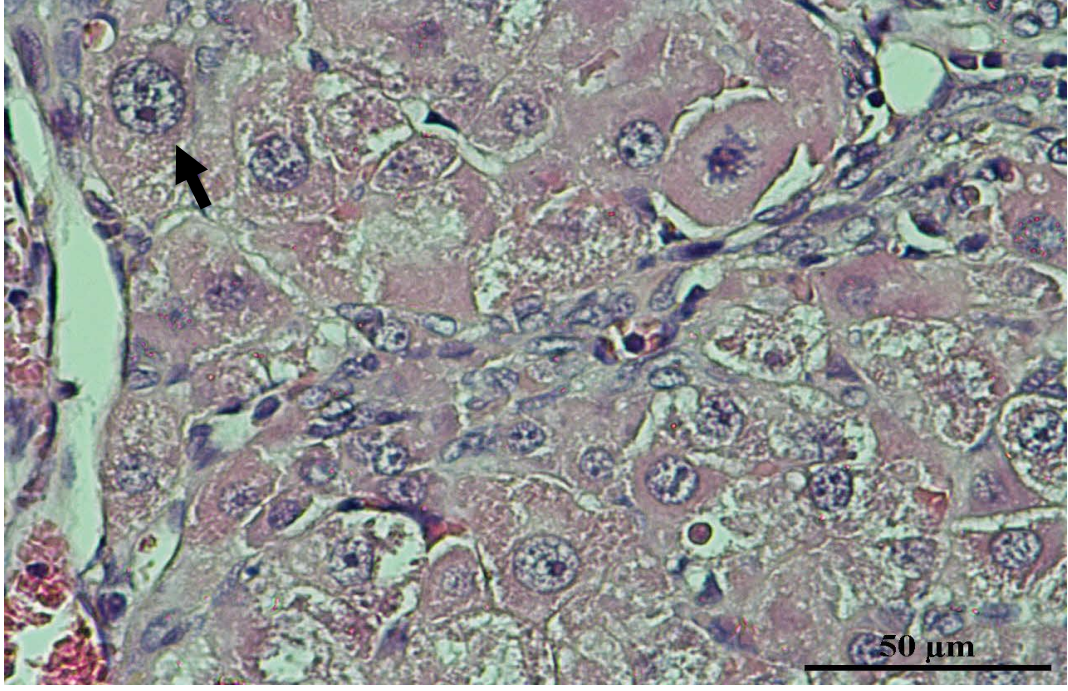
Grup		P
DMSO	KONTROL	0,371
DMSO	DEN	0,005
DMSO	DEN+Res 50	0,007
DMSO	DEN+Res 75	0,007
DMSO	DEN+Res 100	0,007
KONTROL	DEN	0,004
KONTROL	DEN+Res 50	0,005
KONTROL	DEN+Res 75	0,005
KONTROL	DEN+Res 100	0,015
DEN	DEN+Res 50	0,317
DEN	DEN+Res 75	0,014
DEN	DEN+Res 100	0,004
DEN+Res 50	DEN+Res 75	0,072
DEN+Res 50	DEN+Res 100	0,005
DEN+Res 75	DEN+Res 100	0,005

Tablo 4.4. Deney gruplarının fibrozis skorlaması (Kruskal Wallis testi)

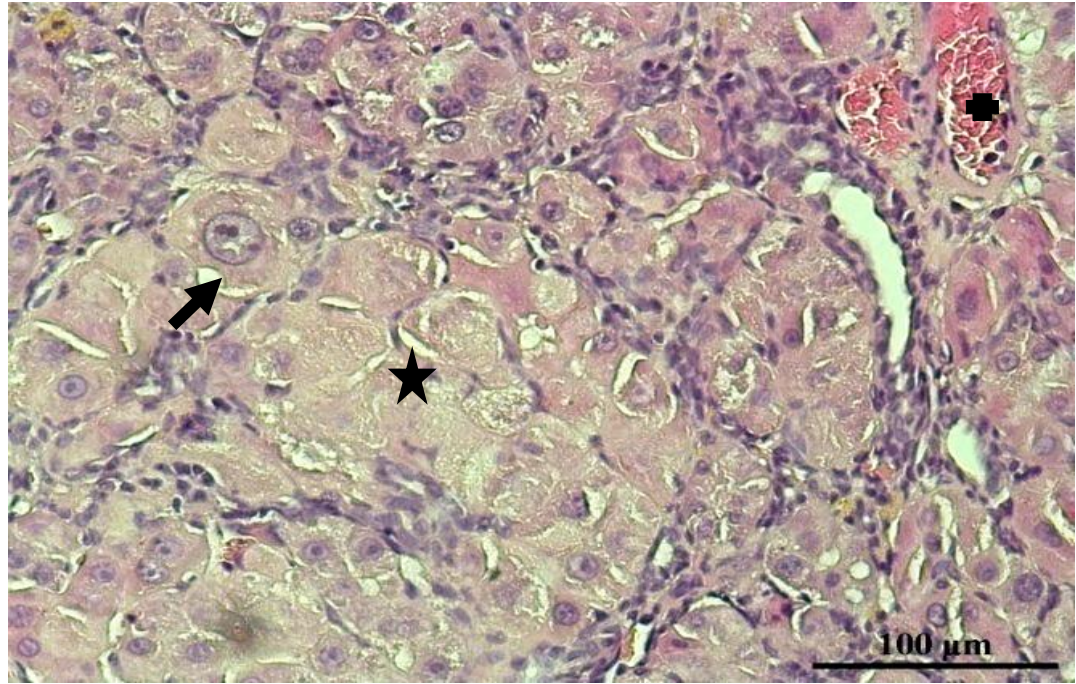
Fibrozis, Kruskal Wallis testi ile gruplar arasında fark olduğu belirlendi ($P=0,000$). Deney gruplarının fibrozis skorlamasına göre DEN grubuyla karşılaştırıldığında DEN+Res 50 ($p=0,317$) ve DEN+Res 75 ($p=0,317$) grupları arasında istatistiksel olarak anlamlı fark gözlenmemiştir. Ancak DEN+Res 75 grubunda lenfosit infiltrasyonu, fibrozis ve noduler yapılarda azalma gözlenmiştir. DEN+Res 100 grubunda ise istatistiksel olarak anlamlılık gözlendi ($p=0,004$).



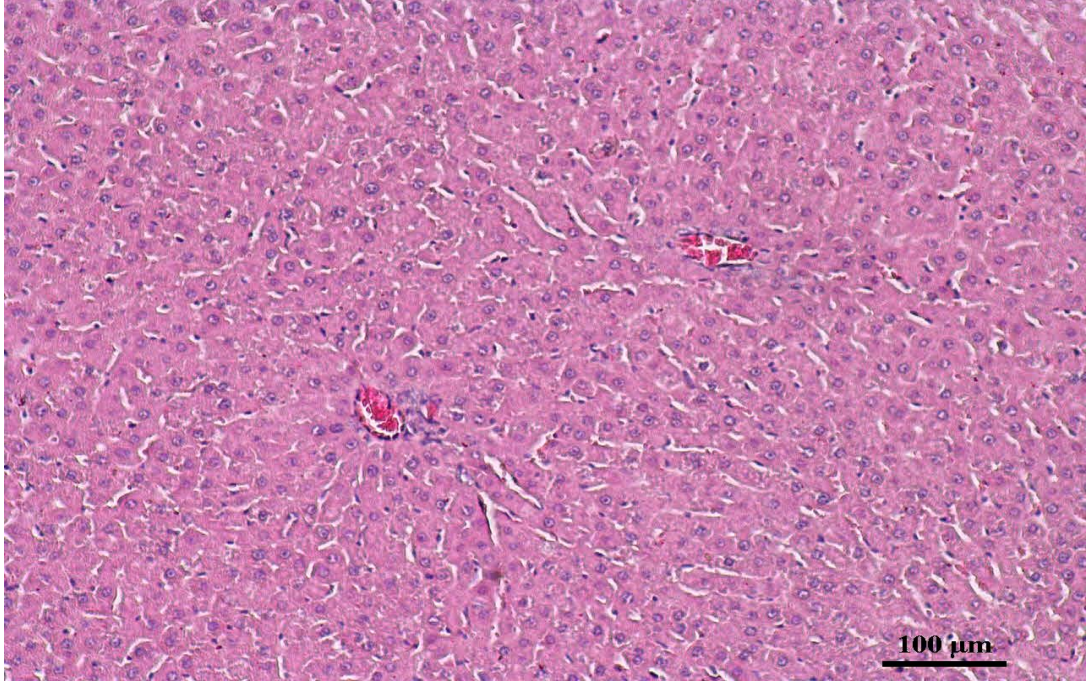
Resim 4.1. Lenfosit infiltrasyonu (ok)



Resim 4.2. Atipik hücreler (ok)

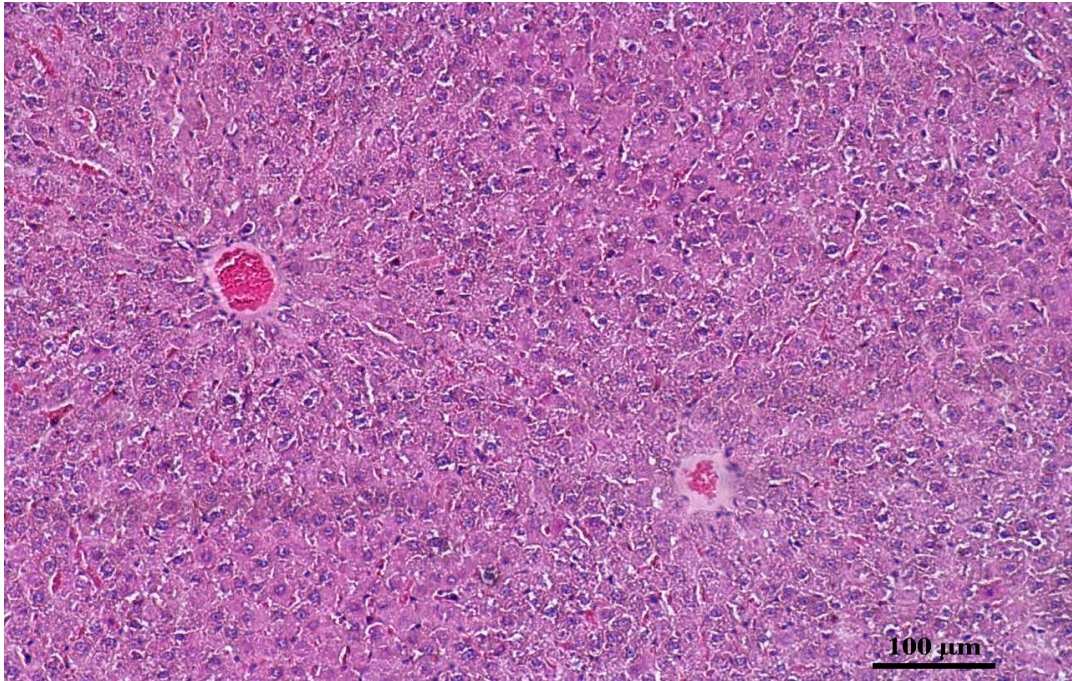


Resim 4.3. Fokal nekrotik alan (*), atipik hücre (ok), konjesyon (+)



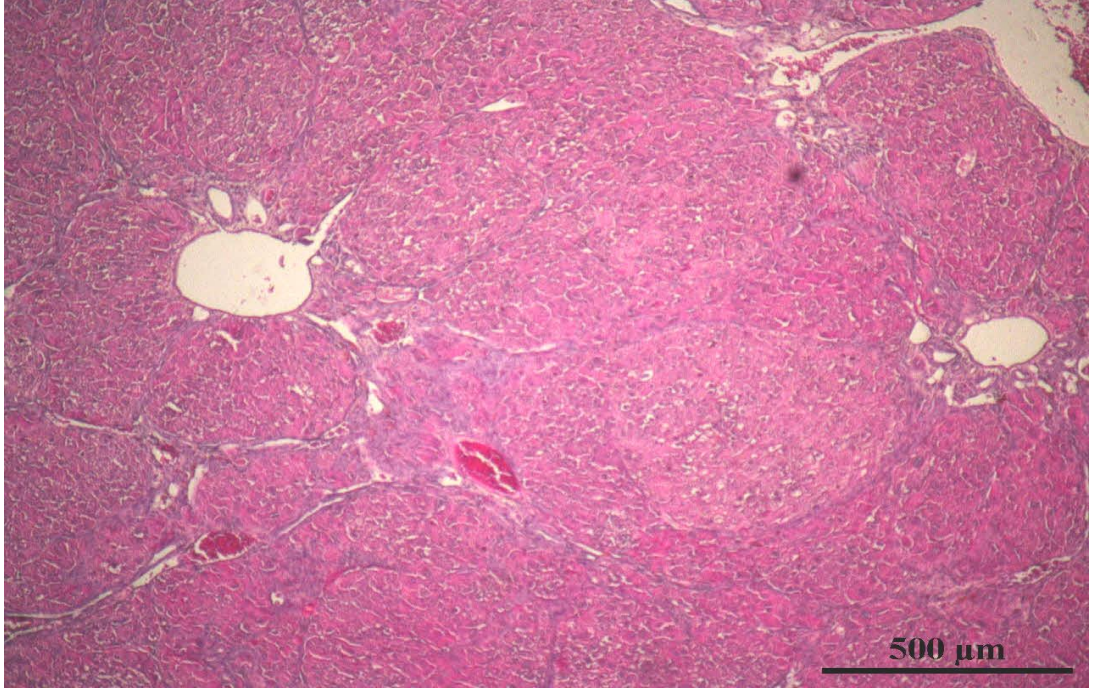
Resim 4.4. Kontrol grubuna ait karaciğer kesiti H-E boyaması

Karaciğer dokusu kontrol kesiti; vena centralis (ok) etrafında normal ışınal dizilim gösteren hepatosit kordonları kordonlar arasında yer alan sinüzoidler görülmektedir.



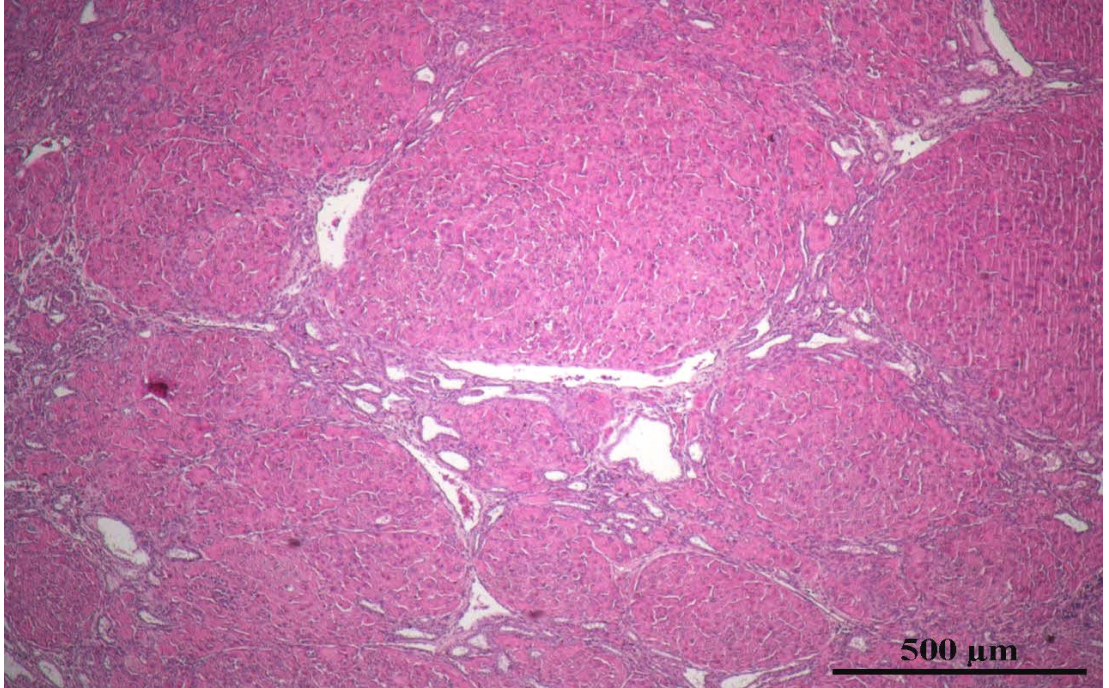
Resim 4.5. DMSO pozif kontrol grubuna ait karaciğer kesiti H-E boyaması

DMSO grubuna ait karaciğer kesiti kontrol grubuna göre arasında fark gözlenmemiştir.

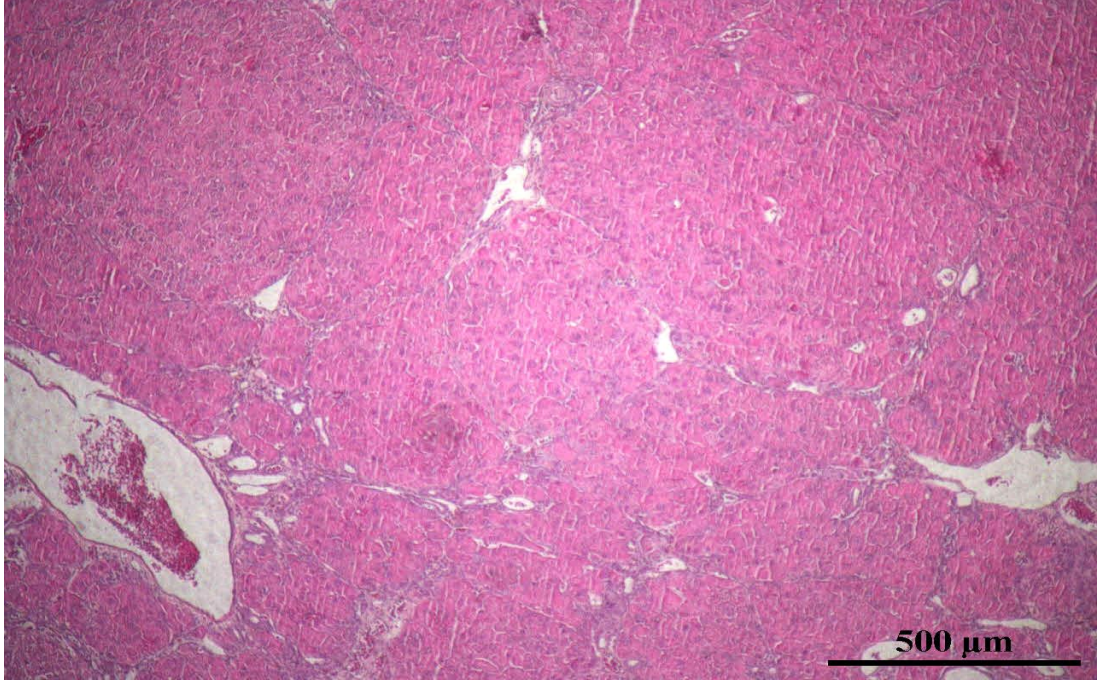


Resim 4.6. DEN grubuna ait karaciğer kesiti H-E boyaması

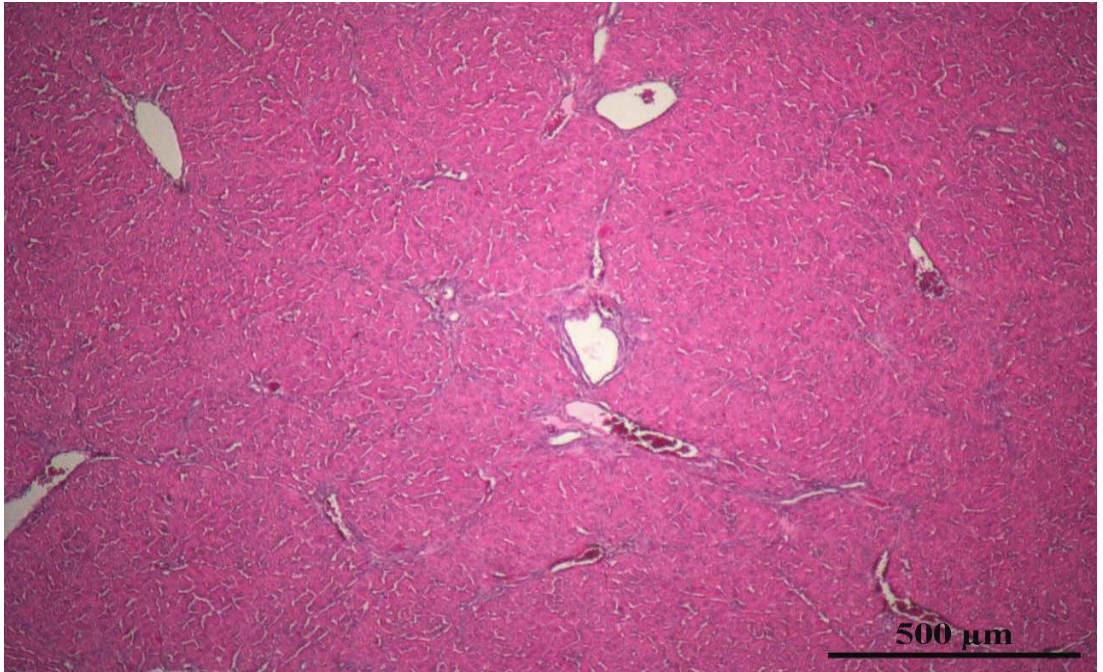
Karaciğeri nodüllere ayıran ya da nodüllere ayırma eğilimi gösteren fibrozis, parankimde displastik değişiklikler ve atipik hücreler görülmektedir.



Resim 4.7. DEN+Res 50 grubuna ait karaciğer kesiti H-E boyaması



Resim 4.8. DEN+Res 75 grubuna ait karaciğer kesiti H-E boyaması



Resim 4.9. DEN+Res 100 grubuna ait karaciğer kesiti H-E boyaması

4.4. İmmünohistokimya Bulguları

Bax/ Bcl-2 ve p53'ün immünohistokimyasal boyanması semikantitatif olarak değerlendirildi. Buna göre skorlama kriterleri tablodaki gibidir.

Hiç Boyanma	0
Zayıf Boyanma	1
Orta Şiddette Boyanma	2
Kuvvetli Şekilde Boyanma	3

Bcl-2 ekspresyonunda Kruscal Wallis testi ile gruplar arasında fark olduğu belirlendi (P=0,001). Hangi gruplar arasında fark olduğunu anlamak için Man Whitney U testi ile ikili gruplar karşılaştırıldı (p<0,05).

Grup		P
DMSO	KONTROL	0,655
DMSO	DEN	0,009
DMSO	DEN+Res 50	0,027
DMSO	DEN+Res 75	0,055
DMSO	DEN+Res 100	0,866
KONTROL	DEN	0,006
KONTROL	DEN+Res 50	0,016
KONTROL	DEN+Res 75	0,031
KONTROL	DEN+Res 100	0,513
DEN	DEN+Res 50	0,065
DEN	DEN+Res 75	0,014
DEN	DEN+Res 100	0,005
DEN+Res 50	DEN+Res 75	0,339
DEN+Res 50	DEN+Res 100	0,018
DEN+Res 75	DEN+Res 100	0,095

Tablo 4.5. Bcl-2 ekspresyonunun gruplar arası karşılaştırmada gösterdiği değişimler

DMSO grubu kontrol (p=0,655), DEN+Res 75 (p=0,055) ve DEN+Res 100 (p=0,866) gruplarıyla kıyaslandığında anlamlı bir farklılık gözlenmemiştir. Ancak DEN (p=0,009), DEN+Res 50 (p=0,027) grupları arasında istatistiksel olarak anlamlı bir farklılık bulunmuştur.

Kontrol grubu DEN (p=0,006), DEN+Res 50, (p=0,016) ve DEN+Res 75 (P=0,031) gruplarıyla kıyaslandığında anlamlı bir farklılık bulunmuştur. Ancak DEN+Res 100 grubu arasında anlamlı fark gözlenmemiştir (p=0,513).

DEN grubu DEN+Res 75 ($p=0,014$) ve DEN+Res 100 ($p=0,005$) gruplarıyla kıyaslandığında anlamlı bir farklılık bulunmuştur. Ancak DEN+Res 50 grubu arasında anlamlı bir fark gözlenmemiştir ($p=0,065$).

DEN+Res 50 ve DEN+Res 75 grupları arasında anlamlı bir fark bulunmamıştır ($p=0,339$). DEN+Res 50 ve DEN+Res 100 grupları arasında anlamlı fark bulunmuştur ($p=0,018$). DEN+Res 75 ve DEN+Res 100 grupları arasında anlamlı fark gözlenmemiştir ($p=0,095$).

Tüm grupların Bcl-2 ekspresyonları değerlendirildiğinde DEN+Res 100'deki ekspresyon seviyesi kontrole en yakın doz grubu olduğu gözlenmiştir.

Bax ekspresyonunda Kruscal Wallis testi ile gruplar arasında fark olduğu belirlendi ($P=0,000$). Hangi gruplar arasında fark olduğunu anlamak için Man Whitney U testi ile ikili gruplar karşılaştırıldı ($p<0,05$).

Grup		P
DMSO	KONTROL	0,655
DMSO	DEN	0,18
DMSO	DEN+Res 50	0,107
DMSO	DEN+Res 75	0,023
DMSO	DEN+Res 100	0,023
KONTROL	DEN	0,093
KONTROL	DEN+Res 50	0,058
KONTROL	DEN+Res 75	0,014
KONTROL	DEN+Res 100	0,014
DEN	DEN+Res 50	0,513
DEN	DEN+Res 75	0,072
DEN	DEN+Res 100	0,028
DEN+Res 50	DEN+Res 75	0,221
DEN+Res 50	DEN+Res 100	0,044
DEN+Res 75	DEN+Res 100	0,074

Tablo 4.6. Bax ekspresyonunun gruplar arası karşılaştırmada gösterdiği değişimler

DMSO grubu kontrol ($p=0,655$), DEN ($p=0,18$) ve DEN+Res 50 ($p=0,107$). gruplarıyla kıyaslandığında anlamlı bir farklılık gözlenmemiştir. Ancak DEN+Res 75 ($P=0,023$) ve DEN+Res 100 ($P=0,023$) grupları arasında anlamlı farklılık bulunmuştur.

Kontrol grubu DEN ($p=0,093$) ve DEN+Res 50 ($p=0,058$) gruplarıyla kıyaslandığında anlamlı bir farklılık gözlenmemiştir. Ancak DEN+Res 75 ($p=0,014$) ve DEN+Res 100 ($p=0,014$) grupları arasında anlamlı fark bulunmuştur.

DEN grubu DEN+Res 50 ($p=0,513$) ve DEN+Res 75 ($p=0,072$) gruplarıyla kıyaslandığında anlamlı bir farklılık gözlenmemiştir. Ancak DEN+Res 100 ($p=0,028$) grubu arasında anlamlı fark bulunmuştur.

DEN+Res 50 ve DEN+Res 75 grupları arasında anlamlı fark bulunmamıştır ($p=0,221$).

DEN+Res 50 ve DEN+Res 100 grupları arasında anlamlı fark bulunmuştur ($p=0,044$). DEN+Res 75 ve DEN+Res 100 grupları arasında anlamlı fark gözlenmemiştir ($p=0,074$).

Tüm grupların Bax ekspresyonları değerlendirildiğinde DEN+Res 100' deki ekspresyon seviyesi anlamlı bir artış göstermiştir.

P53, Kruskal Wallis testi ile gruplar arasında fark olduğu belirlendi ($P=0,000$). Hangi gruplar arasında fark olduğunu anlamak için Man Whitney U testi ile ikili gruplar karşılaştırıldı ($p<0,05$).

Grup		P
DMSO	KONTROL	0,866
DMSO	DEN	0,655
DMSO	DEN+Res 50	0,273
DMSO	DEN+Res 75	0,009
DMSO	DEN+Res 100	0,009
KONTROL	DEN	0,513
KONTROL	DEN+Res 50	0,189
KONTROL	DEN+Res 75	0,005
KONTROL	DEN+Res 100	0,005
DEN	DEN+Res 50	0,419
DEN	DEN+Res 75	0,006
DEN	DEN+Res 100	0,006
DEN+Res 50	DEN+Res 75	0,018
DEN+Res 50	DEN+Res 100	0,009
DEN+Res 75	DEN+Res 100	0,072

Tablo 4.7. P53 ekspresyonunun gruplar arası karşılaştırmada gösterdiği değişimler

DMSO grubu kontrol (0,866), DEN ($P=0,655$) ve DEN+Res 50 ($P=0,273$) gruplarıyla kıyaslandığında anlamlı bir farklılık gözlenmemiştir. Ancak DEN+Res 75 ($P=0,009$) ve DEN+Res 100 ($P=0,009$) grupları arasında anlamlı farklılık bulunmuştur.

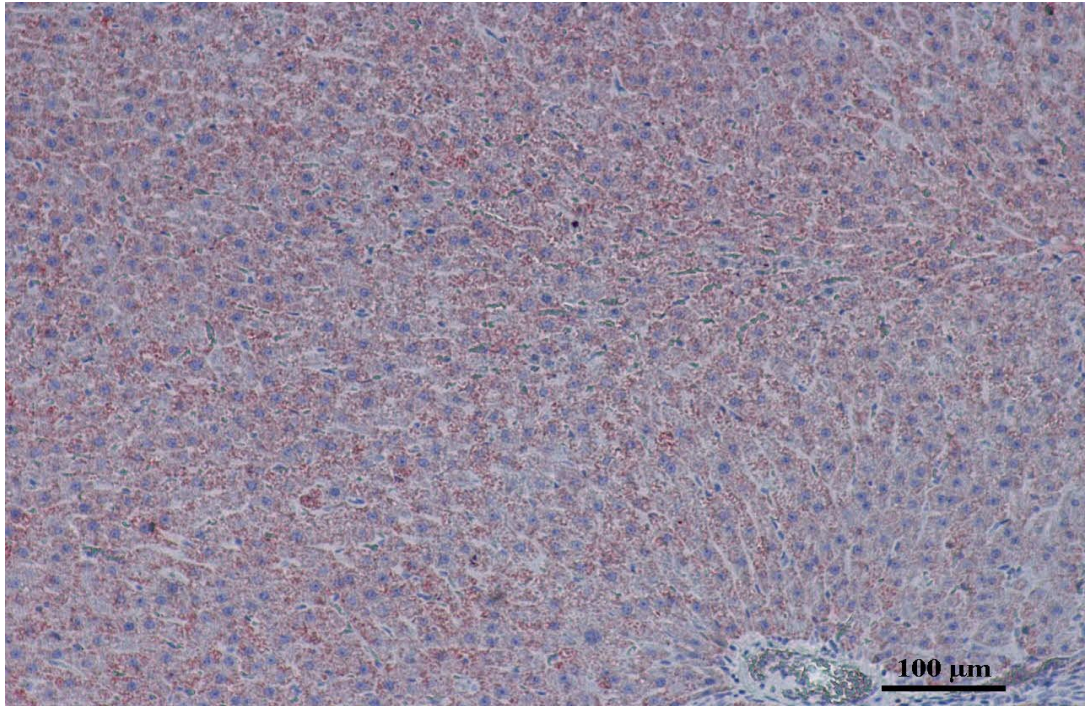
Kontrol grubu DEN ($p=0,513$) ve DEN+Res 50 ($p=0,189$) gruplarıyla kıyaslandığında anlamlı bir farklılık gözlenmemiştir. Ancak DEN+Res 75 ($p=0,005$) ve DEN+Res 100 ($p=0,005$) grupları arasında anlamlı fark bulunmuştur.

DEN grubu DEN+Res 75 ($p=0,006$) ve DEN+Res 100 ($p=0,006$) gruplarıyla kıyaslandığında anlamlı bir farklılık gözlenmiştir. Ancak DEN+Res 50 ($p=0,419$) grubu arasında anlamlı bir farklılık bulunmamıştır.

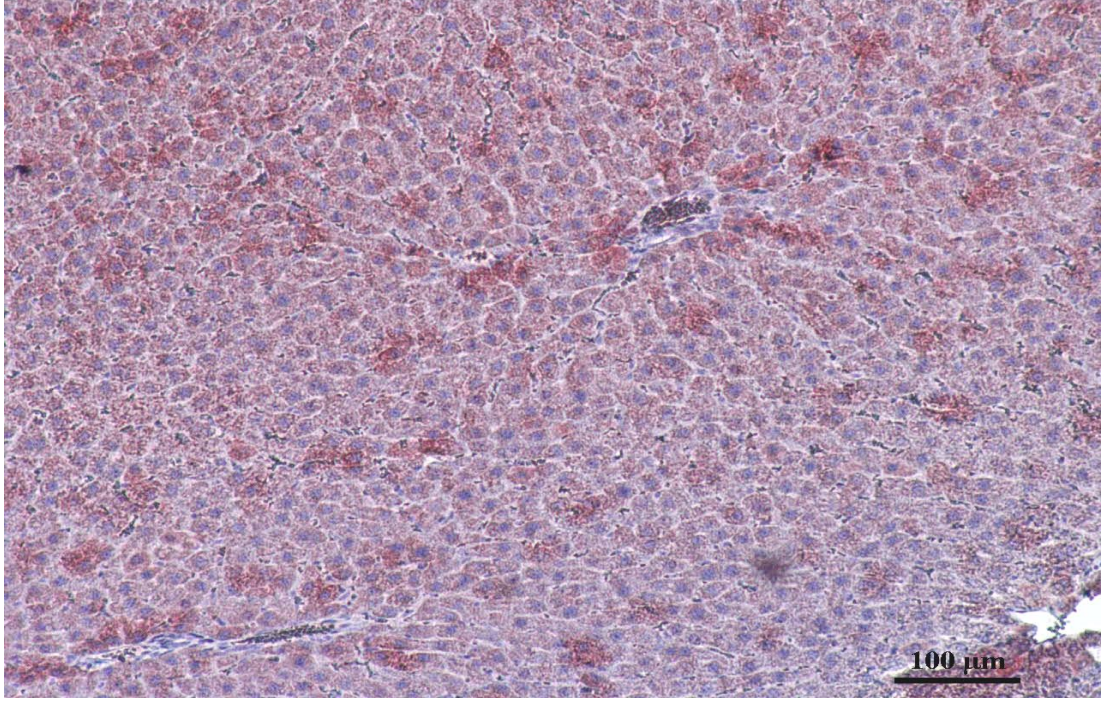
DEN+Res 50 ve DEN+Res 75 grupları arasında anlamlı bir fark gözlenmiştir ($p=0,018$).

DEN+Res 50 ve DEN+Res 100 grupları arasında anlamlı bir fark bulunmuştur ($p=0,009$). DEN+Res 75 ve DEN+Res 100 grupları arasında anlamlı bir fark gözlenmemiştir ($p=0,072$).

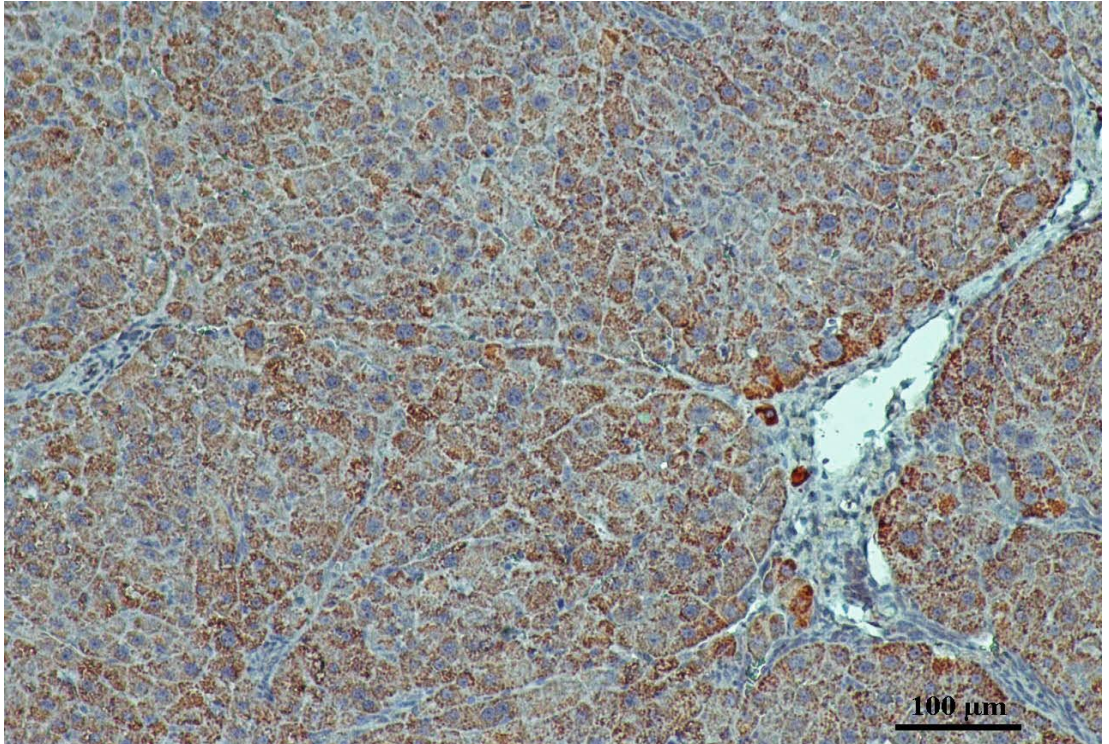
Tüm grupların p53 ekspresyonları değerlendirildiğinde DEN+Res 75 ve DEN+Res 100'deki ekspresyon seviyesi anlamlı bir artış göstermiştir.



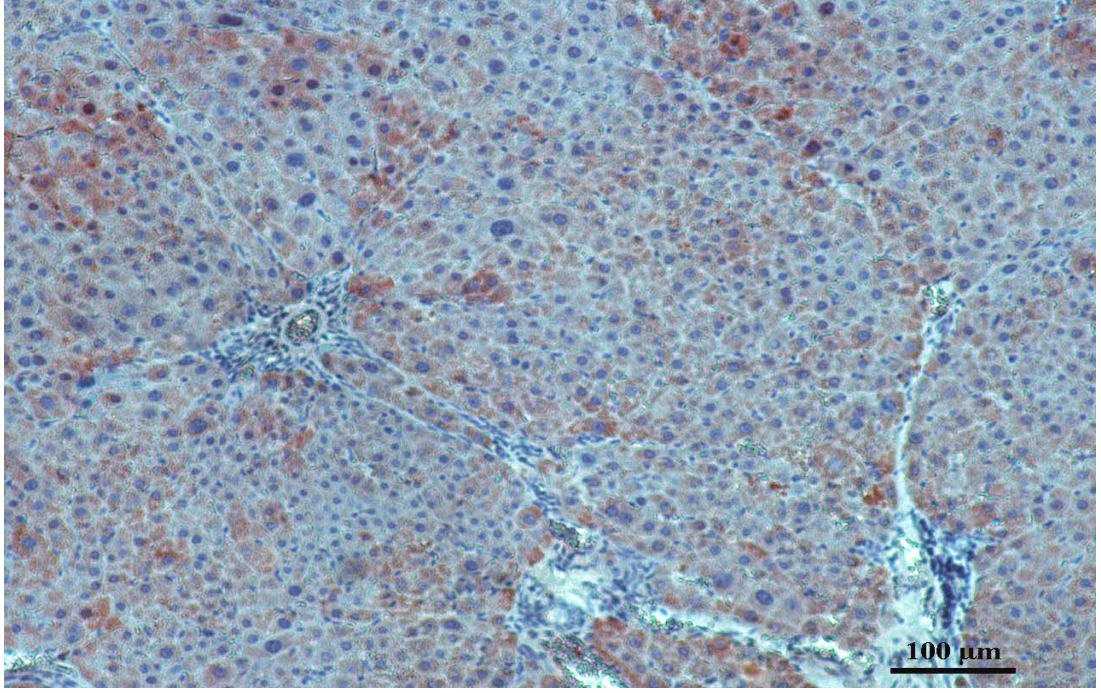
Resim 4.10. DMSO grubuna ait karaciğer dokusunun immünohistokimyasal Bax ekspresyonunun görüntüsü



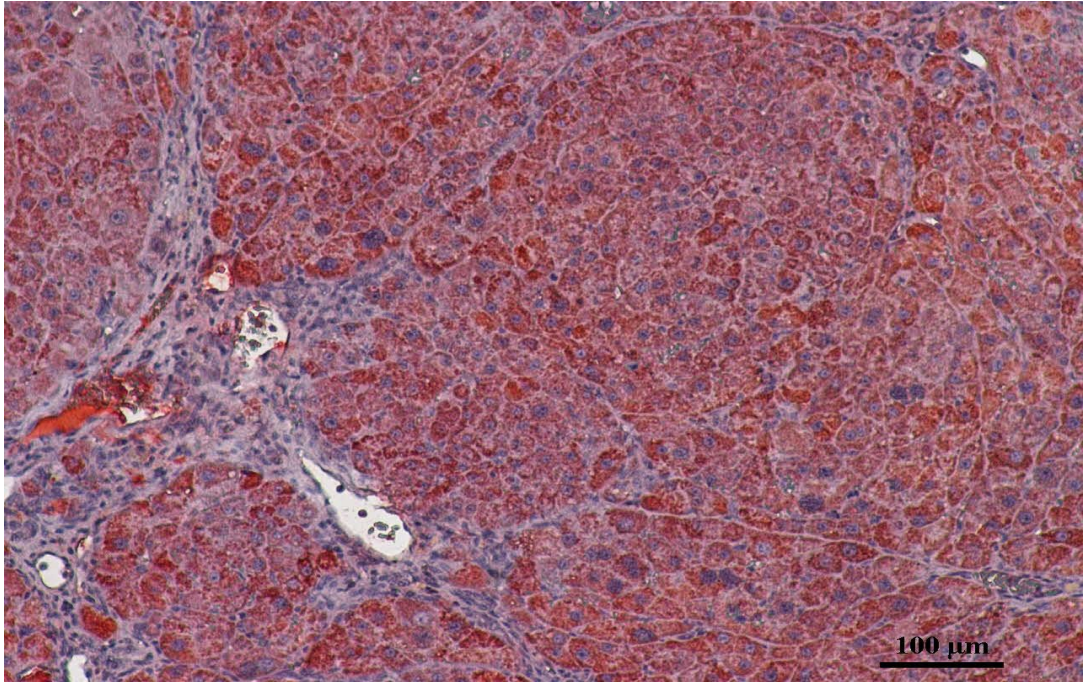
Resim 4.11. Kontrol grubuna ait karaciğer dokusunun immünohistokimyasal Bax ekspresyonunun görüntüsü



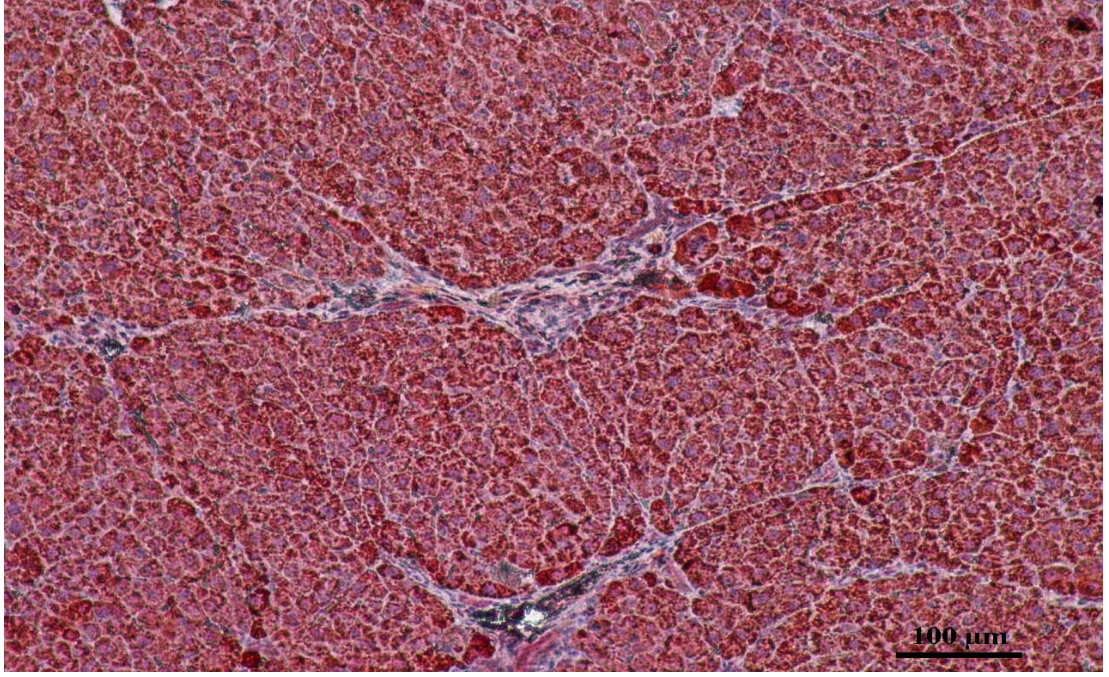
Resim 4.12. DEN grubuna ait karaciğer dokusunun immünohistokimyasal Bax ekspresyonunun görüntüsü



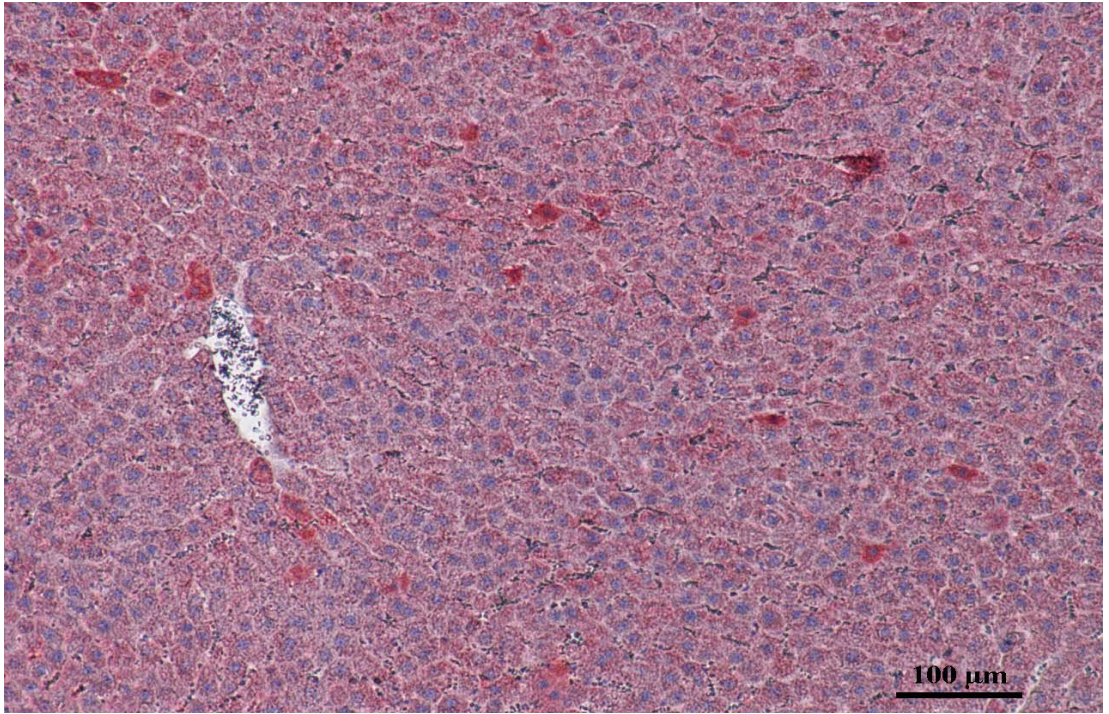
Resim 4.13. DEN+Res 50 grubuna ait karaciğer dokusunun immünohistokimyasal Bax ekspresyonunun görüntüsü



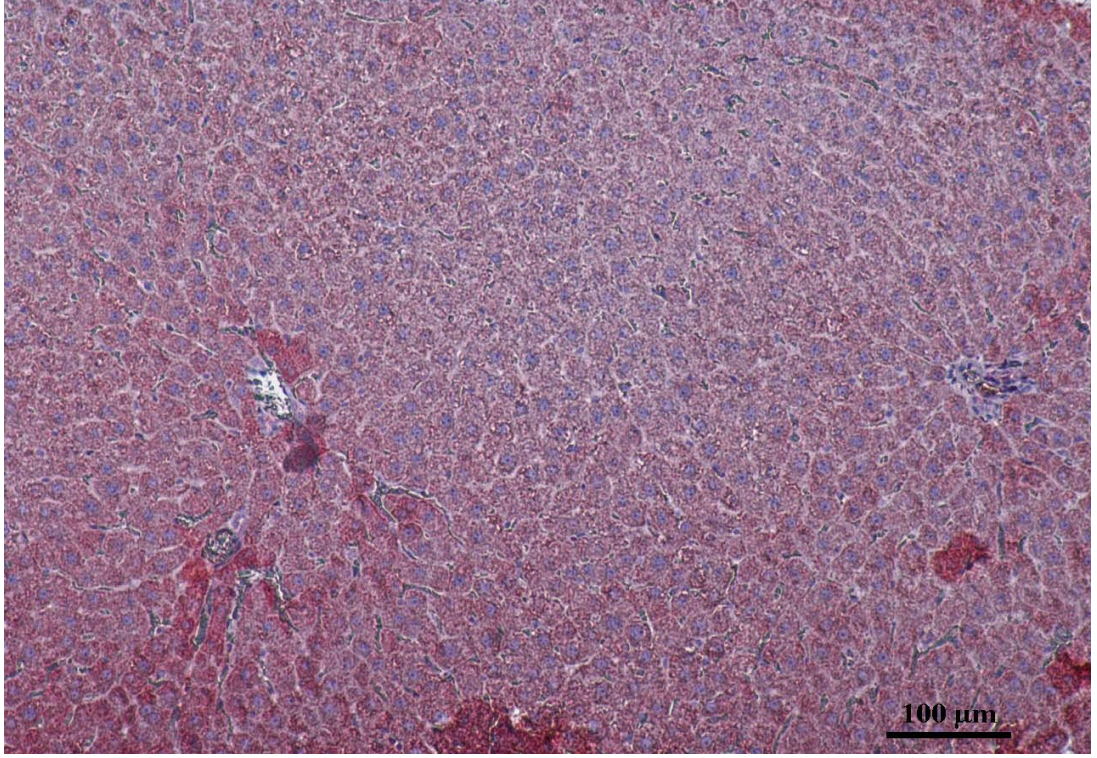
Resim 4.14. DEN+Res 75 grubuna ait karaciğer dokusunun immünohistokimyasal Bax ekspresyonunun görüntüsü



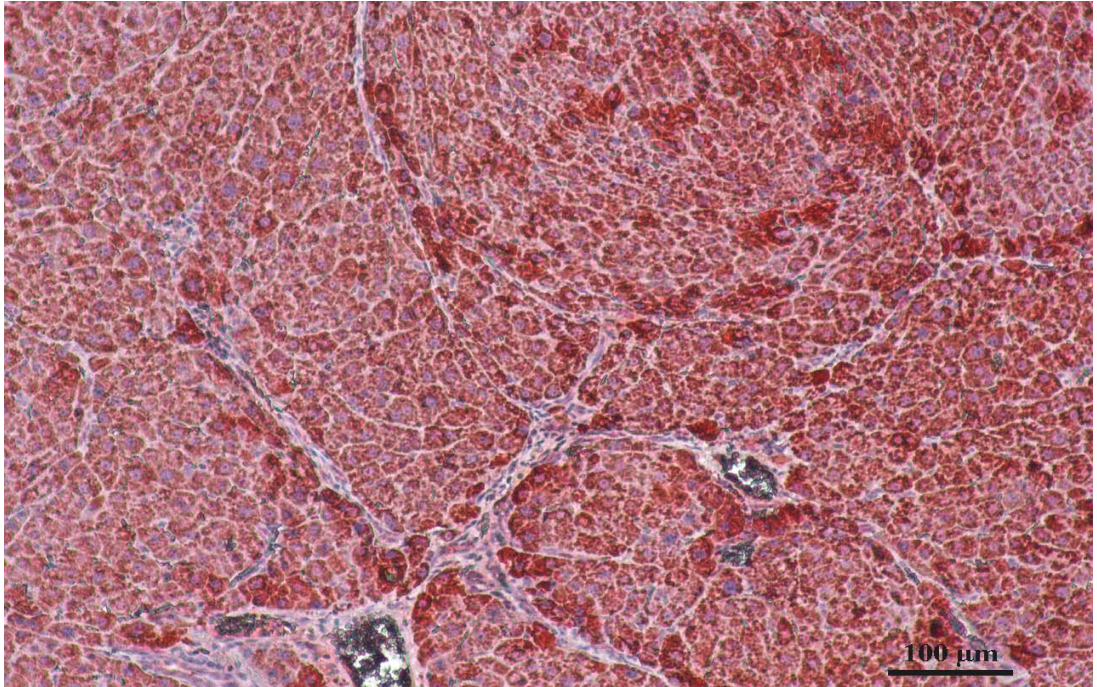
Resim 4.15. DEN+Res 100 grubuna ait karaciğer dokusunun immünohistokimyasal Bax ekspresyonunun görüntüsü



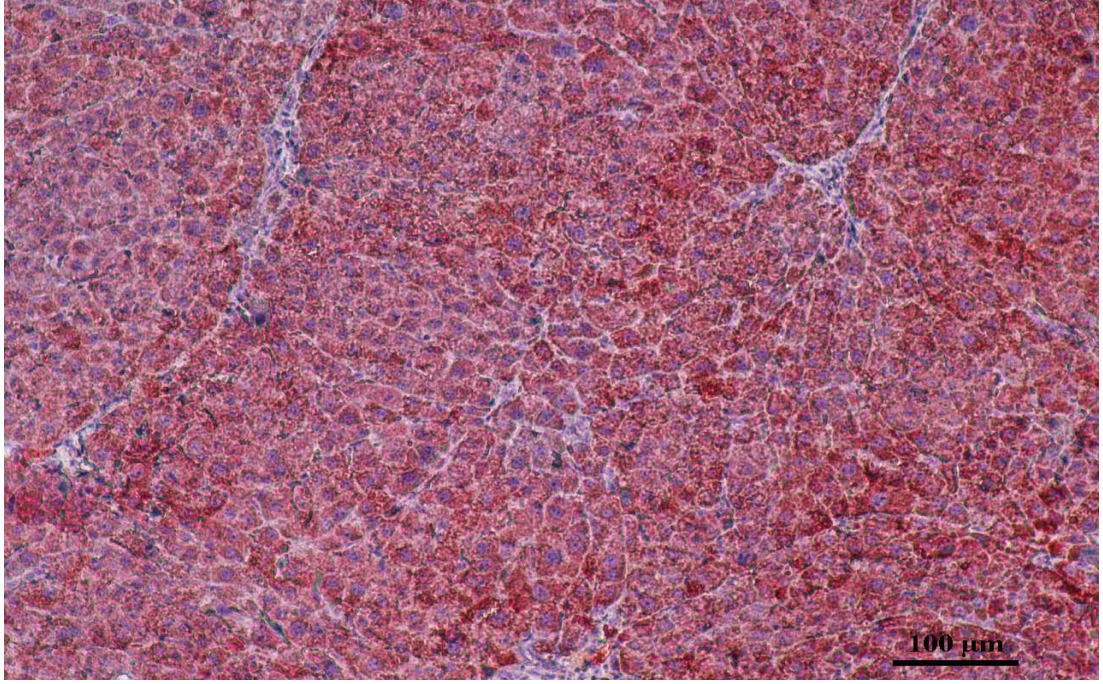
Resim 4.16. DMSO grubuna ait karaciğer dokusunun immünohistokimyasal Bcl-2 ekspresyonunun görüntüsü



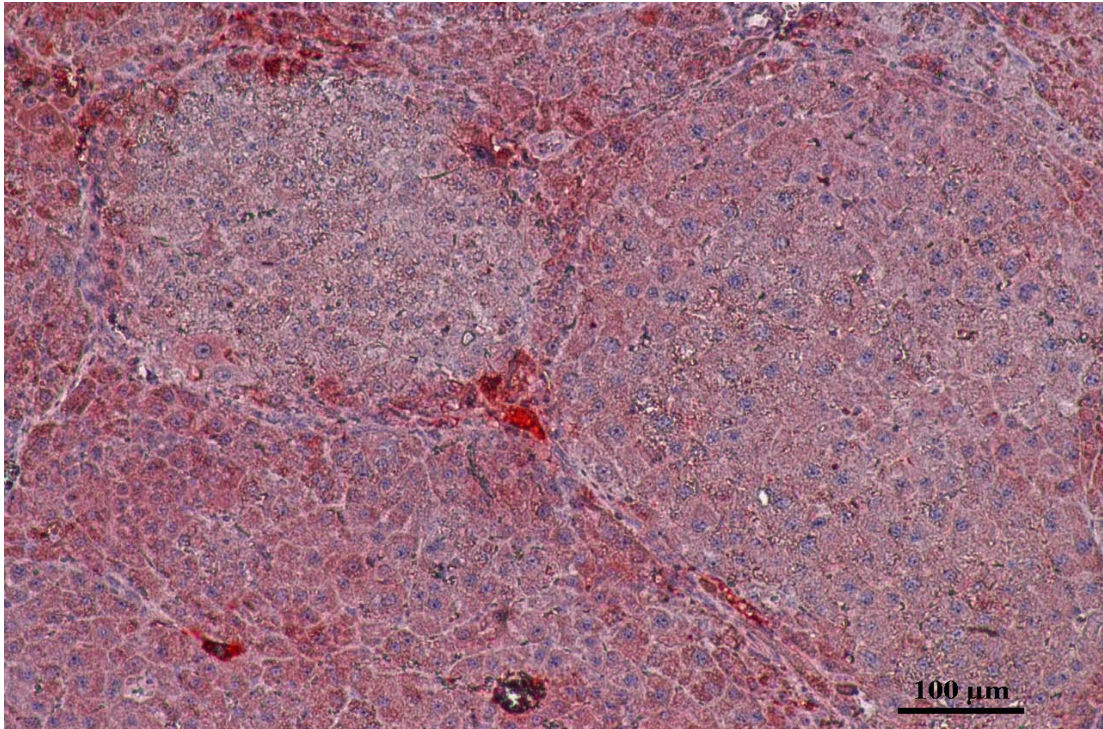
Resim 4.17. Kontrol grubuna ait karaciğer dokusunun immünohistokimyasal Bcl-2 ekspresyonunun görüntüsü



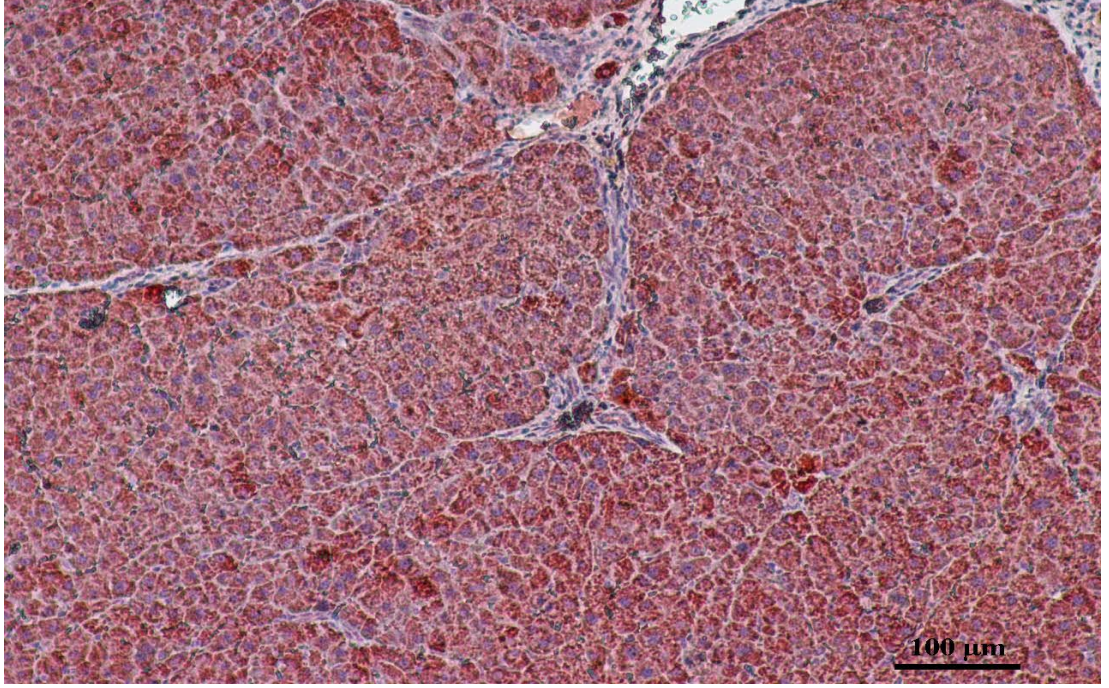
Resim 4.18. DEN grubuna ait karaciğer dokusunun immünohistokimyasal Bcl-2 ekspresyonunun görüntüsü



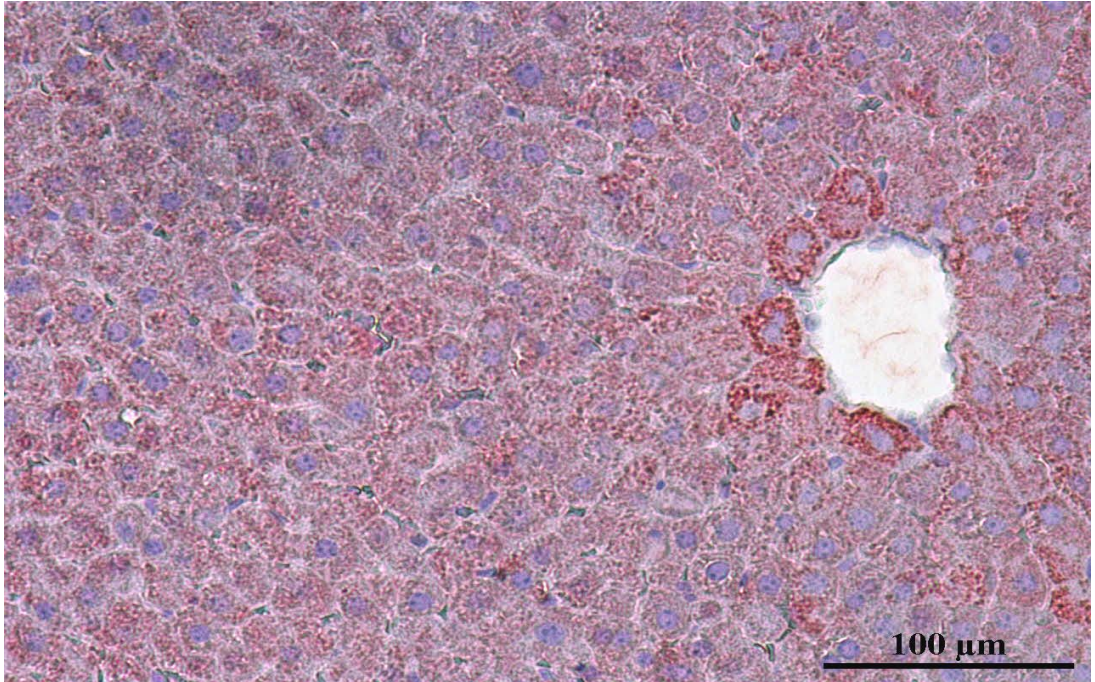
Resim 4.19. DEN+Res 50 grubuna grubuna ait karaciğer dokusunun immünohistokimyasal Bcl-2 ekspresyonunun görüntüsü




Resim 4.20. DEN+Res 75 grubuna grubuna ait karaciğer dokusunun immünohistokimyasal Bcl-2 ekspresyonunun görüntüsü



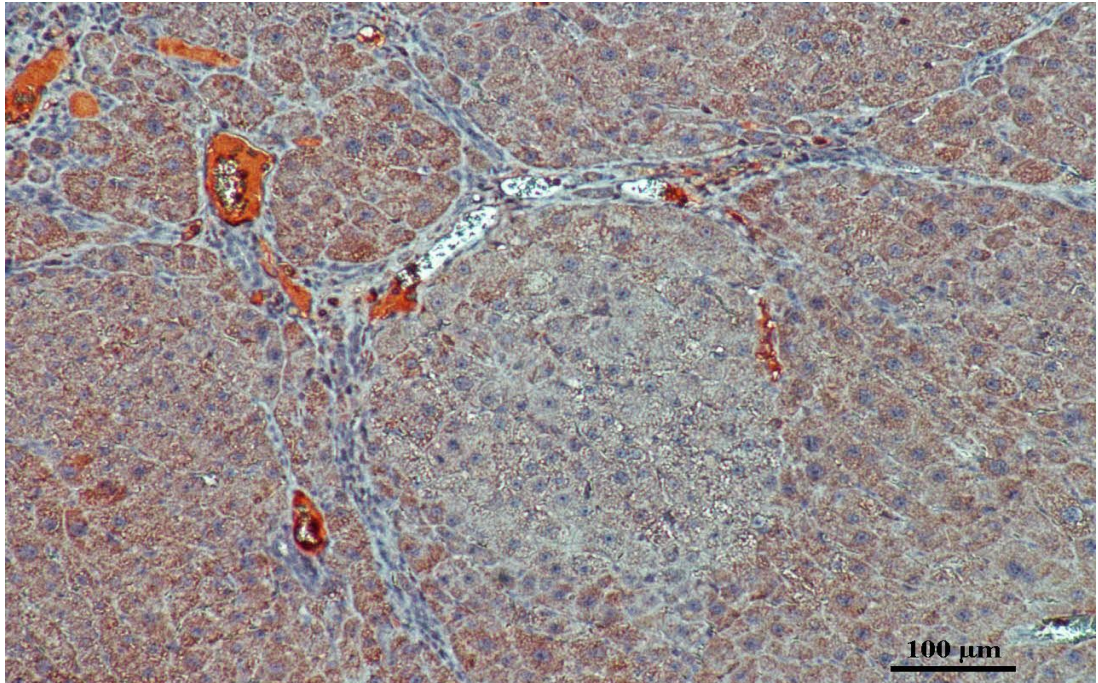
Resim 4.21. DEN+Res 100 grubuna grubuna ait karaciğer dokusunun immünohistokimyasal Bcl-2 ekspresyonunun görüntüsü



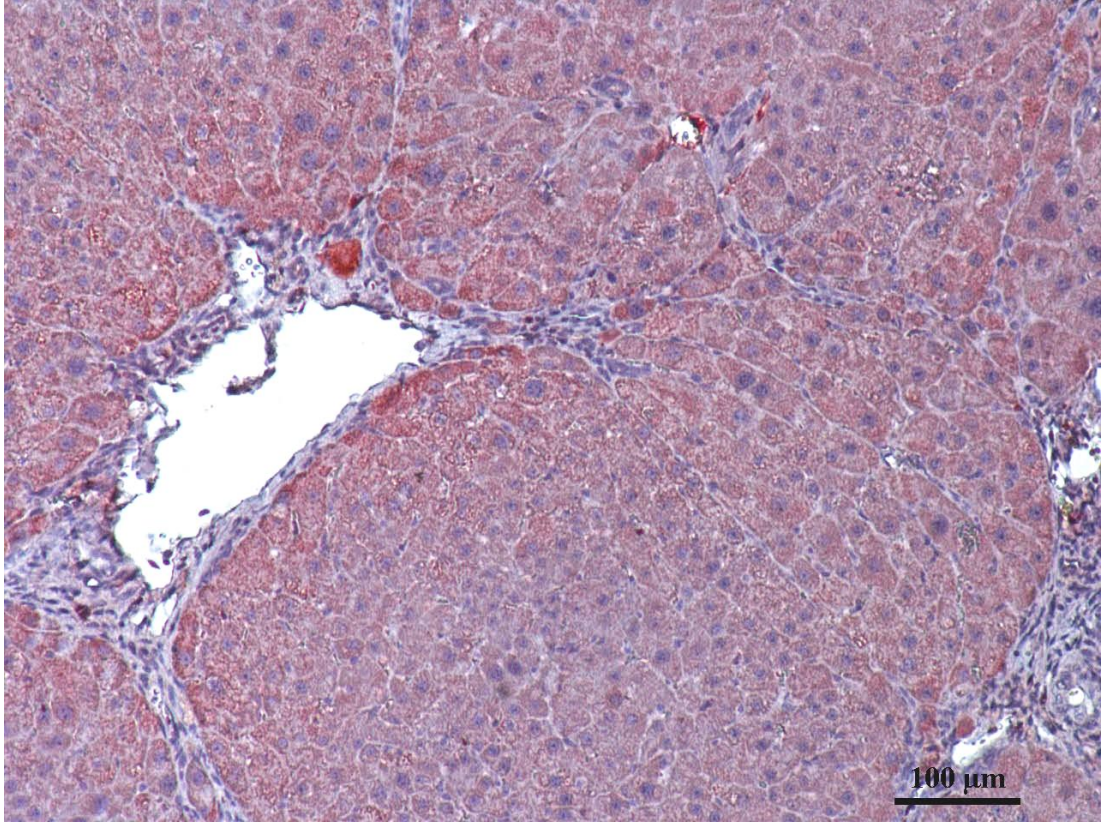
Resim 4.22. DMSO grubuna grubuna ait karaciğer dokusunun immünohistokimyasal p53 ekspresyonunun görüntüsü



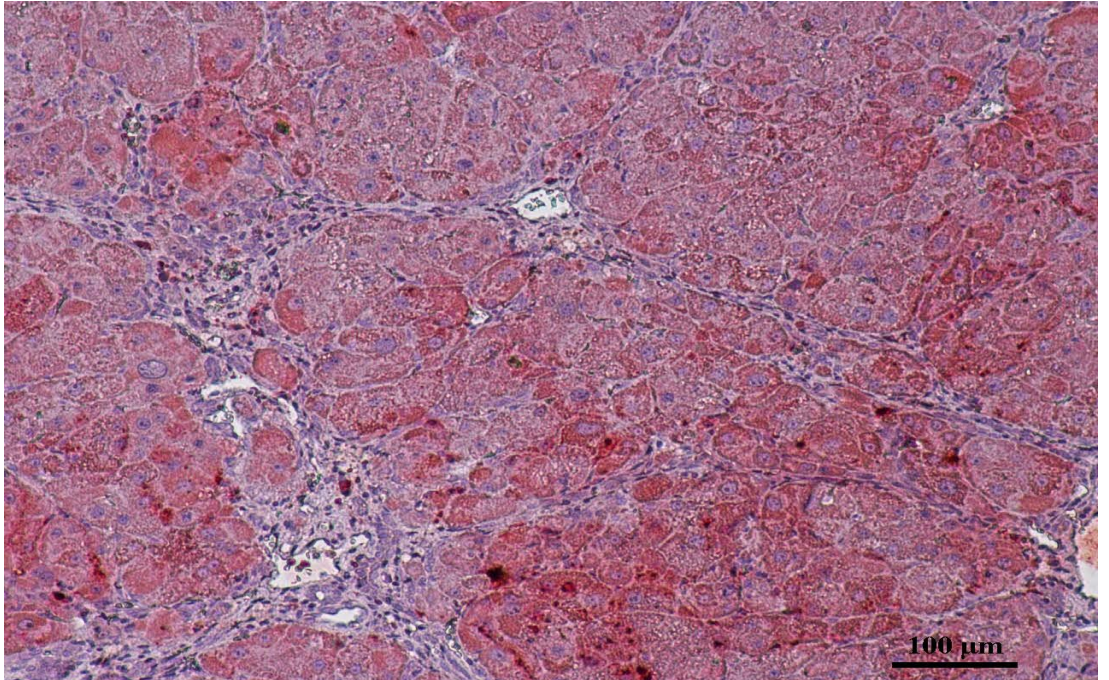
Resim 4.23. Kontrol grubuna grubuna ait karaciğer dokusunun immünohistokimyasal p53 ekspresyonunun görüntüsü



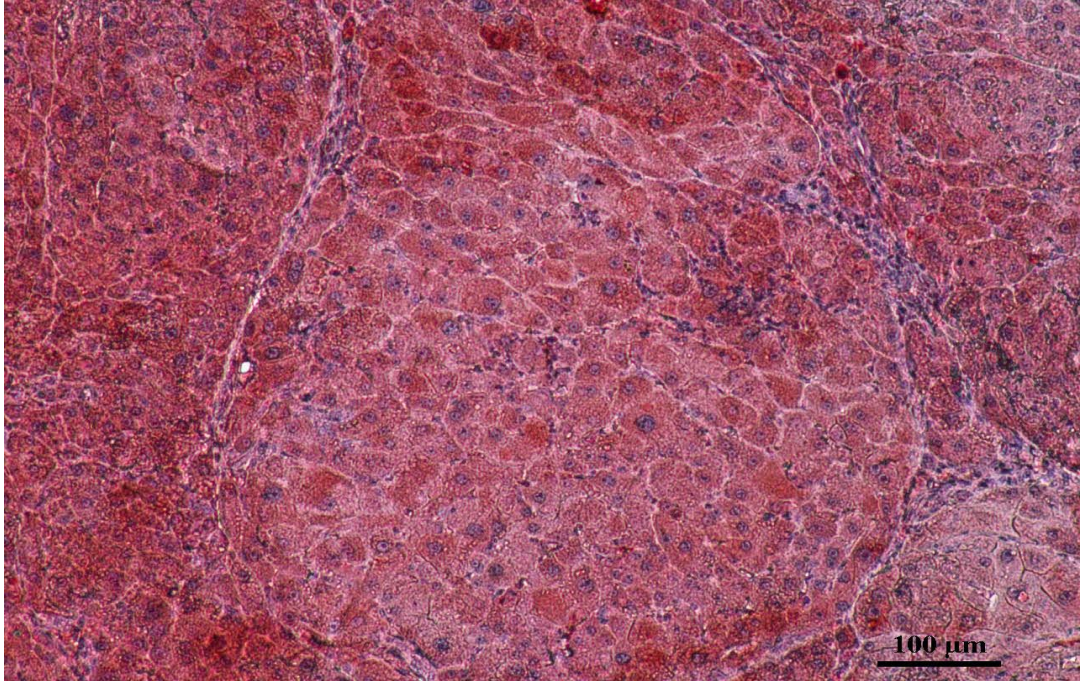
Resim 4.24. DEN grubuna grubuna ait karaciğer dokusunun immünohistokimyasal p53 ekspresyonunun görüntüsü



Resim 4.25. DEN+Res 50 grubuna grubuna ait karaciğer dokusunun immünohistokimyasal p53 ekspresyonunun görüntüsü



Resim 4.26. DEN+Res 75 grubuna grubuna ait karaciğer dokusunun immünohistokimyasal p53 ekspresyonunun görüntüsü



Resim 4.27. DEN+Res 100 grubuna grubuna ait karaciğer dokusunun immünohistokimyasal p53 ekspresyonunun görüntüsü

5. TARTIŞMA VE SONUÇ

Günümüzde klasik tedavi yöntemleri kanser tedavisinde çok önemi bir yere sahiptir (Aggarwal ve Shishodia 2006) ancak kanser hücrelerinde gelişen ilaç direnci, tümörün metastaz ve anjiyogenez potansiyeli, tümörün heterojen yapısı ve kemoterapötik ajanların yan etkileri gibi problemler görülebilmektedir. Bu problemler HCC tedavisinde başarının elde edilmesinde güncel sorunların oluşmasına neden olmaktadır. Bu nedenle, son yıllarda kanser tedavisinde güncel yaklaşım olarak kemoterapötik ajanlar ile birlikte çeşitli etken maddelerin, bitkisel özütlerin veya kemoterapötik ilaç kombinasyonlarının etkilerinin araştırıldığı birçok *in vitro* ve *in vivo* çalışmalar yapılmaktadır (Yurdacan 2017).

Kanser tedavisinde çeşitli doğal veya sentetik maddelerin kullanılmasındaki amaç, kanser hücre proliferasyonunun engellemesi ve apoptozun tetiklenmesidir (Aggarwal ve Shishodia 2006).

Son yıllarda yapılan çalışmalar özellikle üzüm çekirdeğinde ve kabuğunda bol miktarda bulunan ve antioksidan özelliği iyi bilinen polifenolik bileşiklerden biri olan resveratrolün kanserden koruyucu etkisinin olabileceğini ortaya koymuşlardır (Aggarwal ve Shishodia 2006).

Resveratrolün, doğal bir bileşik olarak, birçok tıbbi hastalık için besleyici ve terapötik madde olarak kullanımı, prelinik çalışmalarda geniş bir şekilde araştırılmıştır. Cerrahi ve kemoterapi de dahil olmak üzere geleneksel tedavilerle ilişkili yüksek riskler nedeniyle kanser hastaları için kullanımı özellikle önemlidir. Bununla birlikte, resveratrol, *in vitro* ve *in vivo* olarak kanserler üzerinde çeşitli yolları hedefleyerek kemoterapötik etkilere sahip olduğu gösterilmiş olan, umut verici bir anti kanser ajanıdır (Berman ve ark 2017).

Çeşitli çalışmalarda resveratrolün kanser hücre hatlarında sitotoksiteyi ve apoptozisi indükleyici özellikleri olabileceği gösterilmiştir. Bu etkileri ile kanser hücrelerinin proliferasyon hızını düşürebileceğine dair yayınlar bulunmaktadır (Ayla 2007).

Biz de çalışmamızda, resveratrolün yüksek antioksidan özelliği ve antikarsinojenik etkilerinden dolayı HCC da değişen dozlarda resveratrolü kullanmayı tercih ettik.

Hepatosellüler karsinom (HCC), hepatit B, hepatit C, diğer viral enfeksiyonlar, alkolik karaciğer hastalığı, hemokromatozis ve non-alkolik steatohepatit gibi kronik karaciğer hastalıklarının komplikasyonu olarak ortaya çıkabilir. HCC erkeklerde kadınlara oranla 3-5 kat daha fazla görülmektedir

Naugler ve ark (2007) HCC'daki bu cinsiyete bağlı farklılığın altında yatan mekanizmaları anlayabilmek için kimyasal bir karsinojen olan DEN ile HCC oluşumunu indüklemişlerdir. Bu ajan erkek farelerin %100'ünde HCC'ye neden olurken, eş zamanlı doğan dişi farelerin sadece %10-30'unda HCC oluşmuştur.

Naugler ve ark (2007) erkek farelere östrojen verilmesinin HCC oluşumunu tetikleyen kimyasal maddelerin oluşmasını önlediğini göstermişlerdir. Bu fare modelindeki HCC gelişim şekli, insanlarda gelişen HCC'den farklıdır ve insandaki HCC ile direk olarak karşılaştırılamaz. Ancak DEN ile indüklenen HCC hayvan modelinin histolojik ve genetik göstergeleri, kötü prognozlu insan HCC'u ile benzerdir. Bununla birlikte insan HCC'sinde görülen inflamasyona bağlılık ve cinsiyet farklılığında benzerlik göstermektedir.

İnterlökin-6 (IL-6) enfeksiyon ve sistemik inflamasyon sonrası büyük ölçüde hepatik cevaptan sorumlu olan multifonksiyonel bir sitokindir. Alkolik hepatit, HBV, HCV enfeksiyonları ve yağlı karaciğer hastalığı gibi kronik karaciğer inflamasyonuna yol açan durumlarda serumda IL-6 konsantrasyonları artışı HCC gelişmesine neden olabilir.

IL-6 ile etkilenmiş farelere östrojen verilmesi sonucunda, hasarın azalması östrojenin IL-6 oluşumuna neden olan sinyalizasyonu zayıflattığını düşündürmektedir. Östrojenin, bu etkisinden dolayı HCC'nın, erkeklerde dişilere göre daha fazla görülmesinin sebebi olabileceği düşünülmektedir (Naugler ve ark 2007). Biz de çalışmamızda, DEN'nin erkek sıçanlarda HCC oluşturma ihtimalinin daha yüksek olduğunu göz önünde bulundurarak, Wistar albino erkek sıçanları kullanmayı tercih ettik.

DEN tütün dumanı, kozmetik, benzin, süt, et ürünleri, kızartılmış balık ve alkollü içecekler gibi çeşitli işlenmiş gıdalarda bulunan en önemli çevresel kanserojen maddelerden biridir. DEN ayrıca *in vivo* fizyolojik koşullar altında sindirilmiş ikincil aminler ve nitritlerden oluşur.

Gelişen gıda teknolojisi ile beraber gıdaların uzun süre muhafazası amacıyla çok yoğun olarak kullanılan nitrat, nitrit gibi katkı maddelerinin nitrozaminlere dönüşmesi ve değişen beslenme alışkanlıkları (ω -3 yağ asiti oranı düşük, doymuş yağ ve kolesterol oranı yüksek diyetler) organizmada geriye dönüşsüz hasarlar meydana getirmektedir (Atakişi ve Özcan 2005).

İnsanlar hem eksojen hem de endojen yollarla nitrozamin bileşiklerine maruz kalırlar. Endojen olarak, diyetteki nitratlar ve nitritler, gastrointestinal yolda nitrostabilaminler (genellikle protein açısından zengin gıdalarda bulunur) ile reaksiyona girdiği zaman, nitrozaminlerin üretimi için öncül maddeler olarak görev yapabilir (Zhu ve ark 2014).

Ayrıca sigara içmek, tütün çiğneme alışkanlığı, bazı kişisel bakım ürünlerinin (kozmetik, şampuan gibi) kullanımı, klorlanmış havuzda yüzmeye ve en yaygın olarak da tüketilen gıda maddeleri ile N- nitrozo bileşikleri alınmaktadır. Bunlara ek olarak mikrobiyal dayanıklılığın artırılması amacıyla et ürünleri, balık ve peynirlere ilave edilen nitrit tuzlarının gıdaların içeriğindeki aminlerle tepkimeye girmesi sonucunda vücuda alımı şeklinde gerçekleşmektedir. N-nitrozo bileşiklerinin oluşumunda; besinlerin pişirilme şekli, pişirilme süresi ve uygulanan ısı da etkilidir. Özellikle kızartılarak pişirilen nitritle kirlenmiş etlerde, N-nitrozo bileşiklerinin daha fazla oluştuğu bilinmektedir (Çakmak ve ark 2009).

Araştırılan birçok N-nitrozo bileşiği içinde, insanların laboratuvar dışında maruz kalabileceği çok az sayıda, kararlı ve doğrudan etkili olmayan nitrozamin mevcuttur. Bu nitrozaminlerin deney hayvanlarında karaciğer, akciğer, böbrek, mesane, pankreas, yemek borusu ve dil gibi çeşitli organlarda kanser oluşumunu tetiklediği ancak cilt, beyin, kolon ve kemiklerde kanser oluşumuna sebep olmadığı rapor edilmiştir. Alkilnitrozoüreler veya alkilnitrozokarbamatlar gibi doğrudan etkili nitrozaminlerin ise sinir sistemi, mide, gastrointestinal sistem ve kemiklerde tümör oluşturduğu bildirilmiştir (Çakmak ve ark 2009).

Oldukça tanınmış olan nitrozaminler karsinogenik bileşiklerdir ve DEN hepatik karsinoma neden olan bir nitrozamin bileşimidir (Yamada ve ark 2006).

DEN DNA'nın yapısını değiştiren reaktif elektrofilik ara maddelere metabolize olur ve hepatokarsinogenik çalışmalar için iki aşamada (başlatma ve geliştirme) başlatıcı bir ajan olarak görev yapar (Sreepriya ve Bali 2006). Ayrıca mutasyona uğramış karaciğer hücrelerinin sayısının artmasına katkıda bulunarak, postnekrotik hepatosellüler çoğalmayı uyarır ve bu nedenle karaciğer çalışmalarında model olarak kabul edilmektedir (Kang ve ark 2007).

Biz de çalışmamızda DEN ile hepatosellüler karsinom oluşturarak metabolik olayların çoğunun meydana geldiği için ve bu durumdan en çok etkilenen organ olmasından dolayı karaciğerde resveratrolün dozlara göre olası etkilerini inceledik.

Bishayee ve Dhir (2009) yaptıkları çalışmada DEN ile indüklenen grupların karaciğerlerinde makroskopik olarak nodüller gözlenmiştir. Çalışmamızda da bununla uyumlu olarak DEN verilen gruplarda makroskopik olarak nodüller gözlenmiştir.

Kadasa ve ark (2015) tarafından yapılan çalışmada kontrol grubundaki sıçanların histolojik kesitleri, normal hepatik-lob organizasyonu, normal hepatositler ve sinüzoidal mimari göstermiştir. , DEN (200 mg/kg tek doz) uygulanan sıçanlarda, portal alanın fokal replasmanını, çoğunlukla yıkılmış membran, yetersiz bazofilik sitoplazma ve geniş veziküler çekirdeklerle birlikte, sayısız mitoz yanında, kolangio adenokarsinom adacıkları ile geniş fibröz yapılar gösterilmiştir.

Rajasekaran ve ark (2011) yaptıkları çalışmada DEN (200 mg/kg tek doz) ile indüklenmiş HCC'den alınan karaciğer bölümlerinin histopatolojik gözlemlerinde, hücre toplulukları, hepatositlerin ışınal dizilimindeki kayıplar ile hepatosit yapısındaki değişiklikleri ve sinüzoidal infiltrasyonu gözlemlemişlerdir.

Khan ve ark (2017) Wistar albino erkek sıçanlarda DEN indüksiyonu ile HCC oluşturmuşlardır. DEN, mısır yağı içerisinde çözündürülüp, intragastrik gavaj kullanılarak iki doz olarak (180 mg/kg vücut ağırlığı; 15 gün arayla) oral yoldan uygulanmıştır. DEN'i takiben, karaciğerin karakteristik histolojik özellikleri, yani radyal olarak düzenlenmiş hepatositlere sahip altıgen lobüler yapı, ortadaki merkez

ven ve periferik portal triad dağınık veya kayıplar (hasarlanmış) şekilde gözlenmiştir. Bu da, oksidatif stres ile başlayan, membran hasarı, inflamatuvar hücre infiltrasyonu, hücresel atipiyeye ve sonuç olarak HCC'ye dönüşüme neden olan olay zincirini göstermiştir.

Zhao ve ark (2014) 12 hafta süreyle haftada iki kez DEN'in (50 mg/kg) i.p. enjeksiyonunu yaparak hepatokarsinom sıçan modeli oluşturmuşlardır. DEN'in düşük dozuyla kesintili olarak indüklenen hepatokarsinom sıçan modelinin seyri, insan birincil hepatokarsinom oluşum süreciyle benzerdir. Buna ek olarak, indüklenen hepatokarsinom oranı daha yüksektir ve mortalite tek bir mega doz DEN'den düşüktür.

Biz de çalışmamızda mortalite riskini düşürmek için 7 hafta süreyle haftada 1 kez 100 mg/kg DEN'nin i.p. enjeksiyonu ile HCC sıçan modeli oluşturduk. Çalışmamızda kontrol grubu karaciğer histolojik kesitleri, merkezi venden lobüller çevreye doğru yayılan bir ila iki hücreli kalın karaciğer kordlarından oluşan karaciğer lobüllerinin normal organizasyonunu sergiledi. DMSO grubu karaciğer dokuları, orta derecede venöz ve sinüzoidal oklüzyon gösterdi ve kontrol grubuyla anlamlı fark yoktu. DEN uygulanan grupta ise safra kanalı proliferasyonu, sinüzoidal dilatasyon ve dejenerasyon, vasküler konjesyon, portal alanlarda lenfosit infiltrasyonu, lobüllerinin organizasyonun bozuması, fibrozis parankimde displastik değişiklikler, nekroz, hücresel atipi ve geniş tümör odakları gözlemlendi.

Rajasekaran ve ark (2011) yaptıkları çalışmada DEN (200 mg/kg tek doz) ile indüklenmiş HCC'den, günde 1 kez (20 mg/kg) 15 gün boyunca resveratrol ile tedavi edilen gruplarda (erken ve ileri aşamalar HCC) ise hem hepatosit yapısında düzelme hem de sinüzoidal infiltrasyonda bir azalma ve hepatositlerin ışınal diziliminde belirgin düzelme olduğunu gözlemişlerdir.

DEN+50 mg/kg resveratrol grubunda DEN grubu ile kıyaslandığında, nodül insidansı azalmış, ancak sonuç istatistiksel olarak anlamlı olmadığı gözlenmiştir.

100 mg/kg veya 300 mg/kg dozunda resveratrol tedavisi alan gruplar DEN grubu ile kıyaslandığında ise nodül insidansının anlamlı olarak ($p < 0.05$) azaldığı gözlemlenmiştir.

Her üç resveratrol dozu (50 mg/kg, 100 mg/kg, 300 mg/kg) ile tedavi edilen grupların, her bir gruptaki toplam nodül sayısının DEN grubuna kıyasla çok daha az olduğu görülmesine rağmen, sonuçların 100 mg/kg, 300 mg/kg resveratrol ($p < 0.001$) alan gruplar için daha belirgin olduğu gözlenmiştir. Benzer şekilde, grup 50 mg/kg, 100 mg/kg, 300 mg/kg dozunda resveratrol tedavisi alan gruplar nodül yoğunluğunun DEN grubundan daha az olduğu ancak 100 mg/kg ve 300 mg/kg resveratrol tedavisi alan gruplarda istatistiksel olarak anlamlı ($p < 0.001$) olduğu görülmüştür (Bishayee ve ark 2009).

Çalışmamızda deney gruplarının fibrozis skorlamasına bakıldığında DEN grubuna göre DEN+Res 50 ve DEN+Res 75 grubunda istatistiksel olarak anlamlılık yoktur. Ancak DEN+Res 75 grubunda lenfosit infiltrasyonu, fibrozis ve noduler yapılarda azalma gözlenmiştir. DEN+Res 100 grubunda ise istatistiksel olarak anlamlılık gözlemlendi.

DEN ile indüklenen hepatokarsinomlu sıçanlarda görülen iştah azalması, dolayısıyla yiyecek alımında azalma ve kilo kaybı, hepatokarsinogene maruz kaldıktan sonra azalmış karaciğer fonksiyonunun dolaylı bir göstergesi olabilir.

Önceki çalışmalar, hepatokarsinomun hızlı ve ilerleyici bir vücut ağırlığı kaybı ile sonuçlandığını, özellikle visceral proteinlerin nispeten korunması ile iskelet kası ve yağ dokusu için belirgin olduğunu göstermiştir; bu azalma, esasen hızlandırılmış protein katabolizması tarafından açıklanabilir (Zhao ve ark 2014).

Granado-Serrano ve ark (2009) karaciğer hasarını indüklemek için üç grup sıçana 14 ve 28. günlerde salin içinde seyreltilmiş 200 mg/kg DEN'i i.p. olarak enjektan etmişlerdir. DEN uygulanmasından sonra tüm hayvanlar grubunda nihai vücut ağırlıklarının ve gıda tüketiminin azaldığını bildirmişlerdir.

Krishnan ve ark (2017) yaptığı çalışmada da Ito ve Balan Rajan'ın yöntemini uygulayarak, 15. ve 22. günlerde, DEN'den tek bir doz i.p. olarak (200 mg/kg b.wt, salin kullanıldı), sıçanlara verilmiştir. DEN verilen sıçanlarda vücut ağırlığı artışı anlamlı olarak azalmıştır ($p < 0.05, 0.01$).

Çalışmamızda uygulamaya başlamadan önce ve uygulama boyunca haftada bir deney gruplarındaki tüm sıçanların ağırlıkları kaydedilmiştir. Kaydedilen vücut

ağırlığı sonuçlarına göre DEN verilen sıçanların vücut ağırlıkları kontrol grubuna göre anlamlı olarak azalmıştır.

Hepatotoksik kimyasalların çoğu karaciğer hücrelerine, karaciğerde lipid peroksidasyonu ve diğer oksidatif hasarları artırarak zarar verir (Chen ve ark 2012). Lipid peroksidasyon seviyesi DEN verilmesinden 3 ile 24 saat sonra artmaktadır (Yesenia ve ark 2005).

Karaciğer fonksiyonlarının bozulması, reaktif oksijen türlerinin (ROS) üretilmesi ve vital biyomembranlarındaki makromoleküllere zarar veren lipid peroksidasyona neden olan koruyucu fizyolojik kısımların (antioksidan savunma mekanizması sistemleri gibi) bozulmasıyla oluşan oksidatif doku hasarına bağlı olabilir.

Anti-oksidatif savunma sistemi, lipid peroksidasyonunun başlatılmasında önemli bir rol oynayan ROS'u süpürebilir. Bu savunma sistemi, enzimatik ve enzimatik olmayan bileşenler aracılığıyla çalışır. GSH-Px ve SOD, vücutta serbest radikalleri yok etmek için kullanılan en önemli enzimlerdir. GSH toksik kimyasallar tarafından üretilen elektrofilik kısımları temizler ve daha az toksik ürünlere konjuge eder (Chen ve ark 2012).

Karahan ve ark (2006) serbest radikal temizleyicisi olan ve hücre bütünlüğünün korunmasında rol oynayan GSH seviyesinin DEN verilen grupta kontrol grubuna göre azaldığını fakat bu azalmanın istatistiksel olarak anlamlı olmadığını göstermişlerdir ($p>0,05$). GSH seviyesindeki bu azalmalar istatistiksel olarak anlamlı olmasa da, bu azalmanın dokuların oksidatif strese karşı bir tepkisi olabileceğini bildirmişlerdir (Karahan ve Yılmaz 2006).

Nitrosoaminlerin meydana getirdiği, etkin oksijen gruplarının artmasıyla karakterize oksidatif stres sonucu lipid peroksidasyonun göstergesi olan MDA düzeylerinde artma ve GSH düzeyleri ile GSH-Px ve CAT gibi antioksidan enzim aktivitelerinde değişiklikler görülür. Nitrozoamin uygulamaları sonucunda kan, karaciğer ve böbrekte GSH düzeylerinin azaldığı gözlenmekle birlikte, bu azalmaların istatistiksel olarak önemli olmadığı belirlenmiştir (Karahan ve Yılmaz 2006).

Granado-Serrano ve ark (2009)'nın yapmış oldukları çalışmada da DEN uygulanmış grupta GSH miktarı kontrol grubuna göre önemli oranda azalmıştır.

Yapılan diğer çalışmalara göre DEN gruplarında, SOD, CAT, GSH-Px ve GR aktivitesinde ve GSH düzeyinde belirgin bir düşüş ve MDA düzeyinde belirgin bir artış olduğunu göstermişler ve sonuçların önceki çalışmalarla uyumlu olduğunu bildirmişlerdir (Dewa ve ark 2009; Farombi ve ark 2009).

Genel olarak, DEN tarafından indüklenen karaciğer hasarı, karaciğer hücresi metabolizmasının bozulması ve membran instabilitesine bağlıdır ve daha sonra serum enziminin aktivitelerinde belirgin değişikliklere neden olur (Al-Rejaie ve ark 2009).

Çalışmamızda SOD, GSH ve MDA seviyeleri resveratrol verilen gruplar içerisinde DEN+Res 100 grubu her ne kadar istatistiksel olarak anlamlı olmasa da kontrol grubuna en yakın doz grubudur.

ALT, AST, ALP, GGT ve TBL aktivitesinin karaciğer fonksiyonunu temsil ettiğini ve artmış düzeylerinin hepatik hasarın hassas göstergeleri olduğu bilinmektedir (Singh ve ark 2009).

AST ve ALT amino asitlerin ketoasitler haline dönüştürülmesi ile doğrudan ilişkili enzimlerdir ve HCC koşullarında artar (Chen ve ark 2012). Ayrıca sıçan serumunda GGT'nin belirgin olarak yükselmesi, bu enzimin plazma zarından dolaşıma geçmesiyle açıklanabilir. Bu da karsinogenezin sonucu olarak hücre zarı hasarına işaret etmektedir (Bulle ve ark 1990).

Chen ve ark (2012) plazma AST, ALT, ALP, GGT ve AFU'nun aktivitesindeki artışın DEN'in hepatik disfonksiyonu indükleyebileceğini göstermişlerdir.

Rajasekaran ve ark (2011) yaptıkları çalışmada DEN (200 mg/kg tek doz) ile uyarılan HCC'da, aminotransferazlar (ALT, AST), fosfatazlar (ALP, ACP), γ -GT ve LDH gibi birkaç serum işaretleyici enzim aktivitesinde belirgin bir artış olduğunu göstermişlerdir. Tüm bu işaretleyici enzimler, HCC indüksiyonu üzerine istatistiksel olarak anlamlı bir artış göstermişlerdir ($p < 0.001$). Hem pre-HCC (erken) hem de

post-HCC (ileri) gruplarında resveratrol (20 mg/kg günde 1 kez 15 gün), tedavi edilmemiş DEN grubu ile karşılaştırıldığında, bu işaretleyici enzimlerin aktivitesini önemli ölçüde azalttı. İstatistiksel analizler, bu enzimlerin resveratrol ile muamele edilmiş ve tedavi edilmemiş gruplar arasındaki aktivitelerinde belirgin bir farklılığa karşın, anlamlılık düzeyi arasında farklılıklar olduğunu göstermiştir.

Bu enzimlerin p-değerleri: AST, $p<0.001$; ALT, $p<0.001$; ALP, $p<0.05$; ACP, $p<0.01$; 5'-Nuc, $p<0.01$; γ -GT, $p<0.001$; ve LDH, $p<0.001$. Resveratrolle muamele edilen 'kontrol' sıçanların (HCC'siz) enzim aktivitelerinde herhangi bir değişiklik göstermediğini ve enzim aktiviteleri üzerindeki resveratrol bağımlı etkinin HCC taşıyan sıçanlarla sınırlı veya seçici olduğunu bildirmişlerdir.

Bu çalışmada, karaciğer belirteç enzimlerinin analizi, DEN'in indüklediği HCC'nin, AST ($p<0.01$), ALT ($p<0.001$), ALP ($p<0.05$), ACP ($p<0.001$), 5'-Nuc ($p<0.05$), γ -GT ($p<0.001$) ve LDH ($p<0.001$) gibi enzimlerin aktivitelerini önemli ölçüde arttırdığını gösterdi. Serum belirteci enzimlere benzer şekilde, karaciğer belirteç enzimlerinin, HCC taşıyan sıçanlarda resveratrol tedavisine bağlı olarak aktivitelerinde bir düşüş gösterdi.

Özellikle, resveratrol verilen pre-HCC (erken) grup, post-HCC (ileri) grup ile karşılaştırıldığında karaciğer belirteç enzimlerinde istatistiksel olarak önemli bir farklılık vardı (Rajasekaran ve ark 2011).

Karaciğer fonksiyon enzimlerinden biri olan ALP, kanaliküler bölgedeki lipid membrana yakından bağlıdır. ALP'de artmış düzey, safra akışındaki patolojik değişimi yansıtır. Bu nedenle, ekstrahepatik veya intra-hepatik safra akışına olan herhangi bir müdahale, ALP serum seviyesinin artmasına yol açar (Nair ve ark 1998).

Al-Rejaie ve ark (2009) deneyden sekiz hafta sonra DEN uygulanması, kontrol grubuna kıyasla serum ALT, GGT ve ALP bakımından sırasıyla% 316, 152%, ve %219 artışa sebep olduğunu bildirmişlerdir.

Çalışmamızda resveratrol verilen gruplarda karaciğer enzim aktiviteleri (ALT, AST, ALP, GGT) kontrol grubuna göre istatistiksel olarak anlamlı bir artış gösterdi. DEN grubu ise muhtemelen DEN'in yol açtığı hepatik hasarı yansıtan

karaciğer enzimleri seviyesinde (ALT, AST, ALP, GGT) kontrol grubuna kıyasla önemli derecede bir artış gösterdi.

Her ne kadar kontrol grubuna göre DEN+Res 50, DEN+Res 75 ve DEN+Res 100 gruplarının karaciğer enzim düzeylerinde artma görülmüşse de, DEN grubuna kıyasla bir azalma görülmüştür. Bu azalma istatistiksel olarak anlamlı değildir. Ancak resveratrolün DEN'in yol açtığı karaciğer enzim düzeylerindeki artışı düşürme eğilimi, karaciğer fonksiyonları üzerinde koruyucu etkisi olabileceğini düşündürmüştür. Bu veriler resveratrolün DEN'in indüklediği hepatokarsinogenez üzerinde önleyici etkisi olduğu umut verici bir sonuç anlamına gelmektedir.

Krishnan ve ark (2017) hepatic bölgede apoptotik ve anti-apoptotik ilişkili proteinlerin, yani Bcl-2, COX-2 ve iNOS'un ekspresyonunu, immünohistokimyasal yöntemle incelemişlerdir. İlginç bir şekilde, bu üç proteinin immün boyaması, ağırlıklı olarak DEN ile tedavi edilen tüm hayvanların hepatositlerinin sitoplazmasında tespit edilmiştir.

Özellikle kurkumin, resveratrol, guggulsteron, flavopiridol, betulinik asit, ursolik asit, indol-3-karbinol, zerumbon, evodiamin ve yeşil çay polifenollerini gibi fitokimyasal maddelerin de çeşitli kanser hücre hatlarında Bcl-2 ve Bcl-XL gibi apoptoz baskılayıcı proteinlerin ekspresyonunu down regüle ettiği bilinmektedir (Anto ve ark 2002).

Rajasekaran ve ark (2011) resveratrol tedavisinin, Bcl-2 (anti-apoptotik) ve Bax (pro-apoptotik) gibi apoptotik düzenleyicilerin, HCC taşıyan sıçanlarda hem transkripsiyonel (mRNA) hem de translasyonel (protein seviyelerinde) ifadeyi etkilediğini bildirmişlerdir.

Semikantitatif PCR analizi, DEN ile uyarılan hepatokarsinogenez sırasında Bcl-2 mRNA düzeyinin indüksiyonunu göstermiştir. Buna karşın resveratrol tedavisi, antiapoptozu bloke ederek Bcl-2 mRNA'nın ifadesini azaltmıştır. Bununla birlikte, pro-apoptotik Bax proteininin seviyesi, resveratrol ile muamele edilen HCC'de hem mRNA hem de protein seviyelerinde belirgin şekilde artmıştır ve bu da apoptotik sinyal yolağını desteklemektedir (Rajasekaran ve ark 2011).

Ou ve ark (2014) yaptıkları çalışmada resveratrolün, anti-apoptotik Bcl-2 protein ekspresyonunu inhibe ettiğini ve pro-apoptotik Bax proteinininve tümör süpresör p53 proteininin ekspresyonunu artırdığını bildirmişlerdir. Bu nedenle resveratrolün, bir kaspaz ve p53'e bağımlı yolak yoluyla apoptotik hücre ölümünü indüklediğini düşünmüşlerdir. Bizim çalışmamızda gözlemlendiği gibi resveratrol tedavisi üzerine p53 yolağının aktivasyonu daha önce birçok çalışmada da rapor edilmiştir (Kuo ve ark 2002).

Başka bir çalışmada da, p53'ün ekspresyonu resveratrol tedavisine bağlı olarak artmış ve p53'e bağlı apoptotik yolağın aktivasyonunu gösterilmiştir. Ayrıca HCC taşıyan sıçanlarda p53 ekspresyonunda belirgin bir azalma görülmeside, sıçanlarda DEN kaynaklı hepatokarsinogenezis ile ilgili anti-apoptotik ve onkojenik mekanizmayı doğrulamaktadır. Bu çalışma, sıçan HCC'sinde sırasıyla iki temel pro-apoptotik ve anti-apoptotik protein olan Bax'ın up regülasyonunu ve Bcl-2'nin down regülasyonunu göstermiştir (Rajasekaran ve ark 2011).

Çalışmamızda da immünohistokimyasal skorlama sonucu, DEN grubuna göre DEN+Res 50 ve DEN+Res 75 grupları kıyaslandığında Bcl-2 ekspresyonunda istatistiksel olarak anlamlı olmamakla birlikte azalma gözlendi. DEN+Res 100 grubunda ise Bcl-2 ekspresyonundaki azalma istatistiksel olarak anlamlı bulundu. DEN grubuna göre, resveratrol uygulanan gruplarda Bax ve P53 ekspresyonları ise artan resveratrol seviyeleri ile birlikte artmıştır. Ancak sadece DEN+Res 100 grubunda istatistiksel olarak anlamlı artış gözlenmiştir. Bulgularımız diğer çalışmalarla da uyumluluk göstermiştir.

Sonuç olarak; histopatolojik, immunohistokimyasal ve biyokimyasal bulgulardan yola çıkarak artan resveratrol seviyeleri ile birlikte HCC'de iyileşme gözlenmiştir. Dolayısıyla 100 mg/kg resveratrol dozunun DEN'in indüklediği hepatokarsinogenez üzerinde önleyici etkisinin olması, apoptozisi indüklemesi ve antioksidan kapasiteyi arttırması, resveratrolün HCC tedavisinde umut verici bir yaklaşım olabileceği öne sürülebilir. Ayrıca insan çalışmalarının henüz kısıtlı olmasından dolayı resveratrolün doz ve kullanım süreleri ile ilgili en uygun değerlerin belirlenmesi için daha ileri çalışmalara ihtiyaç vardır.

6. KAYNAKLAR

- Abdullah Z, Knolle PA. Livermacrophages in health and diseased liver. *Pflügers Arch European Journal of Physiology*. 2017; 469(3-4): 553-60.
- Aggarwal BB, Shishodia S. Molecular targets of dietary agents for prevention and therapy of cancer. *Biochem Pharmacol*. 2006;14;71(10):1397-42
- Al-Rejaie SS, Aleisa AM, Al-Yahya AA, Bakheet SA, Alsheikh A, Fatani AG, Al-Shabanah OA, Sayed-Ahmed MM. Progression of diethylnitrosamine-induced hepatic carcinogenesis in carnitine-depleted rats. *World J Gastroenterol*. 2009;21;15(11):1373-80.
- Aluyen JK, Ton QN, Tran T, Yang AE, Gottlieb HB, Bellanger RA. Resveratrol: potential as anticancer agent. *J Diet Suppl*. 2012;9(1):45-56.
- Anto RJ, Mukhopadhyay A, Denning K, Aggarwal BB. Curcumin (diferuloylmethane) induces apoptosis through activation of caspase-8, BID cleavage and cytochrome c release: its suppression by ectopic expression of Bcl-2 and Bcl-xl. *Carcinogenesis*. 2002;23(1):143-50.
- Atakışi E, Özcan A. Dietilnitrozamin verilen ratlarda omega-3 yağ asitlerinden zengin balık yağının koruyucu rolünün araştırılması. *Türk Biyokimya Dergisi*. 2005; 30 (4); 279-284.
- Ayla Ş. Parasetamol Ve Resveratrol'ün Mdah-2774 İnsan Over Kanseri Hücre Kültürlerinde Gensitabin'le Sitotoksiteleri Ve Proliferasyon Üzerine Etkileri. *Histoloji ve Embriyoloji Anabilim Dalı, Uzmanlık Tezi, İstanbul, 2007. (Tez Danışmanı: Prof. Dr. A. Şenol ERTÜRKOĞLU)*
- Baba H, Kurano M, Nishida T, Hatta H, Hokao R, Tsuneyama K. Facilitatory effect of insulin treatment on hepatocellular carcinoma development in diabetes. *BMC Res Notes*. 2017;13;10(1):478.
- Baffy G. Kupffer cells in non-alcoholic fatty liver disease: the emerging view. *J Hepatol*. 2009 Jul;51(1):212-23. Berman AY, Motechin RA, Wiesenfeld MY, Holz MK. The therapeutic potential of resveratrol: a review of clinical trials. *NPJ Precis Oncol*. 2017;1. pii: 35.
- Bertelli AA, Giovannini L, Giannesi D, Migliori M, Bernini W, Fregoni M, Bertelli A. Antiplatelet activity of synthetic and natural resveratrol in red wine. *Int. J. Tissue React*. 1995; 17:1-3.
- Bialecki ES, Di Bisceglie AM. Diagnosis of hepatocellular carcinoma. *HPB (Oxford)*. 2005; 7: 26-34.
- Bishayee A, Dhir N. Resveratrol-mediated chemoprevention of diethylnitrosamine-initiated hepatocarcinogenesis: inhibition of cell proliferation and induction of apoptosis. *Chem Biol Interact*. 2009 ;15;179(2-3):131-44.
- Bosch FX, Ribes J, Diaz M, Cleries R. Primary liver cancer: worldwide incidence and trends. *Gastroenterology*. 2004;127:S5-S16.
- Braga C, La Vecchia C, Negri E, Franceschi S. Attributable risks for hepatocellular carcinoma in northern Italy. *Eur J Cancer*. 1997;33:629-634.
- Bravi F, Bosetti C, Tavani A, Bagnardi V, Gallus S, Negri E, Franceschi S, La Vecchia C. Coffee drinking and hepatocellular carcinoma risk: a meta-analysis. *Hepatology*. 2007;46:430-435.
- Bravo AA, Sheth SG, Chopra S. Liver biopsy. *N Engl J Med*. 2001; 344: 495-500 .
- Bruix J, Sherman M, Llovet JM, Beaugrand M, Lencioni R, Burroughs AK, Christensen E, Pagliaro L, Colombo M, Rodes J. Clinical management of hepatocellular carcinoma. Conclusions of the Barcelona-2000 EASL conference. European Association for the Study of the Liver. *J Hepatol*. 2001;35:421-430.
- Bulle F, Mavier P, Zafrani ES, Preaux AM, Lescs MC, Siegrist S, Dhumeaux D, Guellaën G. Mechanism of gamma-glutamyl transpeptidase release in serum during intrahepatic and extrahepatic cholestasis in the rat: a histochemical, biochemical and molecular approach. *Hepatology*. 1990;11(4):545-50.
- Burrell M, Llovet JM, Ayuso C, Iglesias C, Sala M, Miquel R, Caralt T, Ayuso JR, Solé M, Sanchez M, Brú C, Bruix J. MRI angiography is superior to helical CT for detection of HCC prior to liver transplantation: an explant correlation. *Hepatology*. 2003; 38: 1034-1042.

- Canbaloğlu Erkan G. İntestinal Metaplazili Hastalarda Bcl-2 ve Cox-2 Apoptozis Belirteçlerinin Doku Düzeyinde Ekspresyonu, Apoptozis ve Proliferasyonunun Değerlendirilmesi. Gazi Üniversitesi Tıp Fakültesi İç Hastalıkları Anabilim Dalı Gastroenteroloji Bilim Dalı, Uzmanlık Tezi, 2007 (Tez Danışmanı: Prof. Dr. Uğur KANDİLCİ) .
- Caselitz M, Masche N, Bleck JS, Gebel M, Atay Z, Stern C, Manns MP, Kubicka S. Increasing sensitivity of morphological diagnosis in hepatocellular carcinoma (HCC) by combination of cytological and fine-needle histological examination after ultrasound guided fine needle biopsy. *Z Gastroenterol* 2003; 41: 559-564.
- Cavin C, Holzhauser D, Constable A, Huggett AC, Schilter B. The coffee-specific diterpenes cafestol and kahweol protect against aflatoxin B1-induced genotoxicity through a dual mechanism. *Carcinogenesis*. 1998;19:1369–1375.
- Chang S, Kim SH, Lim HK, Kim SH, Lee WJ, Choi D, Kim YS, Rhim H. Needle tract implantation after percutaneous interventional procedures in hepatocellular carcinomas: lessons learned from a 10-year experience. *Korean J Radiol*. 2008; 9: 268-274 .
- Chen B, Ning M, Yang G. Effect of paeonol on antioxidant and immune regulatory activity in hepatocellular carcinoma rats. *Molecules*. 2012; 20;17(4):4672-83.
- Chen J, Röcken C, Treiber G, Jentsch-Ulrich K, Malferttheiner P, Ebert MP. Clinical implications of alpha-fetoprotein expression in gastric adenocarcinoma. *Dig Dis*. 2003; 21: 357-362.
- Clifford, M.N. Chlorogenic acids and other cinnamates—Nature, occurrence and dietary burden. *J.Sci. Food Agric*. 1999; 79, 362–372.
- Colombo M, Kuo G, Choo QL, Donato MF, Del Ninno E, Tommasini MA, Dioguardi N, Houghton M. Prevalence of antibodies to hepatitis C virus in Italian patients with hepatocellular carcinoma. *Lancet*. 1989;2:1006–1008.
- Conte D, Duca P. Accuracy of ultrasonography, spiral CT, magnetic resonance, and alpha-fetoprotein in diagnosing hepatocellular carcinoma: a systematic review. *Am J Gastroenterol* 2006; 101: 513-523.
- Çakmak Ö, İşleyen A, Usca A. N-Nitrozo Bileşikleri ve Halk Sağlığına Etkileri. *TAF Prev Med Bull* 2009; 8(6):521-526
- Daniele B, Bencivenga A, Megna AS, Tinessa V. Alpha fetoprotein and ultrasonography screening for hepatocellular carcinoma. *Gastroenterology* 2004; 127: S108-S112 (Daniele ve ark 2004).
- Darwish MA, Raouf TA, Rushdy P, Constantine NT, Rao MR, Edelman R. Risk factors associated with a high seroprevalence of hepatitis C virus infection in Egyptian blood donors. *Am J Trop Med Hyg*. 1993;49:440–447.
- Davila JA, Morgan RO, Shaib Y, McGlynn KA, El-Serag HB. Diabetes increases the risk of hepatocellular carcinoma in the United States: a population based case control study. *Gut*. 2005;54:533–539.
- de Martel C, Ferlay J, Franceschi S, Vignat J, Bray F, Forman D, Plummer M. Global burden of cancers attributable to infections in 2008: a review and synthetic analysis. *Lancet Oncol*. 2012;13(6):607-15.
- De Mitri MS, Poussin K, Baccarini P, Pontisso P, D'Errico A, Simon N, Grigioni W, Alberti A, Beaugrand M, Pisi E. HCV-associated liver cancer without cirrhosis. *Lancet*. 1995;345:413–415.
- Dewa Y, Nishimura J, Mugurum, M, Jin M, Kawai M, Saegusa Y, Okamura T, Umemura T, Mitsumori K. Involvement of oxidative stress in hepatocellular tumor-promoting activity of oxfendazole in rats. *Arch. Toxicol*. 2009; 83, 503–511.
- Di Bisceglie AM. Epidemiology and clinical presentation of hepatocellular carcinoma. *J Vasc Interv Radiol*. 2002;13:S169–S171.
- Ding W, He XJ. Fine needle aspiration cytology in the diagnosis of liver lesions. *Hepatobiliary Pancreat Dis Int*. 2004;3: 90-92.
- Ding YF, Wu ZH, Wei YJ, Shu L, Peng YR. Hepatic inflammation-fibrosis-cancer axis in therat hepatocellular carcinoma induced by diethylnitrosamine. *J Cancer Res Clin Oncol*. 2017;143(5):821-834.4

- Dudek RW, BRS Embriyoloji. İstanbul Tıp Kitabevi. 2016; 1. Baskı, İstanbul
- Dvorakova M, Landa P. Anti-inflammatory activity of natural stilbenoids: A review. *Pharmacol Res.* 2017 Aug 9. pii: S1043-6618(17) 30870-8.
- Ebara M, Ohto M, Kondo F. Strategy for early diagnosis of hepatocellular carcinoma (HCC). *Ann Acad Med Singapore.* 1989 Jan;18(1):83-9.
- El Far MA, Atwa MA, Yahya RS, El Basuni MA. Evaluation of serum levels of p53 in hepatocellular carcinoma in Egypt. *Clin Chem Lab Med.* 2006;44:653–656.
- el Gohary A, Hassan A, Nooman Z, Lavanchy D, Mayerat C, el Ayat A, Fawaz N, Gobran F, Ahmed M, Kawano F. High prevalence of hepatitis C virus among urban and rural population groups in Egypt. *Acta Trop.* 1995;59:155–161.
- Elbe H, Esrefoglu M, Vardi N, Taslidere E, Ozerol E, Tanbek K. Melatonin quercetin and resveratrol attenuates oxidative hepatocellular injury in streptozotocin-induced diabetic rats. *Hum Exp Toxicol.* 2015 Sep;34(9):859-68.
- Elmore S. Apoptosis: a review of programmed cell death. *Toxicol Pathol.* 2007;35(4):495-516.
- el-Refaie A, Savage K, Bhattacharya S, Khakoo S, Harrison TJ, el-Batanony M, Soliman el-S, Nasr S, Mokhtar N, Amer K, et al. HCV-associated hepatocellular carcinoma without cirrhosis. *J Hepatol.* 1996;24:277–285.
- El-Serag HB, Mason AC. Rising incidence of hepatocellular carcinoma in the United States. *N Engl J Med.* 1999;340:745–750.
- El-Serag HB. Epidemiology of hepatocellular carcinoma in USA. *Hepatol Res.* 2007;37 Suppl 2:S88–S94.
- el-Zayadi AR, Badran HM, Barakat EM, Attia Mel-D, Shawky S, Mohamed MK, Selim O, Saeid A. Hepatocellular carcinoma in Egypt: a single center study over a decade. *World J Gastroenterol.* 2005;11: 5193–5198.
- Ergin K, Yaylalı A. Resveratrol ve etkileri üzerine bir gözden geçirme. *S.D.Ü. Tıp Fak. Derg.* 2013;20(3):115-120.
- Eroschenko VP. *Difiore's Histoloji Atlası.* 13th edition. Palme yayıncılık. 2016.
- Eşrefoğlu M. *Özel Histoloji.* 2.Baskı. Malatya, İstanbul Tıp Kitapevi, 2016: 147.
- Ezzat S, Abdel-Hamid M, Eissa SA, Mokhtar N, Labib NA, El-Ghorory L, Mikhail NN, Abdel-Hamid A, Hifnawy T, Strickland GT, et al. Associations of pesticides, HCV, HBV, and hepatocellular carcinoma in Egypt. *Int J Hyg Environ Health.* 2005;208:329–339.
- Falchetti R, Fuggetta MP, Lanzilli G, Tricarico M, Ravagnan G. Effects of resveratrol on human immune cell function. *Life Sci.* 2001; 21;70(1):81-96.
- Farombi, E.O, Shrotriya S, Surh Y-J. Kolaviron inhibits dimethyl nitrosamine-induced liver injury by suppressing COX-2 and iNOS expression via NF-κB and AP-1. *Life Sci.* 2009, 84,149–155.
- Fauconneau B, Waffo-Teguo P, Huguët F, Barrier L, Decendit A, Merillon JM. Comparative study of radical scavenger and antioxidant properties of phenolic compounds from *Vitis vinifera* cell cultures using in vitro tests. *Life Sci.* 1997; 61: 2103–2110.
- Ferrazzano GF, Amato I, Ingenito A, Zarrelli A, Pinto G, Pollio A. Plant polyphenols and their anti-carcinogenic properties: a review. *Molecules.* 2011 Feb 11;16(2):1486-507.
- França A, Giordano H, Trevisan M, Escanhoela C, Seva- Pereira T, Zucoloto S, Martinelli A, Soares E. Fine needle aspiration biopsy improves the diagnostic accuracy of cut needle biopsy of focal liver lesions. *Acta Cytologica.* 2003; 47:332-336.
- França AV, Elias Junior J, Lima BL, Martinelli AL, Carrilho FJ. Diagnosis, staging and treatment of hepatocellular carcinoma. *Braz J Med Biol Res.* 2004;37(11):1689-705.
- Frank C, Mohamed MK, Strickland GT, Lavanchy D, Arthur RR, Magder LS, El Khoby T, Abdel-Wahab Y, Aly Ohn ES, Anwar W, et al. The role of parenteral antischistosomal therapy in the spread of hepatitis C virus in Egypt. *Lancet.* 2000;355:887–891.

- Frankel EN, Waterhouse AL, Kinsella JE. Inhibition of human LDL oxidation by resveratrol. *Lancet* 1993; 341: 1103–1104.
- Fukuda K, Shibata A, Hirohata I, Tanikawa K, Yamaguchi G, Ishii M. A hospital-based case-control study on hepatocellular carcinoma in Fukuoka and Saga Prefectures, northern Kyushu, Japan. *Jpn J Cancer Res.* 1993;84:708–714.
- Fulda S, Debatin KM. Sensitization for anticancer drug-induced apoptosis by the chemopreventive agent resveratrol. *Oncogene.* 2004;23(40):6702-11.
- Gartner LP, Hiatt JL. *Color Atlas and Text of Histology* 6th Edition;2014.
- Göçmez A, Seferoğlu HG. Asmalarda Resveratrol İçeriğini Etkileyen ve İnsan Sağlığına Faydaları. *Journal of Adnan Menderes University Agricultural Faculty* 2014; 11(1) : 31 – 38.
- Granado-Serrano AB, Martín MA, Bravo L, Goya L, Ramos S. A diet rich in cocoa attenuates N-nitrosodiethylamine-induced liver injury in rats. *Food Chem Toxicol.* 2009;47(10): 2499-506.
- Grizzi F, Franceschini B, Hamrick C, Frezza EE, Cobos E, Chiriva-Internati M. Usefulness of cancer-testis antigens as biomarkers for the diagnosis and treatment of hepatocellular carcinoma. *J Transl Med* 2007; 5: 3.
- Groopman JD, Scholl P, Wang JS. Epidemiology of human aflatoxin exposures and their relationship to liver cancer. *Prog Clin Biol Res.* 1996;395:211–222.
- Gruner NH, Gerlach TJ, Jung MC, Diepolder HM, Schirren CA, Schraut WW, Hoffmann R, Zachoval R, Santantonio T, Cucchiaroni M, et al. Association of hepatitis C virus-specific CD8+ T cells with viral clearance in acute hepatitis C. *J Infect Dis.* 2000;181:1528–1536.
- Gupta S, Bent S, Kohlwes J. Test characteristics of alphafetoprotein for detecting hepatocellular carcinoma in patients with hepatitis C. A systematic review and critical analysis. *Ann Intern Med* 2003; 139: 46-50.
- Guyton A, Hall J. Bir Organ Olarak Karaciğer. In: Çavuşoğlu H, Yeğen BÇ editörler. *Tıbbi Fizyoloji.* 12.Baskı. İstanbul: Nobel Tıp Kitabevi; 2013; 837-842.
- Hassan MM, Zaghoul AS, El-Serag HB, Soliman O, Patt YZ, Chappell CL, Beasley RP, Hwang LY. The role of hepatitis C in hepatocellular carcinoma: a case control study among Egyptian patients. *J Clin Gastroenterol.* 2001;33:123–126.
- Hostetler GL, Ralston RA, Schwartz SJ. Flavones: Food Sources, Bioavailability, Metabolism, and Bioactivity. *Adv Nutr.* 2017;15;8(3):423-435.
- Hu B, Liu X, Zhang C, Zeng X. Food macromolecule based nanodelivery systems for enhancing the bioavailability of polyphenols. *J Food Drug Anal.* 2017;25(1):3-15.
- Irigaray P, Newby JA, Clapp R, Hardell L, Howard V, Montagnier L, Epstein S, Belpomme D. Lifestyle-related factors and environmental agents causing cancer: an overview. *Biomed Pharmacother.* 2007;61(10):640-58.
- Jang M, Cai L, Udeani GO, Slowing KV, Thomas CF, Beecher CWW, Fong HH, Farnsworth NR, Kinghorn AD, Mehta RG, Moon RC, Pezzuto JM. Cancer chemopreventive activity of resveratrol, a natural product derived from grapes. *Science* 1997; 275: 218–220.
- Jong-wook L. Global health improvement and WHO: shaping the future. *Lancet.* 2003;362:2083–2088.
- Junqueira JC, Carneiro J, Kelley R. Sindirim Kanalı ile ilişkili organlar. In:Solakoğlu S, Erdoğan A, Mutlu HS, editors. *Temel Histoloji.* 13.Baskı. İstanbul. Nobel Tıp Kitabevi, 2015; 329-341
- Kadasa NM, Abdallah H, Afifi M, Gowayed S. Hepatoprotective effects of curcumin against diethylnitrosamine induced hepatotoxicity in albino rats. *Asian Pac J Cancer Prev.* 2015;16(1):103-8.
- Kang JS, Wanibuchi H, Morimura K, Gonzalez FJ, Fukushima S. Role of CYP2E1 in diethylnitrosamine-induced hepatocarcinogenesis in vivo. *Cancer Res.* 2007; 67(23): 11141-6.
- Karahan İ, Yılmaz S. Ratlarda bazı nitrosoaminlerin düşük miktarda-uzun süreli verilmesinin kan, karaciğer ve böbreklerde oksidatif stres üzerine etkileri. *F.Ü. Sağlık Bil. Dergisi* 2006; 20(1): 73-78.

- Kerr JFR, Wyllie AH, Currie AR. Apoptosis. A basic biological phenomenon with wide ranging implications in tissue kinetics. *Br J Cancer*. 1972; 26(4): 239-25
- Khan F, Khan TJ, Kalamegam G, Pushparaj PN, Chaudhary A, Abuzenadah A, Kumosani T, Barbour E, Al-Qahtani M. Anti-cancer effects of Ajwa dates (*Phoenix dactylifera L.*) in diethylnitrosamine induced hepatocellular carcinoma in Wistar rats. *BMC Complement Altern Med*. 2017 Aug 22;17(1):418.
- Khan SA, Taylor-Robinson SD, Toledano MB, Beck A, Elliott P, Thomas HC. Changing international trends in mortality rates for liver, biliary and pancreatic tumours. *J Hepatol*. 2002;37:806–813.
- Kierszenbaum AL. Sindirim Bezleri. In: Demir R. Editor. *Histoloj ve Hücre Biyolojisi*. Ankara: PalmeYayıncılık; 2006.p. 459-464.
- Kmiec Z. Cooperation of liver cells in health and disease. *Advances in Anatomy, Embryology, and Cell Biology*. 2001; 161: iii-xiii: 1-151.
- Krishnan GS, Rajagopal V, Antony Joseph SR, Sebastian D, Savarimuthu I, Selvaraj KRN, Thobias AF. In vitro, In silico and In vivo Antitumor Activity of Crude Methanolic Extract of *Tetilla dactyloidea* (Carter, 1869) on DEN Induced HCC in a Rat Model. *Biomed Pharmacother*. 2017;8;95:795-807.
- Kumar V, Abbas AK, Fausto N, Mitchell RN (2007). *Robbins Temel Patoloji*, 8.baskı, Saunders Elseviers, 28.
- Kurozawa Y, Ogimoto I, Shibata A, Nose T, Yoshimura T, Suzuki H, Sakata R, Fujita Y, Ichikawa S, Iwai N, et al. Dietary habits and risk of death due to hepatocellular carcinoma in a large scale cohort study in Japan. Univariate analysis of JACC study data. *Kurume Med J*. 2004;51:141–149.
- La Vecchia C, Negri E, Decarli A, D’Avanzo B, Franceschi S. Risk factors for hepatocellular carcinoma in northern Italy. *Int J Cancer*. 1988;42:872–876.
- Lim JH, Choi D, Kim SH, Lee SJ, Lee WJ, Lim HK, Kim S. Detection of hepatocellular carcinoma: value of adding delayed phase imaging to dual-phase helical CT. *AJR Am J Roentgenol* 2002; 179: 67-73.
- Liu CJ, Kao JH, Chen DS. Therapeutic implications of hepatitis B virus genotypes. *Liver Int*. 2005;25:1097–1107.
- Llovet JM, Brú C, Bruix J. Prognosis of hepatocellular carcinoma: the BCLC staging classification. *Semin Liver Dis*. 1999; 19: 329-338.
- Majer BJ, Hofer E, Cavin C, Lhoste E, Uhl M, Glatt HR, Meinel W, Knasmüller S. Coffee diterpenes prevent the genotoxic effects of 2-amino-1-methyl-6-phenylimidazo[4,5-b]pyridine (PhIP) and N-nitrosodimethylamine in a human derived liver cell line (HepG2) *Food Chem Toxicol*. 2005;43:433–441.
- Manach C, Scalbert A, Morand C, Rémésy C, Jiménez L. Polyphenols: Food sources and bioavailability. *Am. J. Clin. Nutr*. 2004, 79, 727–747.
- Maringhini A, Cottone M, Sciarrino E. Ultrasonography and alpha-fetoprotein in diagnosis of hepatocellular carcinoma in cirrhosis. *Dig Dis Sci*. 1988; 33:47-51.
- Martinez J, Moreno JJ. Effect of resveratrol, a natural polyphenolic compound, on reactive oxygen species and prostaglandin production. *Biochemical Pharmacology*. 2000; 59: 865–870.
- Menezes R, Rodriguez-Mateos A, Kaltsatou A, González-Sarrías A, Greyling A, Giannaki C, Andres-Lacueva C, Milenkovic D, Gibney ER, Dumont J, Schär M, Garcia-Aloy M, Palma-Duran SA, Ruskovska T, Maksimova V, Combet E, Pinto P. Impact of flavonols on cardiometabolic biomarkers a meta analysis of randomized controlled human trials to explore the role of inter-individual variability. *Nutrients*. 2017;9;9(2). pii: E117.
- Milne JC, Lambert PD, Schenk S, Carney DP, Smith JJ, Gagne DJ, Jin L, Boss O, Perni RB, Vu CB, Bemis JE, Xie R, Disch JS, Ng PY, Nunes JJ, Lynch AV, Yang H, Galonek H, Israelian K, Choy W, Iffland A, Lavu S, Medvedik O, Sinclair DA, Olefsky JM, Jirousek MR, Elliott PJ, Westphal CH. Small molecule activators of SIRT1 as therapeutics for the treatment of type 2 diabetes. *Nature*. 2007; 29;450(7170):712-6.

- Moynihan KA, Grimm AA, Plueger MM, Bernal-Mizrachi E, Ford E, Cras-Méneur C, Permutt MA, Imai S. Increased dosage of mammalian Sir2 in pancreatic beta cells enhances glucose-stimulated insulin secretion in mice. *Cell Metab.* 2005;2(2):105-17.
- Nair KG, Deepadevi KV, Arun P, Kumar VM, Santhosh A, Lekshmi LR, Kurup PA. Toxic effect of systemic administration of low doses of the plasticizer di-(2-ethyl hexyl) phthalate [DEHP] in rats. *Indian J Exp Biol.* 1998;36(3):264-72.
- Naugler WE, Sakurai T, Kim S, Maeda S, Kim K, Elsharkawy AM, Karin M. Gender disparity in liver cancer due to sex differences in MyD88-dependent IL-6 production. *Science.* 2007;6;317(5834):121-4.
- Nishioka K, Watanabe J, Furuta S, Tanaka E, Iino S, Suzuki H, Tsuji T, Yano M, Kuo G, Choo QL. A high prevalence of antibody to the hepatitis C virus in patients with hepatocellular carcinoma in Japan. *Cancer.* 1991;67:429-433.
- Obuz F. Hepatosellüler Karsinomda Radyolojik Tanı ve Evreleme. *Trd Sem* 2015; 3: 437-60
- Okuda K. Hepatocellular carcinoma. *J Hepatol.* 2000;32:225-237.
- Ou X, Chen Y, Cheng X, Zhang X, He Q. Potentiation of resveratrol-induced apoptosis by matrine in human hepatoma HepG2 cells. *Oncol Rep.* 2014;32(6):2803-9.
- Pace-Asciak CR, Hahn S, Diamandis EP, Soleas G, Goldberg DM. The red wine phenolics trans-resveratrol and quercetin block human platelet aggregation and eicosanoid synthesis: implications for protection against coronary heart disease. *Clin Chim Acta.* 1995;31;235(2):207-19.
- Parikh S, Hyman D. Hepatocellular cancer: a guide for the internist. *Am J Med.* 2007;120:194-202.
- Parkin DM, Pisani P, Ferlay J. Estimates of the worldwide incidence of 25 major cancers in 1990. *Int J Cancer.* 1999;80:827-841.
- Peng H, Wisse E, Tian Z, 2016. Liver natural killer cells: subsets and roles in liver immunity. *Cellular&Molecular Immunology.* 2016; 13(3): 328-36.
- Perz JF, Armstrong GL, Farrington LA, Hutin YJ, Bell BP. The contributions of hepatitis B virus and hepatitis C virus infections to cirrhosis and primary liver cancer worldwide. *J Hepatol.* 2006; 45:529-538.
- Pitman MB. Fine needle aspiration biopsy of the liver. Principal diagnostic challenges. *Clin Lab Med* 1998; 18: 483-506.
- Poynard T, Bedossa P, Opolon P. Natural history of liver fibrosis progression in patients with chronic hepatitis C. The OBSVIRC, METAVIR, CLINIVIR, and DOSVIRC groups. *Lancet.* 1997;349:825-832.
- Prior RL, Wu X. Anthocyanins: structural characteristics that result in unique metabolic patterns and biological activities. *Free Radic Res.* 2006;40(10):1014-28.
- Qin L, Tang Z. Hepatocellular carcinoma with obstructive jaundice: diagnosis, treatment and prognosis. *World J Gastroenterol.* 2003; 9(3):385-391.
- Rajasekaran D, Elavarasan J, Sivalingam M, Ganapathy E, Kumar A, Kalpana K, Sakthisekaran D. Resveratrol interferes with N-nitrosodiethylamine-induced hepatocellular carcinoma at early and advanced stages in male Wistar rats. *Mol Med Rep.* 2011;4(6):1211-7.
- Rakitsky VN, Koblyakov VA, Turusov VS. Nongenotoxic (epigenetic) carcinogens: pesticides as an example. A critical review. *Teratog Carcinog Mutagen.* 2000;20:229-240.
- Robbins S, Kumar V. Basic pathology. 4th ed. Philadelphia: WB Saunders. 1987: 598.
- Ross MH, Pawlina W. Sindirim Sistemi III. In: Özoğul C. *Histoloji Konu Anlatımı ve Atlas.* 6. Baskı. Ankara: Palme Yayıncılık. 2014; 628-641.
- Sadler TW. Sindirim Sistemi. In: Başaklar AC. Editor. *Langman Medikal Embriyoloji.* 11. Baskı. Ankara: Palme Yayıncılık. 2011;219-222.
- Scalbert A, Williamson G. Dietary intake and bioavailability of polyphenols. *J Nutr.* 2000;130(8S Suppl):2073S-85S.

- Scalbert A, Johnson IT, Saltmarsh M. Polyphenols: Antioxidants and beyond. *Am. J. Clin. Nutr.* 2005;81, 215S–217S.
- Senoo H, Mezaki Y, Fujiwara M. The stel late cell system (vitamin A-storing cell system). *Anatomical Science International.* 2017; 92(4): 387-455.
- Seyed MA, Jantan I, Bukhari SN, Vijayaraghavan K. A Comprehensive review on the chemotherapeutic potential of piceatannol for cancer treatment, with mechanistic insights. *J Agric Food Chem.* 2016;3;64(4):725-37.
- Shakibaei M, Harikumar KB, Aggarwal BB. Resveratrol addiction: to die or not to die. *Mol Nutr Food Res.* 2009;53(1):115-28.
- Sharp GB, Lagarde F, Mizuno T, Sauvaget C, Fukuhara T, Allen N, Suzuki G, Tokuoka S. Relationship of hepatocellular carcinoma to soya food consumption: a cohort-based, case-control study in Japan. *Int J Cancer.* 2005;115:290–295.
- Shepard CW, Finelli L, Alter MJ. Global epidemiology of hepatitis C virus infection. *Lancet Infect Dis.* 2005;5:558–567.
- Sırma E. Bitkisel flavonoid silimarin ve fenolik asit stilbenoid resveratrolün karaciğer kanseri hücrelerindeki antikanser etkilerinin araştırılması. *Moleküler Biyoloji ve Genetik Anabilim Dalı, Yüksek Lisans Tezi, Gebze, 2013 (Tez Danışmanı: Yrd. Doç. Dr. Nil SAYDAN).*
- Simmonds P. Reconstructing the origins of human hepatitis viruses. *Philos Trans R Soc Lond B BiolSci.* 2001; 356:1013–1026.
- Singh BN, Singh BR, Sarma BK, Singh HB. Potential chemoprevention of N-nitrosodiethylamine-induced hepatocarcinogenesis by polyphenolics from *Acacia nilotica* bark. *Chem Biol Interact.* 2009;14;181(1):20-8.
- Soresi M, Magliarisi C, Campagna P. Usefulness of alpha fetoprotein in the diagnosis of hepatocellular carcinoma. *Anticancer Res.* 2003; 23:1747-1753.
- Sreepriya M, Bali G. Effects of administration of Embelin and Curcumin on lipid peroxidation, hepatic glutathione antioxidant defense and hematopoietic system during N-nitrosodiethylamine/Phenobarbital-induced hepatocarcinogenesis in Wistar rats. *Mol Cell Biochem.* 2006;284(1-2):49-55.
- Suruki RY, Mueller N, Hayashi K, Harn D, De Gruttola V, Raker CA, Tsubouchi H, Stuver SO. Host immune status and incidence of hepatocellular carcinoma among subjects infected with hepatitis C virus: a nested case-control study in Japan. *Cancer Epidemiol Biomarkers Prev.* 2006;15:2521–2525.
- Şeftalioğlu A, Genel & Özel İnsan Embriyolojisi. Genel Dağıtım Tıp ve Teknik Yayıncılık. 1998; 3. Baskı, Ankara.
- Takamori R, Wong LL, Dang C, Wong L. Needle-tract implantation from hepatocellular cancer: is needle biopsy of the liver always necessary. *Liver Transpl.* 2000; 6: 67-72.
- Talamini R, Polesel J, Montella M, Dal Maso L, Crispo A, Tommasi LG, Izzo F, Crovatto M, La Vecchia C, Franceschi S. Food groups and risk of hepatocellular carcinoma: A multicenter case-control study in Italy. *Int J Cancer.* 2006;119:2916–2921.
- Ting CT, Li WC, Chen CY, Tsai TH. Preventive and therapeutic role of traditional Chinese herbal medicine in hepatocellular carcinoma. *J Chin Med Assoc.* 2015;78(3):139-44.
- Tsai SL, Liaw YF, Chen MH, Huang CY, Kuo GC. Detection of type 2-like T-helper cells in hepatitis C virus infection: implications for hepatitis C virus chronicity. *Hepatology.* 1997;25:449–458.
- Tsao R. Chemistry and biochemistry of dietary polyphenols. *Nutrients.* 2010;2(12):1231-46.
- Vadi M. Resveratrolün Metotreksat Uygulanan Ratlarda Total Oksidan-Antioksidan Durumuna ve DNA Hasarına Etkisi. *Yüzüncü Yıl Üniversitesi, Sağlık Bilimleri Enstitüsü, Fizyoloji Anabilim Dalı, Yüksek Lisans Tezi, Van, 2017 (Tez Danışmanı: Yrd. Doç. Dr. Bahat COMBA).*
- Vallianou N G, Evangelopoulos A, Geladari E, Kazazis C. Resveratrol and Cancer. *Hospital Chronicles.* 2015;10(3), 137-144.

- Van Ginkel PR, Sareen D, Subramanian L, Walker Q, Darjatmoko SR, Lindstrom MJ, Kulkarni A, Albert DM, Polans AS. Resveratrol inhibits tumor growth of human neuroblastoma and mediates apoptosis by directly targeting mitochondria. *Clin Cancer Res.* 2007;13(17):5162-9.
- Vandeputte OM, Kiendrebeogo M, Rasamiravaka T, Stévigny C, Duez P, Rajaonson S, Diallo B, Mol A, Baucher M, El Jaziri M. The flavanone naringenin reduces the production of quorum sensing-controlled virulence factors in *Pseudomonas aeruginosa* PAO1. *Microbiology.* 2011;157(Pt 7):2120-32.
- Varoni EM, Lo Faro AF, Sharifi-Rad J, Iriti M. Anticancer molecular mechanisms of resveratrol. *Front Nutr.* 2016;12;3:8.
- Wang Y, Ho CT. Polyphenolic chemistry of tea and coffee: a century of progress. *J Agric Food Chem.* 2009 Sep 23;57(18):8109-14.
- Waschke J, Böckers TM, Paulsen F. Karın organları. In: Geneci F, Uzuner MB, Ocak M editör. *Sobotta Anatomi Konu Kitabı. 1. Baskı. Ankara: Güneş Tıp Kitapevleri; 2015; 328.*
- Wiley TE, McCarthy M, Breidi L, McCarthy M, Layden TJ. Impact of alcohol on the histological and clinical progression of hepatitis C infection. *Hepatology.* 1998;28(3):805-9.
- Wisse E, 1974. Observations on the fine structure and peroxidase cytochemistry of normal rat liver Kupffer cells. *Journal of Ultrastructure Research.* 1974; 46(3): 393-426.
- Yamada K, Yamamiya I, Utsumi H. In vivo detection of free radicals induced by diethyl nitrosamine in rat liver tissue. *Free Radical Biology & Medicine* 40 (2006) 2040–2046.
- Yeh CT, Chen TC, Chang ML, Hsu CW, Yeh TS, Lee WC, Huang SF, Tsai CC. Identification of NV-F virus DNA in hepatocellular carcinoma. *J Med Virol.* 2007;79:92–96.
- Yesennia S, Claudia C.L, Claudia G.C, Julio P.C, Sergio H.G, Martha S.N, Leticia A.L, Saul V.T. Oxidative stress in carcinogenesis. Correlation between lipid peroxidation and induction of preneoplastic lesions in rat hepatocarcinogenesis. *Cancer Letters.* 2005; 217: 25-32.
- Yıldırım M. Topografik Anatomi: Topografik düzende temel bilgiler, disseksiyona yönelik açıklamalar, çalışma soruları ve yanıtları, önemli ipuçları, seçilmiş şekiller. Nobel Tıp Kitabevleri. 2. Baskı, İstanbul.2014.
- Yu MW, Chen CJ. Elevated serum testosterone levels and risk of hepatocellular carcinoma. *Cancer Res.* 1993;53:790–794.
- Yu SZ, Huang XE, Koide T, Cheng G, Chen GC, Harada K, Ueno Y, Sueoka E, Oda H, Tashiro F, et al. Hepatitis B and C viruses infection, lifestyle and genetic polymorphisms as risk factors for hepatocellular carcinoma in Haimen, China. *Jpn J Cancer Res.* 2002;93:1287–1292.
- Yuen MF, Lai CL. Serological markers of liver cancer. *Best Pract Res Clin Gastroenterol.* 2005; 19(1):91-99.
- Yurdacan B. Hepatosellüler karsinomada üsnik asit ve sorafenib'in kombin tedavi olarak anti- tümöral etkilerinin araştırılması. Tıbbi Biyoloji Anabilim Dalı, Yüksek Lisans Tezi, Bursa, 2017 (Tez Danışmanı: Prof.Dr. Ünal EGELİ).
- Zhao JA, Peng L, Geng CZ, Liu YP, Wang X, Yang HC, Wang SJ. Preventive effect of hydrazino curcumin on carcinogenesis of diethylnitrosamine-induced hepatocarcinoma in male SD rats. *AsianPac J Cancer Prev.* 2014;15(5):2115-21.
- Zhu Y, Wang PP, Zhao J, Green R, Sun Z, Roebouthan B, Squires J, Buehler S, Dicks E, Zhao J, Cotterchio M, Campbell PT, Jain M, Parfrey PS, McLaughlin JR. Dietary N-nitroso compounds and risk of colorectal cancer: a case control study in New found land and Labrador and Ontario, Canada. *Br J Nutr.* 2014 Mar 28;111(6):1109-17.

7. ÖZGEÇMİŞ

1987 yılı İstanbul doğumludur. İlköğrenimini 2002 yılında Demirgöl İlköğretim Okulu'nda tamamladıktan sonra lise eğitimini Antalya Gazi Lisesi'nde tamamladı. 2006 yılında Selçuk Üniversitesi Fen Fakültesi Biyoloji Bölümünü kazandı. 2010 yılında mezun olduktan sonra aynı yıl Necmettin Erbakan Üniversitesi Meram Tıp Fakültesinde Histoloji - Embriyoloji Ana Bilim Dalı'nda Yüksek Lisans eğitimine başladı. 2013 yılında yüksek lisans eğitimini tamamladı. 2014 yılında Necmettin Erbakan Üniversitesi Meram Tıp Fakültesinde Histoloji - Embriyoloji (Tıp) Ana Bilim Dalı'nda doktora eğitimine başladı. 2015 yılında KTO Karatay Üniversitesi Tıp Fakültesinde araştırma görevlisi olarak başladı.2017 yılında Necmettin Erbakan Üniversitesi Sağlık Bilimleri Enstitüsü Histoloji-Embriyoloji Anabilim Dalı'nda Doktora eğitimini tamamladı.

8. EKLER



T.C.
NECMETTİN ERBAKAN ÜNİVERSİTESİ
KONÜDAM Deneysel Tıp Uygulama ve
Araştırma Merkezi Müdürlüğü



Karar Sayısı: 2016 – 006

Karar Tarihi: 26.02.2016

Necmettin Erbakan Üniversitesi Meram Tıp Fakültesi Histoloji ve Embriyoloji A.D.'den Prof.Dr.Aydan ÖZGÖRGÜLÜ ve K.T.O. Karatay Üniversitesi Tıp Fakültesi Histoloji ve Embriyoloji A.D.'den Arş.Gör.Seda ÇETİNKAYA tarafından sunulan "**Dietilnitrozamin İle Hepatosellüler Karsinom Oluşturulmuş Ratlarda Resveratrolün Koruyucu Etkilerinin Araştırılması**" başlıklı tez projesi 10 üyenin katılımı ile değerlendirildi.

Projede 5 grupta toplam 35 adet sıçan kullanılacağı ve sıçanların anestezi altında servikal dislokasyon ile sakrifiye edileceği bildirilmiştir.

Projenin deney hayvanlarına ilişkin yönlerinin, Necmettin Erbakan Üniversitesi KONÜDAM Deneysel Tıp Uygulama ve Araştırma Merkezi Hayvan Deneyleri Yerel Etik Kurulu Yönergesi'ndeki ilgili maddeler gereğince "Etik Kurallara Uygunluk Esası" dikkate alınarak hazırlandığı belirlenmiştir.

Necmettin Erbakan Üniversitesi KONÜDAM Deneysel Tıp Uygulama ve Araştırma Merkezi Hayvan Deneyleri Yerel Etik Kurulu Yönergesi'ndeki ilgili maddelerde belirtilen başvuru sahibinin sorumlulukları ve hayvan deneyleri ile ilgili etik ilkeler saklı kalmak koşulu ile projenin hazırlanmasında yönerge ilkelerine uyulduğu ve çalışmanın deneysel kısmını gerçekleştirecek araştırmacıların deney hayvanları kullanım sertifikasına sahip olduğu dikkate alınarak projenin hayvan kullanım etiği açısından "**Uygun**" olduğuna oybirliği ile karar verilmiştir.

Prof.Dr.Selim KUTLU
Başkan

Prof.Dr.Lema TAVLI
Üye

Prof.Dr.Ayşe Saide
ŞAHİN
Üye

Prof.Dr.Mehmet GÜL
Üye

Doç.Dr.Ercan KURAR
Üye

Doç.Dr.Tevfik
KÜÇÜKKARTALLAR
Üye

Yrd.Doç.Dr.Hasan
Hüseyin KOZAK
Üye

Yrd.Doç.Dr.Ömer
TANYELİ
Üye

Vet.Hek.Halil Aydın
ŞİMŞEK
Üye-Katılmadı

Vet.Hek.Alpaslan ÖZKÜRKÇÜLER
Üye

Mustafa ŞİRİN
Üye

Adres : Meram Tıp Fakültesi Kampüsü 42080 Akyokuş – Meram / KONYA
Tel : +90 332 223 71 11
Faks : +90 332 223 71 24
e-posta : konudam@konya.edu.tr
Elektronik Ağ : <http://www.konya.edu.tr/merkezler/konudam>