

TÜRKİYE CUMHURİYETİ  
NECMETTİN ERBAKAN ÜNİVERSİTESİ  
SAĞLIK BİLİMLERİ ENSTİTÜSÜ

**FETAL KADAVRALARDA DERİN ENSE KASLARININ  
MORFOLOJİSİ VE KOMŞU YAPILARLA İLİŞKİLERİ**

ÜMMÜHAN YAĞMURKAYA

YÜKSEK LİSANS TEZİ

ANATOMİ ANABİLİDİM DALI

PROF. DR. İSMİHAN İLKNUR UYSAL

KONYA 2018

**İÇ KAPAK**

TÜRKİYE CUMHURİYETİ  
NECMETTİN ERBAKAN ÜNİVERSİTESİ  
SAĞLIK BİLİMLERİ ENSTİTÜSÜ

**FETAL KADAVRALARDA DERİN ENSE KASLARININ  
MORFOLOJİSİ VE KOMŞU YAPILARLA İLİŞKİLERİ**

ÜMMÜHAN YAĞMURKAYA

YÜKSEK LİSANS TEZİ

ANATOMİ ANABİLİDİM DALI

PROF. DR. İSMİHAN İLKNUR UYSAL

Bu araştırma Necmettin Erbakan Üniversitesi Bilimsel Araştırma Projeleri Koordinatörlüğü tarafından 181318011 proje numarası ile desteklenmiştir.

KONYA 2018

## TEZ ONAY SAYFASI

Necmettin Erbakan Üniversitesi Sağlık Bilimleri Enstitüsü Anatomi Anabilim Dalı Yüksek Lisans Öğrencisi Ümmühan YAĞMURKAYA'nın "FETAL KADAVRALARDA DERİN ENSE KASLARININ MORFOLOJİSİ VE KOMŞU YAPILARLA İLİŞKİLERİ" başlıklı tezitarafımızdan incelenmiş; amaç, kapsam ve kalite yönünden Yüksek Lisans Tezi olarak kabul edilmiştir.

ANATOMİ ABD / 11. 12. 2018

Tez Danışmanı

Prof. Dr. İsmihan İlknur UYSAL

N. E. Ü. Meram Tıp Fakültesi Anatomi ABD

İmzası

Jüri Üyesi

Prof. Dr. Mustafa BÜYÜKMUMCU

N. E. Ü. Meram Tıp Fakültesi

Anatomi ABD

İmzası

Jüri Üyesi

Prof. Dr. Nadire ÜNVER DOĞAN

Selçuk Ün. Tıp Fakültesi

Anatomi ABD

İmzası

Yukarıdaki tez, Necmettin Erbakan Üniversitesi Sağlık Bilimleri Enstitüsü Yönetim Kurulunun 20.12.2018 tarih ve 26/05 sayılı kararı ile onaylanmıştır.

Prof. Dr. Kısmet Esra NURULLAHOĞLU ATALIK

Enstitü Müdürü

İmzası



## APPROVAL

We certify that we have read this dissertation entitled “MORPHOLOGY OF SUBOCCIPITAL MUSCLES AND RELATIONSHIP WITH SURROUNDING STRUCTURES IN FETAL CADAVERS” by “Ümmühan YAĞMURKAYA” that in our opinion it is fully adequate, in scope and quality, as dissertation for the degree of Master of Science in the Department of “Anatomy A.B.D.”, Institute of Health Sciences, University of Necmettin Erbakan

Konya, Turkey / 11. 12. 2018

Principal Advisor

Prof. Dr. İsmihan İlknur UYSAL

N. E. Ü. Meram Tıp Fakültesi Anatomi ABD

Signature

Examination Committee Member

Prof. Dr. Mustafa BÜYÜKMUMCU  
Meram Tıp Fakültesi Anatomi ABD

Signature

Examination Committee Member

Prof. Dr. Nadire ÜNVER DOĞAN N. E. Ü.  
Selçuk Üniv. Tıp Fakültesi Anatomi ABD

Signature

This thesis has approved for the University of Necmettin Erbakan Institute of Health Sciences.

Prof. Dr. Kısmet Esra NURULLAHOGLU ATALIK

Director of Institute of Health Sciences

Date and Signature

Signature

## BEYANAT

Bu tezin tamamının kendi çalışmam olduğunu, planlanmasından yazımına kadar hiçbir aşamasında etik dışı davranışımın olmadığını, tezdeki bütün bilgileri akademik ve etik kurallar içinde elde ettiğimi, tez çalışmasıyla elde edilmeyen bütün bilgi ve yorumlara kaynak gösterdiğimi ve bu kaynakları kaynaklar listesine aldığımı, tez çalışması ve yazımı sırasında patent ve telif haklarını ihlal edici bir davranışımın olmadığını beyan ederim.

Tarih 11.12.2018

Ümmühan YAĞMURKAYA

İmzası



Bu sayfa hakkında

Bu sizin ödev kutunuzdur. Bir yazılı ödevi görüntülemek için yazılı ödevin başlığını seçin. Bir Benzerlik Raporunu görüntülemek için yazılı ödevin benzerlik sütunundaki Benzerlik Raporu ikonunu seçin. Tıklanabilir durumda olmayan bir ikon Benzerlik Raporunun henüz oluşturulmadığını gösterir.

## FETAL KADAVRALARDA DERİN ENSE KASLARININ MORFOLOJİ...

Gelen Kutusu | Görüntüleniyor: yeni ödevler ▼

Dosyayı Gönder Çevrimiçi Derecelendirme Raporu | Ödev ayarlarını düzenle | E-posta bildirmeyenler

[Sil](#) [İndir](#) [Şuraya taşı...](#)

<input type="checkbox"/>	Yazar	Başlık	Benzerlik	web	yayın	student papers	Puanla	cevap	Dosya	Ödev Numarası	Tarih
<input type="checkbox"/>	Ümmühan Yamurkaya	FETAL KADAVRALARDA DERİN ENSE KASLARININ...	%6 <input type="text" value="%6"/>	5%	5%	3%	--	--	ödev indir	1039495423	15-Kas-2018

Prof. Dr. İsmihan İKNER UYSAL

## ÖNSÖZ

Bu çalışma Necmettin Erbakan Üniversitesi Meram Tıp Fakültesi Anatomi Dalı Mikrodiseksiyon Laboratuvarı'nda gerçekleştirilmiştir. Çalışmada anomalisi olmayan 15 abort fetal kadavra kullanılmıştır.

Bu çalışma fetal dönem boyunca derin ense kaslarının gelişimi, ve suboksipital bölgedeki sinirlerin seyri ve yine bu bölgedeki anatomik varyasyonların belirlenmesi amacıyla yapılmıştır. Yapmış olduğumuz bu çalışmanın periferik sinir cerrahisinde özellikle n. occipitalis major'un teşhisinde, blokajında ve plastik cerrahi alanında yararlarının olacağı kanısındayız.

Öncelikle tez konusunu seçerken isteklerimi göz önünde bulundurup bana yardımcı olan, ilgi ve desteğini hiçbir zaman esirgemeyen tez danışmanım Prof. Dr. İsmihan İlknur UYSAL'a,

Yardımlarını ve bilgilerini tüm çalışma boyunca paylaştan, ilgisi ve desteğiyle her zaman yanımda olan Öğr. Gör. Anıl Didem AYDIN KABAKÇI'ya,

Manevi destekleriyle her zaman yanımda olan ve bunu hissettiren anabilim dalı başkanı Prof. Dr. Mustafa BÜYÜKMUMCU'ya, yüksek lisans ders döneminde değerli bilgiler edindiğim Prof. Dr. Muzaffer ŞEKER'e, Prof. Dr. Aynur E. ÇİÇEKÇİBAŞI'na, Doç. Dr. M. Tuğrul YILMAZ'a, Doç. Dr. Işık TUNCER'e, Öğr. Gör. Duygu Akın SAYGIN'a, Araştırma Görevlisi Dr. Gülay AÇAR'a,

Gecemi geceleri, gündüzümü gündüzleri yapan, ihtiyaç duyduğumda her zaman yanımda olan başta babam Osman YAĞMURKAYA olmak üzerecânım aileme sonsuz teşekkür ederim.

## İÇİNDEKİLER

İÇ KAPAK.....	i
TEZ ONAY SAYFASI.....	i
APPROVAL.....	ii
BEYANAT.....	iii
TURNİTİN RAPORU.....	iv
ÖNSÖZ .....	v
İÇİNDEKİLER .....	vi
SİMGELER VE KISALTMALAR.....	ix
RESİMLER LİSTESİ .....	xi
ŞEKİLLER LİSTESİ .....	xiii
TABLolar LİSTESİ.....	xv
ÇİZELGE LİSTESİ.....	xvi
ÖZET.....	xvii
ABSTRACT.....	xix
1. GİRİŞ.....	1
2. GENEL BİLGİLER .....	2
2.1. Sinir Sisteminin Embriyolojik Gelişimi .....	2
2.2. Kas Sisteminin Embriyolojik Gelişimi.....	4
2.3. Suboksipital Bölge Anatomisi.....	5
2.3.1. Yüzeysel ve Orta Tabaka.....	6
2.3.1.1. Musculus Trapezius .....	6
2.3.1.2. Musculus Semispinalis Capitis .....	7

2.3.2.	Derin Tabaka.....	8
2.3.2.1.	Musculus Rectus Capitis Posterior Major .....	8
2.3.2.2.	Musculus Rectus Capitis Posterior Minor .....	9
2.3.2.3.	Musculus Obliquus Capitis Inferior.....	10
2.3.2.4.	Musculus Obliquus Capitis Superior .....	11
2.3.3.	Servikal Spinal Sinirlerin Özellik Gösteren Arka Dalları.....	12
2.3.3.1.	Nervus Suboccipitalis .....	13
2.3.3.2.	Nervus Occipitalis Major.....	14
2.3.3.3.	Nervus Occipitalis Tertius .....	16
2.3.4.	Regio Suboccipitale’de Yer Alan Vertebralar .....	17
3.	GEREÇ VE YÖNTEM.....	18
3.1.	Diseksiyon Öncesi Kemik Oluşumlara Ait Morfometrik Ölçümler .....	19
3.1.1.	Bimastoid Uzunluk Ölçümü.....	19
3.1.2.	Protuberantia Occipitalis Externa ile Processus Mastoideus Arası Uzaklık.....	19
3.1.3.	Processus Mastoideus ile Linea Intermedia Arasındaki Uzaklık.....	20
3.1.4.	Protuberantia Occipitalis Externa ile Linea İntermastoidea Arası Uzaklık .....	21
3.2.	Diseksiyon Sırasında Yapılan Morfometrik Ölçümler.....	21
3.2.1.	Nervus Occipitalis Tertius’un Linea Intermedia’ya ve Linea Nuchalis Superior’a Uzaklığı .....	21
3.2.2.	Nervus Occipitalis Major’un Linea Intermedia’ya ve Linea Nuchalis Superior’a Uzaklığı .....	23
3.2.3.	Nervus Occipitalis Major’un Musculus Semispinalis Capitis ile İlişkisi.....	24
3.2.4.	Nervus Occipitalis Major’un Musculus Obliquus Capitis Inferior ile İlişkisi.....	25
3.2.5.	Derin Ense Kasları Origo, İnsersiyon ve Uzunluk Ölçümleri.....	26
4.	BULGULAR.....	31

4.1. Nervus Occipitalis Major'un Musculus Trapezius'un Aponeurosu ile İlişkisi.....	35
4.2. Nervus Occipitalis Major'un Musculus Semispinalis Capitis'e Göre Değerlendirilmesi .....	36
4.3. Nervus Occipitalis Major'un Musculus Obliquus Capitis Inferior İle İlişkisi.....	41
4.4. Derin Ense Kasları ve Musculus Semispinalis Capitis'in Innervasyonu ....	42
4.5. Musculus Rectus Capitis Posterior Minor Varyasyonu .....	44
5. TARTIŞMA.....	46
6. SONUÇ VE ÖNERİLER.....	56
7. KAYNAKLAR .....	57

## SİMGELER VE KISALTMALAR

A :Arteria

C<sub>1</sub> : Vertebrae cervicale I

C<sub>3</sub> : Vertebrae cervicale III

C<sub>4</sub> :Vertebrae cervicale IV

CXI : XI. kraniyal sinir (Nervus accessorius)

Ligg : Ligamenta

M : Musculus

Mm : Musculi

N :Fetus sayısı

N : Nervus

V :Vena

R : Ramus

Rr : Rami

POE-PM : Protuberantia occipitalis externa ile processus mastoideus arası uzaklık

PM-LI : Processus mastoideus ile linea intermedia arası uzaklık

POE-LIM : Protuberantia occipitalis externa ile linea intermastoides arası uzaklık

OT-LI : N. occipitalis tertius ile linea intermedia arası uzaklık

OT-LNS : N. occipitalis tertius ile linea nuchalis superior arası uzaklık

OM-LI<sub>1</sub> : N. occipitalis major'un m. trapezius'un aponerosu'nu deldiği nokta ile linea intermedia arası uzaklık

OM-LI<sub>2</sub> : N. occipitalis major'un m. semispinalis capitis'i deldiđi nokta ile  
linea intermedia arası uzaklık

OM-LNS : N. occipitalis major'un m. semispinalis capitis'i deldiđi nokta ile  
linea nuchalis superior arası uzaklık

RCPM-O : M. rectus capitis posterior major origo geniřliđi

RCPM-I : M. rectus capitis posterior major insertio geniřliđi

RCPM-U : M. rectus capitis posterior major'un uzunluđu

RCPm-O : M. rectus capitis posterior minor origo geniřliđi

RCPm-I : M. rectus capitis posterior minor insertio geniřliđi

RCPm-U : M. rectus capitis posterior minor'un uzunluđu

OCS-O : M. obliquus capitis superior origo geniřliđi

OCS-I : M. obliquus capitis superior insertio geniřliđi

OCS-U : M. obliquus capitis superior'un uzunluđu

OCI-O : M. obliquus capitis inferior origo geniřliđi

OCI-I : M. obliquus capitis inferior insertio geniřliđi

OCI-U : M. obliquus capitis inferior'un uzunluđu

## RESİMLER LİSTESİ

Resim 1: N. occipitalis tertius'un linea intermedia (A) ve linea nuchalis superior'a (B) uzaklığının ölçümü. ....	22
Resim 2: N. occipitalis major'un m. trapezius aponeurosu, linea intermedia ve linea nuchalis superior ile ilişkisi.....	23
Resim 3: N. occipitalis major'un m. semispinalis capitis'i deldiği noktanın orta hatta olan uzaklığı. ....	24
Resim 4: N. occipitalis major'un m. semispinalis capitis ile ilişkisi .....	25
Resim 5: Sol tarafında N. occipitalis major'un m. obliquus capitis inferior'un altından geçmesi.....	26
Resim 6: Sol tarafta m. rectus capitis posterior major'a ait morfometrik ölçümler... 27	
Resim 7: Sol tarafta m. rectus capitis posterior minor'e ait morfometrik ölçümler. .. 28	
Resim 8: Sol tarafta m. obliquus capitis inferior'a ait morfometrik ölçümler..... 29	
Resim 9: Sol tarafta m. obliquus capitis superior'a ait morfometrik ölçümler. .... 30	
Resim 10: N. occipitalis major'un m. trapezius'un aponeurosu'nu bilateral olarak delmesi .....	36
Resim 11: Sol tarafta n.occipitalis major'un m. semispinalis capitis'in 1/3 medialinden çıkışı .....	37
Resim 12: Sağ tarafta, n. occipitalis major'un musculus semispinalis capitis'i delmeden orta hattın çıkışı. ....	38
Resim 13: Sağ tarafta n. occipitalis major ve eşlik eden ikinci dalın birlikte m. semispinalis capitis'i delmesi.....	39
Resim 14: Sağ tarafa ait fetal kadavrada n. occipitalis major'un m. semispinalis capitis'i iki farklı noktada 3 dal halinde delmesi .....	40

Resim 15: Sol tarafa ait fetal kadavrada n. occipitalis major'un m. semispinalis capitis'i medial ve lateral olmak üzere iki noktada delmesi. ....	40
Resim 16: Sol tarafa ait diři fetal kadavrada n. occipitalis major'un m. obliquus capitis inferior'un altından ve lateralinden geçmesi .....	41
Resim 17: Sağ tarafa ait erkek fetal kadavrada derin ense kaslarının innervasyonu..	42
Resim 18: Sol tarafa ait diři fetal kadavrada m. semispinalis capitis'in innervasyonu.....	43
Resim 19: Sol tarafa ait erkek fetal kadavrada m. rectus capitis posterior minor'un ligament şeklinde görülmesi. ....	44
Resim 20: Sağ tarafa ait erkek fetal kadavrada m. rectus capitis posterior minor'e ait liflerin ince olması.....	45
Resim 21: Erkek fetal kadavrada bilateral olarak m. rectus capitis posterior minor gözlenmedi. ....	45
Resim 22: M. rectus capitis posterior major ve m. rectus capitis posterior minor'un varyasyonu .....	51
Resim 23: Sağ ve sol n. occipitalis major'un seyri .....	55

## ŞEKİLLER LİSTESİ

Şekil 1: Nöral tüp ve nöral krest. ....	3
Şekil 2: Periferik sinirlerin gelişimi. ....	4
Şekil 3: 5 haftalık insan embriyosunda somit taslağı. Sağdan bakış.....	5
Şekil 4: M. trapezius'un arkadan görünümü. ....	7
Şekil 5: M. semispinalis capitis ve komşulukları.....	8
Şekil 6: M. rectus capitis posterior major'un, posterior ve lateralden görünümü.....	9
Şekil 7: M. rectus capitis posterior minor'un, posterior ve lateralden görünümü.....	10
Şekil 8: M. obliquus capitis inferior'un, posterior ve lateralden görünümü .....	11
Şekil 9: M. obliquus capitis superior'un, posterior ve lateralden görünümü. ....	12
Şekil 10: Ense bölgesindeki spinal sinir dalları. ....	13
Şekil 11: N. suboccipitalis ve seyri .....	14
Şekil 12: N. occipitalis major ve seyri .....	15
Şekil 13: N. occipitalis major'un çıkış yeri ve deri innervasyonu.....	16
Şekil 14: N. occipitalis tertius ve seyri. ....	17
Şekil 15: Atlas ve axis'in birbiriyle ve diğer vertebralarla ilişkisi. ....	18
Şekil 16: Bimastoid çap ölçümü. ....	19
Şekil 17: Protuberantia occipitalis externa ile processus mastoideus arası mesafe ölçümü.....	20
Şekil 18: Processus mastoideus ve linea intermedia arasındaki mesafe ölçümü .....	20
Şekil 19: Protuberantia occipitalis externa ile linea intermastodea arası uzaklık ölçümü.....	21

Şekil 20: N. occipitalis major'un, m. obliquus capitis inferior altından seyri. ....	47
Şekil 21: N. occipitalis major'un blokajı. ....	50
Şekil 22: N. occipitalis major ile m. semispinalis capitis arasındaki ilişkiyi gösteren parametreler (A), n. occipitalis major'un m. trapezius'un aponeurosu'nu deldiği noktaya ait parametreler (B), kafadaki external çıkıntılar ile a. occipitalis ve m. obliquus capitis inferior arasındaki ilişki (C).....	52
Şekil 23: Fetal kadavralarda n. occipitalis major ve n. occipitalis tertius'un çevre yapılarla ilişkileri .....	53

## TABLULAR LİSTESİ

Tablo 1: Erkek ve diři kadavralarda ölçüm verileri .....	32
Tablo 2: Erkek fetal kadavralarda sağ-sol ölçüm verilerinin karşılaştırılması .....	33
Tablo 3: Diři fetal kadavralarda sağ-sol ölçüm verilerinin karşılaştırılması. ....	34
Tablo 4: N. occipitalis major'un m. trapezius'un aponeurosu (TA) ile ilişkisinin cinsiyet ve taraflar arası dağılımı. ....	35
Tablo 5: N. occipitalis major'un m. semispinalis capitis'e göre konumu .....	37
Tablo 6: Fetal kadavralarda n. occipitalis major ve dal sayısının m. semispinalis capitis (SSC) ile olan ilişkisi. ....	39
Tablo 7: M. semispinalis capitis'in innervasyonu. ....	43
Tablo 8: M. semispinalis capitis innervasyonunun cinsiyetlere ve taraflara göre dağılımı. ....	43
Tablo 9: Parametreler arası korelasyon ilişkisi .....	45

## ÇİZELGE LİSTESİ

Çizelge 1: N. occipitalis major'un m. trapezius'un aponeurosu ile ilişkisi..... 35

Çizelge 2: N. occipitalis major'un, m. semispinalis capitis ile ilişkisinin diğer araştırma sonuçları ile karşılaştırılması..... 54

## ÖZET

### FETAL KADAVRALARDA DERİN ENSE KASLARININ MORFOLOJİSİ VE KOMŞU YAPILARLA İLİŞKİLERİ

Regio suboccipitalis, kafa iskeleti ile columna vertebralis'in üst kısmı arasındaki eklem çevresini içeren bölgedir. Yüzeyinde m. trapezius ile m. semispinalis capitis bulunur. Derininde derin ense kasları olarak sınıflandırılan m. rectus capitis posterior major, m. rectus capitis posterior minor, m. obliquus capitis inferior ve m. obliquus capitis superior yer alır. Regio suboccipitalis, içerisinde önemli anatomik oluşumları barındırması nedeniyle bölgede gerçekleştirilecek invaziv girişimler açısından önem arz etmektedir. Bu çalışmanın amacı derin ense kaslarının morfolojik olarak değerlendirilmesi, n. occipitalis major ve n. occipitalis tertius'un regio occipitalis'teki seyirleri ve kaslar ile ilişkisi hakkında detaylı anatomik bilgiye sahip olmaktır.

Çalışma, Necmettin Erbakan Üniversitesi Meram Tıp Fakültesi Anatomi Anabilim Dalı'nda bulunan fetal kadavra koleksiyonu'nda yer alan 15 adet fetal kadavra (7 erkek, 8 dişi) üzerinde gerçekleştirildi. Diseksiyonlar mikrodiseksiyon mikroskopu altında yapıldı. Morfometrik ölçümler için (n. occipitalis tertius'un ve n. occipitalis major'un m. trapezius'un aponörozunu deldiği yerin linea nuchalis superior'a uzaklığı, n. occipitalis major'un m. semispinalis capitis deldiği yer ile dalları arası mesafe, derin ense kaslarının origo, insersiyon genişliği ve kasların uzunlukları) elektronik kumpas kullanıldı. N. occipitalis major'un, m. semispinalis capitis ve m. obliquus capitis inferior'a göre konumu belirlendi. Ayrıca derin ense kaslarının ve m. semispinalis capitis'in innervasyonları belirlenerek çalışma sırasında tespit edilen varyasyonlar not edildi.

Kaslar ile ilgili ölçümler değerlendirildiğinde sadece m. obliquus capitis inferior'un origo genişliği ile m. obliquus capitis superior'un uzunluğunun cinsiyetlere göre istatistiksel olarak anlamlı farklılık ( $p < 0.05$ ) gösterdiği tespit edildi. N. occipitalis major'un fetal kadavraların 27 (% 90)'sinde tek parça halinde, 3 (%10)'ünde birden fazla parça halinde m. semispinalis capitis'in medial kısmını delerek çıktığı gözlemlendi. Kadavraların 29 (%96.7)' unda n. occipitalis major'un kasın içerisinden, 1 (%3.3)'inde ise medialinden geçtiği belirlendi.

Bölgede yer alan n. occipitalis major'un seyri sırasında komşu kasları delmesi nedeni ile tuzak nöropatileri görülebilir. Özellikle bu tuzak nöropatilerin neden olduğu baş ağrısının tedavisinde n. occipitalis major'un blokajı oldukça önemlidir. Bölgede yapılacak cerrahi girişimler ve/veya sinir blokajlarında bölgedeki sinirlerin seyri ve kaslar ile ilişkisi hakkında detaylı anatomik bilgiye sahip olmanın faydalı olacağı kanaatindeyiz.

**Anahtar Kelimeler:** Derine ense kasları, morfoloji, n.occipitalis major,n. occipitalis tertius

## **ABSTRACT**

### **MORPHOLOGY OF DEEP NUCHAL MUSCLES IN FETAL CADAVERS AND ITS RELATIONSHIP WITH ADJACENT STRUCTURES**

**Objective:** Regio suboccipitalis is the region containing the joint between the head skeleton and the upper part of the columna vertebralis. Tapezius and semispinalis capitis muscle are located at superficial. Rectus capitis posterior major, rectus capitis posterior minor, obliquus capitis superior and obliquus capitis inferior classified as back of the neck muscles are located at deep. Regio suboccipitalis is important in terms of invasive interventions in the region due to the presence of important anatomical structures within it. The aim of this study is to evaluate back of the neck muscles morphologically, course of greater occipital nerve and third occipital nerve in occipital region and have detailed anatomical knowledge about relationship between muscles and nerves.

**Method:** This study was conducted on 15 fetal cadavers (7 males, 8 females) in the fetal cadaver collection at Department of Anatomy, Faculty of Meram Medicine, University of Necmettin Erbakan. The dissections were made under microdissection microscope. Electronic caliper was used for morphometric measurements (the distance between superior nuchal line and the point where the greater occipital nerve and third occipital nerve emerged the aponeurosis of trapezius muscle, the distance between greater occipital nerve where it emerged the semispinalis capitis muscle and the point where it gives first branch, width of origo and insertio of back of the neck muscles and length of back of the muscles). Also, the position of the greater occipital nerve was determined according to semispinalis capitis and obliquus capitis inferior. In addition, innervation of the back of the muscles were detected and the variations were noted during the study.

**Results:** When the measurements related to the muscles were evaluated, it was found that only the origo width of obliquus capitis inferior muscle and the length of obliquus capitis superior muscle was statistically significant ( $p < 0.05$ ) between genders. It was observed that greater occipital nerve pierced the semispinalis capitis in one piece in 27 (90%) of the fetal cadavers. In 3 (10%) fetal cadavers, more than one branch of greater occipital nerve pierced the semispinalis capitis. It was

determined that the greater occipital nerve passed through the semispinalis capitis muscle in 29 (96.7) of fetal cadavers and passed from medial edge of muscle in 1(3.3%).

**Conclusion:** Entrapment neuropathies can be seen by reason of greater occipital nerve pierced the neighbouring muscles in the occipital region. Especially in the treatment of headache caused by these entrapment neuropathies, blockage of greater occipital nerve is very important. We believe that it would be beneficial to have detailed anatomical knowledge about the nerves in this region and the relationship between this nerve and the muscles during the surgical procedures and/or nerve blockages to be performed in the region.

**Keywords:** Back of the muscles, morphology, greater occipital nerve, third occipital nerve

## 1. GİRİŞ

Regio suboccipitalis, oksipital kemik ile birinci boyun omuru (atlas) ve ikinci boyun omurunun (axis) arka yüzleri arasında yer alır. Cranium'un alt kısmı üst sınırı oluştururken, alt sınırını columna vertebralis'in üst kısmındaki eklem oluşturur. Ense bölgesi olarak da bilinen suboksipital bölgenin yüzeyinde musculus (m.) trapezius ile m. semispinalis capitis yer alır. Bu kasların hemen altında m. rectus capitis posterior major, m. rectus capitis posterior minor, m. obliquus capitis superior ve m. obliquus capitis inferior olmak üzere 4 adet derin ense kasları bulunur. Transversospinal kas grubuna dahil olan derin ense kaslarından 3 tanesi suboksipital üçgeni oluşturmaktadır (Arıncı ve Elhan 2005; Netter 2009; Sancak ve Cumhuriyet 2012).

Suboksipital bölgede; üst medialden m. rectus capitis posterior major'un, üst lateralden m. obliquus capitis superior'un, alt lateralden ise m. capitis inferior'un sınırladığı üçgen şeklindeki alana trigonum suboccipitale (suboksipital üçgen) denir. Üçgen yüzeyelinin medialini m. semispinalis capitis, lateralini m. longissimus capitis oluştururken döşemesini 1. servikal vertebranın arcus posterior'u ve membrana atlantooccipitalis posterior oluşturur. Arteria (a.) vertebralis, vena (v.) vertebralis ve nervus (n.) suboccipitalis (1. servikal spinal sinirin ramus [r.] posterior'u) trigonum suboccipitale içinde bulunan oluşumlardır (Sancak ve Cumhuriyet 2012).

Baş ve boyun bölgesinin arka kısmı nöroşirürjik müdahalelere sıkça maruz kalmaktadır. Foramen magnum, üst servikal omurgaya ait müdahaleler, bu bölgede meydana gelen synovial sarkomlar belli başlı yaklaşımlarken bunlara ek olarak oksipital nevrалji cerrahisinde de baş ve boyun üzerindeki sinirlerin yerleşimi son derece önemlidir (Lombardi ve ark. 1995; Tubbs ve ark. 2007). Özellikle bu bölge içinde ve yakınında seyir gösteren n. occipitalis major'un blokajı oksipital nevrалji açısından da önemli bir yere sahiptir (Vanelderden ve ark. 2010).

Servikal bölgenin bazı pozisyonlarında n. occipitalis major'un sıkışması anatomik olarak kanıtlanmıştır (Güvençer ve ark. 2010). Servikal omurganın fleksiyonu esnasında m. obliquus capitis inferior'un üzerinden geçen n. occipitalis major'un, boyun ekstansiyonu sırasında sıkışması ile parestezi ve ağrı oluşur. Bu durum n. occipitalis major'un m. semispinalis capitis ve m. trapezius'un

aponeurozunu delerek ilerlemesinden kaynaklanır(Gille ve ark. 2004; Güvençer ve ark. 2010).

Tubbs ve ark. 2007'de, baş ve boynun arka kısmında sıkça cerrahi işlemlerin yapılmasına rağmen bu bölgedeki kutanöz sinir harabiyetini en aza indirmek için cerrahi işaretlerin şaşırtıcı bir şekilde literatürde eksik olduğunu belirtmiştir.

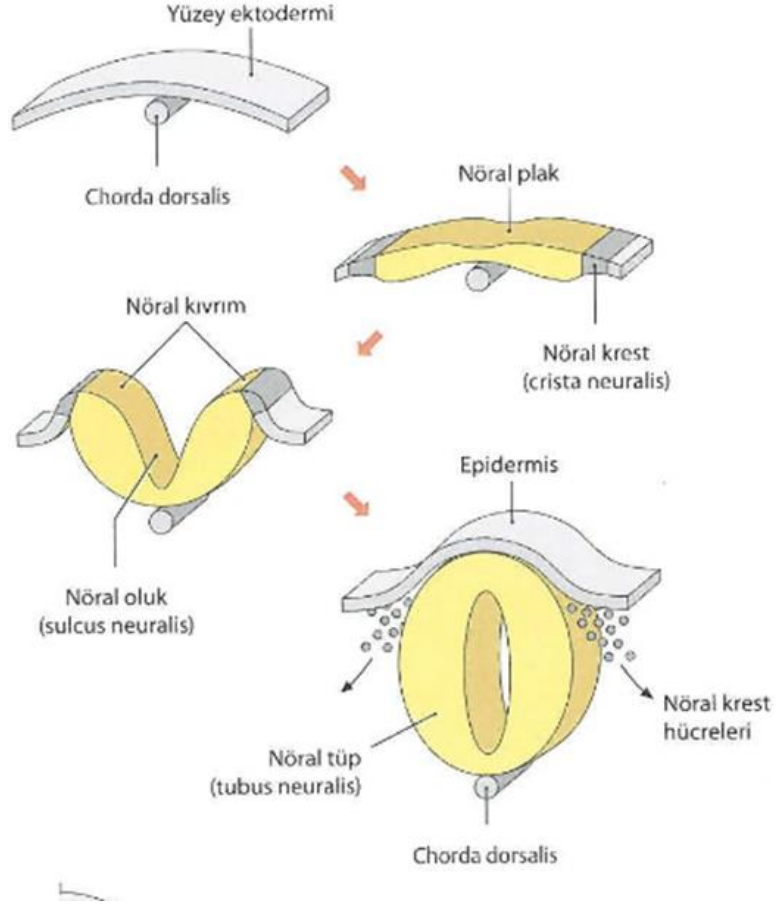
Suboksipital bölge ve buradaki yapılar hakkında detaylı anatomik bilgiye sahip olmak bölgede gerçekleştirilecek cerrahi girişimlerin daha başarılı bir şekilde gerçekleşmesini sağlamaktadır. Bu nedenle çalışma sonucunda elde edeceğimiz verilerin periferik sinir cerrahisinde, plastik cerrahi alanında, nöroloji ve beyin cerrahi de dahil olmak üzere bir çok alanda yol gösterici olacağı kanısındayız.

## **2. GENEL BİLGİLER**

### **2.1. Sinir Sisteminin Embriyolojik Gelişimi**

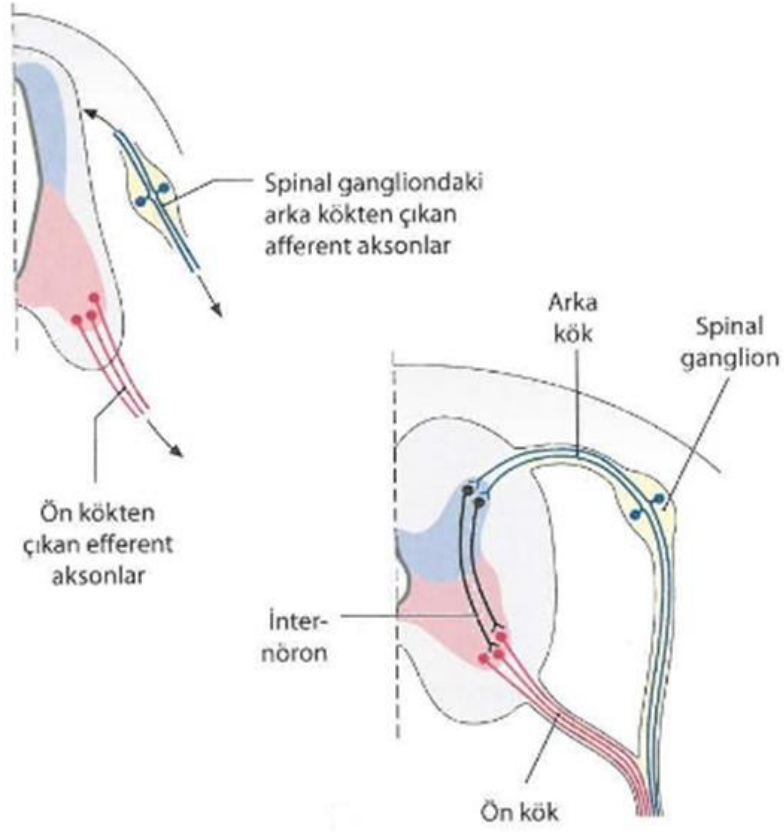
Temelde büyüme süreci olarak görülen embriyolojik gelişme, yapı ve fonksiyonların gelişme olayıdır. Tüm doku ve organların gelişimi, gastrulasyon sırasında oluşan üç germ yaprağından sağlanır. Kendine özgü özellikler kazanmamış bu germ tabakalarına (endoterm, mezoderm, ektoderm) ait hücreler bölünme, göç, farklılaşma ile birbirinden ayrılmakta ve bu şekilde değişik organ sistemlerini oluşturmaktadır. Merkezi sinir sistemi ve periferik sinir sistemi ektoderm tabakasından oluşurken, nöral krest hücreleri nöroektodermden gelişerek spinal sinirleri oluşturur (Moore ve ark., 2016).

Genellikle nöral krest olmak üzere çeşitli kaynaklardan gelişen periferik sinir sistemi kraniyal, spinal ve visseral sinirlerle kraniyal, spinal ve otonomik gangliyonlardan oluşur (Şekil 1). Periferik sinir sisteminin somatik ve visseral hücre nöronları nöral krestten kaynağını alır. Afferent nöronların hücre gövdeleri merkezi sinir sisteminin dışında yer alır. Tüm periferik sinir hücreleri, n. vestibulocochlearis hariç, başlangıçta bipolarken sonrasında iki uzantı hemen birleşerek tek bir uzantı oluşturur. Bu tek uzantının daha sonra ikiye ayrılmasıyla uzantılardan biri dentrit, diğeri akson şeklinde gelişerek unipolar ya da psödounipolar tipteki nöronu meydana getirir (Moore ve ark., 2016).



**Şekil 1:** Nöral tüp ve nöral krest (Schünke ve ark., 2007).

Medulla spinalis'ten çıkan motor sinir liflerinin görülmesi 4. haftanın sonlarında gerçekleşir. Gelişen medulla spinalis'in bazal plağında kaynaklanan sinir lifleri, medulla spinalis'in ventrolateral yüzü boyunca sinir kökleri olarak uzanırlar. Gelişen kas grubuna yönelik lifler ventral sinir kökünü meydana getirir (Şekil 2). Dorsal sinir kökünü oluşturan lifler ise medulla spinalis'in dorsolateral yüzüne göç eden nöral krest hücrelerinden köken alır. Burada bu hücreler spinal gangliyon hücrelerine dönüşür. Dorsal sinir kökü ile ventral sinir kökü spinal siniri oluştururlar ve hemen sonrasında spinal sinir ramus anterior ve ramus posterior olarak ayrılır. Büyük sinir pleksusları ramus anterior tarafından oluşturulur. Ramus posterior'a göre daha büyük bir dal olan ramus anterior'dan ekstremitelerin ve gövde duvarının ventrolateral bölümlerinin innervasyonu sağlanır. Dorsal aksiyal kasların, vertebraların, posterior intervertebral eklemlerin ve sırt derisinin bir bölümü ise ramus posterior tarafından innerve edilir (Moore ve ark., 2016).



Şekil 2: Periferik sinirlerin gelişimi (Schünke ve ark., 2007).

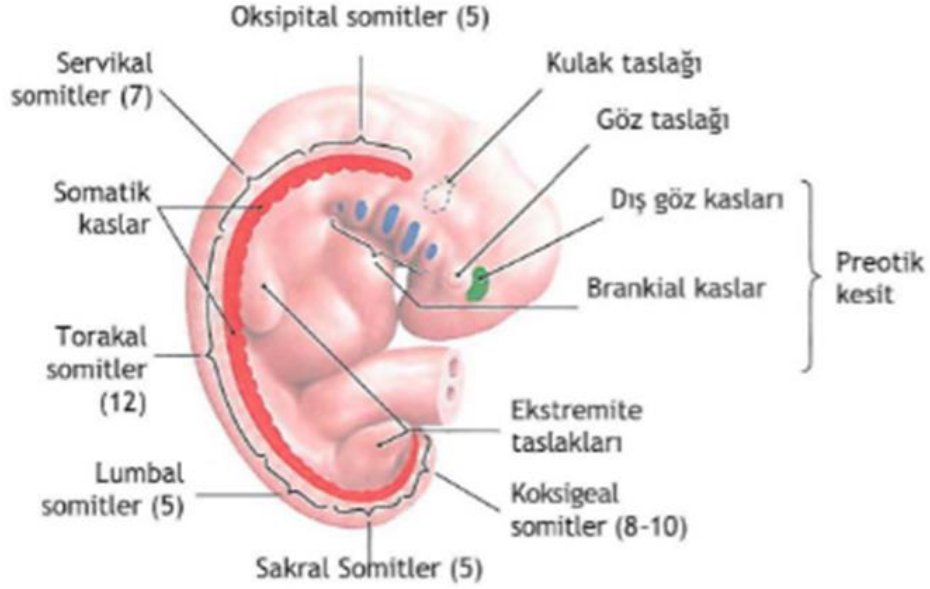## 2.2. Kas Sisteminin Embriyolojik Gelişimi

Çizgili ve çizgisiz kasların çok az bir bölümü ektodermal kökenli olsa da kas sistemi mezodermal germ tabakasından oluşur (Sadler, 1993; Arıncı ve Elhan, 2005). İskelet kas sistemi; oksipital bölgeden sakral bölgeye kadar somitleri ve kraniumdaki somitomerleri oluşturan paraksiyal mezodermden türerler(Sadler, 1993)(Şekil 3).

Baş bölgesinin tüm istemli kasları paraksiyal mezodermden köken alırken baş bölgesindeki özel kas oluşum şekilleri nöral krest hücrelerinden meydana gelen bağ dokusu elemanları tarafından yönlendirilir (Sadler, 1993).

Gövde kasları ise doğrudan myotomlardan köken almaktadır. Suboccipital bölgede bulunan m. obliquus capitis superior, m. obliquus capitis inferior ve m. rectus capitis posterior minor segmentasyonlarını koruyarak ilk teşekkül ettikleri yerde kalırlar. Birbirini takip eden birkaç myotomun birleşmesiyle oluşan kaslardan

biri de m. rectus capitis posterior major'dur. Myotomdan köken alan kaslar kaç myotomun birleşmesi ile oluştularsa eş sayıda omuru atlayarak tutunurlar (Arıncı ve Elhan, 2005).



Şekil 3: 5 haftalık insan embriyosunda somit taslağı. Sağdan bakış (Schünke ve ark., 2007).

### 2.3. Subokspital Bölge Anatomisi

Oksipital kemik ile atlas ve axis'in arka yüzleri arasında bulunan bölge regio suboccipitalis'in üst sınırını cranium'un alt bölümü, alt sınırını ise columna vertebralis'in ilk iki vertebraasının arka bölümü oluşturur. Ense olarak da adlandırılan bu bölge m. trapezius ve m. semispinalis capitis'in derininde yer alır. Bu bölgenin en derininde bulunan transversospinal kas grubuna dahil edilen m. rectus capitis posterior major, m. rectus capitis posterior minor, m. obliquus capitis superior ve m. obliquus capitis inferior kasları başa ekstansiyon hareketi yaptırır. Bu kaslardan m. rectus capitis posterior major (medial kenar), m. obliquus capitis superior (üst lateral kenar) ve m. obliquus capitis inferior (alt kenar) trigonum suboccipitale'yi oluşturur. Üçgenin üzerini mediallyden m. semispinalis capitis, lateralden m. longissimus capitis örter. Üçgen içinden a.v. vertebralis ve n. suboccipitalis geçer. Ayrıca n. occipitalis major ve n. occipitalis tertius da subokspital bölgede bulunduğundan burası sinir ağı

bakımından oldukça zengindir (Arıncı ve Elhan 2005; Netter 2009; Sancak ve Cumhuriyet 2012).

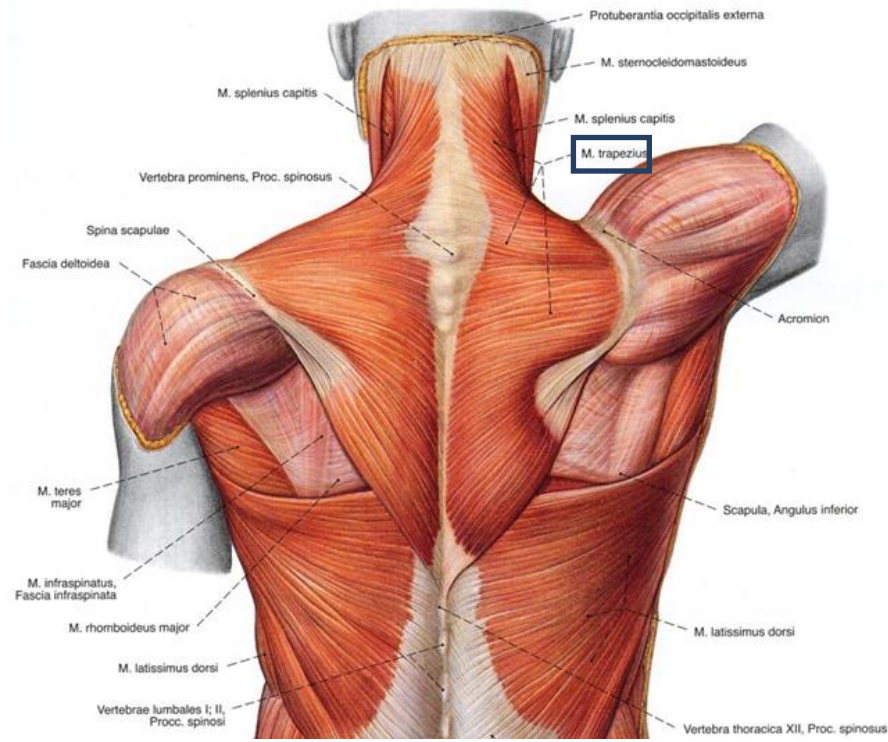
### **2.3.1. Yüzeysel ve Orta Tabaka**

#### **2.3.1.1. Musculus Trapezius**

M. trapezius gelişim ve fonksiyonel bakımdan üst ekstremité ile ilgili olsa da sırtın en yüzeyselinde bulunur. M. trapezius torakal, servikal ve kısmen de omzun arka kısmında yer alır. Fonksiyonel açıdan pars superior, pars media ve pars inferior olmak üzere üç parçada incelenir (Taner, 2000; Arıncı ve Elhan, 2005)(Şekil 4).

Pars superior'u linea nuchae superior'un medial üçüncü kısmından, protuberantia occipitalis externa, servikal vertebra'ların (C1-C7) processus spinosus'ları ve ligamentum nuchae'dan başlar. Pars media'sı ligamenta (ligg.) supraspinalia ve torakal vertebra'ların (T1-T6) processus spinosus'larından başlar. Pars inferior'u ligg. supraspinalia ve torakal vertebra'ların (T6-T12) processus spinosus'larından başlar. Pars superior'u clavicula'nın lateral 1/3'lük kısmında, pars media'sı acromion'un medialinde, pars inferior'u ise spina scapulae'da sonlanır.

M. trapezius, n. accessorius (CXI) tarafından innerve edilir. Kasın pars superior'u baş ve boyun sabit durumdayken scapula'yı içe ve yukarıya çeker ama scapula diğer kaslar tarafından tespit edilmiş ise bu durumda başı ve boynu kendi tarafına doğru eğer. Pars media'sı scapulayı columna vertebralislere yaklaştırarak scapula adduksiyonunu gerçekleştirir. Pars inferior'u scapulayı aşağı ve mediale doğru çekerek cavitas glenoidalis'i yukarıya doğru döndürür. Tüm bölümleri aynı anda kasıldığı zamanda m. serratus anterior ile beraber cavitas glenoidalis'i yukarı doğru döndürerek kolun hiperadduksiyonunu sağlar (Taner, 2000; Netter, 2009).



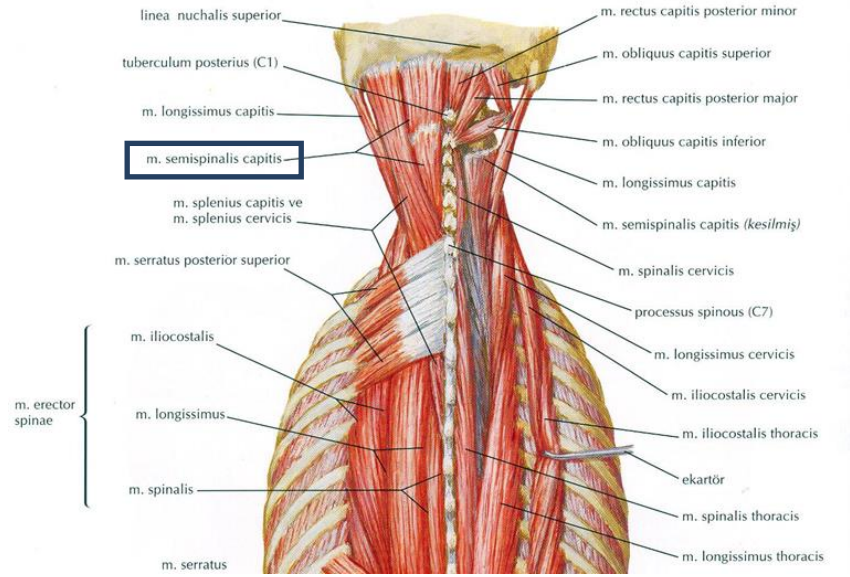
Şekil 4: M. trapezius'un arkadan görünümü (Sobotta, 1994).

### 2.3.1.2. Musculus Semispinalis Capitis

M. erector spinae'nin en derininde bulunan kaslardan biri m. semispinalis'dir. Omurların transvers çıkıntılarında başlayıp içeri ve yukarıya doğru ilerleyerek üstteki omurların spinal çıkıntılarında yapışmasından dolayı transversospinal kas grubuna dahil edilir. 3 bölümden oluşan kasın regio suboccipitalis'te görülen kısmı m. semispinalis capitis olarak adlandırılır. Origo yerinde ayrı ayrı kas huzmeleri olarak başlayan m. semispinalis capitis yukarıya çıktıkça kalın ve diğer kaslara oranla daha hacimli bir hal alır. M. semispinalis capitis, m. splenius capitis ile ayrı ayrı bulunsa da çoğu zaman kaynaşmaktadırlar. M. splenius capitis derininde, muscoli (Mm.) suboccipitales'in yüzeyinde bulunan bu kasın lateralinde m. longissimus capitis ile m. longissimus cervicis bulunur. Üzerinde transvers yönde kiriş yapılarının bulunması nedeniyle bu kasa m. biventer cervicis de denir.

M. semispinalis capitis, ilk 6 veya 7 torakal vertebra ile son servikal vertebra'nın transvers çıkıntısından başlar. Oksipital kemikte linea nuchalis superior ile linea nuchalis inferior arasında sonlanır (Şekil 5).

M. semispinalis capitis, servikal spinal sinirlerin arka dalları tarafından innerve edilirler. Kasın bilateral aktivitesi ile baş ekstansiyonu, unilateral aktivitesi ile buna ek olarak yüzün karşı tarafa rotasyonu sağlar (Arıncı ve Elhan, 2005; Netter, 2009; Sancak ve Cumhuriyet, 2012).



Şekil 5: M. semispinalis capitis ve komşulukları (Netter, 2005).

### 2.3.2. Derin Tabaka

Derin ense kasları (Mm. suboccipitales), oksipital kemikle atlas ve axis'in arka yüzleri arasında yer alır. Bu tabaka da 4 kas yer almaktadır. Bunlar: m. rectus capitis posterior major, m. rectus capitis posterior minor, m. obliquus capitis superior ve m. obliquus capitis inferior'dur (Arıncı ve Elhan, 2005; Sancak ve Cumhuriyet, 2012).

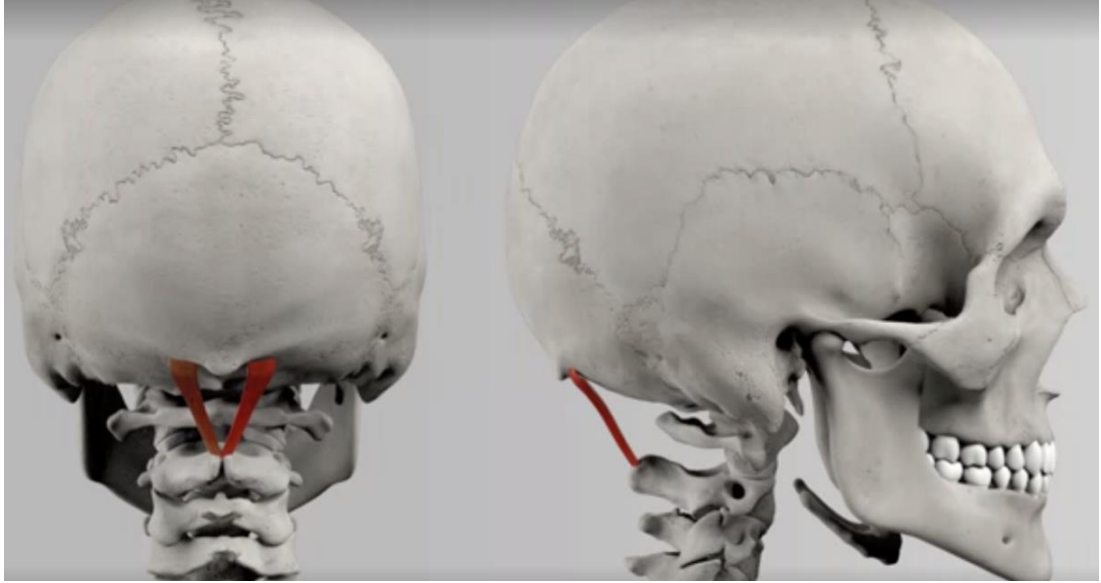
#### 2.3.2.1. Musculus Rectus Capitis Posterior Major

M. rectus capitis posterior major, m. trapezius ve m. semispinalis kaslarının derininde bulunur. Trigonum suboccipitale yapısına katılarak bu üçgenin medial kenarını oluşturur.

M. rectus capitis posterior major, axis'in processus spinosus'undan ince kas demetleri halinde başlar. Daha sonrasında genişleyerek yukarı ve içeriye doğru

yükselen bu kas linea nuchalis inferior'un lateral kısmı ile bunun hemen altında oksipital kemikte sonlanır (Şekil 6).

M. rectus capitis posterior major, 1. servikal spinal sinirin ramus posterior'u olan n. suboccipitalis tarafından innerve edilir. Bilateral kasılmasında başa ekstansiyon, unilateral kasılmasında ise başa ipsilateral rotasyon yaptırır (Arıncı ve Elhan, 2005; Netter, 2009; Sancak ve Cumhuri, 2012).



Şekil 6: M. rectus capitis posterior major'un, posterior ve lateralden görünümü (<https://tv.doccheck.com/de/movie/76001/musculus-rectus-capitis-posterior-major>).

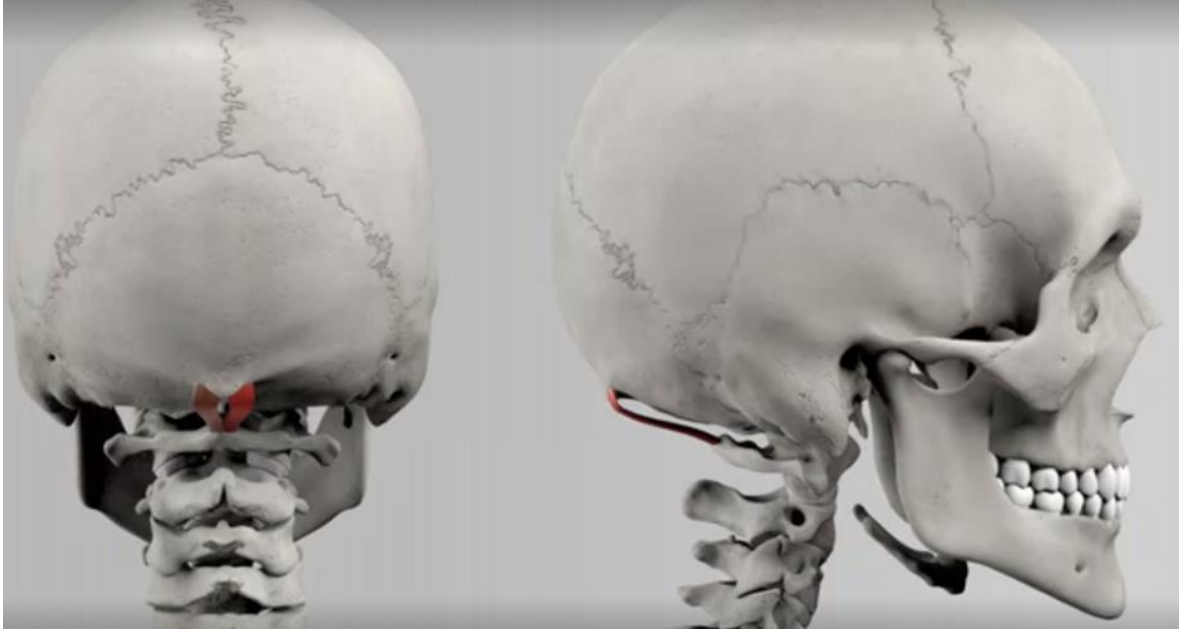
#### 2.3.2.2. Musculus Rectus Capitis Posterior Minor

M. rectus capitis posterior minor, m. rectus capitis major'un medialinde uzanarak kafatası tabanına daha yakın bir seyir gösterir. Trigonum suboccipitale yapısına katılmamaktadır. M. rectus capitis posterior minor'un başlangıç kısmı çok derinde olduğu için üzeri bağ ve yağ dokuları ile kaplıdır. Bundan dolayı kadavra diseksiyonları esnasında m. rectus capitis posterior minor'u bulmak için m. rectus capitis posterior major ile arasında kalan aralıktaki yağ ve bağ dokularını uzaklaştırmak gerekir.

M. rectus capitis posterior minor, atlas'ın arcus posterior'undaki tuberculum posterius'undan m. rectus capitis posterior major gibi ince bir demet halinde başlar.

Alt ucu dar olan bu kas genişleyerek yukarı doğru çıkar ve linea nuchae inferior'un medial yarısını ile foramen magnum arasında kalan alanda sonlanır (Şekil 7).

1. servikal spinal sinirin ramus posterior'u olan n. suboccipitalis tarafından innerve edilen m. rectus capitis posterior minor, baş ekstansiyonunda görev alır (Arıncı ve Elhan, 2005; Netter, 2009; Sancak ve Cumhuriyet, 2012).

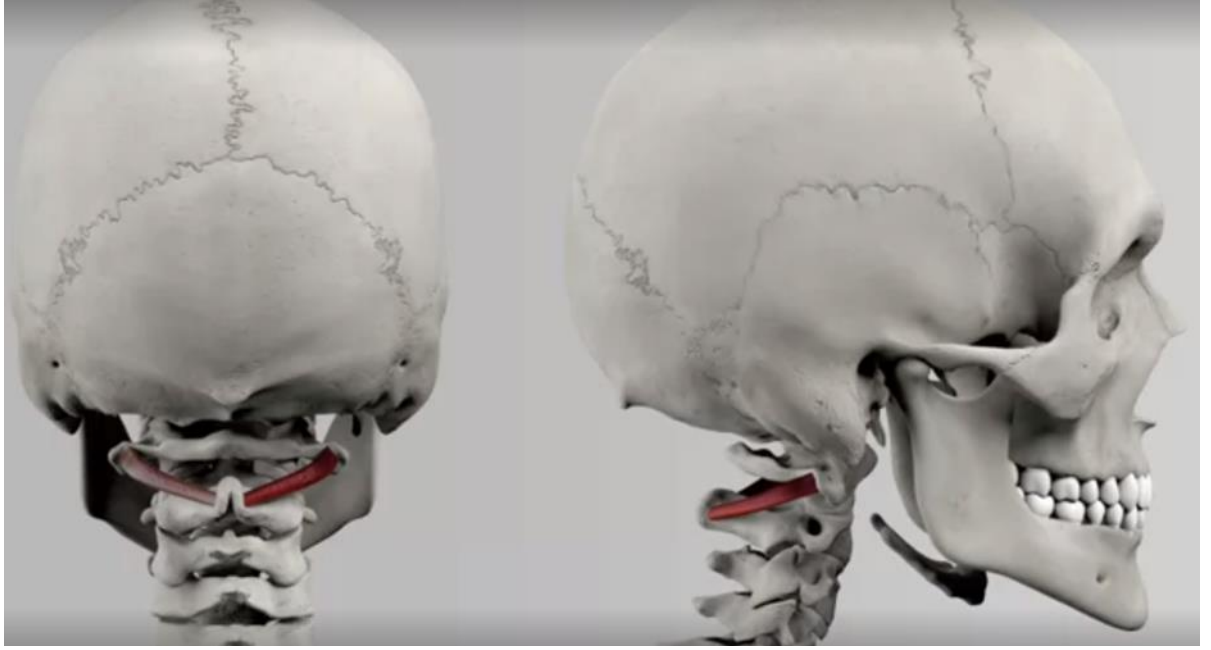

Şekil 7: M. rectus capitis posterior minor'un, posterior ve lateralden görünümü (<https://tv.doccheck.com/de/movie/76002/musculus-rectus-capitis-posterior-minor>).

### 2.3.2.3. Musculus Obliquus Capitis Inferior

M.obliquus capitis inferior,axis'in processus spinosus'undan başlayarak yatay olarak yukarı ve laterale doğru uzanır. Atlas'ın processus transversus'unun ucunda sonlanır (Şekil 8).Trigonum suboccipitale'nin alt lateral kısmını oluşturan bu kasın yüzeyinde m. semispinalis capitis ve m. trapezius bulunur.

1. servikal spinal sinirin ramus posterior'u olan n. suboccipitalis tarafından innerve edilen m. obliquus capitis inferior, unilateral kasılmasında başı ve yüze ipsilateral rotasyon yaptırır. Bilateral kasılmasında ise atlas'ı da etkileyerek başı biraz arkaya çeker (Arıncı ve Elhan, 2005; Netter, 2009; Sancak ve Cumhuriyet, 2012).



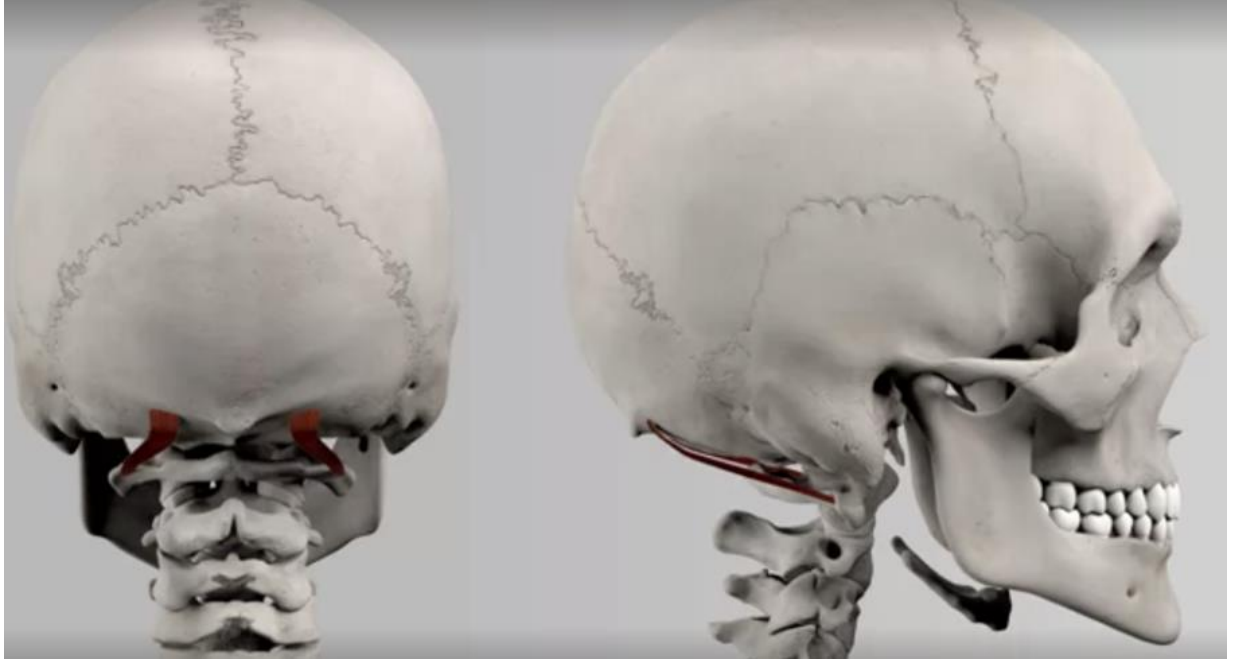**Şekil 8:** M. obliquus capitis inferior'un, posterior ve lateralden görünümü (<https://tv.doccheck.com/de/movie/76000/musculus-obliquus-capitis-inferior>).

#### **2.3.2.4. Musculus Obliquus Capitis Superior**

Trigonum suboccipitale'nin üst lateral kısmını oluşturur. M. semispinalis capitis ve m. trapezius'un derininde yer alır ve iz düşüm olarak m. semispinalis capitis'in lateralindedir.

M. obliquus capitis superior, atlas'ın processus transversus'unun ucundan başlayarak yatay olarak yukarı doğru uzanır ve biraz da mediale doğru kayar. Oksipital kemikte linea nuchae superior ve linea nuchae inferior arasında, m. semispinalis capitis'in lateralinde sonlanır (Şekil 9).

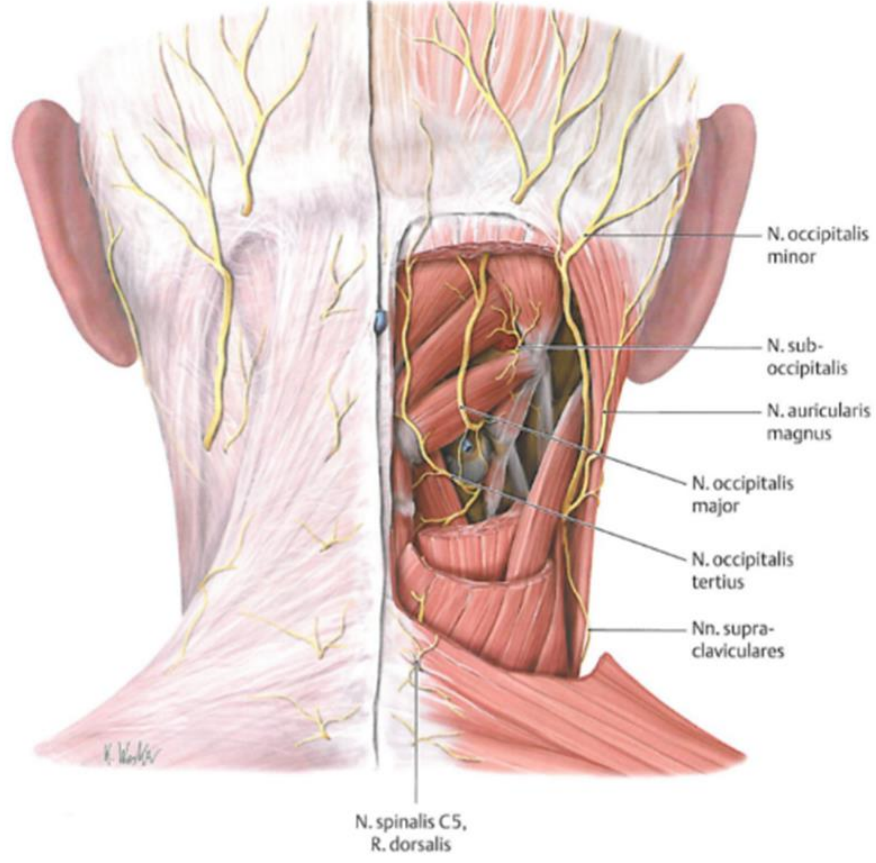
1. servikal spinal sinirin ramus posterior'u olan n. suboccipitalis tarafından innerve edilen m. obliquus capitis superior, bilateral kasılmasında başı ekstansiyona, unilateral kasılmasında ise başı ipsilateral fleksiyona getirir (Arıncı ve Elhan, 2005; Netter, 2009; Sancak ve Cumhuriyet, 2012).



**Şekil 9:** M. obliquus capitis superior'un, posterior ve lateralden görünümü (<https://tv.doccheck.com/de/movie/75907/musculus-obliquus-capitis-superior>).

### 2.3.3. Servikal Spinal Sinirlerin Özellik Gösteren Arka Dalları

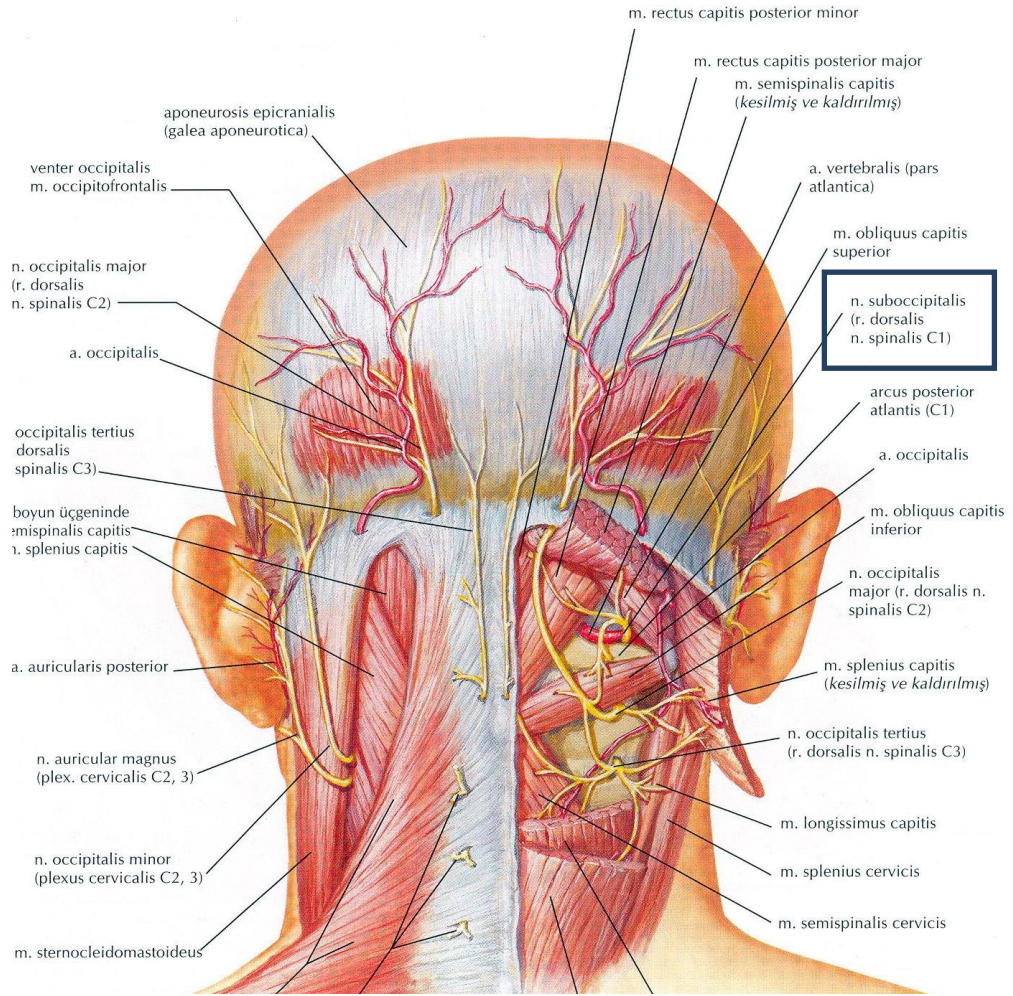
Medulla spinalis'in C<sub>1-4</sub> segmentlerinden çıkan spinal sinirler boyunun innervasyonunda görev alırlar. Medulla spinalis'in C<sub>1-3</sub>segmentlerinden çıkan servikal spinal sinirlerin rami (rr.) dorsales'i yani n. suboccipitalis (C1), n. occipitalis major (C2) ve n. occipitalis tertius (C3)'lar intrinsik ense kaslarının motor innervasyonunu sağlarlar (Arıncı ve Elhan, 2005; Netter, 2009)(Şekil 10).



**Şekil 10:** Ense bölgesindeki spinal sinir dalları (Schünke ve ark., 2007).

### 2.3.3.1. Nervus Suboccipitalis

Birinci servikal spinal sinirin r. posterior'una n. suboccipitalis denir ve r. anterior'a göre daha kalındır. N. suboccipitalis, a. vertebralis ve atlas'ın arcus posterior'u arasındaki membrandan çıkar. Atlas'ın arcus posterior'unun üzerinden ve a. vertebralis'in altından geçerek canalis vertebralis'i terkeder. Buradan trigonum suboccipitale'ye girer. Üçgende yoğun fibröz yağ dokusu arasında m. rectus capitis posterior major, m. rectus capitis posterior minor, m. obliquus capitis superior, m. obliquus capitis inferior ve m. semispinalis capitis'e somatomotor dallar verir (Şekil 11). Suboksipital kasların innervasyonunu sağlar (Arıncı ve Elhan, 2005; Netter, 2009; Faiz ve ark., 2016).

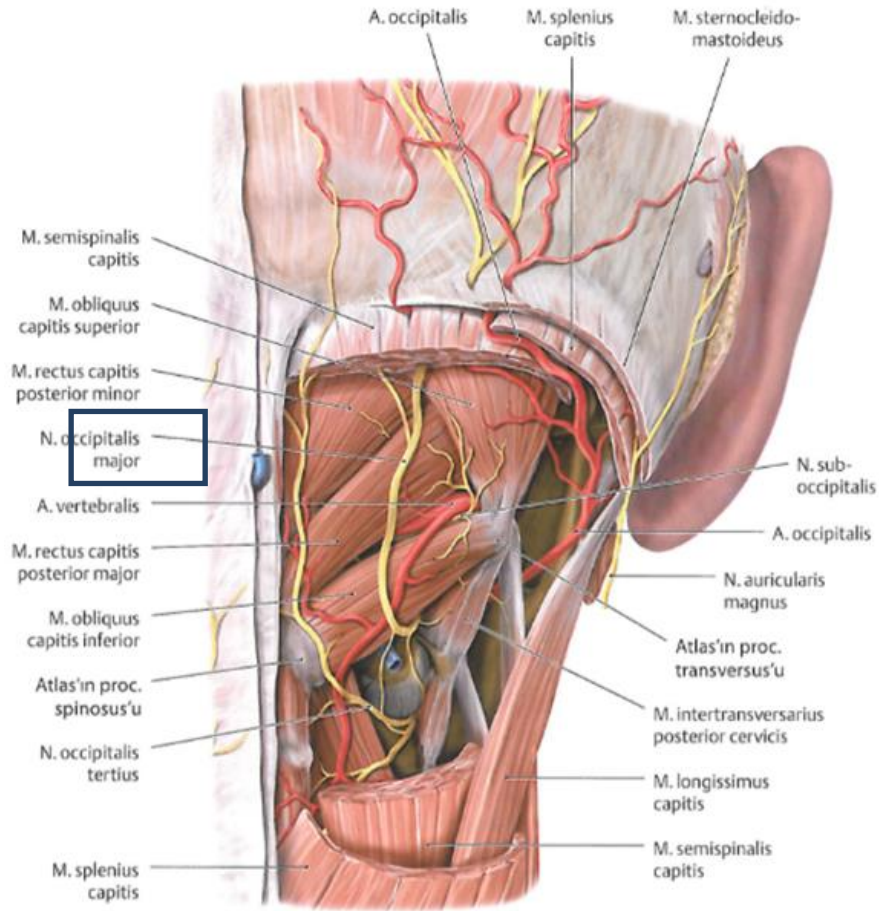


Şekil 11: N. suboccipitalis ve seyri (Netter 2009).

Bazen 1. servikal spinal sinir'in ramus posterior'unda bir deri dalı bulunabilir. A. occipitalis ile seyreden bu dal n. occipitalis major ve n. occipitalis minor'e katılarak kafa derisinde dağılabilir (Arıncı ve Elhan, 2005).

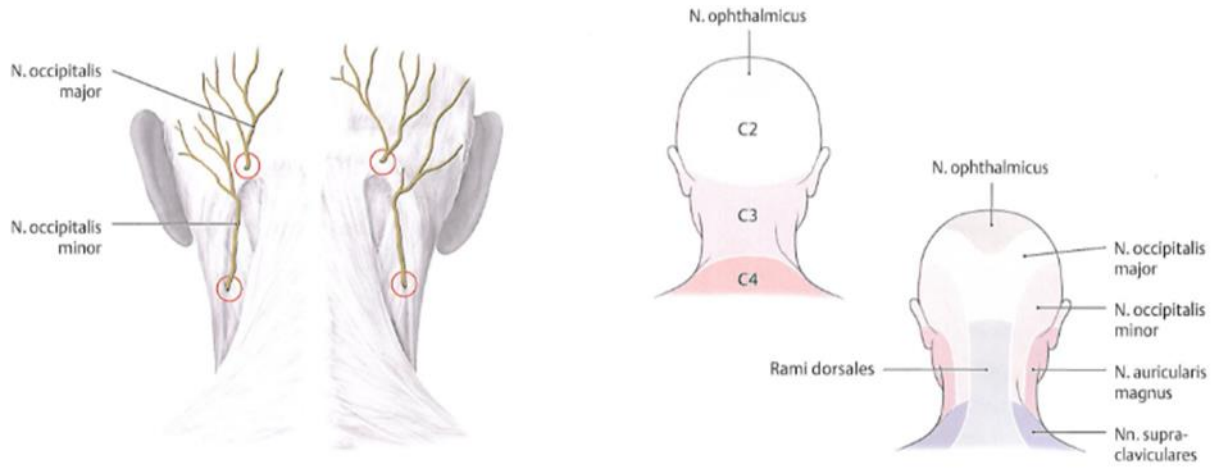
### 2.3.3.2. Nervus Occipitalis Major

Tüm servikal spinal sinirlerin arka dalları içerisinde en kalını olan n. occipitalis major, 2. servikal spinal sinir'in r. posterior'una aittir. 2. servikal spinal sinir'in r. posterior'u m. obliquus capitis inferior'un aşağısında olmak üzere atlas'ın arcus posterior'u ile axis'in laminası arasında geçer (Şekil 12). Bu esnada m. obliquus capitis inferior'a somatomotor bir dal verir. 1. servikal spinal sinirden de lif olarak devam eden 2. servikal spinal sinir'in r. posterior'u n. occipitalis major (iç dal) ve r. lateralis (dış dal) olarak dallarına ayrılır (Arıncı ve Elhan 2005).



**Şekil 12:** N. occipitalis major ve seyri (Schünke ve ark., 2007).

N. occipitalis major, r. lateralis'ten daha kalın olup 'Arnold siniri' olarak bilinmektedir. M. obliquus capitis inferior ve m. semispinalis capitis'i çaprazlayarak oblik bir seyir gösteren bu sinir oksipital kemiğe tutunma yerinde m. semispinalis capitis ve m. trapezius'un aponeurosu'nu delerek deri altına çıkar ve bir süre a. occipitalis ile birlikte seyrederek. Daha sonrasında dallarına ayrılarak başın arka kısmı ve tepeye kadar olan kısmın kafa derisini innerve eder. M. semispinalis capitis'e somatomotor dallar vererek n. occipitalis minor ile anastomoz yapar (Şekil 13) (Arıncı ve Elhan 2005).

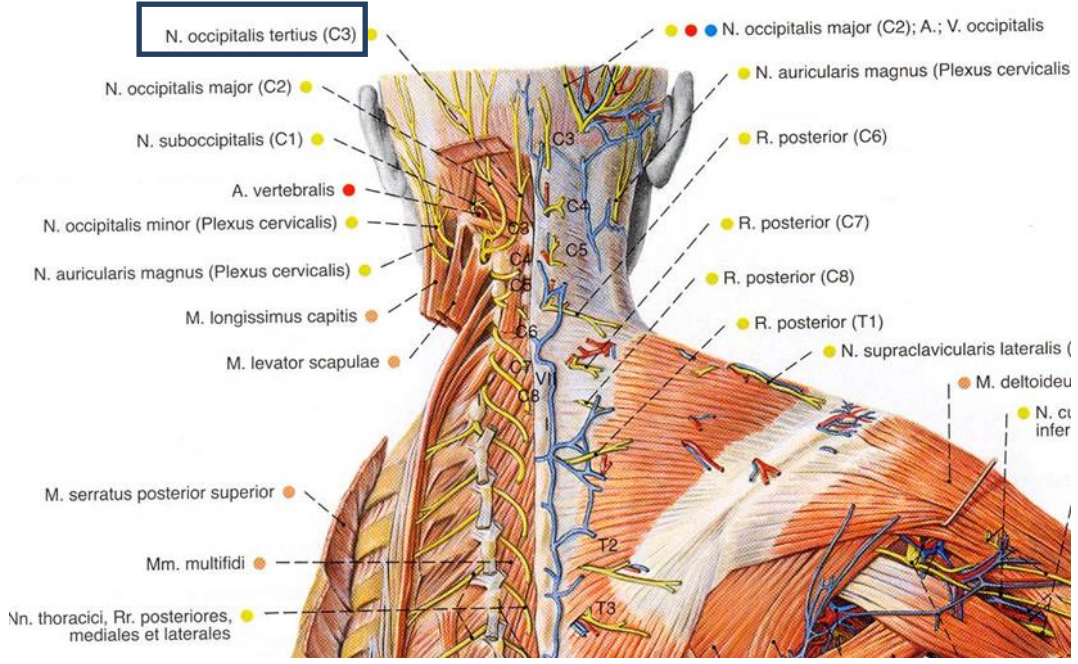


**Şekil 13:** N. occipitalis major'un çıkış yeri ve deri innervasyonu (Schünke ve ark., 2007).

### 2.3.3.3. Nervus Occipitalis Tertius

3. servikal spinal sinir'in r. posterior'u 2. servikal spinal sinirden incedir. 3. servikal spinal sinir'in deri dalına n. occipitalis tertius denir. N. occipitalis major'un medialinde seyrederek m. trapezius'u deler ve n. occipitalis major'den dallar alarak kafanın arka kısmının derisinde dağılarak uç dallarına ayrılır. N. occipitalis tertius'un lateral dalı 2. servikal spinal sinirin lateral dalı ile birleşip m. splenius capitis ve m. semispinalis capitis'e de lifler göndermektedir(Şekil 14) (Arıncı ve Elhan, 2005; Netter, 2009).

Üçüncü servikal spinal sinirin ramus dorsalis'i karmaşık bir dallanma paternine sahiptir. 3. servikal vertebranın artiküler sütunundan başlayan sinir daha sonra lateral ve medial dallarına ayrılır. Yüzeysel olan medial dal n. occipitalis tertius olarak adlandırılır. C<sub>2-3</sub> faset ekleminin dorsolateralisinin yüzeyselinde kavislenir. N. occipitalis tertius daha sonra m. semispinalis capitis'e girer, n. occipitalis major'e bir dal verir. Daha sonra 2. servikal vertebra'nın processus spinosus hizasında arkaya döner ve m. semispinalis capitis, m. splenius capitis ve m. trapezius'u deler. Kastan çıktıktan sonra linea nuchalis superior'un hemen altındaki küçük deri alanında dağılır (Standring ve ark., 2008). N. occipitalis tertius'dan kaynaklı nevraljinin semptomları genelde n. occipitalis major'un nevraljisini taklit eder (Çeşmebaşı, 2015).

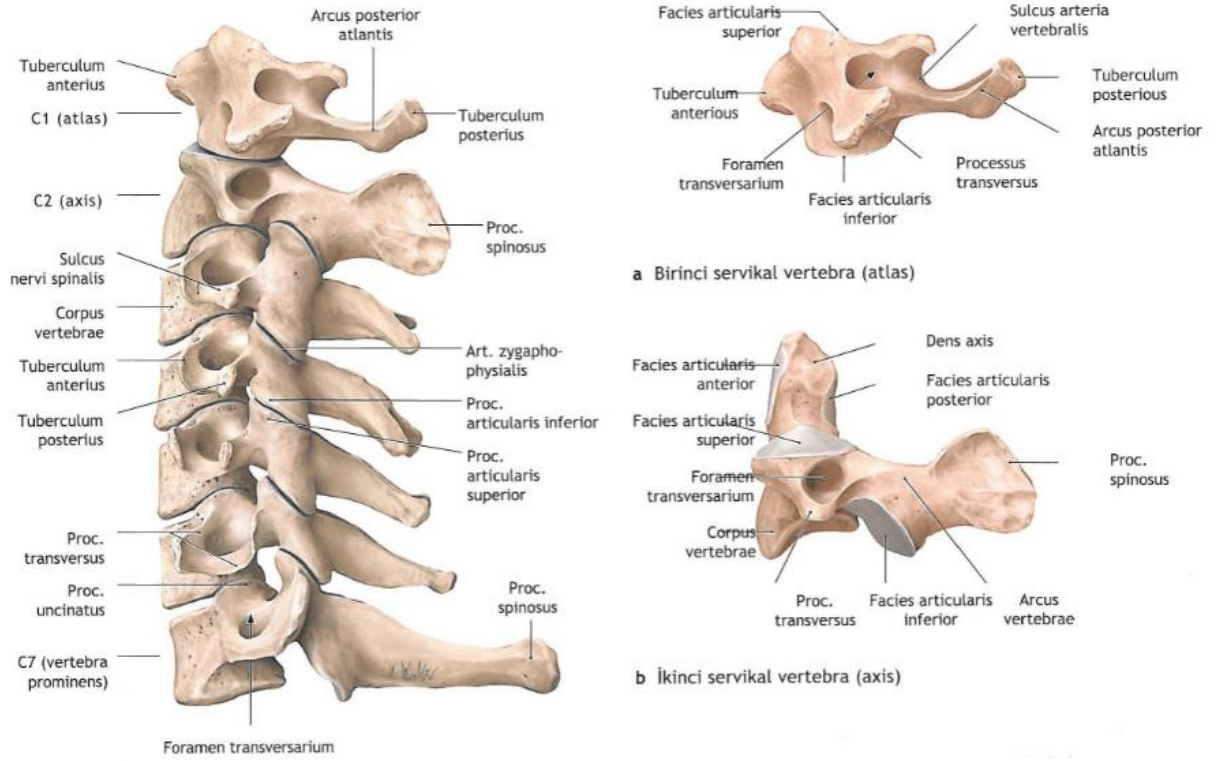


**Şekil 14:** N. occipitalis tertius ve seyri (Sobotta, 1994).

### 2.3.4. Regio Suboccipitale'de Yer Alan Vertebralar

Atipik omurlardan olan birinci boyun omuruna (C1) atlas, ikinci boyun omuruna (C2) axis denir. Gövde ve spinal çıkıntısı bulunmayan atlas, atlanto-oksipital eklemlerle kafatasına bağlanır. Gelişim sırasında atlas'ın korpusu, bir altta yer alan axis'e dens adı verilen bir çıkıntı ile yapışır. Bu nedenle axis iki gövdeli olarak kabul edilir. Boyun omurlarının processus spinosus'ları kısa ve uç kısımları çatalıdır (Yıldırım M., 2003; Arıncı ve Elhan, 2005).

Atlas'ta yer alan tuberculum anterius ve tuberculum posterius'lar birleşir, bu birleşme sonucunda oluşan ön tarafta yer alan kemere arcus anterior atlantis, arkada yer alan kemere ise arcus posterior atlantis denilir. Halka şeklinde olan kemiğin 1/5'ini arcus anterior atlantis, 2/5'ini arcus posterior atlantis oluşturur. Epistropheus olarak da bilinen axis'in en belirgin özelliği, korpusunun üst kısmında yukarı doğru uzanan dens axis'in bulunmasıdır. Axis'in processus spinosus'u geniş ve kuvvetli, alt yüzü oluklu, arka ucu da çatalıdır (Arıncı ve Elhan, 2005).



**Şekil 15:** Atlas ve axis'in birbiriyle ve diğer vertebralarla ilişkisi (Schünke ve ark., 2007).

### 3. GEREÇ VE YÖNTEM

Çalışma, Necmettin Erbakan Üniversitesi Meram Tıp Fakültesi İlaç ve Tıbbi Cihaz Dışı Araştırmalar Etik Kurulu'ndan (13.03.2018 tarihli ve 2018/1265 sayılı karar) onay alındıktan sonra Meram Tıp Fakültesi Anatomi Anabilim Dalı'nda bulunan fetal kadavra koleksiyonundaki fetuslar üzerinde gerçekleştirildi. Fetal kadvralar %10'luk formalin solüsyonunda immersiyon yöntemi ile fikse edilmiş olup, Polin ve Fox'un yaş tayini metoduna göre (Hensinger; 1992) fetusların CRL (Crown Rump Length=Tepe Kıç Mesafesi) uzunluklarına göre yaşları (hafta olarak) belirlendi.

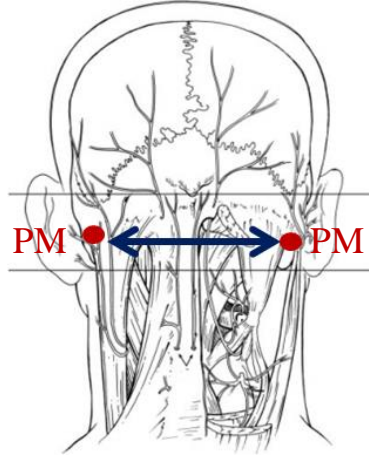
Çalışma, koleksiyondaki tüm fetusların dismorfik özellikleri incelenerek, herhangi bir morfolojik malformasyonu gözlenmeyen, ense bölgesi sağlam, 3. trimestere ait (26-37 gebelik haftasına sahip) 15 adet (7 erkek ve 8 dişi) fetal kadvrada yapıldı. Çalışmaya alınan fetal kadvraların diseksiyonları mikrodiseksiyon mikroskobu (Karl Kaps) ile gerçekleştirildi. Diseksiyona başlamadan önce dışarıdan tespit edilebilen kemik oluşumlara ait morfometrik ölçümler elektronik kumpas (Stainless Hardened) ile elde edildi. Diseksiyon sonrası

morfolometrik ölçümler aynı elektronik kumpas ile yapıldı ve çalışma sırasında tespit edilen varyasyonlar kaydedildi. Elde edilen veriler istatistiksel olarak (SPSS 20.0 programı) değerlendirildi. Veriler tanımlayıcı (ortalama, standart sapma, maximum ve minimum değerleri, yüzdeleri) ve kantitatif olarak analiz edildi. Fetal kadvraların cinsiyete göre karşılaştırılmasında “*Independent Sample T Test*”, sağ ve sol taraflara göre karşılaştırılmasında ise “*Paired Sample T Test*”i kullanıldı. Ayrıca parametreler arasındaki ilişki korelasyon testi ile belirlendi.

### 3.1. Diseksiyon Öncesi Kemik Oluşumlara Ait Morfolometrik Ölçümler

#### 3.1.1. Bimastoid Uzunluk Ölçümü (Bimastoid)

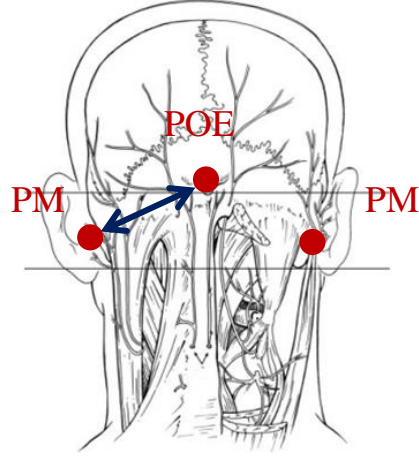
Önce sağ ve sol processus mastoideus’lar palpe edilerek bulundu. Renkli birkalem ile bu noktalar işaretlendi. Processus mastoideus’lar arasındaki mesafe elektronik kumpas ile ölçüldü (Şekil 16).



Şekil 16: Bimastoid çap ölçümü (PM: Processus Mastoideus).

#### 3.1.2. Protuberantia Occipitalis Externa ile Processus Mastoideus Arası Uzaklık (POE-PM)

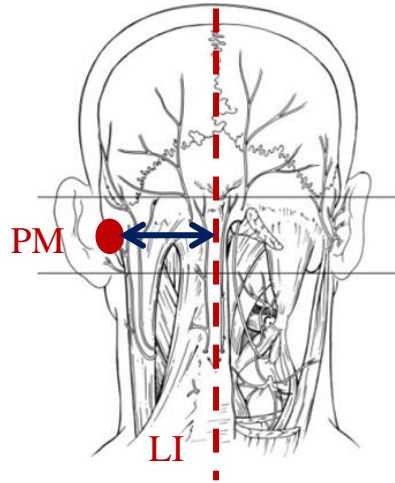
Protuberantia occipitalis externa palpe edilerek bulundu ve bulunan çıkıntı renkli bir kalem ile işaretlendi. Protuberantia occipitalis externa ile processus mastoideus’lar arası mesafe bilateral ölçüldü (Şekil 17).



**Şekil 17:** Protuberantia occipitalis externa ile processus mastoideus arası mesafe ölçümü (POE: Protuberantia Occipitalis Externa, PM: Processus Mastoideus).

### 3.1.3. Processus Mastoideus ile Linea Intermedia Arasındaki Uzaklık (PM-LI)

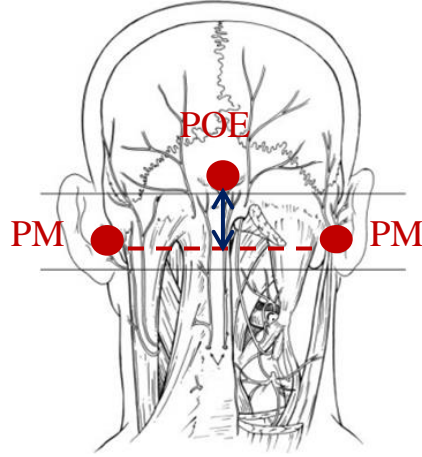
Protuberantia occipitalis externa ve vertebraların processus spinosus'larından geçirilen tahmini orta hat (linea intermedia) renkli bir kalem ile çizildi. Bilateral olarak daha önceden belirlenen processus mastoideus'ların, orta hatta olan uzaklıkları kumpas ile ölçüldü (Şekil 18).



**Şekil 18:** Processus mastoideus ve linea intermedia arasındaki mesafe ölçümü (PM: Processus mastoideus, LI: Linea intermedia).

### 3.1.4. Protuberantia Occipitalis Externa ile Linea İntermastoidea Arası Uzaklık (POE-LIM)

Processus mastoideus'ları birleştiren horizontal bir çizgi (linea intermastoidea) çizildi. Protuberantia occipitalis externa'nın orta hat üzerinde bu horizontal çizgiye uzaklığı kumpas ile ölçüldü(Şekil 19).

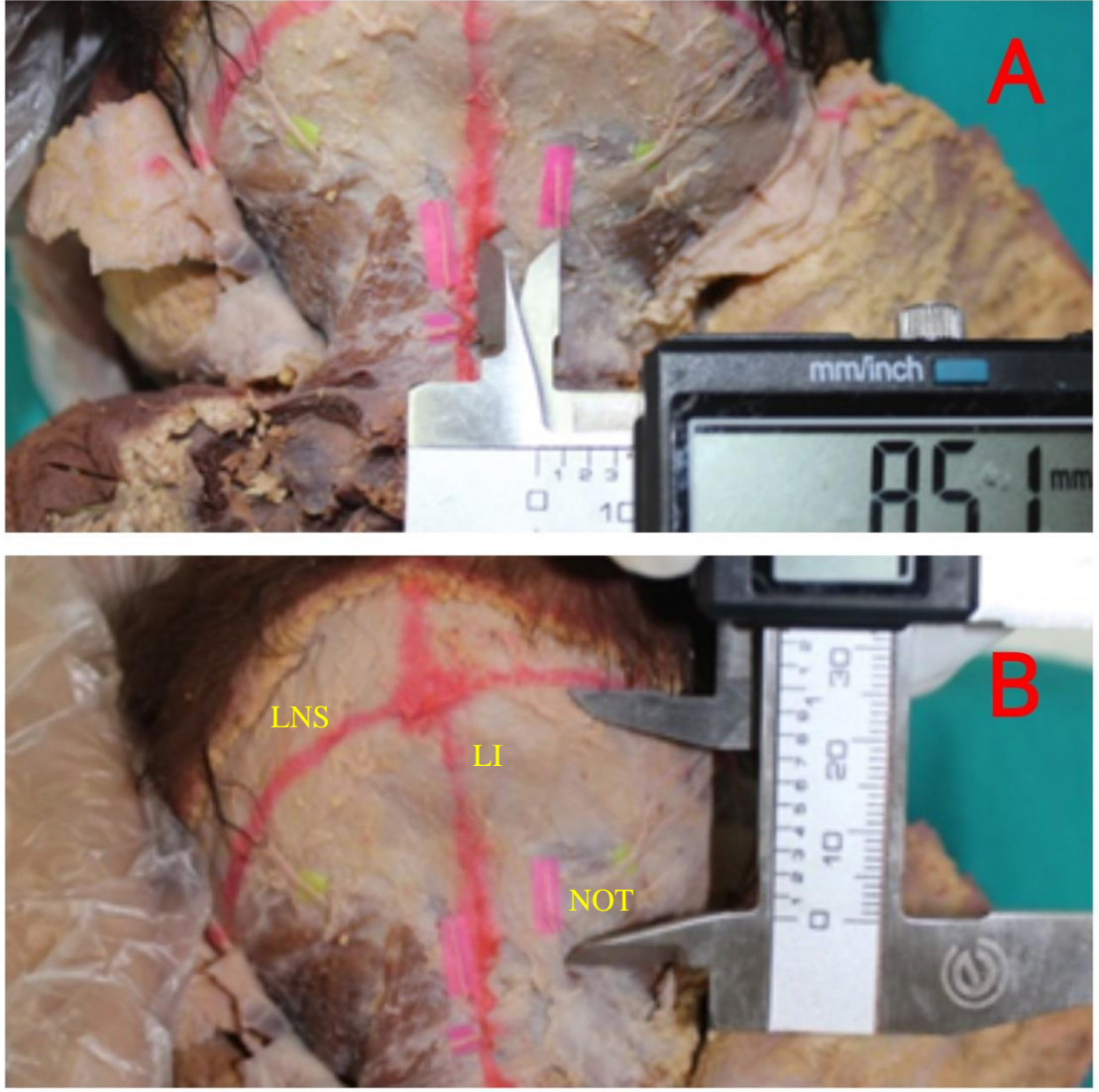


Şekil 19: Protuberantia occipitalis externa ile linea intermastodea arası uzaklık ölçümü (POE: Protuberantia occipitalis externa, PM: Processus mastoideus).

## 3.2. Diseksiyon Sırasında Yapılan Morfometrik Ölçümler

### 3.2.1. Nervus Occipitalis Tertius'un Linea Intermedia'ya ve Linea Nuchalis Superior'a Uzaklığı (OT-LI, OT-LNS)

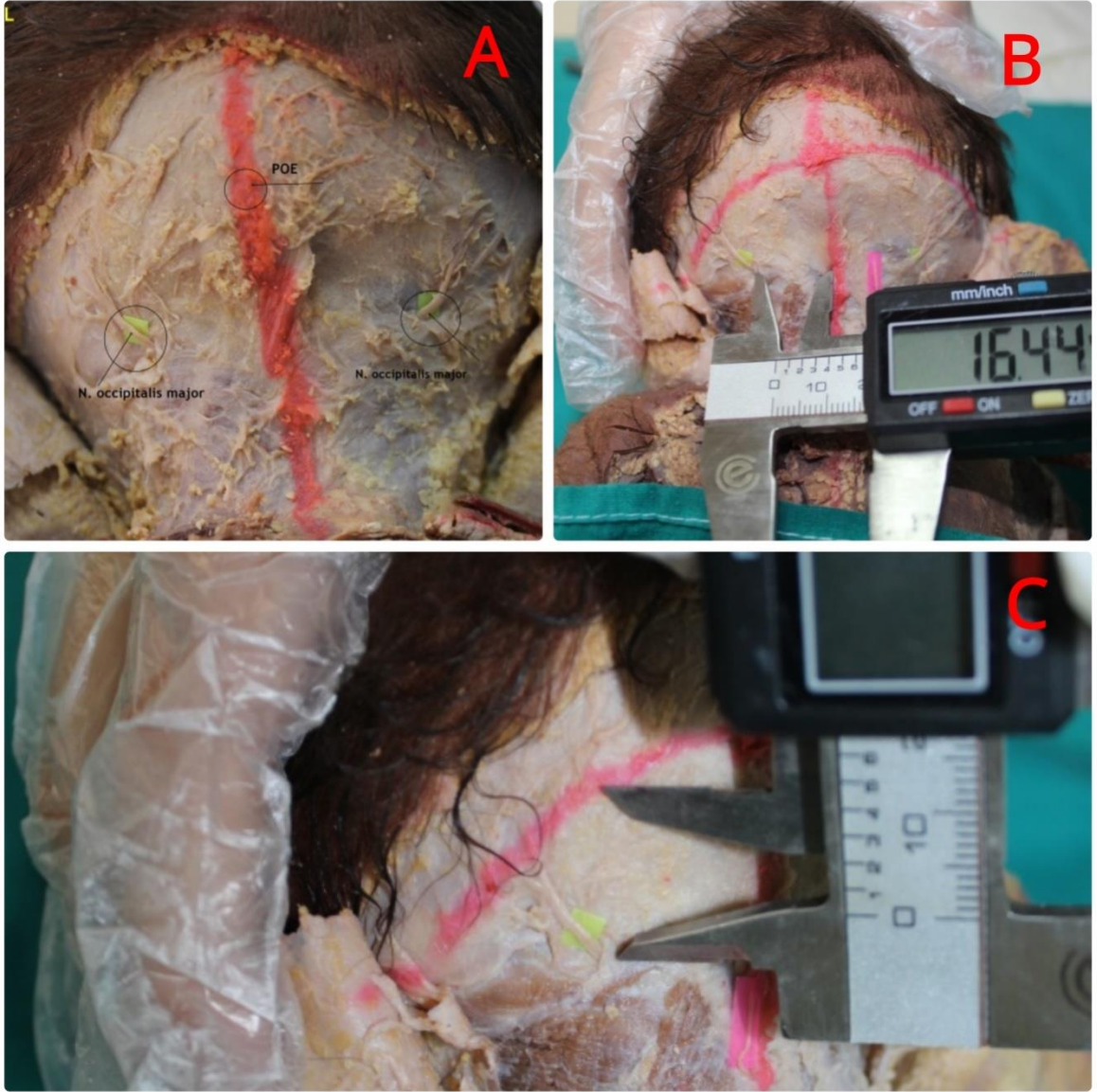
Kafa derisi kaldırılarak fascia superficialise ulaşıldı. Fascia superficialis temizlenip, bölge yağ tabakasından arındırıldıktan sonra m. trapezius'un aponeurosu'nu delen n. occipitalis tertiusaçağa çıkarıldı.Bu sinirin linea intermedia'yave palpasyon ile belirlenen linea nuchalis superior'a olan uzaklığı ölçüldü (Resim 1 A, 1 B).



**Resim 1:** N. occipitalis tertius'un linea intermedia (A) ve linea nuchalis superior'a (B) uzaklığının ölçümü (NOT: Nervus occipitalis tertius, LI: Linea intermedia, LNS: Linea nuchalis superior).

### 3.2.2. Nervus Occipitalis Major'un Linea Intermedia'ya ve Linea Nuchalis Superior'a Uzaklığı (OM-LI, OM-LNS)

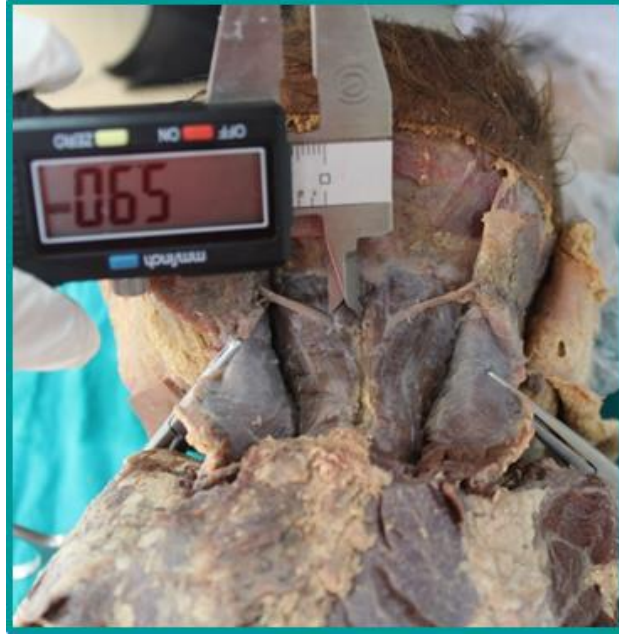N. occipitalis major'un, m. trapezius aponeurosu'nu deldiği nokta belirlendi ve bu noktanın orta hatta olan uzaklığı ile linea nuchalis superior'a olan uzaklığı ölçüldü (Resim 2A, 2B, 2C).



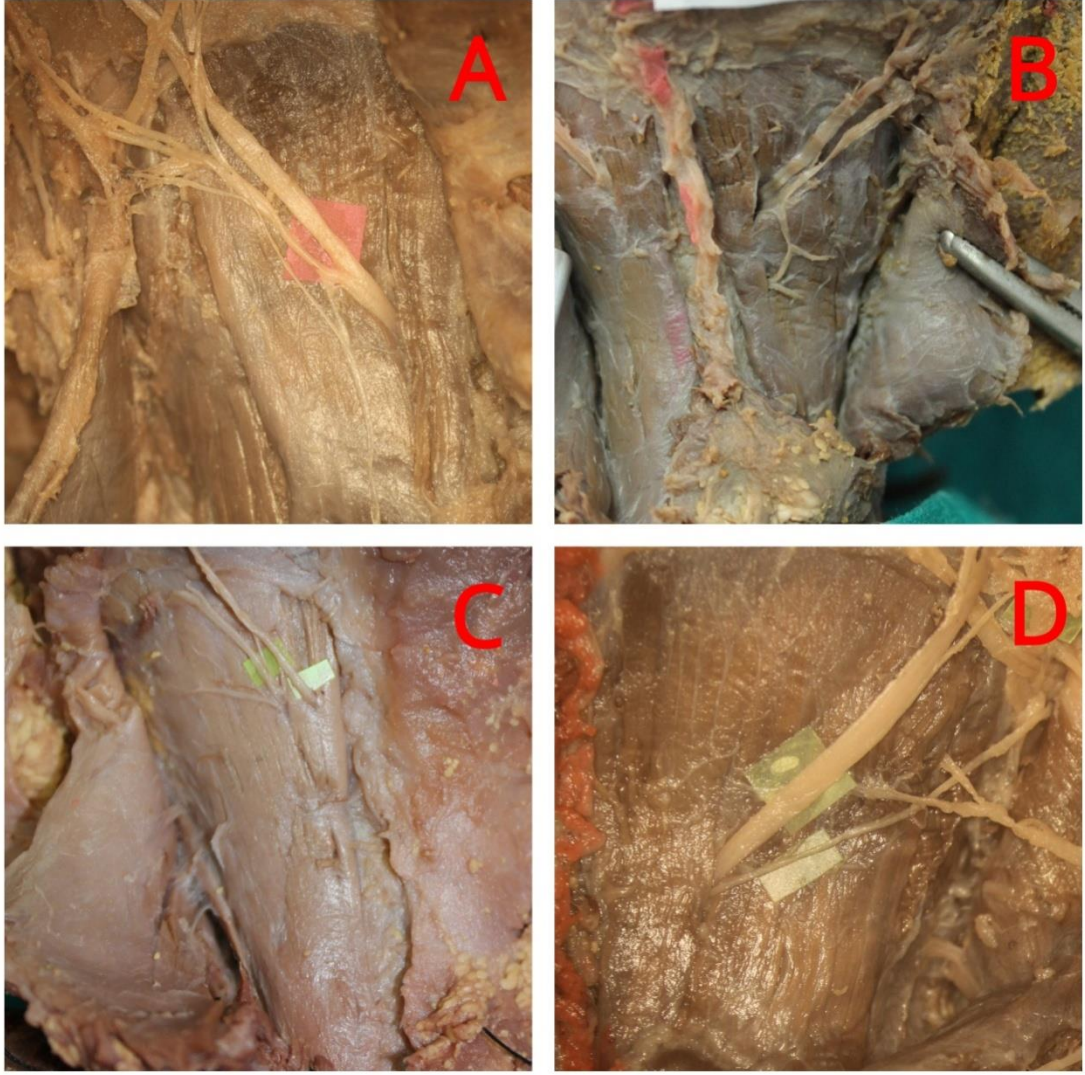
**Resim 2:**N. occipitalis major'un m. trapezius aponeurosu, linea intermedia ve linea nuchalis superior ile ilişkisi (POE: Protuberantia occipitalis externa) (A: N. occipitalis major'un trapezius'un aponeurosu'nu deldiği noktanın belirlenmesi; B: N. occipitalis major'un linea intermedia'ya uzaklığı; C: N. occipitalis major'un linea nuchalis superior'a uzaklığı).

### 3.2.3. Nervus Occipitalis Major'un Musculus Semispinalis Capitis ile İlişkisi

M. trapezius ve m. splenius capitis'i kaldırdıktan sonra m. semispinalis capitis ile karşılaşıldı. N. occipitalis major'un bu kası delip delmediği, eğer deliyor ise m. semispinalis capitis'in orta hatta göre hangi bölümünden (medial 1/3, orta 1/3 ve lateral 1/3) delerek üst tabakaya geçtiği tespit edildi (Resim 3). Ayrıca n. occipitalis major'un m. semispinalis capitis'i tek dal olarak delip sonra dallarına ayrıldığı ve kası delmeden önce dallanarak bu dalların kası ayrı ayrı deldiği vakalar kaydedildi (Resim 4A, 4B, 4C, 4D).



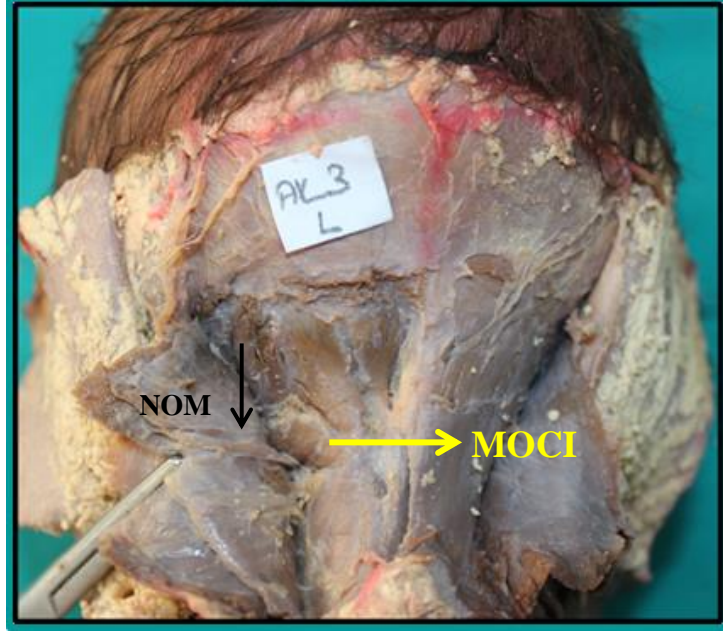
**Resim 3:** N. occipitalis major'un m. semispinalis capitis'i deldiği noktanın orta hatta olan uzaklığı.



**Resim 4:** N. occipitalis major'un m. semispinalis capitis ile ilişkisi (A: n. occipitalis major'un, m. semispinalis capitis'i deldikten sonra dallarına ayrılması; B: n. occipitalis major'un kası iki yerde delmesi [superior-inferior]; C: n. occipitalis major'un kası iki yerde delmesi [medial-lateral]; D: n. occipitalis major'un kası ana dal ve ikinci yan dal olarak delmesi).

#### **3.2.4. Nervus Occipitalis Major'un Musculus Obliquus Capitis İnferior ile İlişkisi**

M. semispinalis capitis kaldırıldıktan sonra derin ense kasları (m. rectus capitis posterior major, m. rectus capitis posterior minor, m. obliquus capitis superior ve m. obliquus capitis inferior) diseke edildi. N. occipitalis major'un m. obliquus capitis inferior ile ilişkisi değerlendirildi. Sinirin bu kasın altından veya üstünden geçişi ya da kası delerek geçmesine göre konumu belirlendi(Resim 5).



**Resim 5:** Sol tarafında N. occipitalis major'un m. obliquus capitis inferior'un altından geçmesi (MOCI: m. obliquus capitis inferior, NOM: n. occipitalis major).

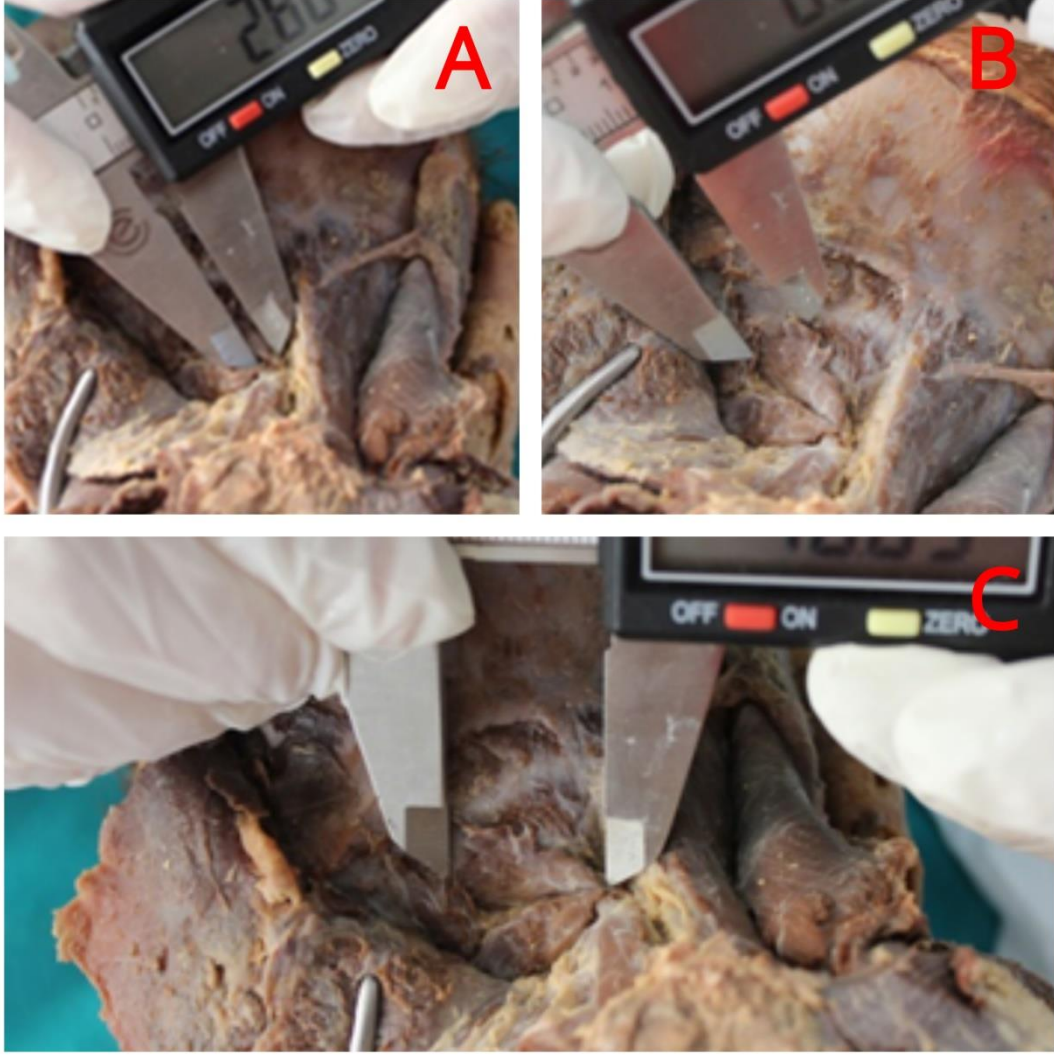
### 3.2.5. Derin Ense Kasları Origo, İnsersiyö ve Uzunluk Ölçümleri

Derin ense kaslarının origo genişliđi, insersiyö genişliđi ve uzunluk ölçümleri ařađıda belirtildiđi řekilde yapılmıřtır;

M. rectus capitis posterior major'un origo genişliđi (RCPM-O); kasın axis'in processus spinosu'suna yapıřma yerindeki genişliđi ölçüldü(Resim 6A).

M. rectus capitis posterior major'un insertio genişliđi (RCPM-I); kasın linea nuchalis inferior'a yapıřma yerindeki genişliđi ölçüldü (Resim 6B).

M. rectus capitis posterior major'un uzunluđu (RCPM-U); kasın origo ve insertio noktaları arasındaki uzaklık ölçüldü (Resim 6C).



**Resim 6:** Sol tarafta m. rectus capitis posterior major'a ait morfometrik ölçümler (A: m. rectus capitis posterior major'un origo genişliği; B: m. rectus capitis posterior major'un insertio genişliği; C: m. rectus capitis posterior major'un uzunluğu).

M. rectus capitis posterior minor'un origo genişliği; kasın atlas'ın arcus posterior'una yapıştığı yerdeki genişliği ölçüldü (RCPm-O) (Resim 7A).

M. rectus capitis posterior minor'un insertio genişliği; kasın linea nuchalis inferior'a yapıştığı yerdeki genişliği ölçüldü (RCPm-O) (Resim 7B).

M. rectus capitis posterior minor'un uzunluğu; kasın origo ve insertio noktaları arasındaki uzaklık ölçüldü (RCPm-U) (Resim 7C).

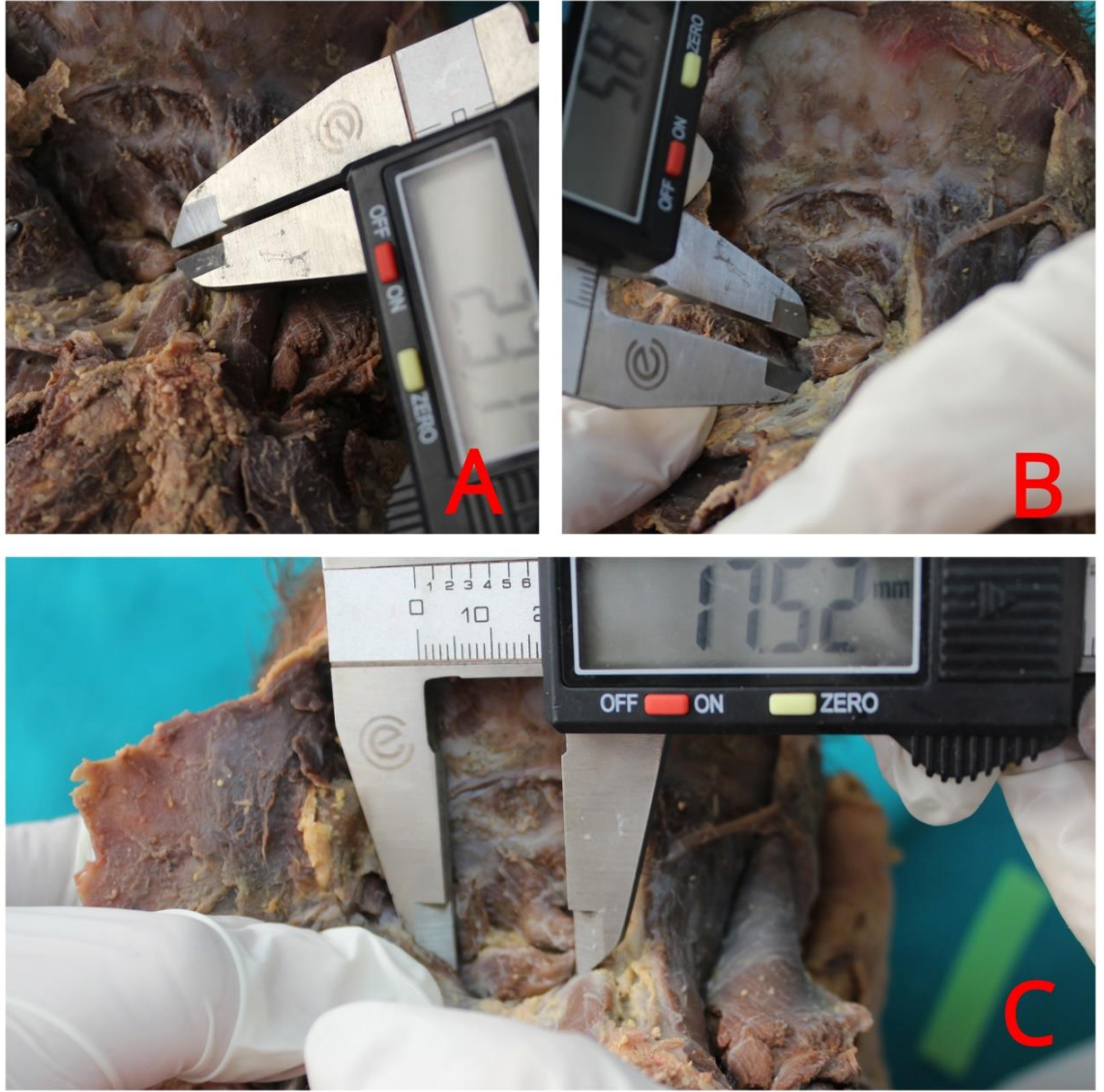


**Resim 7:** Sol tarafta m. rectus capitis posterior minor'e ait morfometrik ölçümler (A: m. rectus capitis posterior minor'un origo genişliği; B: m. rectus capitis posterior minor'un insertio genişliği; C: m. rectus capitis posterior minor'un uzunluğu).

M. obliquus capitis inferior'un origo genişliği (OCI-O); kasın axis'in processus spinosus'una yapıştığı yerdeki genişliği ölçüldü (Resim 8A).

M. obliquus capitis inferior'un insertio genişliği (OCI-I); kasın atlas'ın processus transversus'una yapıştığı yerdeki genişliği ölçüldü (Resim 8B).

M. obliquus capitis inferior'un uzunluğu (OCI-U); kasın origo ve insertio noktaları arasındaki uzaklık ölçüldü (Resim 8C).

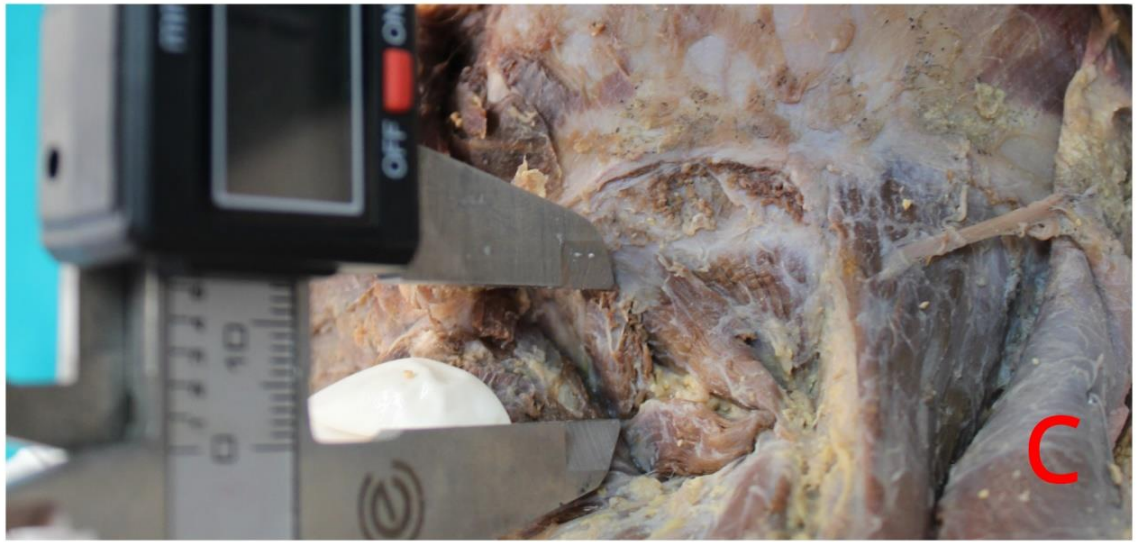
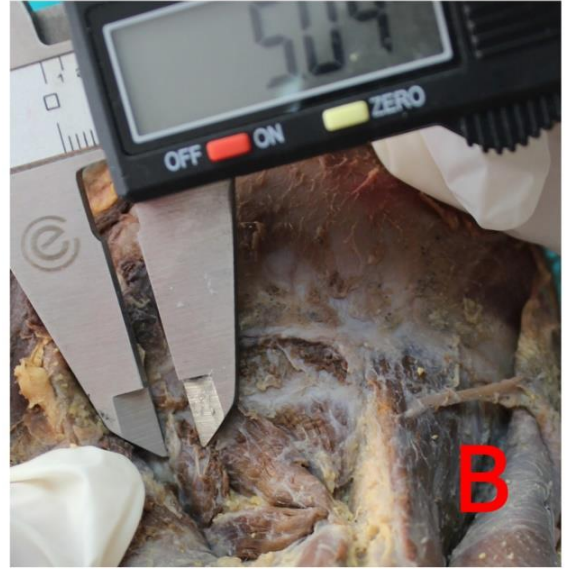


**Resim 8:** Sol tarafta m. obliquus capitis inferior'a ait morfometrik ölçümler (A: m. obliquus capitis inferior'un origo genişliği, B: m. obliquus capitis inferior'un insertio genişliği, C: m. obliquus capitis inferior'un uzunluğu)

M. obliquus capitis superior'un origo genişliği (OCS-O); kasın atlas'ın processus transversus'una yapıştığı yerdeki genişliği ölçüldü (Resim 9A).

M. obliquus capitis superior'un insertio genişliği (OCS-I); kasın linea nuchaelis superior'un bir miktar üzerindeki alana yapıştığı yerdeki genişliği ölçüldü (Resim 9B).

M. obliquus capitis superior'un uzunluğu (OCS-U); kasın origo ve insertio noktaları arasındaki uzaklık ölçüldü (Resim 9C).



**Resim 9:** Sol tarafta m. obliquus capitis superior'a ait morfometrik ölçümler (A: m. obliquus capitis superior'un origo genişliği; B: m. obliquus capitis superior'un insertio genişliği; C: m. obliquus capitis superior'un uzunluğu).

#### 4. BULGULAR

Regio suboccipitales diseksiyonları 15 adet fetal kadavranın sağ ve sol taraflarında (toplam 30 taraf) yapıldı, morfometrik ölçümler alındı ve morfolojik olarak değerlendirildi. Cinsiyete göre ölçüm verileri Tablo 1’de gösterildi.

Parametreler arası korelasyon ilişkisi Tablo 9’da gösterildi. İlişki yönünden bazı parametreler arası negatif yönde kuvvetli ilişki tespit edilirken, bazı parametreler arasında ise pozitif yönde kuvvetli ilişki tespit edildi (Tablo 9).

Ölçüm verileri cinsiyete göre karşılaştırıldığında, processus mastoideus’un orta hatta uzaklığı (PM-LI), protuberantia occipitalis externa’nın linea intermastoideus’a uzaklığı (POE-LIM), m. obliquus capitis superior’un uzunluğu (OCS-U) ile m. obliquus capitis inferior’un origo genişliğinde (OCI-O) istatistiksel olarak anlamlı farklılıklar ( $p < 0.05$ ) bulundu, diğer parametreler de ise anlamlı farklılık gözlenmedi (Tablo 1).

Ölçüm verileri cinsiyet ve tarafa (sağ-sol) göre karşılaştırıldığında, erkek fetal kadavralarda protuberantia occipitalis externa’nın processus mastoideus’a uzaklığı (POE-PM) ve m. obliquus capitis superior’un origo genişliğinde (OCS-O) sağ ve sol taraf arasında istatistiksel açıdan anlamlı farklılık gözlemlendi ( $p < 0.05$ ) (Tablo 2). Dişi fetal kadavralarda ise sadece m. rectus capitis posterior major insertio genişliğinde (RCPM-I) sağ ve sol taraf arasında istatistiksel açıdan anlamlı bir farklılık saptandı ( $p < 0.05$ ) (Tablo 3).

**Tablo 1:** Erkek ve dişi kadınlarda ölçüm verileri (N:kadavra sayısı, min:en düşük değer, max:en yüksek değer, ort±SS:ortalama±standart sapma, p: önemlilik derecesi)

PARAMETRELER	ERKEK KADAVRALAR				DİŞİ KADAVRALAR				p
	N	Min.	Max.	Ort±SS	N	Min.	Max.	Ort±SS	
BIMASTOID	7	43,84	83,47	59,6±14,98	8	49,70	71,16	59,67±8,36	0,987
POE-PM	7	33,89	54,87	45,23±7,14	8	35,86	53,08	41,71±4,55	0,128
PM-LI	7	23,11	47,74	35,29±8,76	8	27,76	41,00	33,54±3,94	0,500
POE-LIM	7	14,55	31,34	22,19±4,75	8	5,64	25,71	17±7,02	0,024**
OT-LI	7	1,07	12,18	5,47±3,09	8	2,73	8,95	4,77±1,77	0,468
OT-LNS	7	13,25	35,56	27,51±6,51	8	11,57	34,40	26,17±6,51	0,577
OM-LI <sub>1</sub>	7	0,00	22,90	8,29±6,89	8	0,00	21,83	10,78±6,58	0,322
OM-LI <sub>2</sub>	7	0,00	9,93	4,29±2,46	8	0,00	7,37	4,49±2	0,802
OM-LNS	7	0,00	34,69	20,9±11,29	8	0,00	33,53	20,71±8,31	0,960
RCPM-O	7	6,55	14,60	9,41±2,23	8	5,79	11,07	8,52±1,56	0,220
RCPM-I	7	2,12	4,45	2,98±0,58	8	1,02	6,28	3,05±1,25	0,851
RCPM-U	7	13,47	25,64	18,57±3,93	8	14,12	23,02	18,03±2,37	0,657
RCPm-O	7	0,00	14,37	6,96±4,66	8	4,76	12,63	8,22±2,66	0,383
RCPm-I	7	0,00	5,31	2,83±1,77	8	1,47	4,63	3,04±1,03	0,694
RCPm-U	7	0,00	19,90	11,18±6,78	8	10,58	17,04	13,79±1,85	0,184
OCS-O	7	4,50	9,34	6,5±1,6	8	3,46	7,69	5,87±1,33	0,253
OCS-I	7	1,73	7,32	3,69±1,37	8	1,80	4,99	3,03±0,93	0,145
OCS-U	7	11,67	22,77	17,54±3	8	10,06	20,82	14,76±2,94	0,017**
OCI-O	7	1,68	6,75	4,04±1,68	8	1,93	4,06	3,01±0,62	0,043**
OCI-I	7	1,09	4,27	2,82±1,04	8	1,13	4,49	2,77±1,03	0,880
OCI-U	7	8,65	25,28	16,46±4,56	8	10,25	20,24	14,78±3,22	0,262

(POE-PM: Protuberantia occipitalis externa ile processus mastoideus arası mesafe; PM-LI: processus mastoideus ile linea intermedia arası mesafe; POE-LIM: Protuberantia occipitalis externa ile linea intermastoideus arası uzaklık; OT-LI: n. occipitalis tertius ile linea intermedia arası mesafe; OT-LNS: n. occipitalis tertius ile linea nuchalis superior arası mesafe; NOM-LI<sub>1</sub>: n. occipitalis major'un m. trapezius'un aponuerozu'unu deldiği nokta ile linea intermedia arası mesafe; OM-LI<sub>2</sub>: n. occipitalis major ile linea intermedia arası mesafe; OM-LNS: n. occipitalis major ile linea nuchalis superior arası mesafe; RCPM-O: m. rectus capitis posterior major origo genişliği; RCPM-I: m. rectus capitis posterior major insertio genişliği; RCPM-U: m. rectus capitis posterior major uzunluğu; RCPm-O: m. rectus capitis posterior minor origo genişliği; RCPm-I: m. rectus capitis posterior minor insertio genişliği; RCPm-U: m. rectus capitis posterior minor uzunluğu; OCS-O: m. obliquus capitis superior origo genişliği; OCS-I: m. obliquus capitis superior insertio genişliği; OCS-U: m. obliquus capitis superior uzunluğu; OCI-O: m. obliquus capitis inferior origo genişliği; OCI-I: m. obliquus capitis inferior insertio genişliği; OCI-U: m. obliquus capitis inferior uzunluğu) (\*\*= p<0.05)

**Tablo 2:** Erkek fetal kadvralarda sađ-sol ölçüm verilerinin karşılaştırılması (N: kadvra sayısı, min: en düşük deđer, max: en yüksek deđer, ort±SS:ortalama±standart sapma, p: önemlilik derecesi).

ERKEK KADAVRALAR									
PARAMETRELER	N	SAĐ			N	SOL			p
		Min.	Max.	Ort±SS		Min.	Max.	Ort±SS	
POE-PM	7	35,89	54,87	47±7,62	7	33,89	53,91	43,45±6,7	0,045*
PM-LI	7	25,93	47,74	36,58±8,51	7	23,11	47,58	34±9,49	0,238
POE-LIM	7	14,55	31,34	22,19±4,94	7	14,55	31,34	22,19±4,94	**
OT-LI	7	1,07	12,18	5,58±3,67	7	2,80	9,93	5,35±2,69	0,865
OT-LNS	7	19,99	34,87	28,08±5,72	7	13,25	35,56	26,94±7,64	0,463
OM-LI <sub>1</sub>	7	0,00	16,56	7,62±6,19	7	0,00	22,90	8,96±7,96	0,165
OM-LI <sub>2</sub>	7	0,00	5,85	3,72±1,92	7	0,00	9,93	4,85±2,94	0,499
OM-LNS	7	0,00	30,16	21,12±11,49	7	0,00	34,69	20,68±12	0,946
RCPM-O	7	6,55	14,60	8,89±2,7	7	7,97	11,72	9,93±1,69	0,256
RCPM-I	7	2,12	4,45	3,12±0,75	7	2,23	3,19	2,84±0,35	0,332
RCPM-U	7	13,47	25,64	17,87±4,63	7	14,58	23,35	19,27±3,31	0,368
RCPm-O	7	0,00	10,42	6,92±4,06	7	0,00	14,37	7±5,53	0,931
RCPm-I	7	0,00	4,74	2,96±1,61	7	0,00	5,31	2,69±2,03	0,404
RCPm-U	7	0,00	17,23	11,55±6,14	7	0,00	19,90	10,81±7,84	0,675
OCS-O	7	5,06	9,34	7,63±1,42	7	4,50	6,64	5,37±0,73	0,004*
OCS-I	7	1,73	4,75	3,48±1,09	7	2,36	7,32	3,9±1,67	0,549
OCS-U	7	11,67	21,48	16,78±3,3	7	15,95	22,77	18,29±2,7	0,338
OCI-O	7	1,68	6,75	4,33±1,9	7	2,34	6,15	3,76±1,51	0,463
OCI-I	7	1,09	4,04	2,79±1,03	7	1,12	4,27	2,86±1,12	0,865
OCI-U	7	8,65	21,70	14,67±4,17	7	11,29	25,28	18,25±4,49	0,136

(POE-PM: Protuberantia occipitalis externa ile processus mastoideus arası mesafe; PM-LI: processus mastoideus ile linea intermedia arası mesafe; POE-LIM: Protuberantia occipitalis externa ile linea intermastoideus arası uzaklık; OT-LI: n. occipitalis tertius ile linea intermedia arası mesafe; OT-LNS: n. occipitalis tertius ile linea nuchalis superior arası mesafe; NOM-LI<sub>1</sub>: n. occipitalis major'un m. trapezius'un aponerozu'unu deldiđi nokta ile linea intermedia arası mesafe; OM-LI<sub>2</sub>: n. occipitalis major ile linea intermedia arası mesafe; OM-LNS: n. occipitalis major ile linea nuchalis superior arası mesafe; RCPM-O: m. rectus capitis posterior major origo geniřliđi; RCPM-I: m. rectus capitis posterior major insertio geniřliđi; RCPM-U: m. rectus capitis posterior major uzunluđu; RCPm-O: m. rectus capitis posterior minor origo geniřliđi; RCPm-I: m. rectus capitis posterior minor insertio geniřliđi; RCPm-U: m. rectus capitis posterior minor uzunluđu; OCS-O: m. obliquus capitis superior origo geniřliđi; OCS-I: m. obliquus capitis superior insertio geniřliđi; OCS-U: m. obliquus capitis superior uzunluđu; OCI-O: m. obliquus capitis inferior origo geniřliđi; OCI-I: m. obliquus capitis inferior insertio geniřliđi; OCI-U: m. obliquus capitis inferior uzunluđu) (\*\*= p<0.05)

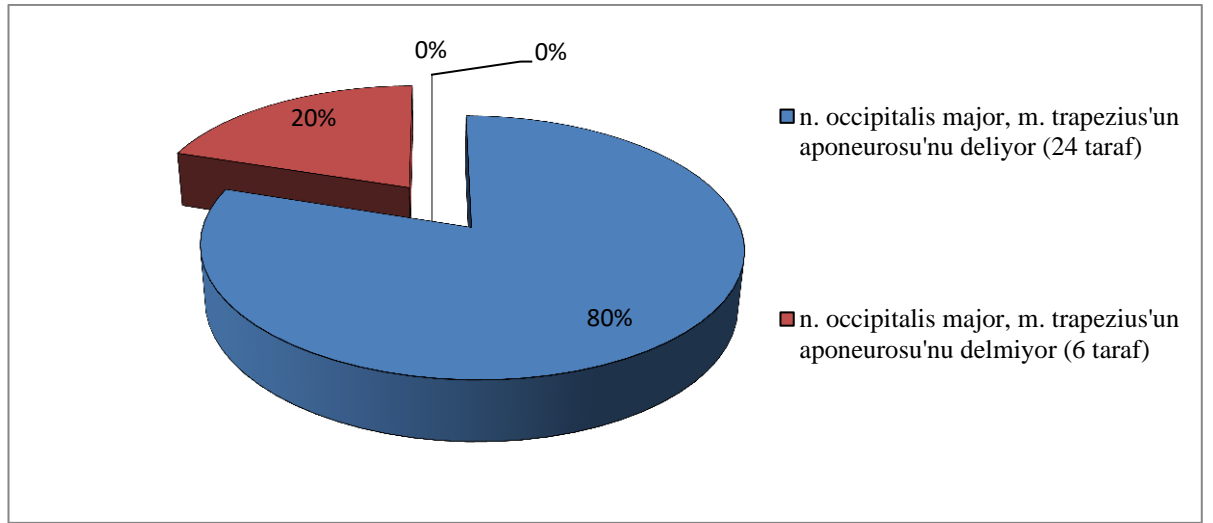
**Tablo 3:** Dişi fetal kadvralarda sağ-sol ölçüm verilerinin karşılaştırılması (N: kadvra sayısı, min: en düşük değer, max: en yüksek değer, ort±SS:ortalama±standart sapma, p: önemlilik derecesi).

DİŞİ KADAVRALAR									
PARAMETRELER	N	SAĞ			N	SOL			p
		Min.	Max.	Ort±SS		Min.	Max.	Ort±SS	
POE-PM	8	35,86	49,06	41,42±4,24	8	36,36	53,08	42±5,12	0,378
PM-LI	8	27,76	41,00	33,32±4,25	8	28,63	40,96	33,76±3,88	0,818
POE-LIM	8	5,64	25,71	17±7,27	8	5,64	25,71	17±7,27	-*
OT-LI	8	3,01	7,32	4,58±1,46	8	2,73	8,95	4,96±2,12	0,598
OT-LNS	8	18,46	34,31	25,15±5,89	8	11,57	34,40	27,18±7,34	0,559
OM-LI <sub>1</sub>	8	0,00	21,83	11,59±6,77	8	0,00	20,58	9,97±6,75	0,453
OM-LI <sub>2</sub>	8	0,00	6,17	3,86±2,46	8	3,53	7,37	5,13±1,26	0,224
OM-LNS	8	0,00	33,53	20,35±10,4	8	11,08	28,74	21,08±6,28	0,790
RCPM-O	8	6,38	10,64	8,32±1,46	8	5,79	11,07	8,72±1,73	0,510
RCPM-I	8	2,37	6,28	3,75±1,34	8	1,02	2,98	2,34±0,64	0,032
RCPM-U	8	15,83	21,65	17,91±2,01	8	14,12	23,02	18,14±2,82	0,800
RCPm-O	8	4,76	12,63	8,13±2,71	8	4,76	12,60	8,31±2,8	0,803
RCPm-I	8	1,47	4,61	3,21±1,12	8	1,76	4,63	2,87±0,97	0,420
RCPm-U	8	10,58	17,04	14,22±2,1	8	10,97	15,68	13,35±1,57	0,239
OCS-O	8	3,46	7,69	6,18±1,45	8	3,55	7,30	5,55±1,2	0,385
OCS-I	8	1,89	4,22	2,93±0,85	8	1,80	4,99	3,14±1,05	0,744
OCS-U	8	10,06	20,82	14,23±3,66	8	10,81	17,85	15,3±2,11	0,446
OCI-O	8	2,08	4,06	3,14±0,59	8	1,93	3,83	2,87±0,67	0,257
OCI-I	8	1,13	4,49	3,06±1,09	8	1,40	4,19	2,48±0,93	0,249
OCI-U	8	10,25	20,24	15,07±3,73	8	10,27	19,13	14,5±2,84	0,755

(POE-PM: Protuberantia occipitalis externa ile processus mastoideus arası mesafe; PM-LI: processus mastoideus ile linea intermedia arası mesafe; POE-LIM: Protuberantia occipitalis externa ile linea intermastoideus arası uzaklık; OT-LI: n. occipitalis tertius ile linea intermedia arası mesafe; OT-LNS: n. occipitalis tertius ile linea nuchalis superior arası mesafe; NOM-LI<sub>1</sub>: n. occipitalis major'un m. trapezius'un aponerozu'unu deldiği nokta ile linea intermedia arası mesafe; OM-LI<sub>2</sub>: n. occipitalis major ile linea intermedia arası mesafe; OM-LNS: n. occipitalis major ile linea nuchalis superior arası mesafe; RCPM-O: m. rectus capitis posterior major origo genişliği; RCPM-I: m. rectus capitis posterior major insertio genişliği; RCPM-U: m. rectus capitis posterior major uzunluğu; RCPm-O: m. rectus capitis posterior minor origo genişliği; RCPm-I: m. rectus capitis posterior minor insertio genişliği; RCPm-U: m. rectus capitis posterior minor uzunluğu; OCS-O: m. obliquus capitis superior origo genişliği; OCS-I: m. obliquus capitis superior insertio genişliği; OCS-U: m. obliquus capitis superior uzunluğu; OCI-O: m. obliquus capitis inferior origo genişliği; OCI-I: m. obliquus capitis inferior insertio genişliği; OCI-U: m. obliquus capitis inferior uzunluğu) (\*\*= p<0.05)

#### 4.1. Nervus Occipitalis Major'un Musculus Trapezius'un Aponeurosu ile İlişkisi

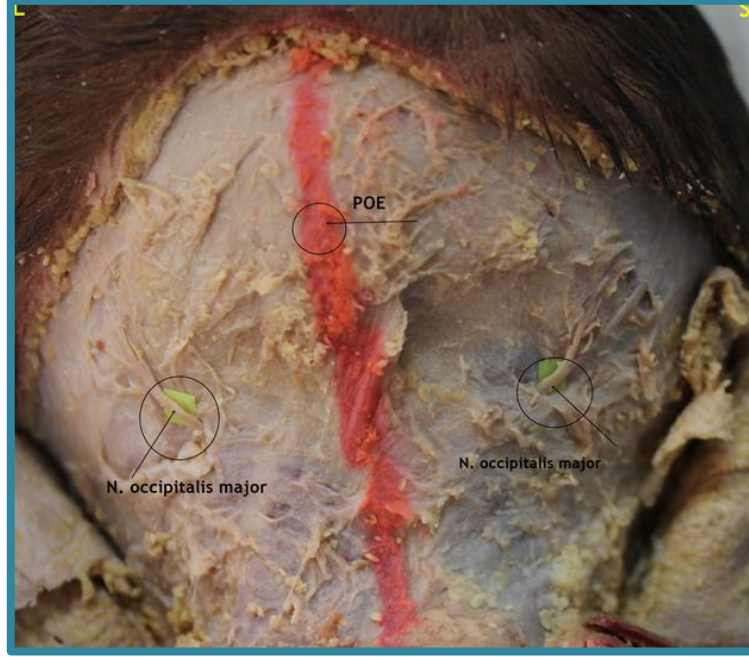
Fetal kadvraların 12'sinde n. occipitalis major bilateral olarak m. trapezius'un aponeurosu'nu delerken (Resim 10), 3'ünde ise sinirin m. trapezius aponeurosu'nu delmediği ve regio occipitalis'e kadar yüzeyleşmediği tespit edildi (Çizelge 1). Dişi fetal kadvraların %12,5'inde, erkek fetal kadvraların ise %28,6'sında n. occipitalis major'un m. trapezius'un aponeurosu'nu delmediği görüldü (Tablo 4).



Çizelge 1: N. occipitalis major'un m. trapezius'un aponeurosu ile ilişkisi.

Tablo 4: N. occipitalis major'un m. trapezius'un aponeurosu (TA) ile ilişkisinin cinsiyet ve taraflar arası dağılımı ( N: fetal kadvra sayısı).

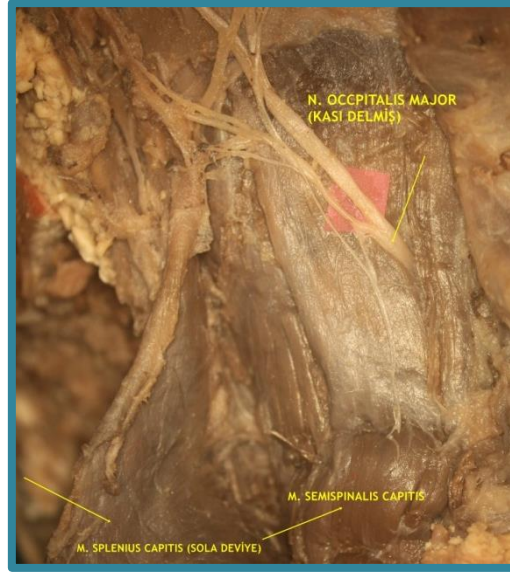	ERKEK		DİŞİ	
	SAĞ N(%)	SOL N(%)	SAĞ N(%)	SOL N(%)
TA'unu deliyor	5(%71,4)	5(%71,4)	7(%87,5)	7(%87,5)
TA'unu delmiyor	2(%28,6)	2(%28,6)	1(%12,5)	1(%12,5)
Toplam	7(%100)	7(%100)	8(%100)	8(%100)



**Resim 10:** N. occipitalis major'un m. trapezius'un aponeurosu'nu bilateral olarak delmesi (POE: protuberantia occipitalis externa).

#### **4.2. Nervus Occipitalis Major'un Musculus Semispinalis Capitis'e Göre Değerlendirilmesi**

Çalışmamızda n. occipitalis major'un, m. semispinalis capitis'e göre konumu belirlendi. M. semispinalis capitis;medial 1/3, orta 1/3 ve lateral 1/3 şeklinde bölümlendirildi ve n. occipitalis major'un kası hangi bölümden delip üst tabakaya geçtiği tespit edildi. Çalışmaya dahil edilen tüm fetal kadavralarda n. occipitalis major'un, m. semispinalis capitis'inmedial 1/3'ünde seyrederek yüzeyleştiği belirlendi(Resim 11).

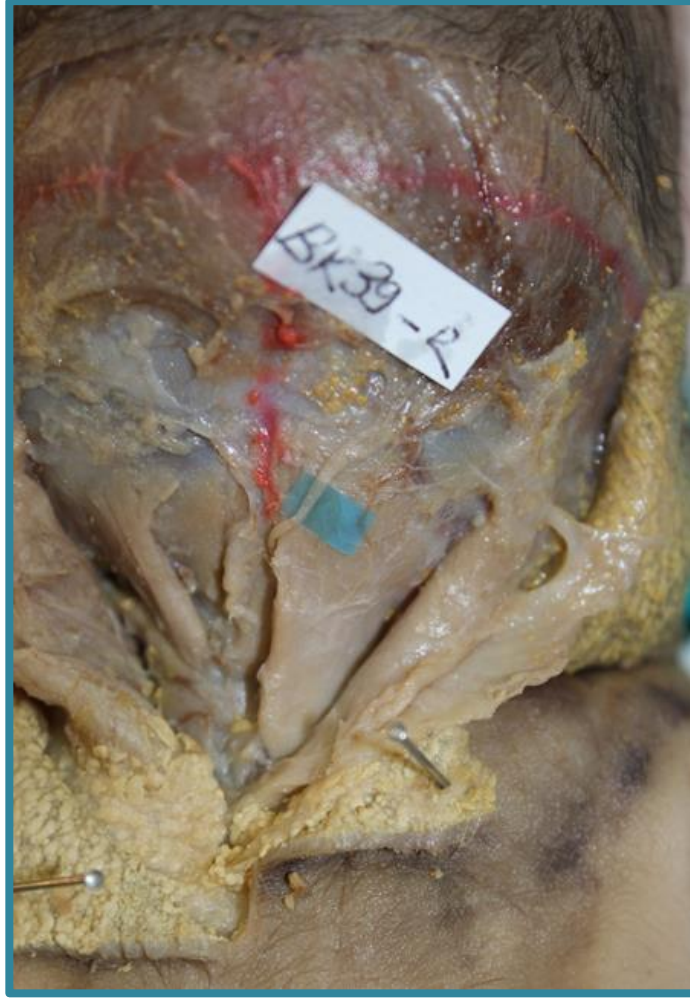

**Resim 11:**Sol tarafta n.occipitalis major'un m. semispinalis capitis'in 1/3 medialinden çıkışı

M. semispinalis capitis'in medialinden geçen n. occipitalis major'lerin 29 tarafta (%96,7) kası delerek seyrettiği ve 1 tarafta (%3,3) ise kası delmeden orta hatta ilerlediği gözlemlendi (Tablo 5) (Resim 12).

**Tablo 5:** N. occipitalis major'un m. semispinalis capitis'e göre konumu (N: bilateral fetal kadavra sayısı).

N. OCCIPITALIS MAJOR'UN M. SEMISPINALIS CAPITIS'E GÖRE KONUMU	
	N(%)
M. Semispinalis Capitis'in İçerisinden	29(%96,7)
M. Semispinalis Capitis'in Medialinden	1(%3,3)
<b>Toplam</b>	<b>30(%100)</b>

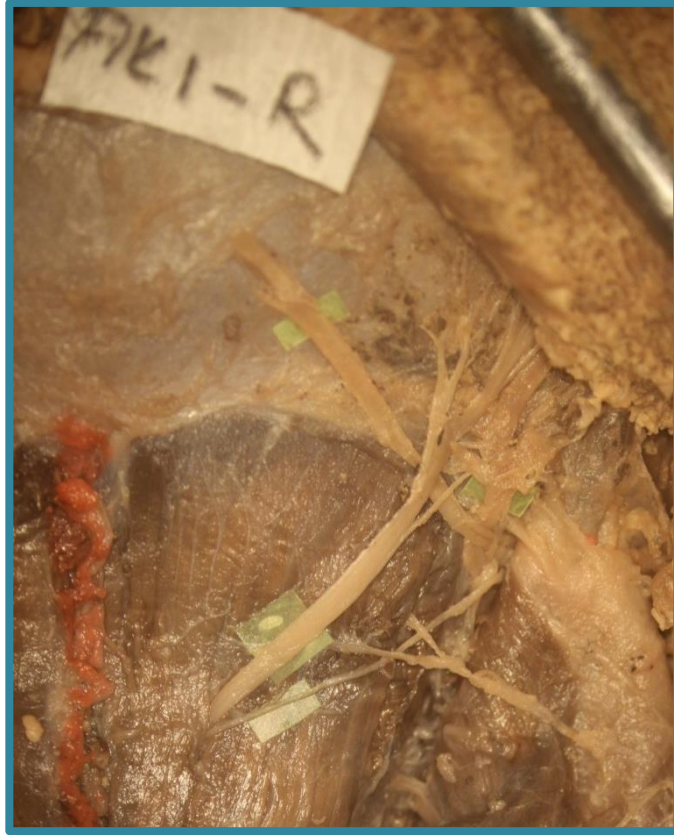

**Resim 12:**Sağ tarafta, n. occipitalis major'un musculus semispinalis capitis'i delmeden orta hattan çıkışı.

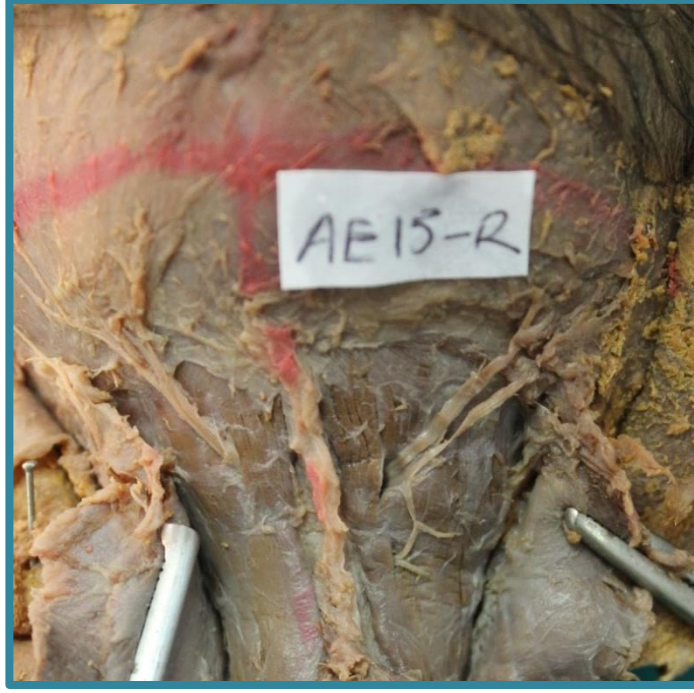Fetal kadavraların 27 tarafında (%90) n. occipitalis major'un, m. semispinalis capitis'i tek dal halinde delerek çıktığı, 3 tarafta (%10) ise kası delmeden önce dallandığı ve dalların kası deldiği gözlemlendi (Tablo 6). Bir dişi fetal kadavranın sağ tarafında, n. occipitalis major kalın dal halinde m. semispinalis capitis'i delerken ikinci dalın hemen ana dalın altından aynı delikten çıktığı tespit edildi (Resim 13). Bir erkek fetal kadavranın sağ tarafında n. occipitalis major'un kalın bir dal olarak kası deldiği ve delikten ikinci bir dalın daha çıktığı gözlemlendi. Bu ikinci dalında alt seviyeden çıkan 3. birdal ile bağlantı sağladığı gözlemlendi (Resim 14). Başka bir erkek fetal kadavranın sol tarafında ise n. occipitalis major'un, çapları birbirine yakın lateral ve medial olarak 2 dal şeklinde kası deldiği belirlendi. (Resim 15).

**Tablo 6:**Fetal kadavralarda n. occipitalis major ve dal sayısının m. semispinalis capitis (SSC) ile olan ilişkisi (N:fetal kadavra sayısı).

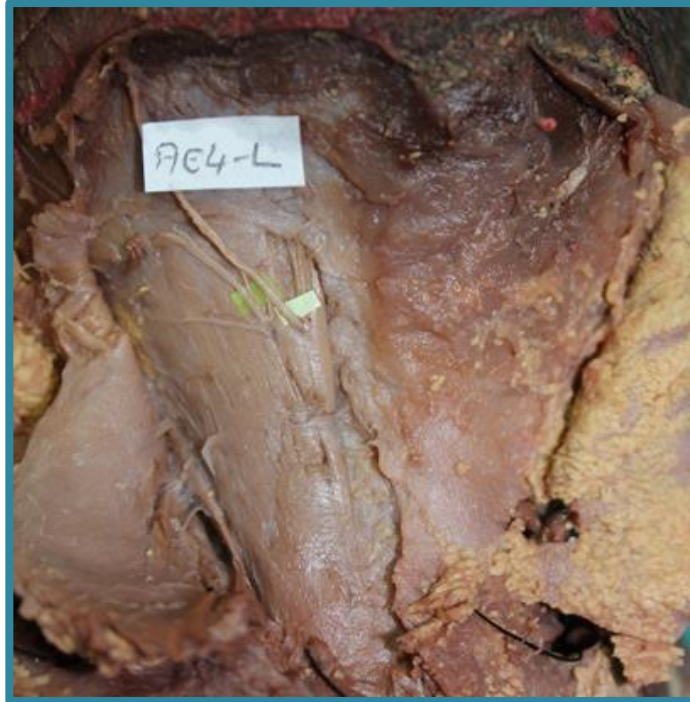	ERKEK		Dişi	
	SAĞ N(%)	SOL N(%)	SAĞ N(%)	SOL N(%)
<b>SSC’i Bir Noktada Deler</b>	6(%85,7)	6(%85,7)	7(%87,5)	8(%100)
<b>SSC’i Birden Fazla Noktada Deler</b>	1(%14,3)	1(%14,3)	1(%12,5)	0(%0)
<b>Toplam</b>	7(%100)	7(%100)	8(%100)	8(%100)



**Resim 13:**Sağ tarafta n. occipitalis major ve eşlik eden ikinci dalın birlikte m. semispinalis capitis’i delmesi



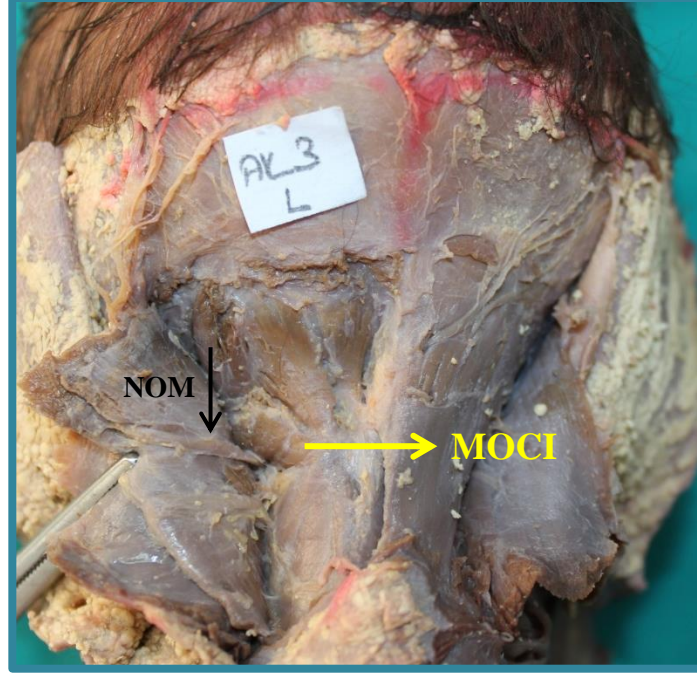
**Resim 14:**Sağ tarafa ait fetal kadavrada n. occipitalis major'un m. semispinalis capitis'i iki farklı noktada 3 dal halinde delmesi



**Resim 15:**Sol tarafa ait fetal kadavrada n. occipitalis major'un m.semispinalis capitis'i medial ve lateral olmak üzere iki noktadadelmesi.

### 4.3. Nervus Occipitalis Major'un Musculus Obliquus Capitis Inferior İle İlişkisi

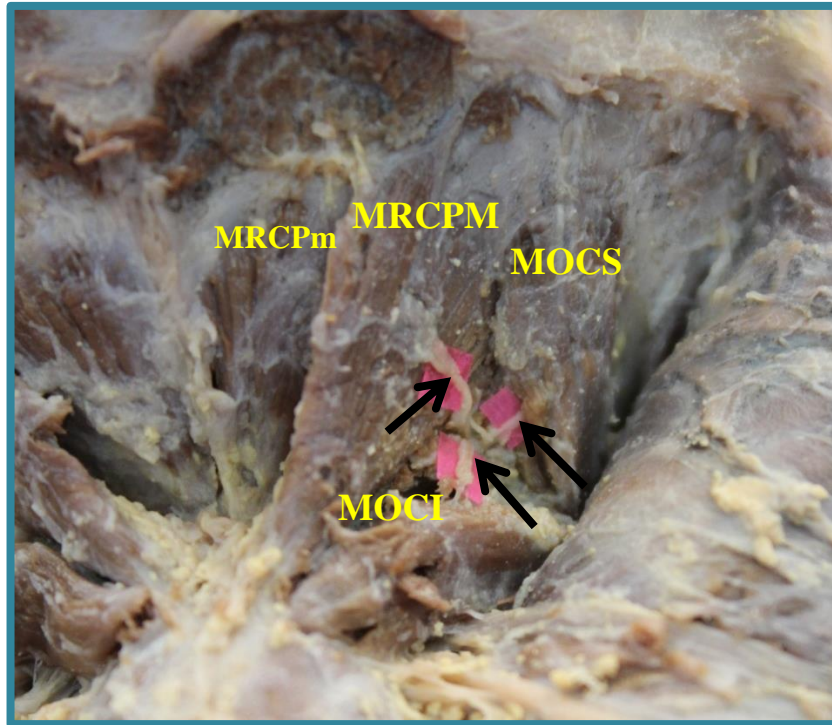
Çalışmaya dahil edilen tüm fetal kadavralarda n. occipitalis major'un m. obliquus capitis inferior'un altından ve lateralinden geçtiği gözlemlendi (Resim 16).



**Resim 16:**Sol tarafa ait dişi fetal kadavrada n. occipitalis major'un m. obliquus capitis inferior'un altından ve lateralinden geçmesi (MOCI: musculus obliquus capitis inferior, NOM: nervus occipitalis major).

#### 4.4. Derin Ense Kasları ve Musculus Semispinalis Capitis'in Innervasyonu

Çalışmamızda tüm fetal kadavralarda (30 taraf) derin ense kaslarının n. suboccipitalis tarafından innerve edildiği tespit edildi. Trigonum suboccipitale'yi oluşturan kaslara (m. rectus capitis posterior major, m. obliquus capitis superior, m. obliquus capitis inferior) giden motor dalları n. suboccipitalis'e ait olduğu ve sinirin suboksipital üçgen içinde bu dalları verdiği görüldü (Resim 17). M. rectus capitis posterior minor'e giden motor dala ise m. rectus capitis posterior major'un altında rastlanıldı.

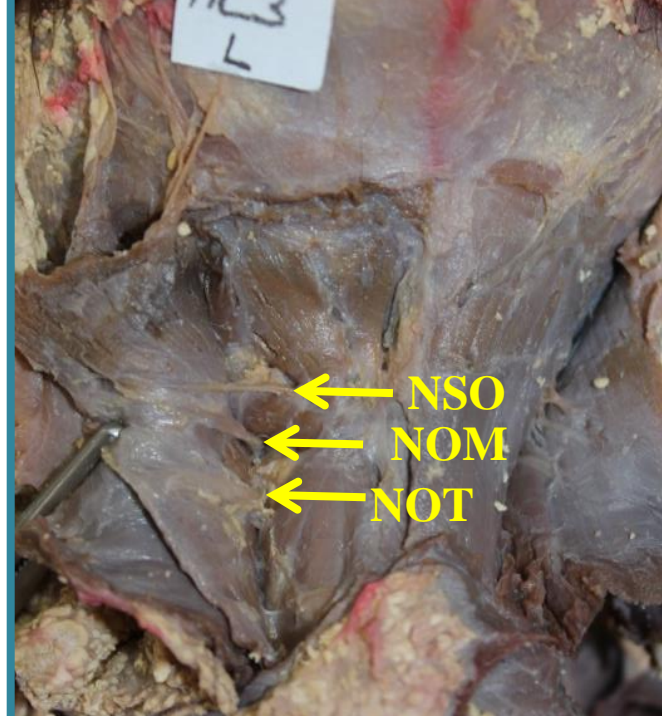

**Resim 17:** Sağ tarafa ait erkek fetal kadavrada derin ense kaslarının innervasyonu (MRCPM: musculus rectus capitis posterior major, MRCPm: musculus rectus capitis posterior minor, MOCS: musculus obliquus capitis superior, MOCI: musculus obliquus capitis inferior, siyah oklar: N. suboccipitalis'in derin ense kaslarına giden dalları).

Çalışmamızda m. semispinalis capitis innervasyonu değerlendirildi (Tablo 7). 15 adet fetal kadavranın bilateral değerlendirilmesi sonucunda 15 taraf (%50)'ün innervasyonuna n. occipitalis major ile n. occipitalis tertius'un innervasyonuna n. suboccipitalis'in de eşlik ettiği görüldü (Resim 18). N. suboccipitalis, 7 adet erkek fetal kadavranın 5 tarafında m. semispinalis capitis'in innervasyonunu sağlarken, 8 adet dişi fetal kadavranın da 6 tarafında bu kasın innervasyonuna katıldığı gözlemlendi (Tablo 8).

**Tablo 7:** M. semispinalis capitis'in innervasyonu (N: bilateral fetal kadavra sayısı).

<b>M. SEMISPINALIS CAPITIS'IN INNERVASYONU</b>	
	<b>N(%)</b>
<b>C2 ve C3 Ramus Posterior'ları</b>	15(%50)
<b>C1,C2 ve C3 Ramus Posterior'ları</b>	15(%50)
<b>Toplam</b>	30(%100)



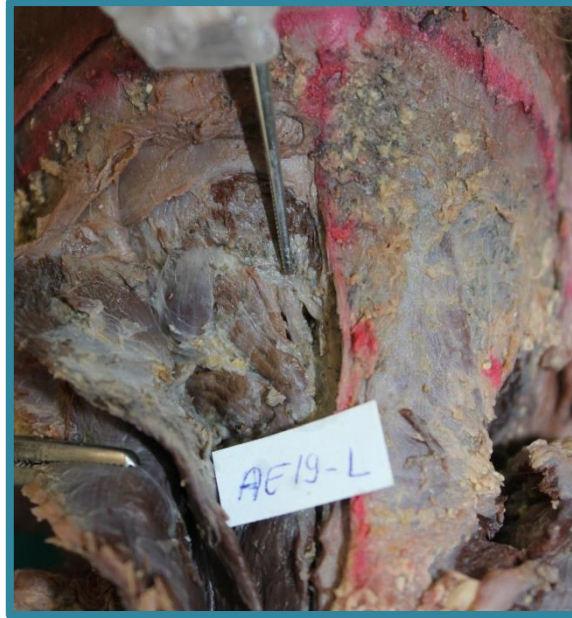**Resim 18:** Sol tarafa ait dişi fetal kadavrada m. semispinalis capitis'in innervasyonu (NSO: nervus suboccipitalis, NOM: nervus occipitalis major, NOT: nervus occipitalis tertius).

**Tablo 8:** M. semispinalis capitis innervasyonunun cinsiyetlere ve taraflara göre dağılımı (N: fetal kadavra sayısı).

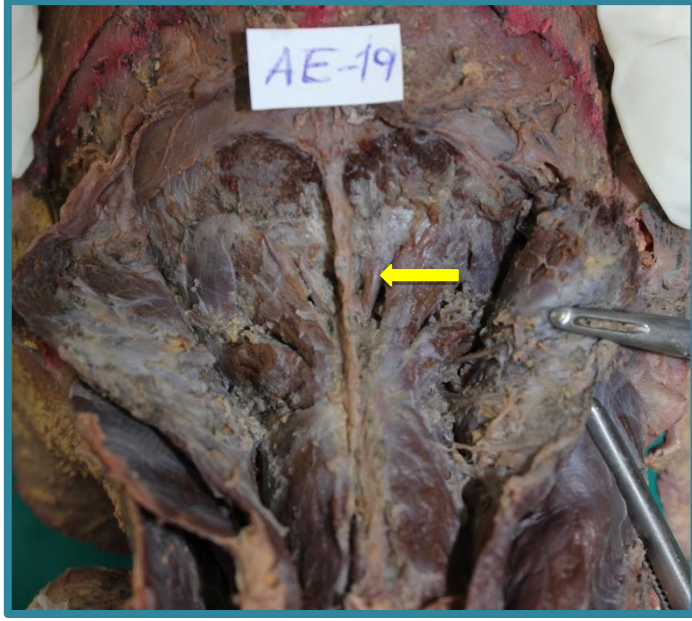	<b>ERKEK</b>		<b>Dişi</b>	
	<b>SAĞ</b>	<b>SOL</b>	<b>SAĞ</b>	<b>SOL</b>
	<b>N(%)</b>	<b>N(%)</b>	<b>N(%)</b>	<b>N(%)</b>
<b>C2 ve C3 Ramus Posterior'ları</b>	4(%57,1)	5(%71,4)	4(%50)	2(%25)
<b>C1,C2 ve C3 Ramus Posterior'ları</b>	3(%42,9)	2(%28,6)	4(%50)	6(%75)
<b>Toplam</b>	7(%100)	7(%100)	8(%100)	8(%100)

#### 4.5. Musculus Rectus Capitis Posterior Minor Varyasyonu

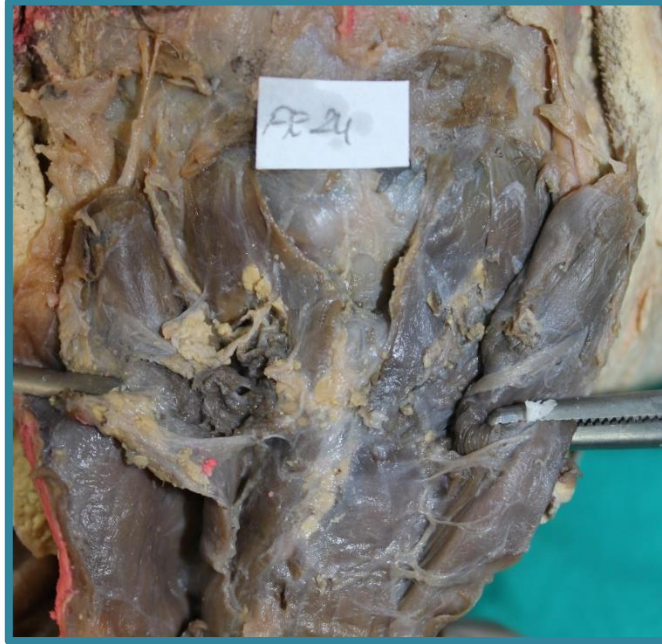
Çalışmamızda m. rectus capitis posterior minor'un diğer derin ense kaslarında olduğu gibi origo, insertio ve uzunluk ölçümü yapıldı. Bu ölçümler sırasında bir fetal kadavranın sol tarafında m. rectus capitis posterior minor'un lifleriyle karşılaşılması, kasın yerinde bir ligamentin origo ve insertio noktaları arasında uzandığı (Resim 19), aynı fetal kadavranın sağ tarafında ise kas liflerinin çok ince bir şekilde origo ve insertio noktalarına tutulduğu gözlemlendi (Resim 20). Bir başka fetal kadavrada ise bilateral olarak m. rectus capitis posterior minor'un liflerine rastlanılmadı (Resim 21).



**Resim 19:**Sol tarafa ait erkek fetal kadavrada m. rectus capitis posterior minor'un ligament şeklinde görülmesi.



**Resim 20:**Sağ tarafa ait erkek fetal kadavrada m. rectus capitis posterior minor'e ait liflerin ince olması (Ok işareti).



**Resim 21:**Erkek fetal kadavrada bilateral olarak m. rectus capitis posterior minor gözlenmedi.

**Tablo 9:** Parametreler arası korelasyon ilişkisi(\*p<0.05 düzeyinde, \*\* p<0.01 düzeyinde anlamlılık)

PARAMETRELER	r,p değeri	SSC-I	OMLI <sub>1</sub>	OM-TA	OCFU	OCI-I	OCI-O	OCS-U	OCS-I	OCS-O	RCPm-U	RCPm-I	RCPm-O	RCPm-U	RCPm-I	RCPm-O	OT-LI	OT-LNS	OMLI <sub>2</sub>	OM-LNS	POE-LI	PM-LI	POE-PM	BIMAST OID	SEX
SEX	r	,267	,188	-.200	-.217	-.029	-.400*	-.435*	-.281	-.218	,269	,078	,172	-.087	,034	-.237	-.143	-.106	,048	-.010	-.404*	-.135	-.294	,003	1
	p	,153	,321	,288	,249	,880	,028	,016	,132	,246	,150	,683	,364	,646	,857	,208	,450	,577	,799	,959	,027	,477	,114	,987	
BIMASTOID	r	-.282	,157	,052	,489**	,292	,334	,307	,082	-.084	,502**	,522**	,606**	-.014	,271	,499**	,224	,269	,141	-.311	-.343	,850**	,755**	1	
	p	,132	,408	,786	,006	,117	,071	,098	,668	,660	,005	,003	,000	,943	,148	,005	,235	,151	,456	,095	,063	,000	,000		
POE-PM	r	-.150	,277	,087	,256	,202	,558**	,315	,229	,114	,309	,339	,402*	,040	,137	,574**	,364*	,237	-.039	-.394*	,143	,821**	1		
	p	,430	,139	,649	,172	,286	,001	,090	,224	,550	,096	,067	,028	,835	,470	,001	,048	,207	,839	,031	,452	,000			
PM-LI	r	-.154	,101	,203	,510**	,271	,431*	,428*	,078	,021	,467**	,482**	,553**	,022	,300	,501**	,302	,334	,086	-.360	-.246	1			
	p	,417	,595	,282	,004	,147	,017	,018	,681	,910	,009	,007	,002	,910	,107	,005	,105	,071	,652	,050	,191				
POE-LIM	r	,139	,197	-.078	-.149	-.116	,373*	-.118	,102	,212	-.440*	-.500**	-.566**	,485**	-.346	,052	-.037	,008	-.150	-.077	1				
	p	,465	,296	,682	,431	,540	,042	,536	,590	,260	,015	,005	,001	,007	,061	,787	,845	,965	,429	,685					
OM-LNS	r	,215	-.347	,183	-.153	,052	-.167	,031	-.229	-.209	-.440*	-.389*	-.232	-.023	-.112	-.223	-.362*	,312	,486**	1					
	p	,254	,060	,334	,419	,784	,379	,872	,223	,268	,015	,034	,217	,904	,554	,236	,049	,094	,006						
OM-LI <sub>2</sub>	r	,127	-.100	,228	,208	,112	-.118	,313	-.231	-.153	-.082	-.112	-.010	,224	,051	,005	-.192	,268	1						
	p	,503	,598	,225	,270	,554	,534	,092	,219	,420	,667	,557	,957	,235	,789	,980	,310	,152							
OTLNS	r	-.190	,052	,141	,406*	,364*	,436*	,267	,085	,173	-.159	-.144	-.070	,374*	-.123	,041	-.421*	1							
	p	,313	,785	,458	,026	,048	,016	,154	,656	,361	,402	,447	,714	,041	,517	,831	,020								
OT-LI <sub>2</sub>	r	,091	,124	-.237	-.152	-.204	-.062	,086	-.151	-.252	,316	,363*	,346	-.574**	,063	,186	1								
	p	,634	,512	,207	,423	,280	,744	,652	,427	,180	,088	,049	,061	,001	,740	,326									
RCPm-O	r	,024	,227	,048	,391*	-.036	,265	,334	,182	,026	,292	,314	,504**	,156	,081	1									
	p	,899	,228	,803	,033	,849	,157	,072	,337	,890	,117	,091	,005	,411	,670										
RCPm-I	r	-.260	,077	,013	,168	,416*	,109	,327	-.083	,167	,269	,348	,324	-.118	1										
	p	,165	,686	,947	,373	,022	,566	,078	,662	,377	,151	,060	,081	,533											
RCPm-U	r	,079	,061	,094	,378*	,206	,422*	,039	,133	,287	-.283	-.290	-.401*	1											
	p	,679	,748	,619	,040	,276	,020	,837	,483	,124	,130	,120	,028												
RCPm-O	r	-.229	,307	-.083	,247	-.065	-.199	,302	,102	-.135	,829**	,816**	1												
	p	,223	,099	,665	,189	,735	,291	,104	,590	,478	,000	,000													
RCPm-I	r	-.331	,405*	-.248	,278	-.150	-.167	,308	,226	-.007	,844**	1													
	p	,074	,027	,186	,137	,429	,377	,097	,229	,969	,000														
RCPm-U	r	-.132	,494**	-.315	,255	-.211	-.287	,104	,045	-.125	1														
	p	,485	,006	,090	,174	,263	,124	,584	,812	,511															
OCS-O	r	-.329	,136	-.014	,117	,051	,273	,068	,257	1															
	p	,075	,472	,942	,538	,789	,145	,721	,170																
OCS-I	r	-.372*	,372*	-.178	,188	,083	,335	-.032	1																
	p	,043	,043	,345	,319	,662	,070	,867																	
OCS-U	r	-.329	-.100	,375*	,446*	,236	,112	1																	
	p	,076	,599	,041	,013	,210	,557																		
OCI-O	r	-.114	,008	,206	,201	,610**	1																		
	p	,548	,967	,274	,286	,000																			
OCI-I	r	-.205	-.205	,340	,082	1																			
	p	,277	,277	,066	,667																				
OCI-U	r	-.273	,137	-.012	1																				
	p	,144	,472	,950																					
OMTA	r	0,000	-.727**	1																					
	p	1,000	,000																						
OMLI <sub>1</sub>	r	-.160	1																						
	p	,398																							
SSC-I	r	1																							
	p																								

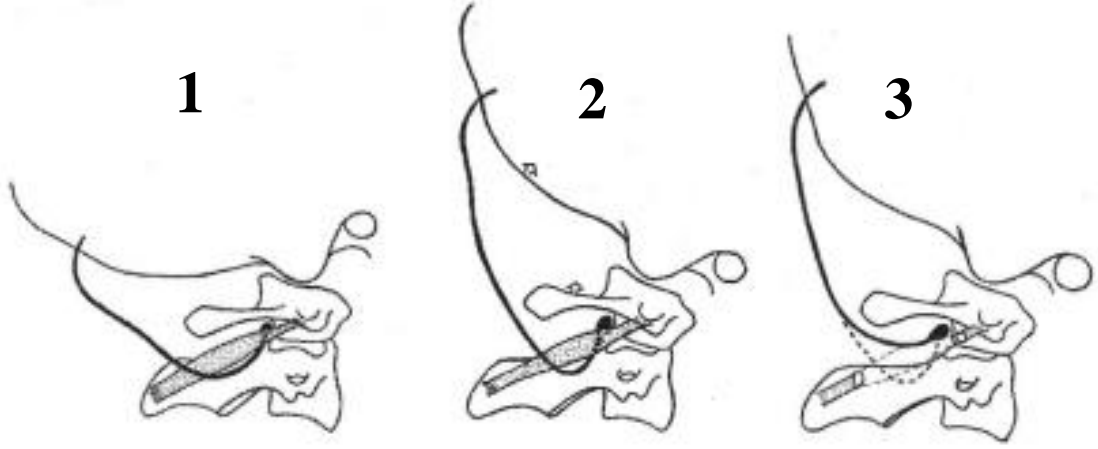
## 5. TARTIŞMA

Klinisyenlerin, ağrının etyolojisini tanımlamak için, her bir sinirin dağılımına ve anatomik baskı noktalarına aşina olmaları gereklidir. Dahası, bu sınırların ve sınırların varyasyonlarının yaygın görülmesinden dolayı çoklu anatomik etiyolojiler düşünülmelidir.

N. occipitalis major'un periferik seyrinin literatürde tarifi değişiklik göstermektedir (Bovim ve ark., 1991). Vital ve ark. (1989), n. occipitalis major'un seyrini 3 bölüm ve 2 kıvrım olarak belirtmişlerdir. Sinirin m. obliquus capitis inferior'un altında lateral-posterior'a doğru ilerleyen parçasını 1. bölüm (P1), kasin altında oluşturduğu kıvrımı 1. kıvrım (A1), sinirin lig. nuchalis'e doğru medialde ilerleyen parçasını 2. bölüm (P2), lig. nuchalis'in yaklaşık 1 cm lateralinde m. semispinalis capitis'in lifleri arasından geçen bölümü 2. kıvrım (A2) ve m. semispinalis capitis'in arka yüzü ile m. trapezius'un iç yüzü arasında ilerleyen parçasını 3. bölüm (P3) olarak tanımlamışlardır. İkinci bölümde (P2) sinir, yüzeysel m. semispinalis capitis ile derinde ise m. obliquus inferior, mm. rectus capitis posterior ve mm. rectus capitis anterior arasında bulunur ve burada sıkışabilir. Üçüncü bölümde (P3) ise a. occipitalis tarafından sıkıştırılabilir (Vital ve ark. 1989).

Vital ve ark. (1989), boyun fleksiyonunda atlantooccipital ve atlantoaksiyal aralığın arttırılmasının P2'nin vertikal düzlemde gerilmesine neden olduğunu ileri sürmüşlerdir. Fleksiyon ve ekstansiyon hareketleri sırasında m. obliquus capitis inferior'un hareketsiz olduğunu ve bu hareketler sırasında A1'in sabit bir açıda kaldığını ifade etmişlerdir. Sabit kalan A1 noktasının P2'nin gerilmesine ve gevşemesine izin verdiğini ve bu ilişkinin oksipital nevraljide sıkışma noktasını lokalize etmek için kullanılabileceğini bildirmişlerdir. Boyun fleksiyonu ile ağrısı şiddetlenen ve ekstansiyonu ile hafifleyen hastalarda; axis'in processus spinosus'unun 2 cm lateraline (m. obliquus capitis inferior üzerine) ve 1 cm derinliğe basınç uygulayarak (P2 gerilmesi için) ağrıdaki değişikliğin test edilebileceğini ileri sürmüşlerdir. İleri sürülen bu anatomik ilişkiyi temel alan Gille ve ark. (2004), m. obliquus capitis inferior'u keserek oksipital nevraljinin hafifletildiğini göstermişlerdir (Şekil 20). Ayrıca m. obliquus capitis inferior'un, axis'in processus

spinosus'undan ayrılması ile n. occipitalis major'un serbestleştirileceğini ve böylece fleksiyonda gevşemenin sağlanacağını ifade etmişlerdir.



**Şekil 20:** N. occipitalis major'un, m. obliquus capitis inferior altından seyri (1: Nötral pozisyon, 2: Baş fleksiyonda, 3: fleksiyon sonrası m. obliquus capitis inferior'un kesilmesi ve n. occipitalis major'un serbestlenmesi) (Gille ve ark., 2004).

N. occipitalis major, özellikle başın rotasyonunda atlantoaksiyel eklem yüzlerinin hareketinden dolayı atlas ve axis arasında sıkışabilir (Hunter ve Mayfield 1949; Loukas, 2006; Hoppenfeld, 2010). Hunter ve Mayfield (1949), oksipital nevrалji'den muzdarip 11 hastaya n. occipitalis major nörotomisi uygulamış, bu hastalardan sekizinde olumlu sonuç elde ettiklerini bildirmişlerdir. Gille ve ark. (2004) ise nörotominin zaman zaman kafa derisinde yoğun anestezi, hipersensitivite ve/veya kafa derisinin altında ağrılı nöroma oluşma riski ile durumun daha da kötüleşebileceğini ileri sürmüşlerdir.

Oksipital nevrалji, Uluslararası Baş Ağrısı Derneği tarafından 2013 yılında yapılan bir sınıflamada 180 ağrı çeşidinin bir alt grubu olarak tanımlanmıştır. İlk olarak 1821'de oksipital bölgede lokalize tekrarlayan baş ağrıları olarak tanımlanan oksipital nevrалji, günlük yaşam aktivitelerini olumsuz etkileyen bir hastalıktır. Bir çok araştırmacı bu durumun tanımı, nedeni ve tedavisi ile ilgili bir fikir birliğine ulaşamamıştır (Horowitz ve Yonas, 1993). N. occipitalis major, n. occipitalis minor ve n. occipitalis tertius'un dağıldığı alanda lokalize olan ağrının paroksizmal yanma ve acıma şeklinde olduğu bildirilmiştir (Graff-Radford ve ark., 1986; Horowitz ve Yonas, 1993). Oksipital nevrалji etyolojileri arasında travma, fibrozit,

myozit, atlas kırılması, C2 sinir kökü basısı, C<sub>1-2</sub> artrozis sendromu, atlantoaksiyal lateral kitleler sayılmıştır (Çeşmebaşı, 2015).

Oksipital nevralkji, antiepileptik ilaçlar, nöral blokaaj, nonsteroid analjezikler, transkutanöz elektrik stimulasyonu gibi çeşitli yollarla konservatif olarak yönetilebilmektedir (Anthony, 1992; Oh ve ark., 2004; Sahai-Srivastava ve Subhani, 2010; Çeşmebaşı, 2015).

Seeger ve ark. (2015), travmatik beyin hasarının sonrasında en sık (%43) görülen vetedavisi zor olan semptomlardan birinin posttravmatik baş ağrısı olduğunu bildirmişlerdir. Epidemiyolojik çalışmalar posttravmatik yaralanmaların pediatrik yaş grubunda yıllık insidansın %0.1-%1.75 arasında olduğunu göstermiştir. Travmatik beyin hasarının çocuklar ve adolesanlar arasında önemli ölçüde kalıcı hasara neden olduğu bilinmektedir (Seeger ve ark., 2015). Ancak literatürde özellikle pediatrik vakalarda posttravmatik baş ağrısının tedavisi ile ilgili çalışmalar yetersizdir.

Kronik migren 12-17 yaşındaki ergenlerin %0.8-1.75'ini, 5-12 yaşındaki çocukların %0.6'sını etkilemektedir (Lipton ve ark.,2011; Arruda ve Bigal, 2012). Pediatrik migren hastalarında genellikle günlük yaşam aktiviteleri yüksek oranda olumsuz etkilenir (Lipton ve ark., 2011). Kronik baş ağrılı pediatrik hastalarda etkinin hızlı başlayacağı tedavilere ihtiyaç vardır (Gelfand AA ve ark., 2014). Gelfand ve ark. (2014) tarafından kronik baş ağrısı olan 18 yaş altı hastalara ilk kez n. occipitalis major blokajı ile tedavi uygulanmıştır. Yaşları 7-17 arasında değişen 46 hastada yapılan n. occipitalis major blokajının hastaların %53'ünde fayda sağladığı gözlenmiş ve zararsız yan etkileri göz önüne alınarak daha agresif yaklaşımlardan önce bu girişimin uygun olacağı bildirilmiştir (Gelfand AA ve ark., 2014).

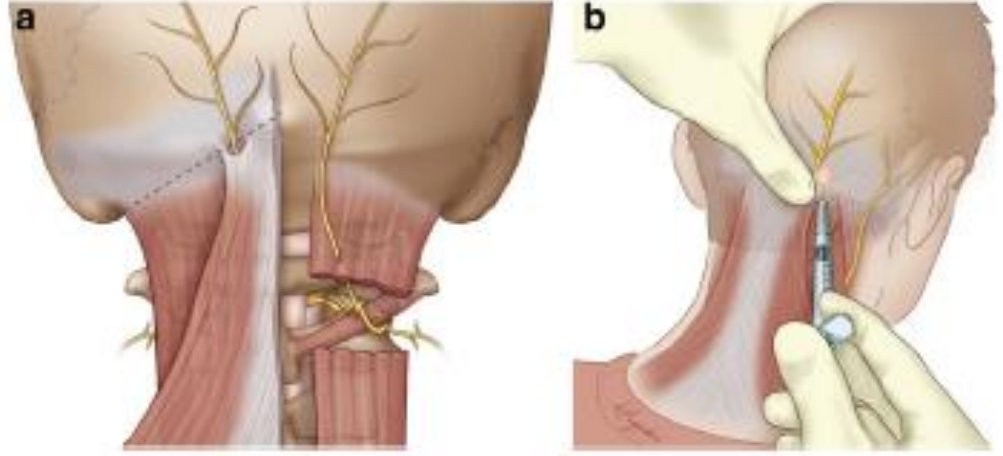
Lord ve ark. (1994)'ları, whiplash(araç kazasında kafanın ani fleksiyon ve ardından ekstansiyonu-kırbaç hareketi-)'e bağlı ağrıların %53 kadarının n. occipitalis tertius'tan kaynaklandığını belirtmiştir. Bununla beraber Bogduk ve Marsland (1986)'da olası nedenlerin C<sub>2-3</sub> faset eklem dejeneratif eklem hastalığıyla travmatik artropatininde n. occipitalis tertius'un nevralkjisine sebep olabileceğini söylemişlerdir. Aschkenazi ve Levin (2004), oksipital sinir blokajlarının n. occipitalis tertius nevralkjisinin gerek tanıması gerekse tedavisi açısından önemli olduğunu ifade etmişlerdir.

Cerrahi girişimler baş ve boynun arka bölgesinde sıklıkla yapıyor olsa da, bu bölgedeki kutanöz sinirlerden sakınmak için cerrahi landmarklar şaşırtıcı bir şekilde literatürde eksiktir (Tubbs ve ark., 2007).

Periferik sinir blokajları çeşitli baş ağrısı bozukluklarının akut ve önleyici tedavisi için uzun süredir kullanılmaktadır (Blumenfeld ve ark., 2013). Baş ağrısı çocuklar ve ergenlerde sık görülmekle birlikte bazı çocuklarda mevcut baş ağrısı tedavilere cevap vermez ya da tedaviye dirençli kronik baş ağrısı fenotiplerini geliştirmeye devam eder. Çocuklarda tedavisi zor olan baş ağrılarını tedavi etmek için, hem akut hem de kronik rahatlama sağlama amacıyla n. occipitalis major'un blokajı (Şekil 21), boynun arkasından geçerek kafa derisine ulaşan periferik sinirlerin blokajı önerilmektedir (Dubrovsky, 2017). Dubrovsky (2017), 62 bilateral sinir blokajı gerçekleştirilmesi sonucunda sinir blokajlarının %71'i, baş ağrılarını tamamen çözüme % 93 iyi terapötik etki ile sonuçlandığını ileri sürmüşlerdir.

Kafa derisi sinirlerinin lokal anestezisi "kafa derisi bloğu" olarak adlandırılır. Sinir blokajı sırasında n. supraorbicularis, n. supratrochlearis, n. auriculotemporalis, n. zygomaticotemporalis, n. occipitalis ve n. occipitalis major olmak üzere 6 sinirin blokajı yapılabilir. Özellikle n. occipitalis major'un blokajı, protuberantia occipitalis externa ile processus mastoideus arasında crista occipitalis externa'nın yaklaşık 2,5 cm lateralinde infiltrasyon ile blokaj gerçekleştirilebilir (Osborn ve Sebeo, 2010).

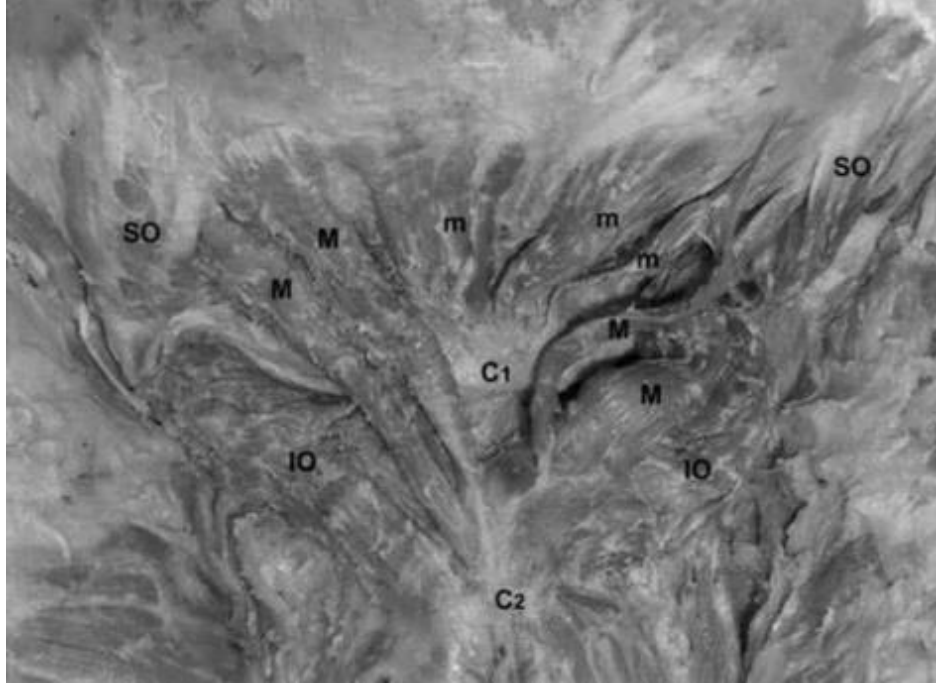
Literatürde, n. occipital major'un blokajı açısından retrospektif yapılan ve yetişkin kadavra üzerinde yapılan çalışmalar olsa da fetal kadvralar üzerinde yapılan çalışmaya rastlanılmamıştır.



**Şekil 21:** N. occipitalis major'un blokajı (Dubrovsky, 2017).

Hallgren ve ark. (2008)'ları, 8 yetişkin kadavra üzerinde standartlandırılmış bir protokol kullanarak suboksipital kasların her birine kör iğne sokma girişiminde bulunmuşlardır. Hedeflenen kasın penetrasyonu, kritik yapılara yakınlığını değerlendirmişlerdir. 181 girişimin % 81'inde hedef kasa ulaşmışlardır. Başarı oranı diğer suboksipital kaslar için sırayla m. rectus capitis posterior minor için % 83, m. rectus capitis posterior major için % 83, m. obliquus capitis superior için % 94 ve m. obliquus capitis inferior için % 63 olarak tespit etmişlerdir. Kolayca görülebilen yer işaretlerinin, iğne elektrotlarının suboksipital kaslardan  $\frac{3}{4}$  yerleştirilmesinin güvenli olduğu ve güvenilir bir şekilde yönlendirmek için kullanılabileceği sonucuna varmışlardır.

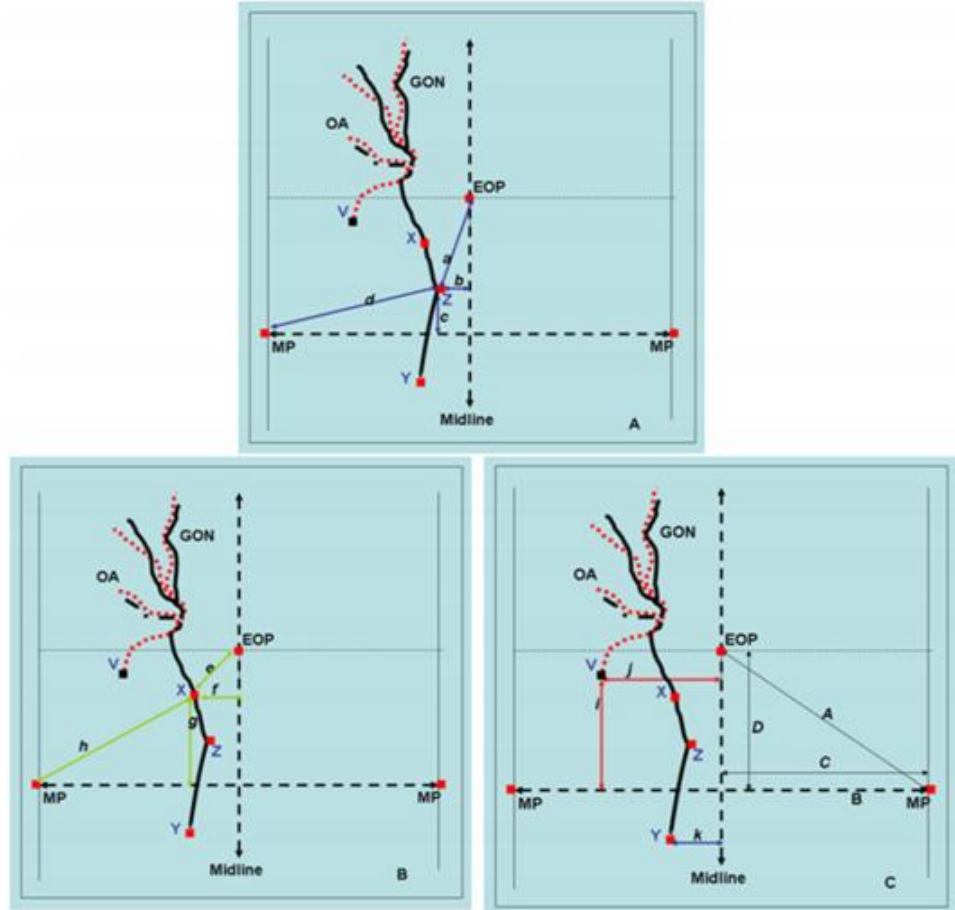
Tagil ve ark. (2005)'ları yaptıkları rutin bir diseksiyon esnasında 55 yaşındaki bir kadavrada sol tarafta m. rectus capitis posterior major'un çift karınlı olduğunu, sağ tarafta m. rectus capitis posterior major'un iki parçaya ayrıldığını ve m. rectus capitis posterior minor'un ise çift karna sahip olduğunu belirtmişlerdir (Resim 22). Çalışmamızda 1 fetal kadavrada tek taraflı, 1 fetal kadavrada da bilateral olarak m. rectus capitis posterior minor'un lifleriyle karşılaşılmadı. 1 fetal kadavranın sol tarafında yer alan m. rectus capitis posterior minor'un yerinde bir ligamentin origo ve insertio noktaları arasında uzandığı aynı fetal kadavranın diğer tarafında ise kas liflerinin çok ince bir şekilde origo ve insertio noktalarına tutulduğu gözlemlendi. Bir başka fetal kadavrada ise m. rectus capitis posterior minor'un liflerine bilateral olarak rastlanılmadı.



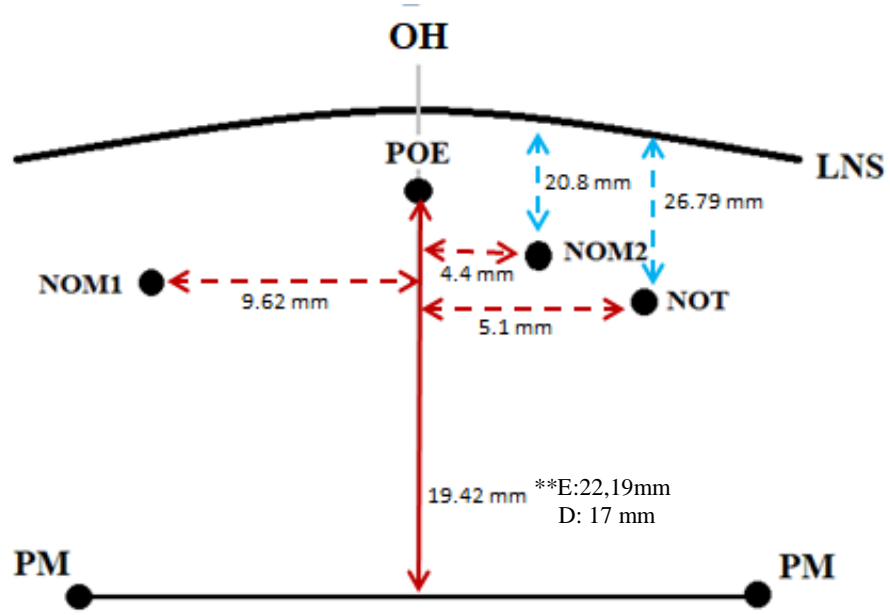
**Resim 22:** M. rectus capitis posterior major ve m. rectus capitis posterior minor'un varyasyonu (M: m. rectus capitis posterior major; m: m. rectus capitis posterior minor; SO: m. obliquus capitis superior; IO: m. obliquus capitis inferior; C1: Atlas; C2: Axis) (Tagil ve ark., 2005)

Güvençer ve ark. (2011)'ları; 12 kadavrada yaptıkları çalışmada suboksipital ve oksipital bölgedeki n. occipitalis major'un rotasını ve sinirin m. semispinalis capitis ve m. trapezius'un aponeurosu ile komşuluk ilişkisini değerlendirmişlerdir (Şekil 22). N. occipitalis major'un m. semispinalis capitis'i deldiği nokta ile protuberantia occipitalis externa ile linea intermastoidea arasındaki mesafeyi, protuberantia occipitalis externa ile processus mastoideus arasındaki mesafeyi ölçmüşlerdir. Ayrıca orta hat ve n. occipitalis major'un m. trapezius'un aponeurozunu deldiği nokta arasındaki mesafeyi, bu nokta ile protuberantia occipitalis externa, linea intermastoidea ve processus mastoideus arasındaki mesafeleri ölçmüşlerdir. Ölçüm verilerinin cinsiyete göre karşılaştırılmasında istatistiksel olarak anlamlı bir fark tespit etmemişlerdir. Bizim çalışmamızda ise processus mastoideus ile linea intermedia arası mesafe, protuberantia occipitalis externa ile linea intermastoideus arası en kısa vertikal uzaklık, m. obliquus capitis superior uzunluğu, m. obliquus capitis inferior'un origo genişliğinde cinsiyetler arasında anlamlı farklılıklar bulunmuştur ( $p < 0.05$ ). Çalışmamızda protuberantia occipitalis externa ile linea intermastoideus arası uzaklığın, dişi fetal kadavralarda daha kısa olduğu gözlemlendi (Şekil 23). Güvençer ve ark. (2011)'nin yetişkin kadavra

verileri ile bizim çalışmamızda elde edilen fetal kadavra verileri karşılaştırılmamış olmakla birlikte onların sonuçlarına benzer şekilde n. occipitalis major'un m. trapezius'un aponeurosu'nu deldiği noktanın, m. semispinalis capitis'i deldiği noktanın lateralinde olduğu tespit edilmiştir.



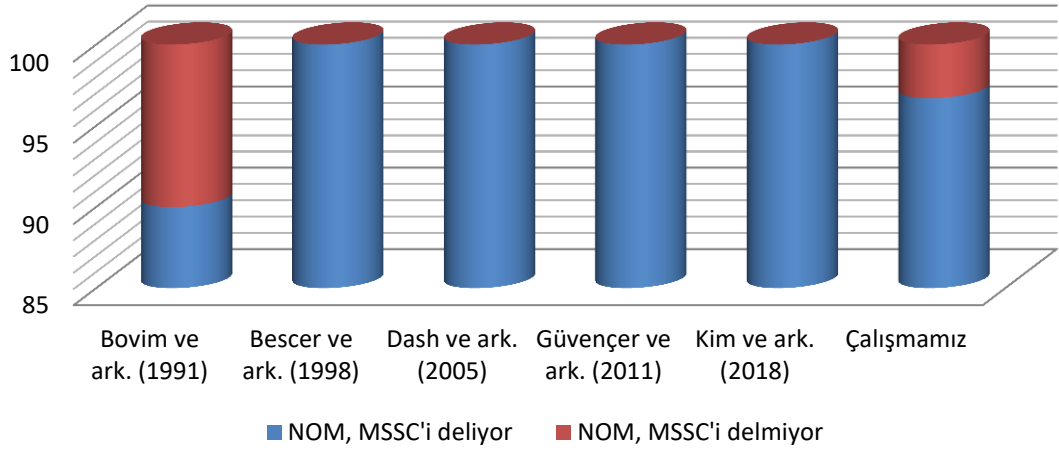
**Şekil 22:** N. occipitalis major ile m. semispinalis capitis arasındaki ilişkiyi gösteren parametreler (A), n. occipitalis major'un m. trapezius'un aponeurosu'nu deldiği noktaya ait parametreler (B), kafadaki external çıkıntılar ile a. occipitalis ve m. obliquus capitis inferior arasındaki ilişki (C) (EOP: protuberantia occipitalis externa, MP: processus mastoideus, GON: n. occipitalis major, OA: a. occipitalis, X: n. occipitalis major'un m. trapezius'un aponeurosu'nu deldiği nokta, V: a. occipitalis'in m. trapezius'un aponeurosu'nu deldiği nokta, Y: n. occipitalis major'un, m. obliquus capitis inferior'a göre konumu, Z: n. occipitalis major'un m. semispinalis capitis'i deldiği nokta) (Güvençer ve ark., 2011).



**Şekil 23:** Fetal kadavralarda n. occipitalis major ve n. occipitalis tertius'un çevre yapılarla ilişkileri (OH: Orta hat; LNS: linea nuchalis superior; PM: processus mastoideus; POE: protuberantia occipitalis externa; NOT: n. occipitalis tertius; NOM1: n. occipitalis major'un m. trapezius'un aponerosu'nu deldiđi nokta; NOM2: n. occipitalis major'un m. semispinalis capitis'i deldiđi nokta; E: erkek fetal kadavra; D: dişi fetal kadavra)

N. occipitalis major, m. semispinalis capitis'i deldiđi noktada sıkışabilir, bu durum oksipital nevraljiye sebebiyet vermektedir (Tubbs ve ark., 2007; Shimizu ve ark., 2007; Natsis ve ark., 2006; Leinishe ve ark., 2005). Dash ve ark. (2005)'nin 20 adet kadavra üzerinde yaptıkları araştırmada, tüm kadavralarda bilateral olarak n. occipitalis major'un m. semispinalis capitis'i deldiđini bulmuşlardır. Bovim ve ark. (1991), baş ağrısı öyküsü olmayan 20 olgu üzerinde yaptıkları araştırmada 40 tarafın 36'sında (%90) n. occipitalis major'un m. semispinalis'i deldiđini saptamışlardır. Yetişkin kadavra üzerinde çalışan diğer araştırmacılar ise çalıştıkları tüm kadavralarda sinirin kası deldiđini rapor etmişlerdir (Bescer ve ark. 1998; Güvençer ve ark. 2011; Kim ve ark. 2018)(Çizelge 2). Çalışmamızda 15 adet fetal kadavranın sadece 1 tanesinin sağ tarafında (%3,3) n. occipitalis major'un m. semispinalis capitis'i delmediđi, kasın medialinden yüzeyelleştiđi gözlemlendi.

## N. occipitalis major'un m. semispinalis capitis ile ilişkisinin yüzdelik değerleri



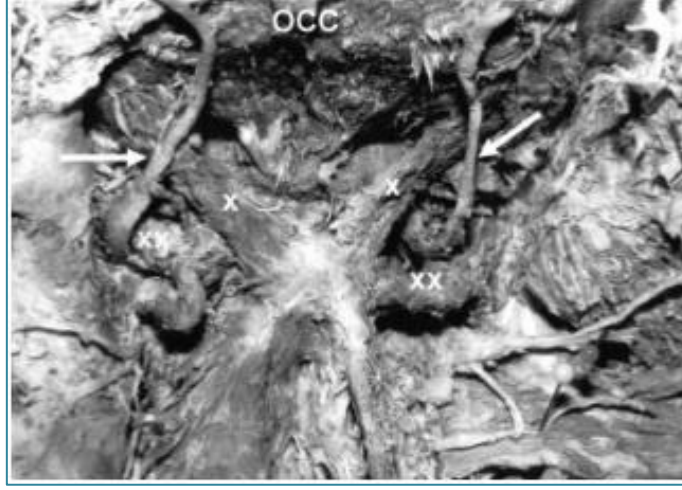
**Çizelge 2:** N. occipitalis major'un, m. semispinalis capitis ile ilişkisinin diğer araştırma sonuçları ile karşılaştırılması (NOM: N. occipitalis major; MSSC: M. semispinalis capitis).

N. occipitalis major, m. trapezius'un aponeurosu'nu delip yüzeyelleştiği noktada da sıkışabilmektedir(Loukas ve ark. 2006; Dash ve ark. 2005). Çalışmamızda, 12 adet fetal kadavrada n. occipitalis major'lerin bilateral olarak m. trapezius'un aponeurosu'nu deldiği, 3 adet fetal kadavrada ise sinirin m. trapezius'un aponeurozunu delmeden regio occipitalis'e kadar uzandığı ve bu bölgede yüzeyelleştiği görüldü. Literatürde sinirin m. trapezius'un aponeurosu'nu hangi alanda deldiği belirtilmediği için bir karşılaştırma yapılmadı.

Natsis ve ark. (2006) 40 adet (29 kadın, 11 erkek) kadavrada yaptıkları çalışmada n. occipitalis major'un m. trapezius'un aponeurosu'nu deldiği noktanın orta hatta uzaklığında lateralizasyona göre farklılıklar tespit etmişlerdir. Kadınlarda sağ-sol taraf arasında anlamlı fark gözlenmezken (P= 0.29), erkeklerde sağ-sol taraf arasında belirgin (P=0.04) fark tespit etmişlerdir. Bizim çalışmamızda ise sinir, kas ve orta hat ilişkisinde istatistiksel olarak anlamlı bir fark gözlenmedi.

Gille ve ark. (2004), 10 hastadayaptıkları retrospektif bir çalışmada bir olguda n. occipitalis major'un m. obliquus capitis inferior'u delerek yukarıya doğru seyrettiğini rapor etmişlerdir. Natsis ve ark. (2006)'nın 40 adet kadavra üzerinde yaptıkları bir çalışmada; unilateral olarak 3 tarafta, bilateral olarak da 1 kadavrada n. occipitalis major'un m. obliquus capitis inferior'un içinden geçtiğini, bir vakanın tek tarafında ise sinirin subokspital üçgenden geçtiğini gözlemlemişlerdir (Resim 23). Güvençer ve ark. (2004) ve Kim ve ark. (2018) ise üzerinde çalıştıkları kadavranın

hepsinde n. occipitalis major'un m. obliquus capitis inferior'un altından çıktığını bildirmişlerdir. Çalışmamızda n. occipitalis major'un, 15 fetal kadavrada bilateral olarak m. obliquus capitis inferior'un altından ve lateralinden çıktığı gözlemlendi.



**Resim 23:** Sağ ve sol n. occipitalis major'un seyri (sağ ok: n. occipitalis major subokspital üçgenden geçiyor, occ: oksipital kemik, x: m. rectus capitis posterior major, xx: m. obliquus capitis inferior) (Natsis ve ark., 2006).

## 6. SONUÇ VE ÖNERİLER

Baş ağrısı etyolojisinde özellikle n. occipitalis major'un blokajı tedavi açısından büyük önem taşımaktadır. Ayrıca n. occipitalis major'un bölgedeki kasları deldiği noktalarda gerçekleşebilecek tuzak nöropatiler açısından dikkat edilmesi gereken bir sinirdir. Bu çalışma bölge yapıları hakkında detaylı anatomik bilgi vermekte, olası varyasyonları, n. occipitalis major'un ve n. occipitalis tertius'un suboksipital bölgedeki seyrini belgelendirmektedir. N. occipitalis major'un m. semispinalis capitis ile m. trapezius'un aponeurosu'nu deldiği noktalar hakkındaki bilgiler kullanılarak oksipital nevrалjinin tedavisinde gerçekleştirilecek cerrahi girişimlerin daha başarılı bir şekilde gerçekleşmesini, bu bölgede oluşabilecek komplikasyonlardan kaçınılması adına çalışma sonucunda elde edilen verilerin yol gösterici olacağını ümit etmekteyiz.

Ayrıca pediatrik başağrısı bozuklukları için sinir blokajlarının faydasını araştıran yayınlanmış pediatriye özgü çalışmaların tartışılmasıyla beraber fetal kadavralarda gerçekleştirilen bu çalışmamızın sonucunda çocuk ve adolesanlarda gerçekleştirilecek cerrahi girişimlerde linea intermedia ile processus mastoideus arası uzaklığın 1/4 medial bölümünde gerçekleştirilecek n. occipitalis major blokajı ile 1/6 medial bölümünde gerçekleştirilecek n. occipitalis tertius blokajının cerrahideki başarı oranını arttıracığı kanaatindeyiz.

## 7. KAYNAKLAR

Anthony M. Headache and the greater occipital nerve. *Clin Neurol Neurosurg* 1992;94:297-301.

Arıncı K, Elhan A. *Anatomi*. 2. Cilt. 4. Baskı. Güneş Kitabevi. 2005, Ankara.

Arıncı K, Elhan A. *Anatomi* 1. Cilt. 4. Baskı. Güneş Kitabevi. 2005, Ankara.

Arruda MA, Bigal ME. Migraine and migraine subtypes in preadolescent children: association with school performance. *Neurology*. 2012;79:1881-1888.

Ashkenasi A, Levin M. Three common neuralgias. How to manage trigeminal, occipital, and postherpeticpain. *Postgrad Med*. 2004;116:16-18,21-24,31-32.

Bescer N, Bovim G, Sjaastad O. Extracranial nerves in the posterior part of the head. *Spine Vol*. 1998;23(13):1453-1441.

Blumenfeld A, Ashkenazi A, Napchan U, Bender SD, Klein BC, Berliner R, et al. Expert consensus recommendations for the performance of peripheral nerve blocks for headaches—a narrative review. *Headache*. 2013;53(3):437–46.

Bogduk N, Marsland A. On the concept of third occipital headache. *J Neurosurg Psychiatr*. 1986; 49:775-780.

Bovim G, Bonamico L, Fredriksen TA, Lindboe CF, Stolt-Nielsen A, Sjaastad O. Topographic variations in the peripheral course of the greater occipital nerve: autopsy study with clinical correlations. *Spine*. 1991; 16:475-8.

Çeşmebaşı A, Muhleman MA, Hulsberg P, Gielecki J, Matusz P, Tubbs RS, Loukas M. Occipital neuralgia: anatomic considerations. *Clinical Anatomy*. 2015;28:101-108.

Dash KS, Janis JE, Guyuron B. The lesser and third occipital nerves and migraine headaches. *Plast Reconstr Surg*. 2005;115:1752-8.

Dubrovsky AS. Nerve Blocks in pediatric and adolescent headache disorders. *Curr Pain and Headache Rep*. 2017;21:50.

Ducic I, Felder JM, Khan N, Youn S. Greater occipital nerve excision for occipital neuralgia refractory to nerve decompression. *Ann Plast Surg*. 2014;72:184-187.

Faiz O, Blackburn S, Moffat D. *Bir Bakışta Anatomi*. Çev. Ed. Büyükmumcu M. İstanbul Tıp Kitabevleri ,2016, 3. Baskı, İstanbul, p:141.

Gelfand AA, Reider AC, Goadsby PJ. Outcomes of greater occipital nerve injections in pediatric patients with chronic primary headache disorders. *Pediatric Neurology*. 2014;50:135-139.

- Gille O, Lavignolle B, Vital JM. Surgical treatment of greater occipital neuralgia by neurolysis of the greater occipital nerve sectioning of the inferior oblique muscle. *Spine*. 2004;29(7):828-32.
- Graff-Radford SB, Jaeger B, Reeves JL. Myofascial pain may present clinically as occipital neuralgia. *Neurosurgery*. 1986;19:610-613.
- Guvencer M, Akyer P, Sayhan S, Tetik S. The importance of the greater occipital nerve in the occipital and the suboccipital region for nerve blockade and surgical approaches – An anatomic study on cadavers. *Clinical Neurology and Neurosurgery*. 2010;113: 289-294.
- Hallgren RC, Andary MT, Wyman AJ, Rowan JJ. A standardized protocol for needle placement in suboccipital muscles. *Clinical Anatomy*. 2008; 21:501-508.
- Hensinger RN. Standards and measurements: Fetus and neonate: In: Polin RA, Fox WW(eds.): *Textbook of Neonatal Physiology*. W.B. Saunders Co., Philadelphia. 1992:1687-1696.
- Hoppenfeld JD. Cervical facet arthropathy and occipital neuralgia: Headache culprits. *Curr Pain Headache Rep*. 2010;14:418-423.
- Horowitz MB, Yonas H. Occipital neuralgia treated by intradural dorsal nerve root sectioning. *Cephalgia*. 1993;13:354-360.
- Hunter CR, Mayfield FH. Role of the upper cervical roots in the production of pain in the head. *Am J Surg*. 1949;78:743-751.
- Kim HS, Shin KJS, O J, Kwon HJ, Lee M, Yang HM. Stereotactic topography of the greater and third occipital nerves and its clinical implication. *Science Reports*. 2018;8:870.
- Leinisch-Dahlke E, Jürgens T, Bogdahn U, Jakob W, May A. Greater occipital nerve block is ineffective in chronic tension type headache. *Cephalalgia*. 2005;25:704-8.
- Lipton RB, Manack A, Ricci JA, Chee E, Turkel CC, Winner P. Prevalence and burden of chronic migraine in adolescents: results of the chronic Daily headache in adolescents study (C-dAS). *Headache*. 2011;51:693-706.
- Lombardi LJ, Cleri DJ, Horten BC, LaMarca CA, Holtzman RN. Synovial sarcoma of the suboccipital region of the neck. *Am J Orthop (Belle Mead NJ)*. 1995;24(7):553-7.
- Lord SM, Barnsley L, Wallis BJ, Boğduk N. Third occipital nerve headache: a prevalence study. *J Neurol Neurosurg Psych*. 1994; 57:1187-1190.
- Loukas M, El-Sedfy A, Tubbs RS, Louis Jr RG, Wartmann ChT, Curry B, Jordan R. Identification of greater occipital nerve landmarks for the treatment of occipital neuralgia. *Folia Morphol*. 2006;65(4):337-42.

Moore LK, Persaud NVT, Torchia GM. Klinik Yönleriyle İnsan Embriyolojisi. Çev. Ed. Dalçık H. Nobel Tıp Kitabevleri, 2016, 8. Baskı, İstanbul, p: 70-72.

Natsis K, Baraliakos X, Appell HJ, Tsikaras P, Gigis I, Koebke J. The course of the greater occipital nerve in the suboccipital region: a proposal for setting landmarks for local anesthesia in patients with occipital neuralgia. Clin Anat. 2006;19:332-6.

Netter NH. The Netter Collection Of Medical Illustrations Kas-İskelet Sistemi. Çev. Ed: Arasıl T, Ak GK. Güneş Tıp Kitabevleri, 2009, 8. Cilt, Ankara, 2009.

Oh M, Ortega J, Belotte J, Whiting D. Peripheral nerve stimulation for the treatment of occipital neuralgia and transformed migraine using a C1-2-3 subcutaneous paddle style electrode: A technical report. Neuromodulation. 2004;7:103-112.

Osborn I, Sebeo J. "Scalp block" during craniotomy: a classic technique revisited. Neurosurg Anesthesiol. 2010; Vol 22 187-194.

Putz R, Pabst R. Sobotta İnsan Anatomisi Atlası. Çev. Ed. Arıncı K. Beta Yayınları, 1994, 4. Baskı.

Sadler TW. Langman's Medikal Embriyoloji. Çev. Ed. Başaklar C. Palme Yayıncılık, 1993, 6. Baskı, Ankara, p: 151-154.

Sancak B, Cumhuriyet M. Fonksiyonel Anatomi. Odtü Yayıncılık, 2012, 6. Baskı, Ankara, p: 63-64.

Schünke M, Schulte E, Schumacker U. Prometheus Anatomi Atlası. Çev. Ed. Yıldırım M, Marur T. Nobel Tıp Kitabevleri, 2007, 1. Baskı, İstanbul, p: 119.

Seeger TA, Orr S, Bodell L, Lockyer L, Rajapakse T, Barlow KM. Occipital nerve blocks for pediatric posttraumatic headache: A case series. Journal of Child Neurology. 2015; Vol. 30(9) 1142-1146.

Sahai-Srivastava S, Subhani D. Adverse effect profile of lidocaine injections for occipital nerve block in occipital neuralgia. J Headache Pain. 2010; 11:519-523.

Shimizu S, Oka H, Osawa S, Fukushima Y, Utsuki S, Tanaka R, Fujii K. Can proximity of the occipital artery to the greater occipital nerve act as a cause of idiopathic greater occipital neuralgia? An anatomical and histological evaluation of the artery-nerve relationship. Plast Reconstr Surg. 2007;119:2029-34.

Standring S, Borley NR, Collins P, Crossman AR, Gatzoulis MA, Healy JC, Johnson D, Mahadevan V, Newell RLM, Wigley C. Gray's Anatomy. Philadelphia: Elsevier, 2008.

Tagil SM, Özçakar L, Bozkurt C. Insight into understanding the anatomical and clinical aspects of supernumerary rectus capitis posterior muscles. Clinical Anatomy. 2005; 18:373-375.

Tubbs RS, Loukas M, Yalçın B, Shoja MM, Cohen-Gadol AA. Classification and clinical anatomy of the first spinal nerve: surgical implications. *J. Neurosurg.: Spine* . 2009;Vol. 10.

Tubbs RS, Salter EG, Wellons JC, Blount JP, Oakes WJ. Landmarks for the identification of the cutaneous nerves of the occiput and nuchal regions. *Clinical Anatomy*. 2007;20:235–238.

Taner D. Fonksiyonel Anatomi. Hekimler Yayın Birliği, 2000, 5. Baskı, Ankara, p: 71.

<https://tv.doccheck.com/de/movie/76001/musculus-rectus-capitis-posterior-major>(26.09.2018)

<https://tv.doccheck.com/de/movie/76002/musculus-rectus-capitis-posterior-minor>(26.09.2018)

<https://tv.doccheck.com/de/movie/76000/musculus-obliquus-capitis-inferior>(26.09.2018)

<https://tv.doccheck.com/de/movie/75907/musculus-obliquus-capitis-superior>(26.09.2018)

Vanelderen P, Lataster A, Levy R, Mekhail N, Kleef Mv, Zundert Jv. Evidence-based İnventional Pain Medicine according to Clinical Diagnoses. *Pain Practice*. 2010; Vol 10 (2); 137-144.

Vital JM, Grenier F, Dautheribes M, BaspeyreH, LavignolleB, S n gas J. An anatomic and dynamic study of the greater occipital nerve (n. of Arnold). *Surgical and Radiologic Anatomy*. 1989; 11(3), 205–210.

Yıldırım M. İnsan Anatomisi. Nobel Tıp Kitabevleri, 2003, 6. Baskı, p: 35 .