



# Multi Travmalı Bir Olguda İnfraklaviküler Blok Deneyimimiz

Mehmet Sargın<sup>1</sup>, Tuba Berra Sarıtaş<sup>1</sup>, Gamze Sarkılar<sup>1</sup>, Şeref Otelcioğlu<sup>1</sup>

<sup>1</sup>Necmettin Erbakan Üniversitesi, Meram Tıp Fakültesi, Anesteziyoloji ve Reanimasyon Anabilim Dalı, Konya

## ÖZET

### *Multi travmalı bir olguda infraklaviküler blok deneyimimiz*

Travma hastalarında anestezi uygulamaları, hastanın travmasından doğan sebeplerden, hastanın daha önce mevcut olan sistemik hastalıklarından ve birçok acil multi travma hastasında olduğu gibi açlık süresinin uygun olmamasından dolayı özellik göstermektedir. Uygun hastalarda ultrasonografi eşliğinde yapılan periferik sinir blokları bu tür hastalarda anestezi uygulamalarını kolaylaştırmaktadır. Bu makalede multi travmalı bir hastadaki ultrason eşliğinde infraklaviküler blok uygulaması sunulmuştur.

**Anahtar kelimeler:** Travma, infraklaviküler blok, ultrasonografi

## ABSTRACT

### *Infraclavicular block experience in a case of multiple trauma patient*

Anesthetic applications in trauma patients have special features because of patient's traumatic reasons, preexisting systemic diseases and inappropriate fasting period as in most of the emergent multi traumatic patients. Ultrasound guided peripheral nerve blocks simplify anesthetic applications in suitable patients. In this article an ultrasound guided infraclavicular block in a multi traumatic patient was reported.

**Key words:** Trauma, infraclavicular block, ultrasound

Bakırköy Tıp Dergisi 2017;13:110-112

## GİRİŞ

Travma morbidite ve mortalitenin dünya çapında önemli bir nedeni olup küresel 6. en sık ölüm nedenidir (1). Travma hastasının anestezi, anestezi uygulamalarındaki en büyük zorluklardan biridir. Ayrıca travma hastasının ağrı kontrolü karşılaşılan zorluklara katkıda bulunur. Travma hastasında genel ve rejyonel anestezi-nin çeşitli komplikasyonları ve zorlukları vardır. Rejyonel anestezi için en önemli zorluklar kompartman sendromu ve pıhtılaşma sorunlarıdır. Ancak operasyon dışındaki ek patolojilerde göz önüne alındığında özellikle ekstremitte cerrahilerinde rejyonel anestezi multi travmalı hastalarda anestezi uygulamalarını kolaylaştırmaktadır. Multi travmalı hastaların çoğunun açlık süresinin tam olmadığı da

düşünülürse rejyonel anestezi genel anesteziye oranla suuru açık hastalarda bir adım öne çıkmaktadır.

Brakiyal pleksus bloğu üst ekstremitte ameliyatlarında sık kullanılan iyi bir intraoperatif anestezi ve uzun süreli postoperatif analjezi sağlayan rejyonel anestezi tekniğidir (2). Brakiyal pleksus interskalen, supraklaviküler, infraklaviküler ve aksiller yaklaşımlarla bloke edilebilir. Ancak multi travmalı hastalarda bulunabilecek ve gelişebilecek komplikasyonlardan ve travmaya bağlı anatomik değişikliklerden dolayı hem lokal anestezi dozunun fazla tutulmaması hem de anatomik yapılarda hasar oluşturmamak adına ultrasonografi (US) kullanımı daha güvenlidir. Son yıllarda rejyonel anestezi uygulamalarında US kullanımının yaygınlaşmasıyla gerekli lokal anestezi miktarının azalması ile komplikasyon riski azalmıştır (3).

Tüm bu rejyonel anestezi risklerine rağmen özellikle genel anestezi açısından riskli, acil olarak alınması gereken multi travmalı ve açlık süresi tam olmayan olgularda rejyonel anestezinin kullanımı oldukça yararlıdır. Bizde bu olgumuz ile araç içi trafik kazası nedeniyle yoğun

Yazışma adresi / Address reprint requests to: Mehmet Sargın, Necmettin Erbakan Üniversitesi, Meram Tıp Fakültesi, Anesteziyoloji ve Reanimasyon Anabilim Dalı, Konya

Elektronik posta adresi / E-mail address: mehmet21sargin@yahoo.com

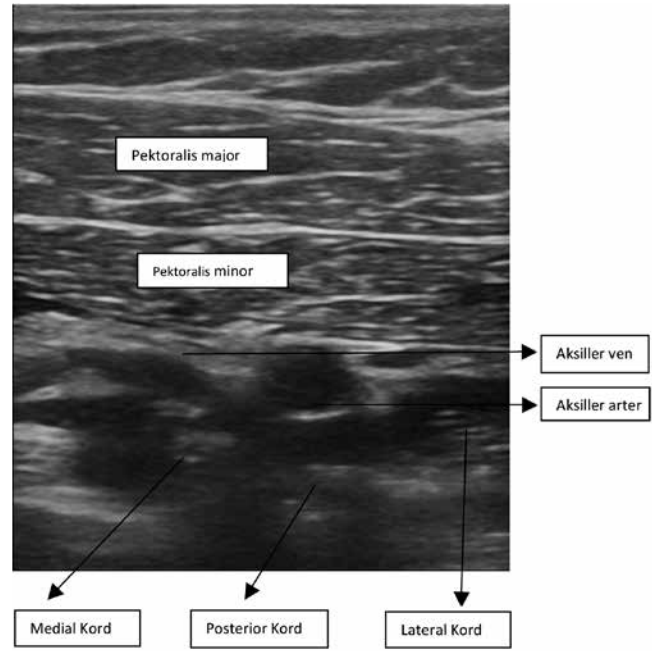
Geliş tarihi / Date of receipt: 19 Aralık 2013 / December 19, 2013

Kabul tarihi / Date of acceptance: 3 Mart 2014 / March 3, 2014

bakımda takip edilen, sağ olekranon kırığı nedeniyle opere edilecek, sağ pnömotoraksı, sol temporal epidural hematomu, maksillofasyal travması, multipl kot ve vertebra transvers ve spinöz proçes kırıkları olan hastada infraklaviküler blok deneyimimizi literatür eşliğinde sunmayı amaçladık.

## OLGU SUNUMU

Sağ olekranon kırığı nedeniyle ortopedi tarafından operasyon planlanan 50 yaşında erkek hasta (83 kg, 182 cm) 1 hafta önce araç içi trafik kazası nedeniyle yoğun bakıma kabul edilmiş ve bu süre zarfında yoğun bakımda takip edilmiş olup hastanın sağ akciğerinde pnömotoraksı ve göğüs tüpü, sol temporal epidural hematomu, maksillofasyal travması, sol 7,8,9. ve sağ 9,10. kot fraktürleri ve T 10,11,12 L1,2 vertebralarda transvers ve spinöz proçes kırıkları mevcuttu. Ameliyat odasına alınan hastaya elektrokardiyografi (EKG), noninvazif kan basıncı ve periferik oksijen satürasyonu (SpO<sub>2</sub>) monitörizasyonu uygulandı. SGOT 69 U L<sup>-1</sup>, SGPT 114 U L<sup>-1</sup>, CRP 185.98 mg L<sup>-1</sup>, WBC 14000 uL<sup>-1</sup> ve Hb 9.9 g dL<sup>-1</sup> olan ve bunlar dışında laboratuvar değerlerinde anormallik olmayan (koagülasyon parametreleri: INR 1.0, aPTT 23.4 sn) hastanın ameliyat odasındaki vital bulguları şu şekildedeydi; nabız 105 dk, non-invaziv arter basıncı 139/65, SpO<sub>2</sub> %85. Hastanın oda havasında %85 olan SpO<sub>2</sub> değeri 2 lt/dk %100 O<sub>2</sub> desteği ile %91'e ulaştı. Hastanın karaciğer enzimlerinin yüksekliği ve solunum sıkıntısından dolayı hastanın mevcut ek patolojileri de göz önünde bulundurularak US rehberliğinde infraklaviküler pleksus bloğu planlandı. Hastaya sinir bloğu uygulanacağı ve bu işlem hakkında bilgi verildi ve aydınlatılmış onam alındı. Hastaya sedasyon amacıyla iv 1 mg midazolam verildi. Hasta supin pozisyonda iken, başı blok uygulanacak bölgenin karşı tarafına çevrildi. Blok uygulanacak kol addüksiyona getirilip fleksiyon halinde hastanın göğsünün üzerine yerleştirildi. Bölgenin povinilpirolidon iyot ile dezenfeksiyonunu takiben US probu (Mindray 7L4s lineer prob, 10-18 MHz, Shenzhen, China) steril şekilde lateral sagittal infraklaviküler blok uygulamak için önerilen bölgeye longitudinal olarak yerleştirildi (3). Aksiler arter, ven ve brakial pleksusun kordları görüntülenince 80 mm uzunluğunda 22 G sinir stimülasyon iğnesi (Pajunk, Geisingen, Almanya) US probu ile aynı düzlemde olacak şekilde artere göre saat 6-7 hizasına doğru yönlendirildi. Hazırlanan lokal anesteziğin önce 2 ml verilerek yayılımın uygun olduğu gözlenince



**Şekil 1:** Infraklaviküler blok sonrası anatomik yapıların ve lokal anesteziğin dağılımının ultrasonografik görünümü

geriye kalan lokal anesteziğin, aralıklı negatif aspirasyon yapılarak bölünmüş dozlar şeklinde verildi. Lokal anesteziğin, herbir kordun etrafına uygun bir şekilde yayıldığı ultrason ile görülerek enjeksiyon uygulandı (Şekil 1). Bu işlem için 8 ml %2 prilokain + 8 ml %0.5'lik bupivakain total 20 ml volüm ile verildi. Cerrahi anestezi ilaç uygulamasından sonra 10 dk içinde oluştu. Hastada özellikle damar ponksiyonu ya da lokal anesteziğin ve blok uygulaması ile ilişkili herhangi bir komplikasyon meydana gelmedi. Ameliyat sırasında ek sedasyona veya ek lokal anesteziğin enjeksiyonuna gereksinim ortaya çıkmadı. Yaklaşık 90 dk süren ameliyat sorunsuz olarak ve hasta ağrı duymadan tamamlandı. Ameliyat sonrası dönemde 6. ve 12. saat takipleri yapılan hastanın bu süre zarfında ağrısı olmadı.

## TARTIŞMA

Travmalı hastada bilinç düzeyinin azalması hipoventilasyona, koruyucu hava yolu reflekslerinin azalmasına neden olmaktadır. Dolu mide içeriği aspirasyon riskini azaltabilir. Bu hastalardaki kan kaybı, organ yaralanmaları ve asid baz değişiklikleri nedeniyle anesteziğin ajanlara bazı farklı tepki verme eğilimindedirler. Ayrıca travma hastalarında dilüsyona bağlı trombositopeni görülebilir. Bunlara ek olarak maksillofasyal travmalara bağlı olarak

entübasyon güçlüğü, hava yolu açıklığının sağlanmasında zorluklar görülebilir (4).

Bizim olgumuzda hasta travmadan hemen sonra ameliyat odasına gelmemiş olsada hastanın multipl kot kırıkları ve pnömotoraksı nedeniyle mekanik ventilasyonun travmatik etkilerinden korumak, mevcut olan epidural hematoma entübasyon ve ekstübasyon sırasında oluşabilecek kafa içi basınç artışından etkilenmemesi ve uygulanacak rejyonel anestezi tekniğinin postoperatif dönemde analjezi sağlaması nedeniyle genel anestezi yerine rejyonel anestezi tercihimiz olmuştur.

Avantajları olmasına rağmen pek çok travma hastasının operasyon adasına entübe halde gelmesinden dolayı multi travmalı hastalarda rejyonel anestezi uygulamaları kısıtlı bir hal almaktadır.

Bizim olgumuza benzer şekilde Errando ve arkadaşları da multi travmalı bir hastada US eşliğinde aksiler plek-

sus bloğunu komplikasyonsuz bir şekilde uygulamışlardır (5). Bir diğer politravmatize olguda alt ekstremitelere blokları uygulanmıştır (6).

Uygun multi travma hastalarında periferik sinir bloklarında US kullanımı daha az lokal anestezi kullanılmasına rağmen blok başarısını arttırmakta, özellikle pek çok ek patolojisi bulunan hastalarda mekanik ventilatörün komplikasyonlarından korunulması ve postoperatif mekanik ventilatör ihtiyacında azalma sağlayacağını düşünmekteyiz. Ayrıca özellikle travmalı hastalarda meydana gelebilecek anatomik değişikliklere karşın US kullanımı sayesinde anatomik yapılar göz önünde bulduğundan dolayı doku hasarı ve damar içi enjeksiyon riski de azalmaktadır. US rehberliğinde doz azaltılarak infraklaviküler pleksus bloğunun blok başarı ve kalitesini etkilemeden güvenli bir şekilde multi travma hastalarında uygulanabileceği kanaatindeyiz.

## KAYNAKLAR

1. World Health Organization. (2004). Global Burden of Disease (GBD), Accessed July 11, 2011, Available from: [www.who.int/healthinfo/global\\_burden\\_of\\_disease/en/](http://www.who.int/healthinfo/global_burden_of_disease/en/).
2. Klein SM, Evans H, Nielsen K, Tucker M, Warner D, Steele S. Peripheral nerve block technique for ambulatory surgery. *Anesth Analg* 2005; 101: 1663-1676.
3. Marhofer P, Greher M, Kapral S. Ultrasound guidance in regional anaesthesia. *Br J Anaesth* 2005; 94: 7-17.
4. Ryder IG, Brown D. Anesthetic risks for trauma patients. In Grande CM (Ed): *Textbook of Trauma Anesthesia and Critical Care*. St Louis, Mosby 1993: pp. 445-453.
5. Errando CL, Pallardó MA, Herranz A, Peiró CM, de Andrés JA. Bilateral axillary brachial plexus block guided by multiple nerve stimulation and ultrasound in a multiple traumapatient. *Rev Esp Anestesiol Reanim* 2006; 53: 383-386.
6. Tanoubi I, Cuvillon P, Nouvellon E, Fortier LP, Drolet P, Ripart J. Case report: bilateral femoral and sciatic regional anesthesia in a polytraumatized patient. *Can J Anaesth* 2008; 55: 371-375.