

BİLATERAL PNÖMOTORAKSIN EŞLİK ETTİĞİ TRAVMATİK PNÖMOMEDİASTİNUM: OLGU SUNUMU

Bilateral Pneumothorax Accompanying Traumatic Pneumomediastinum: Case Report

Burhan APİLİOĞULLARI¹, Murat KURU¹, Sami CERAN¹

ÖZET

Mediastende hava bulunması "Pnömomediastinum" olarak tanımlanmaktadır. Şiddetli künt toraks travmalarından sonra % 10 oranında pnömomediastinum görüldüğü bildirilmiştir. Bu tablo kendiliğinden oluşabileceği gibi, travmatik olarak da oluşabilmektedir. Kendiliğinden oluşan ve spontan pnömomediastinum olarak da ifade edilen şekli, genellikle genç erkeklerde ve nadir görülür. Travmatik pnömomediastinum ise, genellikle toraks travmaları ve servikal travmalar sonucunda herkesde görülebilmektedir. Kliniği değişkenlik gösteren pnömomediastinumun tanısında göğüs ağrısı, nefes darlığı ve subkutan amfizem semptomlarının üçünün olması önemlidir. Biz toraks travması neticesinde bilateral pnömotoraksın eşlik ettiği pnömomediastinumlu bir hasta sunuyoruz.

Anahtar kelimeler: *Pnömotoraks; Pnömomediastinum; Travma*

ABSTRACT

Presence of air in the mediastinum is called 'Pneumomediastinum'. It was reported that pneumomediastinum occurs at a rate of 10% as a result of severe blunt thoracic trauma. This may present either spontaneously or traumatic. The one which occurs spontaneously, also known as spontaneous pneumomediastinum, is rare and usually prefers young males. However, traumatic pneumomediastinum may occur in both genders after thoracic and cervical trauma. Pneumomediastinum has variable clinical findings and it is important for the diagnosis to document all of the following three components: chest pain, dyspnea and subcutaneous emphysema.

We present a patient with pneumomediastinum accompanied by bilateral pneumothorax as a result of chest trauma.

Keywords: *Pneumothorax; Pneumomediastinum; Trauma*

¹Necmettin Erbakan Üniversitesi
Meram Tıp Fakültesi, Göğüs
Cerrahisi Anabilim Dalı, Konya

Burhan APİLİOĞULLARI, Yrd. Doç. Dr.
Murat KURU, Asistan Dr.
Sami CERAN, Prof. Dr.

İletişim:

Yrd. Doç. Dr. Burhan APİLİOĞULLARI
Necmettin Erbakan Üniversitesi
Meram Tıp Fakültesi, Göğüs Cerrahisi
Anabilim Dalı, Konya
Tel: 0332 223 6000
e-mail:
bapiliogullari@yahoo.com

Geliş tarihi/Received: 25.04.2014
Kabul tarihi/Accepted: 15.06.2014

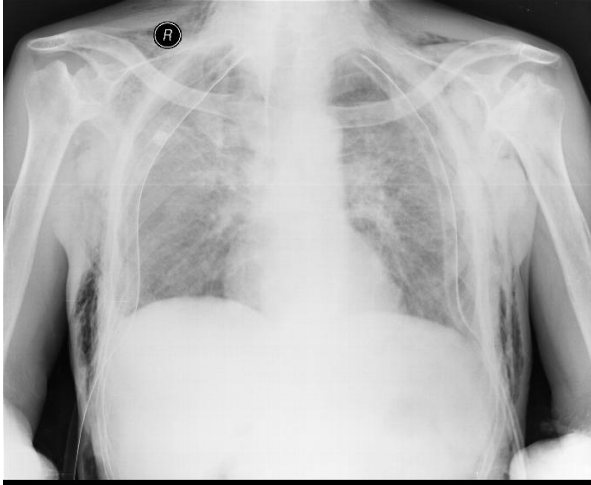
Bozok Tıp Derg 2014;4(3):83-6
Bozok Med J 2014;4(3):83-6

GİRİŞ

Mediastende hava bulunması "Pnömomediastinum" olarak tanımlanmaktadır. İlk kez 1939 yılında Hamman tarafından tanımlanmıştır (1). Gastrointestinal veya respiratuar sistem perforasyonları sonucunda, mediastende havanın toplanması sonucu oluşmaktadır. Bu tablo kendiliğinden oluşabileceği gibi, travmatik olarak da oluşabilmektedir. Travmatik pnömomediastinum genellikle künt toraks travmalarından sonra %10 oranında görülmektedir (2). Kliniği değişkenlik göstermektedir. Göğüs ağrısı, yutma güçlüğü, pnömotoraksın eşlik ettiği vakalarda solunum sıkıntısı görülebilir. Biz burada geçirmiş olduğu travma neticesinde bilateral pnömotoraks, yaygın ciltaltı amfizemi, solunum sıkıntısı nedeni ile kliniğimize sevk edilen hastayı sunuyoruz.

OLGU SUNUMU

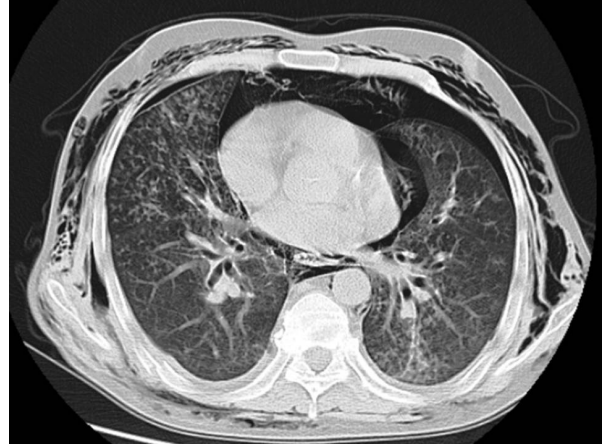
49 yaşında erkek hasta, dış merkezden kliniğimize sevk edildi. Acil serviste görülen hastanın yüz, boyun bölgesi ve iki taraflı göğüs bölgesinde yaygın ciltaltı amfizemi vardı. Belirgin solunum sıkıntısı mevcuttu. Alınan postero-anterior akciğer (PA AC) grafisinde, yaygın ciltaltı amfizemi nedeniyle pnömomediastinum net olarak ayırt edilmiyordu (Resim 1).



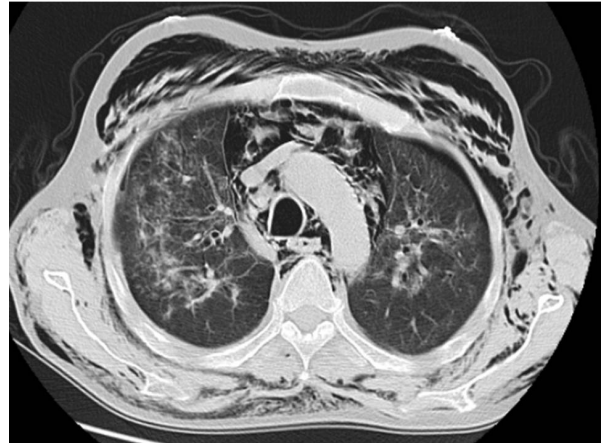Resim 1: PA AC görüntüsü

Toraksın bilgisayarlı tomografisinde (BT), bilateral pnömotoraks ve pnömomediastinum saptandı(resim 2-3). Sağ 6-7 kotlarda fraktürü tespit edildi. Hastaya bilateral

göğüs tüpü uygulanarak kliniğimize yatırıldı. Anamnezinde Romatoid Artrit öyküsü ve kronik akciğer hastalığı (KOAH)da olan hastaya ek olarak bronkodilatatör tedavi başlandı. Yoğun bakımda münitorize edilerek takip edilen hastaya nazal oksijen tedavisi uygulandı. AC'leri ekspansiyon olan hastanın 48 saat sonunda ciltaltı amfizeminde gözle görülür şekilde gerileme oldu. Klinik ve radyolojik olarak düzelen hasta drenleri alınarak şifa ile taburcu edildi.



Resim 2: Toraks BT, Bilateral pnömotoraks ve pnömomediastinum



Resim 3: Toraks BT, Bilateral pnömotoraks, pnömomediastinum, yaygın ciltaltı amfizemi

TARTIŞMA

Pnömomediastinumun etiolojisinde bir çok faktör rol almaktadır. Oluşum şekline göre, spontan ve travmatik olarak ikiye ayrılır. Literatürde, şiddetli künt toraks travmalarından sonra % 10 oranında pnömomediastinum görüldüğü bildirilmiştir (3). Travmatik olanlar genellikle servikal ve toraks travmalarına bağlı, intratorasik yada ekstratorasik nedenler ile oluşabilir. Sindirim sistemi organlarının perforasyonu da pnömediastinum yapabilen başka bir etkidir. Diğer bir önemli neden ise endoskopik girişimlerdir (4). Spontan gelişen olgular ise daha çok genç erkeklerde bildirilmiştir, travmatik pnömomediastinuma göre daha az oranda görülürler (5-7). Mediastendeki, baş ve boyun enfeksiyonları, retrofarinjeal abseler, tükrük bezi, servikal adenit ve diş enfeksiyonlarından sonra desendan yolla pnömomediastinum gelişebileceği bildirilmiştir (1). Astım, KOAH, öksürme, ıkınma, ağır egzersiz, kokain ve esrar içimi gibi nedenler alveol içi basıncında artmaya ve alveolar rüptüre neden olarak pnömomediastinuma sebep olabilmektedir. Astımlı hastalar özellikle spontan pnömomediastinum gelişmesine daha eğilimlidir (8). Olguların yaklaşık %30'unda ise bir neden bulunamamaktadır (9).

Pnömomediastinum farklı klinik semptomlar ile karşımıza çıkabilir. Tanısında göğüs ağrısı, nefes darlığı ve subkutan amfizem semptomlarının üçünün olması önemlidir (10-11). Tipik bulgusu ise, göğüs ön yüzünde oskültasyonda kalp tepe atımıyla senkron çatırtı-çatırtı sesinin duyulmasıdır (Hamman Belirtisi) (12-13). Literatürde ciltaltı amfizemin %76 ile en sık semptom olduğu belirtilmektedir (9).

Travma sonucu oluşan pnömomediastinumlara pnömotoraks gibi patolojilerin eşlik etmesi durumunda, solunum sıkıntısı ön planda olabilir. Mediastinal havanın çok fazla olduğu ve kardiyak kompresyon ile kardiyak outputun azalmasına neden olan tansiyon pnömomediastinum gibi ciddi komplikasyonlar bildirilmiştir (10,14). Hava cilt altına yayılırsa, toraksta ve boyun bölgesinde cilt altı amfizem görülebilir (12). Etiyolojiye bağlı olarak mediastinal amfizeme ateş, hipotansiyon, disfaji ve lökositöz eşlik edebilir (12). En sık görülen semptom ise sternal lokalizasyonlu ağrıdır (1). Disfaji, boğazda takılma hissi, disfoni de görülebilen diğer semptomlardır(1).

Radyolojik tanı, PA ve yan akciğer grafisinde, kalp ile mediastinal plevra arasında hava sütunu görülmesi ile konur. Pnömomediastinum için tipik bulgudur. Toraksın BT'si her zaman önerilmemekle birlikte, pnömomediastinum tanısı için en duyarlı yöntemdir (12). BT olmadığında pnömomediastinumlu hastaların %30'unun atlandığı ve eşlik edebilecek patolojileri göstermede yararlı olduğu belirtilmektedir (8). Altta yatan nedenin araştırılması ve ayırıcı tanı açısından, özofagoskopi ve bronkoskopi, özofagus perforasyonu şüphesinde özofagus pasaj grafisi, servikal direkt antero-posterior grafilere de yararlanılabilir. Hızlı müdahale açısından erken tanı önemlidir.

Tedavi, altta yatan duruma göre yapılmalıdır. Genellikle hasta takibi yeterli olmakta, bir müdahale gerekmemektedir. Özellikle spontan pnömomediastinumda tanının ardından semptomlar genellikle kendiliğinden gerilemektedir (6,12). Takip hastalar monitörize edilerek, oral alım kesilerek en az 24 ya da 36 saat süreyle yapılmalıdır. Bu süre klinik duruma göre uzatılabilir (10,12). Eğer hastanın nefes darlığı şiddetli ise %100 oksijen tedavisi ve pnömotoraks gibi altta yatan bir etken mevcutsa göğüs tüpü uygulaması dahil diğer cerrahi işlemler yapılmalıdır (12).

İleri derecede ciltaltı amfizemi olan hastalarda servikal bölgede ciltaltına konan bir katater havanın dekomprese edilmesini sağlayabilir (8). Havanın servikal alandan ilerleyerek üst solunum yolunu tıkaması nadir ancak ciddi bir komplikasyondur. Literatürde acil trakeostomi açılmasını gerektiren bir olgu bildirilmiştir (8,15).

Bizim olgumuzda anamnez olmamasına rağmen, toraks travması sonucunda, bilateral pnömotoraks ile birlikte pnömomediastinum oluştuğunu düşünüyoruz. Hastadaki kot fraktürleri bizim bu şekilde düşünmemize neden olmuştur. Solunum sıkıntısı ön planda olan hastamıza hızlı bir şekilde bilateral tüp torakostomi ile kapalı sualtı drenajı uygulanarak semptomatik düzelmeye sağlanmıştır. Toraks BT ile tespit edilen pnömomediastinum ve yaygın ciltaltı amfizemi için ek bir cerrahi müdahale yapılmadı. Pnömotorkas ile birlikte bu bulgularda düzeldi.

Sonuç olarak, pnömomediastinum, spontan veya travma sonucu oluşabilir. Kliniği oldukça değişkenlik gösterir. Komplikasyon gelişirse morbidite ve mortalitesi yüksek bir klinik durum olabilir. Tedavisinde, altta yatan hastalığa göre gerekirse cerrahi müdahale gerekir. Spontan pnömomediastinum travmatikten daha az görülür ve genellikle takip ile cerrahi müdahale yapmadan düzelir. Bizim vakamızda olduğu gibi. Pnömotoraksın pnömomediastinumuna eşlik edebileceği ve çift taraflı pnömotoraks durumunda hastanın hayatının riske girebileceği akılda tutulmalıdır.

KAYNAKLAR

1. Demirel A, Aynacı E, Özgül MA, Özgül G, Uysal MA. Primer Spontan Pnömomediastinum. Solunum. 2008; 10(1):71- 3.
2. Wintermark M, Wicky S, Schnyder P, Capasso P. Blunt Traumatic Pneumomediastinum. Using Ct to Reveal the Macklin Effect. AJR. 1999;172(1):129-30.
3. Wintermark M, Schnyder P. The Macklin Effect A Frequent Etiology for Pneumomediastinum in Severe Blunt Chest Trauma. CHEST. 2001;120(2);543-7.
4. Chalumeau M, Le Clainche L, Sayeg N, Sannier N, Michel JL, Marianowski R, et al. Spontaneous pneumomediastinum in children. Pediatr Pulmonol Jan. 2001;31(1):67-75.
5. Özhasenekler A, Gökhan Ş, Yılmaz F, Taş M, Tan Ö, Nasır A. Künt Boyun Travması Sonrası Gelişen Pnömomediastinum ve Pnömotoraks. AKATOS. 2010; 1(2):17-9.
6. Cevik Y, Akman C, Şahin H, Altınbilek E, Balkan E. Spontan Pnömomediastinum: İki Vaka. Akademik Acil Tıp Dergisi. 2009;8(1):60-2.
7. Chang AK, Mukherji P. Iatrogenic Pneumothorax Spontaneous and Pneumomediastinum. <http://emedicine.medscape.com/article/808162-overview>
8. Çobanoğlu U, Melek M, Edirne Y. Toraks Travması Dışı Nedenlerle Meydana Gelen Pnömomediastinum Olguları. Solunum. 2009; 11(2): 66-74.
9. Damore DT, Dayan PS. Medical causes of pneumomediastinum in children. Clin Pediatr. 2001;(40): 87-91.
10. Ralp-Edwards AC, Pearson FG. Atypical presentation of spontaneous pneumomediastinum. Ann Thorac Surg.1994;58(1):1758-60.
11. Olgun H, Türkyılmaz A, Aydın Y, Ceviz N. Spontaneous

pneumomediastinum in a child as a rare cause of chest pain. Arch Turk Soc Cardiol. 2009;37(1):51-2.

12. Adadioğlu İ, Yavuz Y, Solak O, Yürümez Y, Esme H. Primer Spontan Pnömomediastinum: Olgu Sunumu. AKATOS. 2010; 1(1):37-40.
13. Hamman L. Spontaneous mediastinal emphysema. Bull Johns Hopkins Hosp. 1939;64(1):1-21.
14. Altınok T, Ceran S. Pnömomediastinum. Türkiye Klinikleri. 2007;3(1):39-42.
15. Jhamb U, Sethi GR, Puri R, Kapoor S. Surgical emphysema: A rare presentation of foreign body inhalation. Pediatr Emerg Care. 2004;20(1):311-3.