

**T.C.  
SELÇUK ÜNİVERSİTESİ  
MERAM TIP FAKÜLTESİ  
ORTOPEDİ VE TRAVMATOLOJİ  
ANABİLİM DALI**

**KALÇA OSTEOARTRİTLİ HASTALARDA SERAMİK TOTAL KALÇA  
PROTEZİ UYGULAMALARIMIZ VE KISA DÖNEM SONUÇLARI**

**UZMANLIK TEZİ  
DR. YUSUF ZİYA KARACA**

**TEZ DANIŞMANI  
PROF. DR. TUNÇ CEVAT ÖĞÜN**

**KONYA 2009**

## İÇİNDEKİLER

|  |     |
|--|-----|
| <b>Önsöz</b> .....   | III |
| <b>Kısaltmalar</b> .....   | IV  |
| <b>Şekiller Dizini</b> .....   | V   |
| <b>Tablolar Dizini</b> .....   | VI  |
| <b>1.GİRİŞ VE AMAÇ</b> .....   | 1   |
| <b>2.GENEL BİLGİLER</b> .....  | 2   |
| <b>2.1.</b> Anatomi.....   | 2   |
| <b>2.2.</b> Embriyoloji.....   | 13  |
| <b>2.3.</b> Kalça Eklemi Biyomekaniği.....                                     | 13  |
| <b>2.4.</b> Protezin Biyomekanik Özellikleri.....                              | 16  |
| <b>2.5.</b> Biyomateryaller.....   | 19  |
| <b>2.6.</b> Total Kalça Artroplastilerinde Hasta Seçimi .....                  | 22  |
| <b>2.7.</b> Total Kalça Artroplastisinde Endikasyon ve Kontrendikasyonlar..... | 25  |
| <b>2.7.1.</b> Endikasyonlar.....   | 25  |
| <b>2.7.2.</b> Kontrendikasyonlar.....  | 26  |
| <b>2.8.</b> Total Kalça Artroplastisi Komplikasyonları.....                    | 26  |
| <b>2.9.</b> Total Kalça Artroplastilerinde Preoperatif Hazırlık.....           | 34  |
| <b>3. GEREÇ VE YÖNTEM</b> .....  | 38  |
| <b>4. BULGULAR</b> .....   | 43  |
| <b>4.1.</b> Genel Bulgular.....  | 43  |
| <b>4.2.</b> Komplikasyonlar.....   | 45  |
| <b>5. TARTIŞMA VE SONUÇ</b> .....  | 47  |
| <b>6. HASTALARIMIZDAN ÖRNEKLER</b> .....                                       | 56  |
| <b>7. ÖZET</b> .....   | 63  |
| <b>8. SUMMARY</b> .....  | 64  |
| <b>9. KAYNAKLAR</b> .....  | 65  |

## ÖNSÖZ

T.C. Selçuk Üniversitesi Meram Tıp Fakültesi Ortopedi Ve Travmatoloji Anabilim Dalı'nda Uzmanlık eğitimin süresince kliniğinde her zaman çalışmaktan büyük onur ve şeref duyduğum, iyi bir ortopedi ve travmatoloji bilimi uzmanı olarak yetişmemizi sağlayan, engin tecrübe ve bilgilerini bizlere aktaran ve saygın kişilikleri ile bizlere örnek olan değerli hocalarım Prof. Dr. RECEP MEMİK, Prof.Dr. UĞUR YENSEL, Prof. Dr. TUNÇ CEVAT ÖĞÜN, Prof.Dr. MEHMET ARAZİ, Prof.Dr. MUSTAFA YEL, Prof. Dr. İBRAHİM TUNCAY, Doç.Dr. HAKAN ŞENARAN, Doç. Dr. NAZIM KARALEZLİ 'ye teşekkürlerimi sunarım.

Ayrıca kliniğimizden ayrılan değerli hocalarım Prof. Dr. M.İ. SAFA KAPICIOĞLU ile Doç. Dr. MUSTAFA ÖZDEMİR'e teşekkürü bir borç bilirim.

Asistanlık yıllarımı beraber geçirdiğim, zorlukları paylaştığımız değerli asistan arkadaşlarıma ve yetişmemde emeği geçen tüm klinik hemşirelerine, personellere ve ameliyathane çalışanlarına teşekkür ederim.

Bugünlere gelmemde en büyük paya sahip olan, hiçbir fedakârlıktan kaçınmayarak beni yetiştiren, çocukları olmaktan büyük gurur ve onur duyduğum, üstümdeki haklarını hiçbir zaman ödeyemeyeceğim sevgili annem ve babama, benimle gurur duyan ağabeyim ve ablama, desteğini hiçbir zaman esirgemeyen ve zor günlerimde hep yanımda olan sevgili eşim Zühal'e ve kızım Nehir'e sonsuz teşekkürler.

DR. YUSUF ZİYA KARACA

KONYA 2009

## KISALTMALAR

|             |                                |
|-------------|--------------------------------|
| <b>Lig.</b> | : Ligamentum                   |
| <b>Ant.</b> | : Anterior                     |
| <b>Sup.</b> | : Superior                     |
| <b>M.</b>   | : Musculus                     |
| <b>Mm.</b>  | : Musculi ( çođul)             |
| <b>A.</b>   | : Arteria                      |
| <b>N.</b>   | : Nervus                       |
| <b>Gm.</b>  | : Gram                         |
| <b>CRP.</b> | : C-Reaktif Protein            |
| <b>ESR.</b> | : Eritrosit Sedimentasyon hızı |
| <b>Hg.</b>  | : Hemoglobin                   |
| <b>DKÇ.</b> | : Dođuřtan Kalça Çıkıđı        |
| <b>TKA.</b> | : Hemotokrit                   |
| <b>GKD.</b> | : Geliřimsel Kalça Displazisi  |
| <b>Ark.</b> | : Arkadař                      |
| <b>AVN.</b> | : Avasküler nekroz             |

## ŞEKİLLER DİZİNİ

- Şekil 1:** Os coxae lateral görünüm.....
- Şekil 2:** Kalça eklemi lateral görünüm.....
- Şekil 3:** Kalça eklemi bağları anterior görünüm.....
- Şekil 4:** Kalça eklemi bağları – posterior.....
- Şekil 5:** Kalça eklemi ve uyluk kasları – önden görünüm.....
- Şekil 6:** Kalça eklemi ve uyluk kasları –arkadan görünüm.....
- Şekil 7:** Kalça vasküler anatomisi.....
- Şekil 8:** Asetabuler kadran sistemi.....
- Şekil 9:** Kalça eklemine etki uygulayan kuvvetler.....
- Şekil 10:** Femur başı üzerindeki statik kuvvetler.....
- Şekil 11:** Protezlerin sık kullanılan ölçekleri.....
- Şekil 12:** Abduktorların lateralizasyonu.....
- Şekil 13:** Morfolojik kortikal index.....

## TABLÖLAR DİZİNİ

- Tablo 1:** Spotorno kriterleri
- Tablo 2:** Total kalça artroplastisinde görülen komplikasyonlar
- Tablo 3:** Cerrahi sırasında hazır olunması gereken durumlar
- Tablo 4:** Tromboemboli profilaksisi
- Tablo 5:** Harris'in Kalça Değerlendirme Formu
- Tablo 6:** Hareket Genişliği Puanının Hesaplanması
- Tablo 7:** Harris Skorlarına Göre Kalça Fonksiyonlarının Değerlendirilmesi
- Tablo 8:** Olgularımızın yaş ve cinsiyete göre dağılımları
- Tablo 9:** Takip süresi ve hesaplanan skorların yaş gruplarına göre dağılımları
- Tablo 10:** Takip süresi, yaş ve hesaplanan skorların cinsiyete göre dağılımları
- Tablo 11:** Hesaplanan skorların etiyolojik nedene göre dağılımları

## 1. GİRİŞ VE AMAÇ

Bilimin ilerlemesiyle beraber bilgi ve teknolojinin insan için kullanılması sonucu sağlıklı insan sayısında artış olmuştur. Yaşam süresinin uzaması hareket halinde ve ayakta duran insanlarda bazı problemleri ortaya çıkarmış, mevcut olanların görülme sıklığını artırmıştır.

İnsanda hareketin en önemli göstergesi yürümedir. İnsan bu fonksiyonu yerine getirirken en çok kullandığı eklem , kalça eklemidir. Kalça eklemi, en çok yük taşıyan ve bunun sonucunda da en fazla aşınan eklem olmaktadır.

Eklemlere binen yükün süresinin uzaması ve yaşlanmanın etkileri kıkırdakta dejenerasyon meydana gelmesine neden olmaktadır.

Eklem rahatsızlıklarının kronolojik tedavi aşamalarında zamanın teknolojileri kullanılarak çeşitli tedaviler yapılmıştır. İnsanların hayat standartını yükseltmek ve geri kalan ömrünü ağrısız ve fonksiyonel eklemle geçirmek arzusunun sonucu en mükemmeli aranmıştır. Bu arayışların içinde fonksiyonlarını kaybetmiş ağrılı kalçaların tedavisinde total kalça protezi son yıllarda artık vazgeçilmez bir tedavi yöntemi olmuştur. Halen süren arayış doğal kemik ve kıkırdağı aynen taklit eden materyal bulunana dek sürecektir.

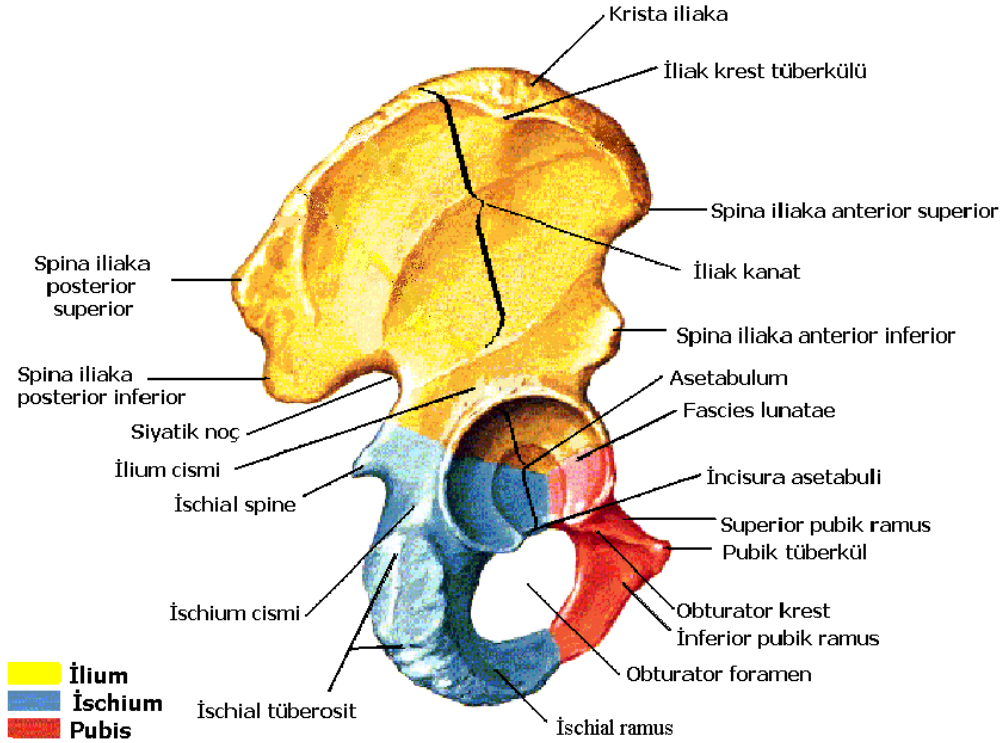
Profesör John Charnley'in ekleme komşu kemikte düzeltici girişimler, eklemlerin hareketsiz bırakılması, eklem yeniden şekillendirilmesi, yalancı eklem oluşturma öncülüğünü yaptığı total kalça artroplastisi (TKA) günümüzde insanoğlunun en mükemmel ulaşması için geliştirilerek kullanılmaktadır.

Bu çalışmanın amacı; primer ve sekonder kalça osteoartritli hastalara uyguladığımız seramik total kalça protezlerinin kısa dönem fonksiyonel sonuçlarını değerlendirmektir.

## 2. GENEL BİLGİLER

### 2.1. KALÇA EKLEMİ ANATOMİSİ

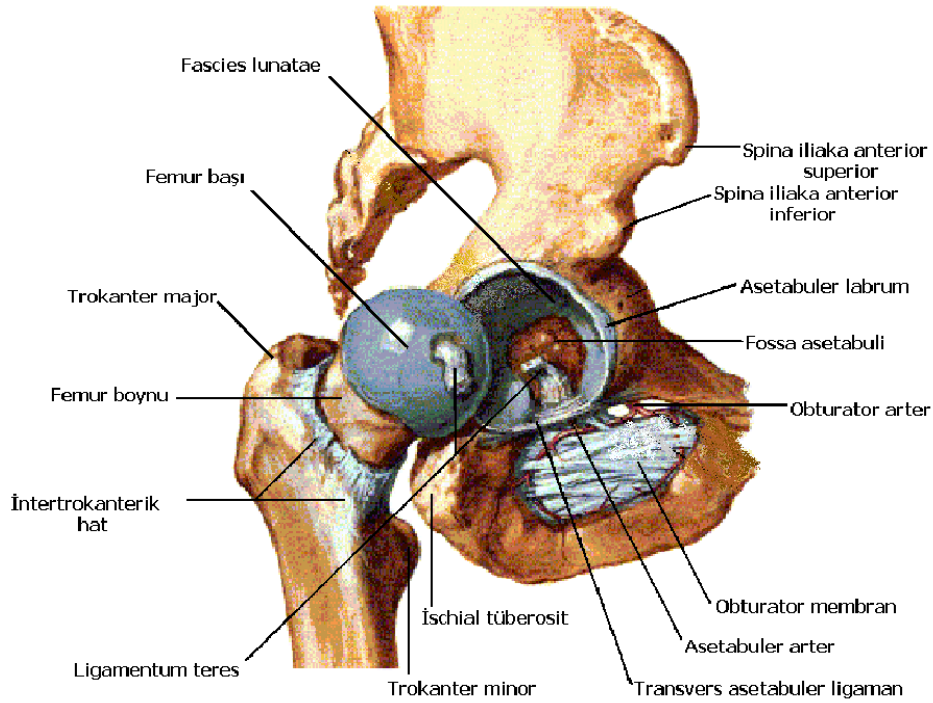
Kalça eklemi femur üst ucu ile os koksa arasında üç eksen etrafında hareket edebilen enartrosis sferika grubu bir eklemdir (1). Eklem yüzeylerinden dış bükey olanı femur başına, iç bükey olanı ise os koksanın dış yüzünde bulunan asetabulumuna aittir. Os coxae iliak kemik, ishium kemiği ve pubik kemik adı verilen üç ayrı kemikten oluşmaktadır (Şekil 1). İliak kemik, kalça kemiğinin geniş olan üst kısmını oluşturur. İliak kemiğin iç yüzüne musculus iliakus, dış yüzüne gluteus medius ve minimus kasları yapışır. İliak kemiğin üst yüzünü oluşturan krista iliakanın hemen üzerinde bir apofiz bulunur. Bu apofizin ossifikasyonun tamamlanması uzunlamasına büyümenin sonlandığını gösterir. İliak kanadın en önemli işareti sartorius kası ve inguinal ligamanın başlangıç yeri olan spina iliaka anterior superior (SİAS) (2). İshium kemiği os coxae'nın arka ve alt kısmında yer alır.



Asetabulumdan aşağıya doğru, hamstring kaslarının yapışma yeri olan tuber iskiadikumu oluşturur. İliak kemik, pubik kemik ile beraber obturator forameni oluşturur. Pubik kemik vücudun diğer yarısından gelen pubik kemik ile simfisiz pubisi oluşturur. Üst ramusu asetabulumun yapısına katılırken, alt ramusu iskiyumla birleşir. Çocukluk çağında bu üç kemik Y kıkırdağı ile birleşir ve 14 – 16 yaşlarında kaynaşarak tek kemik halini alır (2).

### 2.1.1. Asetabulum

Asetabulum, os coxae'nın femur başı ile eklem yapan dış yüzündeki bölümüdür. Asetabulumun femur ile asıl eklem yüzünü fasies lunata adı verilen, genişliği 2 cm, açıklığı aşağıya bakan, hiyalin kıkırdakla örtülü yapı oluşturur (Şekil 2). Asetabulumun kenarları fibröz kıkırdaktan yapılmış bir halka ile genişletilmiştir. Labrum asetabulare denen bu yapı asetabulum alt yüzünde bulunan insusura asetabulare üzerinden atlayarak çukuru her yönde çevreler. İncisura asetabuli seviyesinde labrum asetabuli daha içte bulunan ligamentum transversum asetabuli'ye yapışır.



**Şekil 2:** Kalça eklemi - lateral görünüm  
(Netter's Concise Atlas of Orthopaedic Anatomy 2)

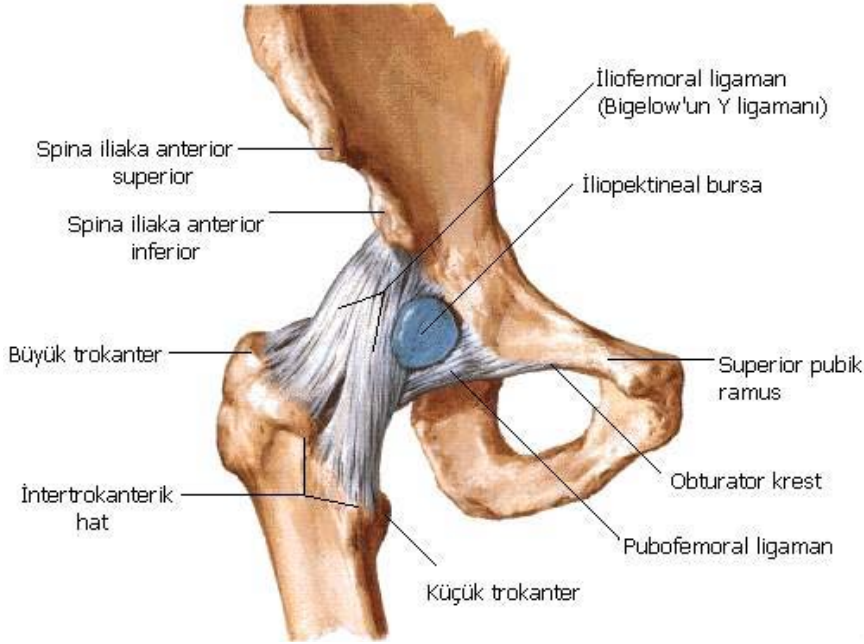
Labrum asetabuli sayesinde asetabulum derinleşir ve femur başı eklem yüzeyinin yarısından fazlasını içine alabilecek duruma gelir. Fasies lunata ile çevrili asetabulumun tam ortasında bulunan, kıkırdağı olmayan, içi yağ dokusu ile dolu çukura fossa asetabuli denir (1).

### 2.1.2. Eklem kapsülü ve bağları

Eklem kapsülü, yukarıda asetabulum kemik kenarına çepeçevre yapışır. Femoral tarafta ise önde büyük trokanter ve linea intertrokanterika üzerine, arkada krista intertrokanterikanın 1,5 cm medialine yapışır (2).

**Ligamentum iliofemorale (Bertin bağı):** Spina iliaka anterior inferiordan başlayarak kapsülün ön yüzünde bir yelpaze gibi ilerler ve linea intertrokanterikaya yapışarak sonlanır. Ayakta durur pozisyonda kalça eklemine stabilize eden önemli bir yapıdır (Şekil 3).

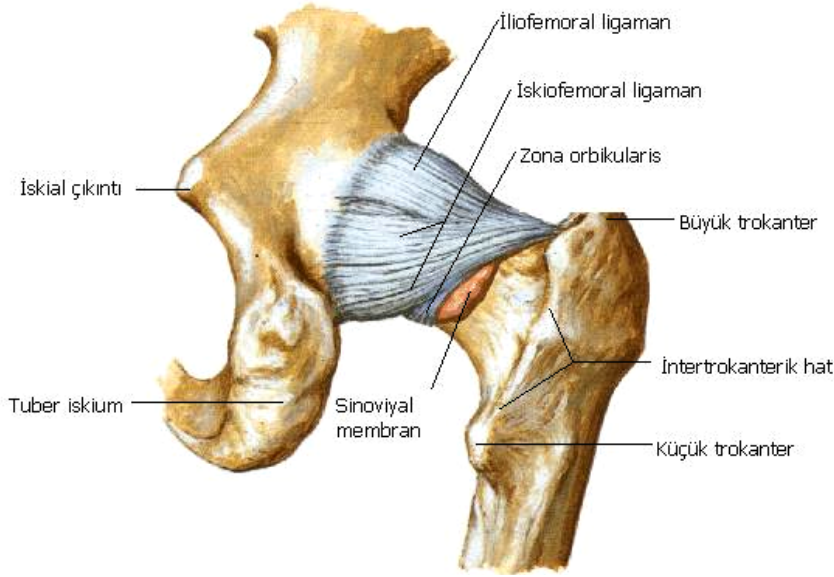
**Ligamentum pubofemorale:** Pubik kemiğin üst kolunun alt kısmından başlayarak laterale uzanır. Kapsülün medial yüzü ve linea intertrokanterikaya yapışır. Uyluğun ekstansiyon ve abdüksiyon hareketlerini kısıtlar, femur başına önden destek olur (Şekil 3).



**Şekil 3:** Kalça eklemi bağları – anterior  
(Netter's Concise Atlas of Orthopaedic Anatomy 2002)

**Ligamentum ischiofemorale:** Arkada tuber iskiadikum yakınından başlayarak öne dönüp linea intertrokanterikaya yapışır. Femuru arkadan destekler. Aynı zamanda aşırı iç rotasyon hareketine engel olur (Şekil 4).

Eklem dışında bulunan bu üç bağ dışında incisura asetabulinin dış kenarından başlayıp fovea kapitse yapışan eklem içi **ligamentum capitis femoris (ligamentum teres)** bulunur (Şekil 2). Ligamentum capitis femorisin içinden obturator arterin küçük bir dalı geçer ve epifiz kapanmadan önce beslenmeye yardımcı olur. Ligamentum capitis femoris başın addüksiyon ve dış rotasyon hareketlerini engeller.



**Şekil 4:** Kalça eklemi bağları - posterior  
(Netter's Concise Atlas of Orthopaedic Anatomy 2002)

### 2.1.3. Femur

Asetabulum ile kalça eklemine, tibia ve patella ile diz eklemine oluşturur. Femur üst ucunda femur başı, femur boynu, trokanter major ve minor bulunur (Şekil 2). Bir kürenin 2/3' ü kadar olan femur başının üzeri hiyalin kartilaj ile kaplıdır. Femur başı merkezinde bulunan fovea kapitis femorise ligamentum capitis femoris tutunur. Baş altında bulunan subkapital sulkustan sonra femur başı, baş çapının 3/4' ü çapındaki boyun ile devam eder.

Baş – boyun ile femur cismi arasında 125°-130°'lik bir açı vardır (kollo-diyafizer açısı). Femur boynu ile cisminin birleşme yerinde arka dışa doğru trokanter major bulunur. Abduktör kasların yapıldığı trokanter major bir traksiyon epifizidir. Trokanter major tepesi yaklaşık olarak femur başı merkezi ile aynı düzlemedir. Femur boynu altında, femur cismi arka iç yüzünde trokanter minor bulunur. Trokanter minora iliopsoas kası yapışır. Trokanter minor ve majoru önde linea intertrokanterika, arkada ise krista intertrokanterika birbirine bağlar. Linea intertrokanterikaya ligamentum iliofemorale tutunur, krista intertrokanterikanın biraz dış kısmında ise tüberkulum quadratum bulunur.

#### **2.1.4. Kalça eklemine ilgilendiren kaslar ve innervasyonları (Şekil 5-6)**

**M. Tensor Fasia Lata:** Fasia latayı gerer, uyluğa fleksiyon ve abdüksiyon yaptırır. Siniri N. Gluteus Superior'dur.

**M. Sartorius:** Dize ve kalçaya fleksiyon yaptırır, kalçanın dış rotasyonuna yardımcı olur. Siniri N. Femoralis' dir.

**M. Kuadriseps Femoris:** M. Rektus Femoris, M. Vastus Lateralis, M. Vastus Medialis, M. Vastus İntermedius'un birleşmesi ile oluşur. Dizde patellar tendon yapısına katılıp dize ekstansiyon yaptırır. M. Rektus Femoris kalçaya fleksiyon yaptırır. Siniri N. Femoralis'tir.

**M. Gluteus Maksimus:** Uyluğa ekstansiyon yaptırır. Siniri N. Gluteus İnterior' dur.

**M. Gluteus Medius:** Uyluğa abdüksiyon yaptırır. Siniri N. Gluteus Superior'dur.

**M. Gluteus Minimus:** Uyluğa abdüksiyon yaptırır. Siniri N. Gluteus Superior'dur.

**M. Priformis:** Uyluğa abdüksiyon ve dış rotasyon yaptırır. Siyatik sinir tarafından innerve edilir.

**M. Obturator İnternus:** Kalçaya dış rotasyon yaptırır. Pleksus sakralisten innerve olur.

**M. Gemellus Superior:** Kalçaya dış rotasyon yaptırır. Pleksus sakralisten innerve olur.

**M. Gemellus Inferior:** Kalçaya dış rotasyon yaptırır. Pleksus sakralisten innerve olur.

**M. Kuadratus Femoris:** Kalçaya dış rotasyon yaptırır. Siyatik sinirden innerve olur.

**M. Pektineus:** Uyluğa addüksiyon yaptırır, fleksiyon ve dış rotasyona yardım eder. Siniri N. Femoralis'tir.

**M. Addüktor Longus:** Uyluğa addüksiyon yaptırır. Obturator sinir innerve eder.

**M. Addüktor Brevis:** Uyluğa addüksiyon yaptırır. Obturator sinir innerve eder.

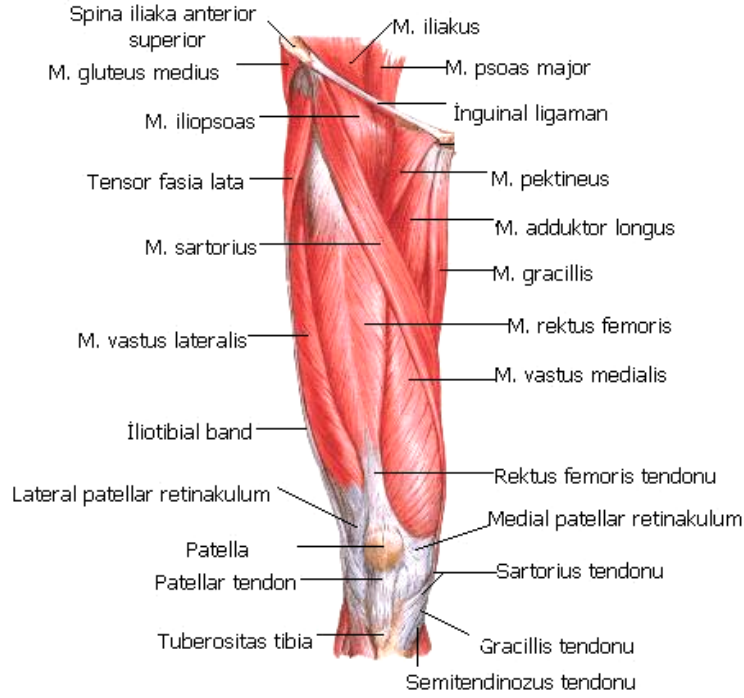
**M. Addüktor Magnus:** Uyluğa addüksiyon yaptırır, ekstansiyon ve iç rotasyona yardım eder. Obturator sinir innerve eder.

**M. Gracilis:** Uyluğa addüksiyon, dize fleksiyon yaptırır. Obturator sinir innerve eder.

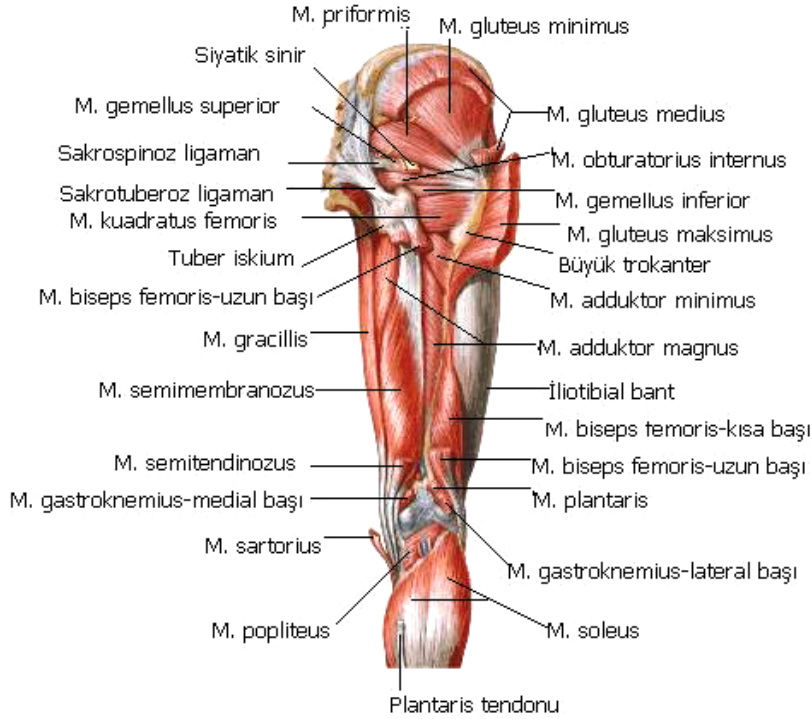
**M. İliopsoas:** Uyluğun en kuvvetli fleksörüdür. Pleksus Lumbalis innerve eder.

**M. Biceps Femoris:** Kalçaya ekstansiyon, dize fleksiyon yaptırır. Uzun başı N. Tibialis, kısa başı N. Peroneus Komünis innerve eder.

**M. Semimembranosus ve M. Semitendinosus:** Kalçaya ekstansiyon, dize fleksiyon yaptırır. N. Tibialis innerve eder.



**Şekil 5:** Kalça eklemi ve uyluk kasları – önden görünüm  
(Netter's Concise Atlas of Orthopaedic Anatomy 2002)



**Şekil 6:** Kalça eklemi ve uyluk kasları –arkadan görünüm  
(Netter's Concise Atlas of Orthopaedic Anatomy 2002)

### 2.1.5. Nörovasküler yapılar

**A. İliaka Eksterna:** A. İliaka Kommunis' in uç dalıdır. Pelvis ön kolonunun iç yüzünde, m. psoas major üzerinden medial kenar boyunca oblik olarak aşağı doğru seyrederek V. İliaka Eksterna artere eşlik eder. Proksimalde psoas kasının medial kenarı boyunca arterin posteromedialindedir.

**A. Femoralis:** A. İliaka Eksterna'nın, Ligamentum İnguinalle'nin altından geçtikten sonraki uzantısıdır. Kapsülün hemen anterior ve medialinden seyrederek V. Femoralis, V. Femoralis Profundus ve V. Safena Magna' nında katılımıyla inguinal ligamanın altından geçtikten sonra V. İliaka Eksterna adını alır.

**A. Profunda Femoris:** İnguinal ligamanın 3,5 cm. altında A. Femoralis'in lateralinden çıkar, posterioruna geçer ve pektineus ile addüktör longus kasları arasında seyrederek.

**A. Sirkumfleksa Femoris Lateralis:** A. Femoris Profunda'nın lateralinden ayrıldıktan sonra sartorius ve rektus kasları arasından geçer, vastus lateralis üzerine gelir ve yükselen – inen dallara ayrılır.

**A. Sirkumfleksa Femoris Medialis:** A. Femoris Profunda'nın medialinden yada femoral arterden çıkar. Pektineus ile psoas kasları arasında femur medialinden döner ve posteriorda linea intertrokanterika boyunca seyrederek.

**Superior Gluteal damarlar:** A. İliaka İnterna'nın posterior bölümünün dallarıdır. Siyatik çentiğin superiorundan geçerek çıkarken posterior kolona çok yakındır.

**İnferior Gluteal ve Pudental damarlar:** A. İliaka İnterna'nın anterior bölümünün dallarıdır. Posterior kolona en yakın oldukları yer Spina İskiadika ve İncisura İskiadika Minor çevresindedir.

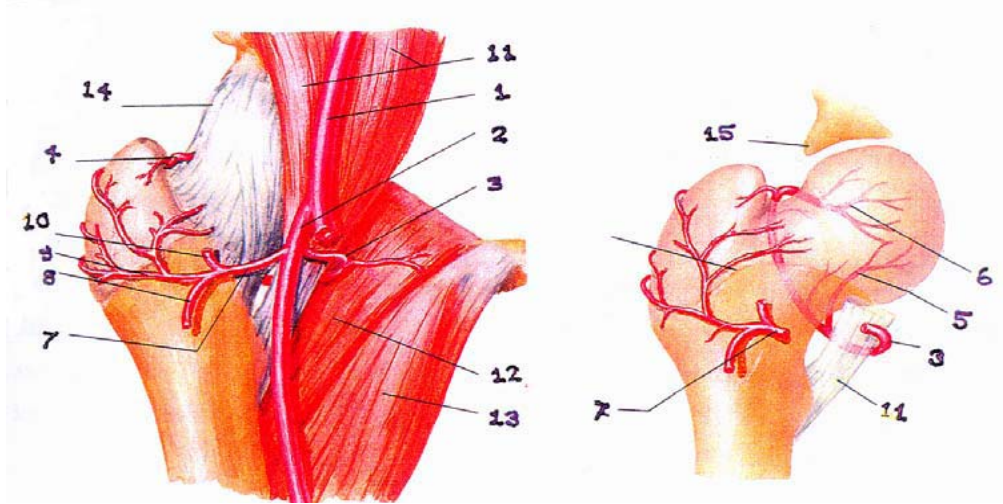
**Siyatik Sinir:** L 4–5 ve S 1–2-3'den gelen üst sakral pleksus köklerinin devamıdır. İncisura İskiadika Major' den geçerek pelvisten çıkmadan önce priform kasın anterior ve medialinden geçer. İnfrapriformis fossadan çıkar, asetabulum arka kolonunun posterolateral yüzünden geçer. İncisura İskiadika Major' den geçerken N. Peroneus Communis'e ait lifler lateralde yer alır ve daha kolay yaralanabilir.

**N. femoralis:** L 2–3–4 köklerinden oluşur. Pelviste iliopsoas üzerinde seyrederek ve uyluğa femoral üçgenden girer. Femoral üçgen, kalça ekleminin hemen anterior ve medialinde inguinal ligaman, sartorius ve adduktor longus kasları tarafından oluşturulur.

Eklemin damarsal yapısını; Arteria obturatoria, arteria circumflexa femoralis medialis ve lateralis, arteria glutea superior ve inferior' un dalları oluşturur. Kalça eklemi damarları femur başının damarsal yapısı ile yakın ilişkilidir.

Arteria femoralis'in dallarından arkada medial circumflex önde lateral circumflex dalları ekstrakapsüler arteriyel halkayı oluşturur. Femur boynunda yükselen arter dalları kapsül yapısını delerek ağ biçiminde retinaküler arteriyel halkayı oluşturur. İntrakapsüler olarak eklem kapsülünde fibröz yapı ve sinoviya altında eklem kıkırdağına ilerleyerek subsinoviyal arteriyel halkayı oluştururlar.

Obturator arterin bir dalı Lig. Teres içinden geçerek femur başını besler. Arteria glutealis superior ve inferior ekstrakapsüler halkaya küçük dallar verir. Bu oluşumda anterior ve lateral epifizyal arterler, femur başına posterosuperiordan girerek femur başının büyük bir bölümünün kanlanmasını sağlarlar.

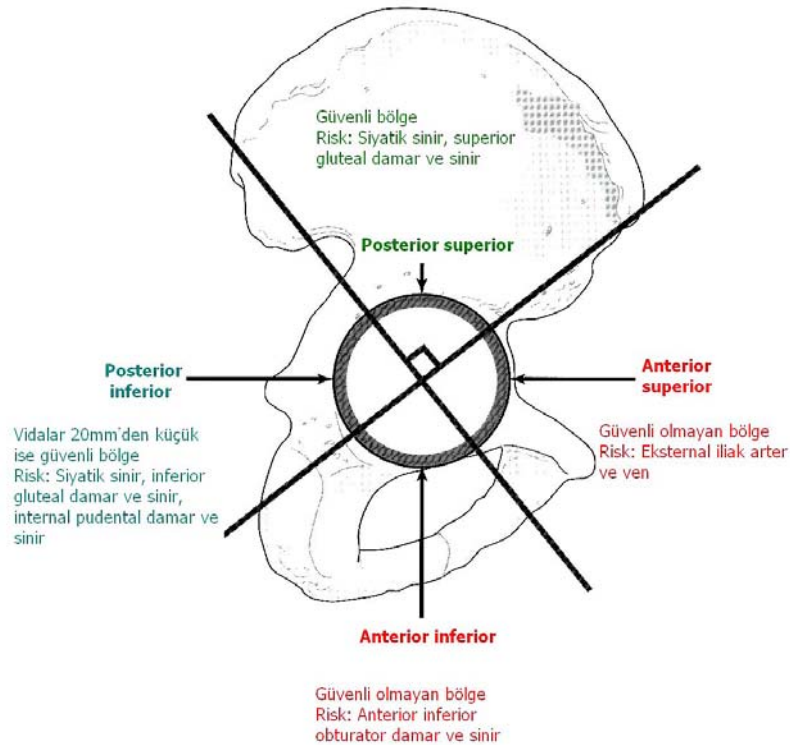


**Şekil 7:** Kalça vasküler anatomisi

**Şekil 7 :** Femur başının beslenmesi

1. Femoral arter
2. Derin femoral arter
3. Medial circumflex femoral arter
4. Medial circumflex arterin ucu
5. Medial circumflex fem. a. post. inf. dalı
6. Medial circumflex fem. a. post. sup. dalı
7. Lateral circumflex femoral arter
8. Lateral circumflex femoral a. desenden dalı
9. Lateral circumflex femoral a. transvers dalı
10. Lateral circumflex femoral a. asendan dalı
11. M. İliopsoas
12. M. Pektineus
13. M. Adduktor longus
14. Eklem kapsülü
15. Asetabular labrum

Asetabulum anatomisini ve çevre dokular ile ilişkisini değerlendirebilmek için asetabuler kadran sistemi kullanılır (Şekil 8). SİAS'dan başlayıp asetabulumun ortasından geçen çizgiye asetabulum ortasından çekilen bir dik çizgi ile asetabulum dört kadrana ayrılır. Elevatör ya da vida yerleştirirken en güvenli alan posterosuperior kadrandır. Anterosuperior kadranda eksternal ilak arter ve ven, anteroinferior kadranda obturator arter, sinir ve ven, posteroinferior kadranda siyatik sinir, İnferior gluteal ve pudental damarlar risk altındadır.



**Şekil 8:** Asetabuler kadran sistemi  
(Review of orthopaedics, Miller, 2000)

## **2.2. EMBRİYOLOJİ**

### **2.2.1. Normal Kalça Gelişimi**

Kalça eklemi 7. gestasyonel haftada mezenşimden farklılaşma ile başlar ve 11. haftada (fetal uzunluk 5 cm)tüm kıkırdak asetabulum, femur başı, kısa femur boynu ve primitif büyük trokanter oluşmuştur. Femur başı sferiktir ve femoral anteversiyon 5-10 derece arasındadır. Femoral anteversiyon fetal hayatın ikinci yarısında artmaktadır.Doğuma doğru 35 dereceye kadar artar(3). Yenidoğanda asetabulum tamamen kıkırdak ile kaplıdır ve kenarda labrum adında fibröz bir kıkırdağa sahiptir. Asetabulumun hyalen kıkırdağı 3 kemikten oluşur (ilium, iskiüm ve pubis). Triradiate kıkırdağın major büyüme plağı fonksiyonu vardır. Hasarlarında büyüme defektleri oluşur. Limbus asetabuler derinliğin gelişimine belirgin olarak destek olur eksize edilmemelidir. Yenidoğanda proksimal femur (femur başı, trokanter majör ve minör) tamamen kıkırdaktan oluşmuştur. Normal femurda ossifikasyon merkezi doğumdan sonra 4.-7. aylarda görülmeye başlar. Matür çocukta 3 asetabuler epifiziel merkez gelişir.

Kemik asetabulum; 8 yaş civarında ortaya çıkar, pubisin anterior duvarında oluşur, en geniştir. Asetabuler epifiz, asetabulumun üst kenarı boyunca iliumdan oluşur. Sekiz yaşlarında ossifiye, 18. yaşlarda da füzyon olur. üçüncü merkez küçüktür posteriordadır, 9 yaş civarında iskiäl tuberositten gelişir, 17 yaş civarında füzyon olur.

## **2.3. KALÇA EKLEMİ BİYOMEKANİĞİ**

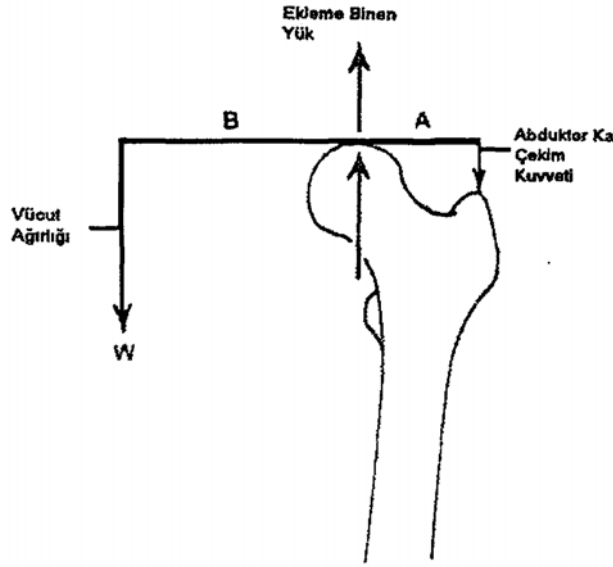
Kalça eklemi geniş bir hareket yeteneğine sahiptir.Ayrıca yüklenme esnasında meydana gelen kuvvetleri eklem yüzeyleri aracılığı ile iletmek zorundadır.Femur başına binen statik kuvvet vücut ağırlığından daha büyük olup yürümenin tek ayak fazında 2 veya 3 kat daha fazladır.Kuvvet ne kadar büyük ise aşınma da o kadar büyük olacaktır(4,5,6). Kalçada oluşan yük pelvik açığa, kalça eklemine rotasyon merkezinin konumuna ve ekstremitenin pozisyonuna göre değişir.Yürümenin temas (stance) fazında asetabulumun bütün eklem yüzeyi yük taşımaya dahil olurken femur başının %70-80'i asetabulum ile temas halindedir.Femur başının inferior ve parafoveal bölgeleri yük taşımazlar.Yürümenin salınım



hastalar kalçaya binen yükü azaltmak için, tutulan kalça tarafına eğilerek ağırlık merkezini laterale, başın merkezine doğru kaydırırlar. Bu şekilde kuvvet kolunun uzunluğunu azaltarak, kalça eklemine binen yükü de azaltırlar.

Yürümenin fazlarında, ayakta durmak, oturup kalkmak gibi günlük aktiviteler sırasında yük dağılımı farklılık gösterebilmektedir. Yürüme hızı arttıkça yük de artmaktadır. Merdiven çıkarken ve ayağa kalkarken kalçaya binen yük özellikle asetabular posterior duvarda en fazladır(4,5,6,8,10).

Şekilde izlendiği gibi femoral baş üzerine etkiyen kuvvet, abduktör çekme kuvveti x mesafe (A) + vücut ağırlığı x mesafe (B). Buna göre femoral baş üzerindeki statik kuvvetler vücut ağırlığından fazladır (şekil-10).



**Şekil 10:** Femur başı üzerindeki statik kuvvetler

TKA' dan başarılı sonuçlar alabilmek için ekleme etki eden yüklerin dışında protez uygulama tekniği, komponentlerin geometrik şekillerinin, fiksasyon ve ara yüzeyin, protez konduktan sonra femura aktarılan kuvvetin, femoral ve asetabular komponent arasındaki hareket sonrası oluşan aşınma gibi faktörlerin de biyomekaniğinin göz önüne alınması gerekmektedir(4,8,10,11). TKA 'da Charnley 'e göre abduktör kolun lateralizasyonu yani trokanter major transferi ve hareket merkezinin medializasyonu yani asetabulumun derinleştirilmesi de kalça fonksiyonunu düzeltir(4). Bugün için bu prensip bırakılmış, pelviste

mümkün olabildiği kadar kemik bırakmanın yeterli olacağını savunan biyolojik prensip benimsenmiştir. Günümüzde abduktor kaldıraç kolu trokanterik osteotomi yerine başın steme olan ilişkisini ayarlayan off-set'i ile ayarlanmaktadır(4,10).

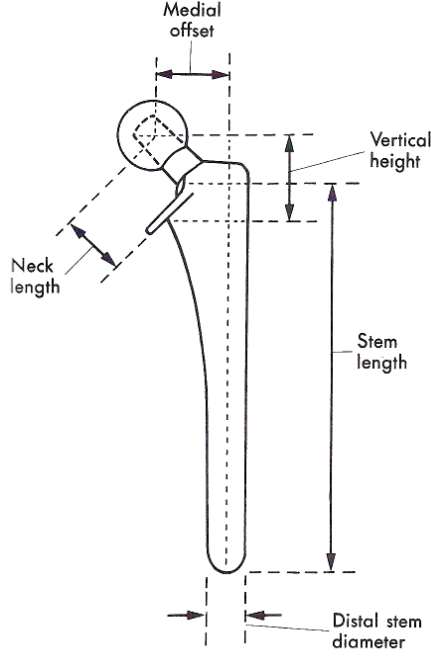
Kısa off-set kullanıldığında abduktor kaldıraç kolu kılacağından buna bağlı olarak daha büyük bir abduktor kuvvet gerekmektedir.Uzun off-set olan protez kullanıldığında abduktor kolunu uzatır, gevşeme ve stem kırılması riskini artırır(4,10).

Asetabular komponente etki eden sürtünme kuvvetleri; kalçaya binen stres miktarı yönü, sürtünme kuvvet kolu, protezin geometrik şekli, yüzeylerdeki sürtünme katsayılarına bağlıdır.Sürtünme katsayıları en sık kullanılan biyomateriyaller arasında şöyledir: Seramik < HDP ve Co-Cr < Titanyum (4,9,12). Asetabular subkondral kemiğin korunarak ve komponentin anatomik lokalizasyonuna dikkat edilerek konulması yük dağılımının optimal olmasını sağlar ve bunun artroplastinin uzun süreli başarısı için önemli olduğu saptanmıştır.

## 2.4. PROTEZİN BİYOMEKANİK ÖZELLİKLERİ

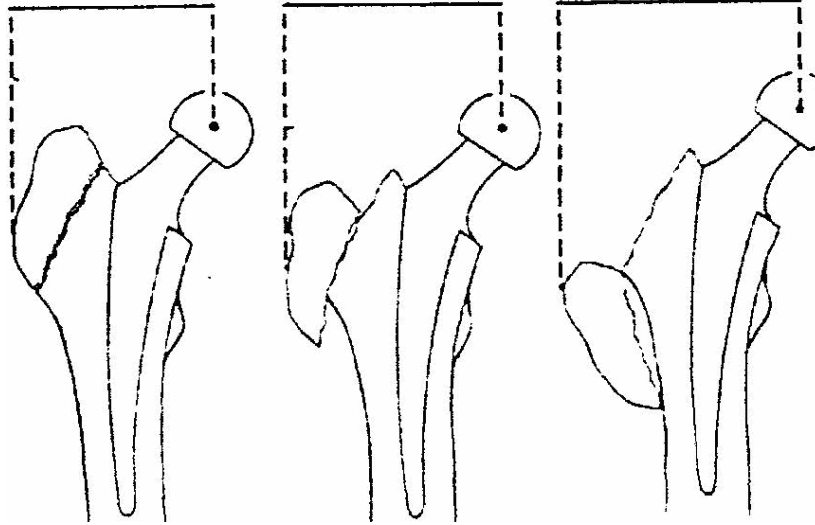
**Protezin Offset'i:** Femoral başın merkezinden ve femur aksından geçen dik çizgiler arasında kalan mesafeye protezin veya femurun offset'i denir. Charnley 45 mm'lik bir femoral offset'i normal olarak kabul etmiştir (Şekil 11).

Kısa offset'li protezlerde iki ana dezavantaj vardır: abduktor kaldıraç kolu kısalmış ve daha fazla abduktor kuvvete gerek vardır. Abduktor kuvvet daha vertikal bir pozisyona getirildiği için, kalça eklemine uygulanan kuvvetler de daha diktir. Artmış offset, abduktor fonksiyonlarını artırıp, daha stabil bir kalça eklemi yaratırken, boyuna, medial femoral sement kütesine ve steme daha fazla stres uygulanmasına sebep olur.



**Şekil 11:** Protezlerin sık kullanılan ölçekleri

**Abduktorların Lateralizasyonu:** Abduktor fonksiyonun efektif hale getirilmesi için, abduktor kaldıraç kolunun yeterliliği ve abduktor gücün inklinasyon açısının sağlanması gereklidir (Şekil 12). Bir santimetre kadar lateral deplasmanın bu açının sağlanmasında yeterli olacağı bulunmuştur (13,14).



**Şekil 12:** Abduktorların lateralizasyonu

**Asetabulumun Derinleştirilmesi:** Önceleri, asetabulumun derinleştirilmesinin daha önemli olduğu düşünülürken, şimdilerde abduktor kaldıraç kolundaki değişikliklerin daha efektif olduğu kanıtlanmıştır. Örneğin abduktor kaldıraç kolunun 0,5 cm lateralizasyonu yaklaşık 1–1,5 cm'lik asetabulum medializasyonuna denk düşmektedir.

**Sürtünme Kuvveti:** Asetabular komponente etki eden sürtünme kuvvetleri pek çok değişkene bağlıdır:

1. Kompresif kuvvetin büyüklüğü (vücut ağırlığının 2,5–3 katı)
2. Kuvvetlerin yönelimi (dik eksenden mediale 15 derece eğimli)
3. Sürtünme momenti .
4. Protezin geometrisi (Başın yarıçapı ile baş yüzeyine tanjansiyel etki eden sürtünme kuvvetinin çarpımı. Baş ne kadar küçükse sürtünme momentide o kadar küçük olacaktır).
5. Yüzeyler arasındaki sürtünme katsayısı

**Baş ve Boyun Çapı:** Bir protezin baş çapı küçükse, boyun çapı baş çapına yakın olacağından yeterince güçlü olacaktır. Ancak getirdiği sakınca hareket arkı sırasında asetabular komponente dayanmasıdır . Derin soket, yuvarlanmış kenarlar ve boyun çapından daha büyük baş çapı olan protezler daha fazla hareket alanına sahip olacaklardır. Ayrıca baş çapının büyük olması, başı asetabulumdan çıkarmak için daha fazla mesafe kat edilmesi anlamına gelirken, aşınmanın da daha fazla olması demektir(15).

Femoral komponentin baş ve boyun segmentinin femur shaftına göre valgus pozisyonu eğilmenin momentini azaltır ve orantılı olarak stemin aksiyel yüklenmesini artırır.Hafif derecede valgus pozisyonu istenen bir özelliktir.Fakat aşırı derecede valgus, yük taşıma aksını değiştirecek ve diz üzerinde valgus yüklenmesi olacaktır.Yine valgus pozisyonu ekstremitayı uzatır.Eğer asetabular kap çok vertikal ise kalça aşırı adduksiyonda yukarı disloke olabilir.Baş ve boynun varus pozisyonu ise eğimin momentini artırır ve stem üzerindeki aksiyel yüklenmeyi azaltır.Bu pozisyon abduktor kaldıraç kolunu uzatır, gevşeme ve stem kırılma riskini artırır.

## 2.5. BİYOMATERYALLER

Kırık fiksasyonunda kullanılan malzemelerin tersine, kalça artroplastisinde kullanılan malzemeler hayat boyu sürececek bir mekanik fonksiyon üstlenirler.Yarım yüzyıllık bir gelişme sonrasında, ortopedik cerrahlar, metalleri replasman ve tamir için güvenle kullanabiliyorlar.

Clarke'a göre inert yani aktif olmayan bir materyal, komşu dokuların viabilitesini bozmayan, yerleştirilmesindeki travmaya karşı olandan daha fazla inflamatuvar yanıt oluşturmeyen, fibröz ve osteojenik tamir tetiklemeyen bir materyaldir(16)

Akrilik sement (PMMA), yüksek molekül ağırlıklı polietilen (UHMWPE), paslanmaz çelik, krom ve titanyum total kalça artroplastisinde sıklıkla kullanılan materyallerdir. Yapılan çalışmalara rağmen, klasik metal-yüksek dansiteli polietilen kombinasyonu değişmeden kalmıştır ancak kullanılan metaller sürekli yenilenmektedir. Alüminyum oksit ve zirkonyum oksit gibi seramiklerin kullanılması, polietilenle olan sürtünme ve aşınma özellikleri mükemmel olduğu için günümüzde oldukça sık kullanılmaktadır.

**Metaller:** Sıradan metaller tek ana kimyasal elementten oluşurlar ve küçük kristallerden yapılmışlardır.İki metal, aynı kimyasal kompozisyona sahip ancak değişik mikrostriktürel yapıda olabilirler kimyasal ve mikrostriktürel yapı, maddelerin mekanik özelliklerini, korozyon dirençlerini ve daha pek çok niteliklerini belirler.

Metal bir implantın kırılması, hastanın ağırlığı ve aktivitesi, komponentin fiksasyon şekli, dizaynı, büyüklüğü, hangi metalden yapıldığı gibi pek çok değişkene bağlıdır. Ancak en önemli faktör metalin gücüdür. Bir implant, gerilme kuvvetlerinin en yüksek olduğu yerden kırılır. Bu olayların tümüne "**yorgunluk**" denir. Metalin kristal büyüklüğü yorgunluğa direncini belirleyen en önemli faktördür. Kristal yapı ne kadar küçükse, metalin direnci de o kadar fazladır.

Total kalça implantlarında, üç grup metal kullanılmaktadır. Bunlar demir bazlı alaşımlar, kobalt bazlı alaşımlar, titanyum bazlı alaşımlardır.

**Paslanmaz Çelik:** Ortopedik implantlarda kullanılan paslanmaz çelik genelde korozyona karşı dirençlidir. İhtiva ettiği krom, yüzeyinde oksit tabaka oluşturarak, korozyona karşı direnci sağlar. Dövülmüş paslanmaz çelik, döküm çeliğe nazaran daha büyük esneme gücüne sahiptir ancak kobalt ve titanyumla karşılaştırıldığında yorulma gücü azdır. Korozyon rezistansı, biyouyumluluk ve yorgunluk süresi olarak; kobalt ve titanyum alaşımlar paslanmaz çelikten daha üstün görünmektedir. Paslanmaz çelik komponentler, ilk

dizanylarındaki kırık insidansının yüksekliği nedeniyle, artık rutin olarak total kalça artroplastisinde kullanılmamaktadır. Ayrıca paslanmaz çeliğe, poroz yüzey uygulanması açısından tatminkâr bir metot henüz yoktur.

**Kobalt Bazlı Alaşım:** Artroplastide kullanılan en eski alaşım, döküm kobalt-krom-molibdenum'dur. Aşınmaya karşı direnci, korozyon rezistansı, biyouyumluluğu ve tatminkâr yorgunluk süresi ile özellik gösterir.

**Titanyum ve Titanyum Bazlı Alaşım:** Korozyona dirençli, elastik modülüsü düşük olan titanyum, titanyum-alüminyum-vanadyum şeklinde ortopedik implantlarda yaygın olarak kullanılmaktadır. Titanyum bazlı alaşım düşük aşınma, rezistansları ve yüksek sürtünme katsayıları nedeniyle, yük taşıyan eklem yüzlerinde tercih edilmemektedir(17). Kobalt bazlı alaşım ve seramikler, eklem yüzlerinde titanyumdan üstün görünmektedir.

**Metal Kombinasyonları:** Günümüzde, değişik metaller, en iyi mekanik özellikleri bünyesinde toplayan kombinasyonları elde etmek amacıyla birlikte kullanılmaktadır. Burada karşımıza çıkan tehlike, değişik elektrokimyasal potansiyellere sahip iki farklı metalin, vücut sıvılarında aynen bir pil gibi çalışarak korozyona uğramalarıdır. Bunun en belirgin örneği, paslanmaz çelik ve kobalt arasında tespit edilmiştir. Korozyon, implant yüzeyinde oluşturduğu etkilerin yanı sıra , iyon salınımı ile uzun dönemde metallerle karşı sensitivite ve sistemik etkiler oluşturabilir.

**Yüksek Molekül Ağırlıklı Polietilen:** Bazı metal ve seramik dizaynlar haricinde, total kalça artroplastisi ve total diz artroplastisinde, yük taşıyan eklem yüzlerinde yüksek molekül ağırlıklı polietilen kullanılmaktadır. Dayanıklı ve kimyasal olarak inert bir plastik olan yüksek molekül ağırlıklı polietilen, etilenin polimerizasyonu ile elde edilir. Son yıllarda, polietilen partiküllerinin gevşemede oynadıkları rol üzerinde sıklıkla durulmaktadır. Sementsiz komponentlerde görülen osteolizin, polietilen partiküllerine bağlı olduğu gösterilmiştir. İyi fikse olmuş poroz femoral komponentlerin uçlarında bile polietilen partikülleri gösterilmiştir. Eklemde, polietilen partikülleri, metal partiküllerine oranla daha fazla bulunmuş ancak hala hangisinin osteolizde daha etkin bir rolü olduğu kesinlik kazanmamıştır.

**Seramikler:** Seramiklerin, özellikle prostetik femoral baş olarak kullanımı günümüzde oldukça artmıştır. Alüminyum oksit ve zirkonyum oksit, stabil oldukları ve kimyasal tepkimelere girmedikleri için, vücut tarafından iyi tolere edilebilirler. Sürtünme katsayılarının çok düşük olması nedeniyle, metallere 3 ila 16 kez daha az aşınma bildirilmiştir(18). Seramik-seramik eklemlerde yapılan çalışmalar, daha fazla osteoliz olduğu yönündedir(19). Kırılgan ve rijit olmaları, kolay şekillendirilememeleri dezavantaj teşkil eder.

**Poroz Yüzeyler:** Kemik entegrasyonunu arttırmak üzere, polimerler, seramikler, metallere poroz yüzeylerde kullanılmıştır. Günümüzde çalışmalar, kobalt-krom tomurcuklar ve titanyum teller ile oluşturulan poroz yüzeylere odaklanmıştır. Her iki sistemde, partikül ve tel kalınlığı veya yoğunluk ayarlanarak, istenilen optimum büyüklük sağlanabilir.

Bobyn ve diğerleri yaptıkları çalışmada(20):

1. Por büyüklüğü 50 µm altında ise fibröz membran oluştuğunu,
2. 50–500 µm arasında büyüklükten bağımsız olarak kemik oluşumu gerçekleştiğini,
3. Direkt kontakt ve immobilizasyonun şart olduğunu, 2 mm.den daha fazla olan implant-kemik mesafesi halinde, kemik gelişiminin çok az olduğunu göstermişler.

Bir kere kemik oluşumu tetiklendiğinde, varolan bütün boşlukları doldurulduğunu tespit etmişlerdir. Galante ise, tel örgü sistem ile 6 hafta içinde oluşan implant-kemik fiksasyonun, sement-kemik fiksasyona eşdeğer olduğunu yayınlamıştır(21).

Poroz kaplama sırasında kullanılan yüksek ısı, metalin gücünü azaltabilir. Ayrıca poroz kaplamanın neden olduğu yüzey değişiklikleri, anormal stres dağılımına bağlı yorgunluk kırıkları oluşmasına sebep olabilir.

Bu yüzden, özellikle titanyum stemlerde, tensil kuvvetlerin çok etkin olduğu lateral yüzeylere poroz kaplama yapmaktan kaçınılmalıdır. Kobalt-krom bu saydığımız koşullardan, %5–10 oranında etkilenirken, titanyum %60–70 güç kaybına uğramaktadır. Poroz kaplı implantlar, diğerlerine nazaran 3 ila 7 kat daha geniş yüzey alanına sahiptirler. Buradan hareketle, ortama saldıkları iyonların daha fazla olacağını, sürtünme korozyonuna daha fazla maruz kalacaklarını söyleyebiliriz.

## 2.6. TOTAL KALÇA ARTROPLASTİLERİNDE HASTA SEÇİMİ

Ağrılı, ileri derecede hareket kısıtlılığı ve deformite total kalça artroplastisi gerektiren durumlardır. Çimentolu protez sistemlerinin uygulandığı hastaların uzun süreli takiplerinde aseptik gevşeme ve kemik erozyonu gibi geç komplikasyonların yüksek olması nedeniyle, genç ve özellikle aktif hastalarda biyolojik fiksasyon prensibi ile geliştirilen çimentosuz protezlerin kullanılması gerekir. Çimentosuz protez sistemlerinde primer stabilite yeterli kemik stoğunun varlığında mümkün olmaktadır.

Genel olarak çimentolu ve çimentosuz protezlerin endikasyon olarak kullanım alanları aynı olup, bir hastaya çimentolu mu yada çimentosuz mu kullanılacağına L. Spotorno ve S. Romagnoli'nin tarif ettiği kriterlerle karar verilir(22).

Bu kriterler femoral komponent için temel alınan dört parametredir;

1-Hastanın cinsiyeti

2-Hastanın yaşı

3-Singh indeksi

4-Morfolojik kortikal indeks (Dorr indeksi)

Her parametreye puanlar verilir ve bu puanların toplamı o hastaya kullanılacak protezin çimentolu ya da çimentosuz olması gerektiğine karar vermemizi sağlar.

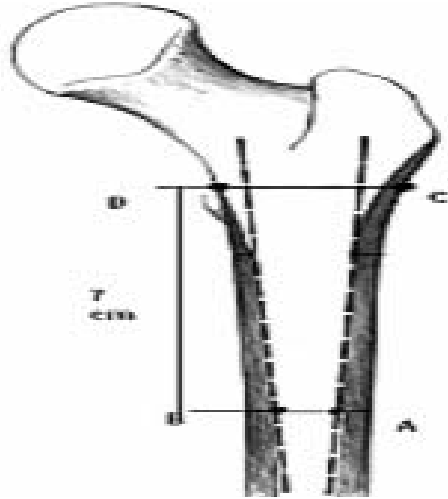
**Cinsiyet:** 40 yaş civarında kemik maddesinde azalma başlar ve menapoza bağlı durumda ortaya çıkınca bayanlarda daha belirgin olur.

**Yaş:** 50 yaşın altında kalan hemen her olguda çimentosuz protez kullanılmalıdır.70 yaşın üzerinde ise çimentolu protezler tercih edilir.

**Singh indeksi:** Osteoporozun değerlendirilmesinde Singh tarafından femur boynu için tanımlanan bir indekstir.Femur proksimalindeki primer tensil, primer kompresif, sekonder kompresif trabeküllerin yapı değişikliklerinin tayinine dayanır. Bu sınıflamada 7 evre tanımlanmıştır, evre 7 ile evre 1 arasında değerlendirilir(23).

Evre 7 normal femur, evre 6–5 hafif osteoporoz, evre 4 -3 şiddetli osteoporoz, evre 2 yay şeklindeki trabeküller tamamen kaybolmuş, evre 1 ek olarak kompresyon trabeküllerinin parsiyel kaybı söz konusudur. 7–6–5. evrelerde çimentosuz protez endikasyonu vardır. Evre 3 ve 4 genç hastalarda çimentosuz protez kullanılabilir. Evre 1ve 2 de ise çimentolu protez uygulanmalıdır.

**Morfolojik kortikal indeks (Dorr indeksi):** Femurun standart AP grafilerinde ölçüm yapılmalıdır. Küçük torakanter hizasında lateral korteksin dışı ile medial korteksin içindeki noktaları birleştiren ve femur vertikal aksına dik olan mesafenin (CD), bu çizginin 7 cm altındaki medüller kanal genişliğine (AB) oranıdır. (MKI =CD/AB). Normalde bu oran 3'den büyük olmalıdır. Eğer oran 2,3'den küçük ise çimentolu protez kullanımı düşünülmelidir (Şekil 13).



**Şekil 13.** Morfolojik kortikal index

Yukarıdaki 4 parametrenin incelenmesi ile **Spotorno kriterleri** ortaya çıkar;

**Tablo 1** : Spotorno kriterlerine göre değerlendirme

| <b>Parametre</b>                  | <b>puan</b>           |
|-----------------------------------|-----------------------|
| <b>Cinsiyet</b>                   |                       |
| Erkek                             | <b>0</b>              |
| Kadın                             | <b>1</b>              |
| <b>Yaş</b>                        |                       |
| 50'den az                         | <b>0</b>              |
| 51 - 60 yaş                       | <b>1</b>              |
| 61 - 70 yaş                       | <b>2</b>              |
| 70 yaş üstü                       | <b>4</b>              |
| <b>Singh indeksi</b>              |                       |
| 7                                 | <b>0</b>              |
| 6 – 5                             | <b>1</b>              |
| 4 – 3                             | <b>2</b>              |
| 2 - 1                             | <b>4</b>              |
| <b>Morfolojik kortikal indeks</b> |                       |
| 3'den fazla                       | <b>0</b>              |
| 3 - 2,7                           | <b>1</b>              |
| 2,6 - 2,3                         | <b>2</b>              |
| 2,3'den az                        | <b>3</b>              |
| <b>Toplam puan</b>                |                       |
| 0 – 4                             | <b>Çimentosuz</b>     |
| 5                                 | <b>Tartışılabilir</b> |
| 6'dan fazla                       | <b>Çimentolu</b>      |

## 2.7. TOTAL KALÇA ARTROPLASTİSİ ENDİKASYON VE KONTRENDİKASYONLARI

Ameliyat kararının verilmesi çok karmaşık işlemlerin alt sonucudur ve direkt müdahalenin hastanın yararına olup olmadığı dikkate alınarak yapılır.

### 2.7.1. Endikasyonlar

Endikasyon hastanın müdahaleden yarar göreceği haller diye tanımlanabilir. Bu durumlarda risklere karşın sağlanabilecek fayda beklentisi fazladır. Kontrendikasyon ise yukarıda açıklanan durumların tersini, yani risklerin beklenen faydadan daha fazla olması durumlarını anlatmaktadır. Düşünülen işlemlerin endikasyon ve kontrendikasyon durumlarından hangisine yol açacağı, hastanın şikayetlerinin, patolojisinin ve genel sağlık durumunun dikkatlice incelenmesine bağlıdır.

**Yaş** durumu TKA kararı vermede önemli bir faktördür. Eğer, eş zamanlı hastalıklar olmadığını varsayarsak, yaşlı bir kişi ameliyat için daha iyi bir adaydır ve konulan protez hastanın ömründen daha uzun dayanacaktır. Hasta genç ise, birden çok ameliyat olması gerekebileceği gibi her defasında fonksiyonlarda bir gerileme söz konusu olacaktır. Başlangıçta yalnız 65 yaş üzerinde ve rezeksiyon artroplastisinden başka seçeneği bulunmayan hastalarda TKA endikasyonu uygulanırken, günümüzde elde edilen başarılı sonuçlarla yaş kontrendikasyon olmaktan çıkmıştır(24,25,26).

TKA'nın başarılı olmasındaki diğer önemli faktörler **ağırlık** ve **beklenen hareketlilik seviyesidir**.

Çocuk ya da genç hastaya, artrodez ya da osteotomi gibi, değişik tedavilerin yapılması dikkate değer bir uygulamadır. Bu uygulamalar, daha büyük bir müdahale olana kadar zaman kazandırır ve hastanın bir müddet daha idare edebilmesine olanak tanır. Bunlar arasında, yardımcı araçların yürümede kullanımı, kilo kaybı, sistemik ya da lokal ilaç tedavisi, psikoterapi ve hareket tarzında değişiklikler sayılabilir.

Artroplasti ile devam edilip edilmeyeceğine karar verilmesinde bir diğer faktör semptomların şiddetidir. **Ağrı** en önemli semptomdur ve çoğunlukla hareket şekline bağlıdır. Eğer, hastanın şikayetleri, hareket şekli ve düzeyine bağlı ise, hemen TKA yapmak yerine koruyucu tedaviler ve hareket düzeninin değiştirilmesi düşünülmelidir.

TKA konusunda karar vermede diğerk bir önemli nokta **fonksiyonel hareket kısıtlılığı**dır. Yürüyüş mesafesi önemli bir kıyaslama yöntemidir. Eğer, hasta koruyucu tedavilerle günlük yaşamını sürdüremiyorsa, bu kalça fonksiyonunun çok azaldığını ve bir müdahalenin gerekliliğini gösterir.

Hasta ve hastalığın tüm özellikleri incelendikten sonra doğru endikasyonla TKA; primer osteoartritler (OA); sekonder dejenerasyona yol açan hastalıklar: gelişimsel kalça displazisi (GKD), femur başı epifiz kayması, Perthes hastalığı, kalça eklemının parçalı kırıkları, avasküler nekroz (AVN), romatoid artrit (RA), ankilozan spondilit AS); kalça eklemını ilgilendiren tümörler, artrodezli ve ankiloze kalçalar gibi geniş endikasyon sahalarında uygulanmaktadır(27,28,29,30,31,32,33,34,35,36,37,38,39,40,41,42,43,44,45,26,46).

### **2.7.2. Kontrendikasyonlar**

TKA yapılmasının mutlak kontrendike olduğu durumlar çok kısıtlıdır. Kalça ekleminde aktif enfeksiyon, şiddetli ve hızlı kemik rezorpsiyonu yapan hastalıklar, abduktor kasların yokluğu veya yetersizliği, ilerleyici nöromusküler hastalıklarda total kalça artroplastisi kontrendikedir(47,48,49). Bunlar içinde aktif enfeksiyon ister lokal ister sistemik olsun, en kesin kontrendikasyondur.

Göreceli kontrendikasyonlar ise, şişmanlık, nörolojik yetersizlikler ve uzak enfeksiyonlardır. Bu durumlar nedeni ile başarısızlık oranı artsa bile ağrı azalması ve fonksiyon düzelmesi potansiyel riskleri gölgede bırakabilir.

## **2.8. KOMPLİKASYONLAR**

Total kalça atroplastisi uygulamasında görülebilecek komplikasyonlar ilk üç ayda ortaya çıkarsa erken komplikasyonlar olarak değerlendirilmektedir. Erken komplikasyonlar da kendi arasında ameliyat esnasında olan komplikasyonlar, ameliyat sonrası erken komplikasyonlar olarak ikiye ayrılabilir. Erken ve geç komplikasyonlar tablo 2 de özetlenmiştir.

**Tablo 2** :Total kalça artroplastisinde görülen komplikasyonlar

| <b>ERKEN</b>                | <b>GEÇ</b>                  |
|-----------------------------|-----------------------------|
| Sinir lezyonu               | Aseptik gevşeme             |
| Vasküler yaralanma          | Enfeksiyon                  |
| Derin ven trombozu          | Dislokasyon                 |
| Ektopik ossifikasyon        | Heterotopik ossifikasyon    |
| Dislokasyon                 | Femoral komponent kırılması |
| Bacak uzunluğu eşitsizliği  | Korozyon                    |
| Enfeksiyon                  |                             |
| Kanama ve hematoma          |                             |
| Femur, asetabulum kırıkları |                             |

Ayrıca bütün majör ortopedik cerrahi müdahalelerde görülebilecek **genel komplikasyonlar** ortaya çıkabilir. Bunlar:

- 1- Tromboemboli: Tromboflebit, akciğer embolisi
- 2- Kanama: Şok, transfüzyon reaksiyonları, hepatit
- 3- Üriner yan etkiler: İdrar retansiyonu, idrar yolu enfeksiyonu, böbrek yetmezliği
- 4- Gastrointestinal yan etkiler: GİS kanaması, ileus, akut kolesistit
- 5- Kardiyak yan etkiler: Akut kalp yetmezliği, miyokard infarktüsü, kardiyak arrest
- 6- Yağ embolisi
- 7- Ölüm

**Damar ve Sinir Yaralanmaları:** Damar ve sinir yaralanmaları genelde doğrudan cerrahi travma, traksiyon, manüplasyonlar, ekartörlerin basısı, vida yerleştirilirken zedelenme sonucu oluşabilir. Eksternal iliak damarlar, asetabulum ön kenarına yerleştirilen ekartörlerin mediale kaydırılması ya da asetabulum hazırlanırken iç duvarın fazla oyulması ile zedelenebilir. Asetabular kadrana kullanılarak, intrapelvik yapıların asetabulumu göre lokalizasyonu saptanır. Spina iliaca anterior superiorundan, asetabulumu ikiye bölen bir çizgi ve bu çizgiye asetabulum ortasından bir dik çizilirse 4 kadrana elde edilir.Ön kadranda kemik yapısı daha ince olup, ön alt kadranda arkasında obturator damarlar, ön üst kadranda

arkasında da eksternal iliak damarlar vardır. Arka alt kadran arkasında inferior gluteal damarlar, arka üst kadran arkasında ise siyatik sinir ve superior gluteal damarlar yer alır. Transasetabular vidaların yerleştirilmesi için en uygun kadran 25 mm daha kalın olan arka ve üst kadrandır(50)(Şekil 8).

TKP uygulamalarından sonra görülen periferik sinir yaralanması sıklığı %0.5–3 arasında değişmekte, revizyon operasyonlarında bu oran %2.9–7.6'ya çıkmaktadır(50,51). Bu lezyonların çoğunu siyatik sinir zedelenmesi oluşturmaktadır.

Sinir yaralanmasında traksiyon, kompresyon ve iskeminin sorumluluğu olduğu düşünülmektedir. Ekstremitelerin uzatılması traksiyon yoluyla, yanlış ekartörler yerleştirilmesi ise kompresyon mekanizmasıyla yaralanmaya yol açar. İskemik sinir yaralanması ise çoğunlukla traksiyon ve kompresyon ile birlikte olur. . Fibular sinir felcinin alt ekstremitede 2,7 cm. siyatik sinir felcinin ise alt ekstremitede 4.4 cm uzatma ile görülebileceği bildirilmiştir(52) .

**Hematom:** Cerrahi sırasında hemostaz yapılması bu sorundan sakınmanın en iyi yoludur.Hematomun 3 tipi vardır.Tip 1 yüzeyseldir.Tip 2 ve Tip 3 enfektedir.Enfekte hematom genellikle derin enfeksiyon göstergesidir ve en çok korkulan hematom tipidir(54).

**Dislokasyon:** TKP sonrasında oluşabilecek dislokasyon hem hasta hem de cerrah için ciddi bir komplikasyondur. Görülme sıklığı %1–10 arasında bildirilmiştir(53). Kalça etrafındaki yumuşak dokular normal gerginlikte ise kalça stabildir. Asetabular kapın çok yüksek yerleştirilmesi, femur boyunun fazla kısaltılması doku gerginliğinin kaybına, dolayısıyla instabiliteye sebep olacaktır(35).

Diğer bir dislokasyon sebebi ise asetabular kapın aşırı anteversiyonda veya retroversiyonda yerleştirilmesidir. Kap pozisyonu 30–50 derece inklınasyon, 10–15 derece anteversiyonda olmalıdır. 25 derecenin üzerinde anteversiyonun anterior dislokasyona, 7–10 derecenin üzerindeki retroversiyonun da posterior dislokasyona neden olduğu bildirilmiştir. Daha önce geçirilmiş kalça cerrahisi, cerrahi giriş yolu, hasta kooperasyonu, femoral komponentin boynunun soketin kenarına sıkışması (impingement), enfeksiyon ve travma dislokasyon oluşumunda rol oynar. Dislokasyonların çoğu postoperatif ilk 6 hafta içinde

gelişir. Dislokasyon oluştuğunda önce kapalı redüksiyon denir, başarılı olunmazsa açık redüksiyona geçilir. bu sırada komponentlerde pozisyon hatası varsa aynı seansta revizyon yapılır(53).

**Tromboemboli:** Tromboemboli, TKP uygulamasının en sık görülen ciddi komplikasyonudur. Ameliyattan sonraki 3 ay içindeki ölümlerin çoğundan, TKA sonrası ölümlerin de %50'sinden sorumlu tutulmaktadır. TKP uygulamasından sonra derin ven trombozu oluşma sıklığı %45-50, pulmoner emboli oluşma sıklığı %4.6-19.7, pulmoner emboliden ölüm sıklığı ise tedavi edilmeyen olgularda %2 olarak bildirilmiştir. Charnley'e göre tromboemboli riskini etkileyen 4 faktör vardır. Bunlar 40 yaş üzerinde olmak, geçirilmiş tromboflebit öyküsü ve variköz ven bulunması, fazla miktarda kan transfüzyonu gerektiren kan kaybı olması, dejeneratif artritir. Hastanın kadın olması, pre ve postop yatak istirahati ve hareketsiz kalması, konjestif kalp yetmezliği, oral kontraseptif ve hormonlar da DVT riskini arttırmaktadır. Romatoid artritli hastalarda tromboemboli görülme riski dejeneratif artritli vakalara göre daha azdır. Derin ven trombozu tanısında doppler ultrasonografi, İyot 125 işaretli fibrinojen kullanılabilirse de en güvenilir yöntem venografidir(55).

Sementsiz kalça protezi uygulanan 146 hasta üzerinde yapılan bir çalışmada 14 hastada (vakaların %10'u) objektif parametreler kullanılarak taze trombüs varlığı tespit edilmiş ancak bu hastalarda klinik yakınma bulunmamıştır. 6 hastada ise derin ven trombozu düşündürülen klinik bulgular varken venografi negatif kalmıştır. Sonuç olarak klinik bulgular ile objektif parametreler birbirleri ile uyumlu olmayabilir(56).

Tromboemboli profilaksisinde mekanik ve farmakolojik yöntemler kullanılır. Mekanik yöntemler aralıklı pnömatik kompresyon çorabı, elevasyon, aktif ve pasif egzersizlerdir. Aspirin, Coumadin, Warfarin, Dekstran, Ergotamin heparin ve düşük molekül ağırlıklı heparin türevleri de profilakside kullanılan farmakolojik ajanlardır. Heparin i.v. olarak ilk 5 gün, sonraki 3 ay süresinceyse protrombin zamanı normalin 1,5 katı olacak şekilde warfarin, coumadin tedavisine devam edilir. Eğer pulmoner emboli saptanmışsa aynı tedaviye 6 ay devam edilmelidir.

**Enfeksiyon:** Enfeksiyon, total kalça artroplastisi uygulamasından sonra görülebilecek en kötü komplikasyonlardan birisidir. Tedavisi güç ve sonuçları kötü olabileceğinden, korunma

cok önemlidir. Charnley'in standart ameliyathane koşullarında ve antibiyotik profilaksisi uygulanmadan yaptığı serideki enfeksiyon oranı %7 iken proflaktik antibiyotik kullanımı ve laminar hava akımlı ameliyathaneler ve ameliyat ekibinin ameliyat ortamından tamamen izole edildiği cerrahi giysiler ile bu oran %0,5'e düşmüştür. Günümüzde, total kalça artroplastisinden sonra görülen erken ve geç enfeksiyon oranı yaklaşık %0.4–3.9 arasında olarak bildirilmektedir(57,58,59).

Diabet, alkol kullanımı, obesite, steroid kullanımı, romatoid artritli hastalarda enfeksiyon daha sık görülmektedir. Yüksek, derin enfeksiyon oranları, romatoid artritli hastalardaki total kalça protezi uygulamalarından ve revizyon ameliyatlarından sonra görülmektedir. Wroblewski, primer osteoartroz'da %0.3, romatoid anritde %1.2, diabetli hastalarda %5.6, idrar sondası uygulananlarda %6.2 enfeksiyon oranı bildirilmiştir(57,58).

TKA 'den sonra enfeksiyon, Fitzgerald tarafından 3 ana sınıfa ayrılmıştır(60).

1. Akut postoperatif enfeksiyon ilk 3 ayda.
2. Gecikmiş derin enfeksiyon 3–24 ayda.
3. Geç hematojen enfeksiyon 24 aydan sonra görülür.

Akut postoperatif enfeksiyonun tanısı kolaydır, ancak yüzeysel ya da derin olduğunu anlamak güç olabilir. Geç postoperatif enfeksiyon, aseptik gevşemeden periostal yeni kemik yapımı ve Indium işaretli sintigrafi ile ayırt edilmeye çalışılırsa da bu her zaman olanaklı olmayabilir. Geç hematojen enfeksiyonda ise başka bir enfeksiyon odağından kalçaya yayılım söz konusudur.

Enfeksiyon teşhisinde en sık başvurulan yöntemler şunlardır: 1. Aspirasyon 2. Kültür 3. Radioizotop çalışmalar 4. ESR ve akut faz reaktanları 5. Radyoloji (direkt grafi) 6. Moleküler analiz: Bakteriyel DNA ve RNA saptanması.

Stafilokoklar enfeksiyonların yaklaşık %32'sinden sorumlu tutulurken. streptokoklar, E.coli, pseudomonas, klebsiella, peptokoklar, proteus'da sorumlu olabilmektedir. Profilaksi mutlaka stafilokoklara ve gram negatif bakterilere karşı etkili olmalıdır(61,62).

Enfekte total kalça artroplastisinin tedavisinde, etkene yönelik 6 hafta parenteral antibiyotik, drenaj, debritman ve antibiyotikli sement spacer uygulandıktan sonra bir yıl içinde iki aşamalı total kalça protezi uygulanır. Garvin iki basamaklı revizyon sonrası enfeksiyonun tekrarlamadığı halde tek basamaklıda %5.4 oranında tekrarlama bildirmiştir(63).

**Gevşeme:** Total kalça artroplastisi uygulamasının mekanik komplikasyonlarından. İmplant ile kemik arasındaki mekanik ve biyolojik etkileşim, kemik ara yüzey ve protez üzerindeki yüklenmenin miktarını belirler ve aseptik gevşemeye yol açan faktörlere zemin hazırlar. Çimentolu kalça protezlerinde, implant fiksasyonu ve protezden kemiğe yük transferi çimento aracılığı ile olurken, çimentosuz protezlerde aynı olaylar implant-kemik ara yüzeyi aracılığı ile olmaktadır. Çimentolu protezlerde, kemik-çimento-protez biyomekanik ilişkisi üzerinde pekçok bilgi birikimi oluşmasına rağmen, çimentosuz protezlerde kemik-protez etkileşimi tam olarak aydınlatılamamış ve ideal dizayn, uygulama tekniği tartışmaları devam etmektedir. İmplantın başarısı için, ilk tespitin iyi yapılması ve böylece mikro hareketlerin azaltılması gerekliliği kabul edilen bir gerçektir. Aseptik gevşeme multifaktöryel bir olay olup, ağır fiziksel aktivite, şişmanlık, kötü protez dizaynı gevşemeye katkıda bulunurlar.

Medullar kanalın oyulması sırasında oluşan kemik devaskülarizasyonu ve implant materyaline karşı oluşabilen doku reaksiyonu gibi biyolojik faktörler gevşemede rol oynayabilirler. Çimentolu ya da çimentosuz protezlerin stabilitesini değerlendirmek için klinik değerlendirme, tek başına yetersiz kalmaktadır.

Stabil olmayan komponentler klinik yakınmalara yol açmayabilirken, stabil komponentlerde klinik yakınmalar olabilir. Çimentolu protezlerde, çimento-kemik, çimento-protez arasında ışın geçirgen hatların olması ve protezde çökme, gevşeme ile ilgilidir. Çimentosuz protezlerde ise, femur ve asetabulumda sklerotik çizgilerin olmasını, Callaghan gevşemenin bulgusu olarak saymıştır. Engh ise, poroz yüzey ile endosteal yüz arasındaki aralığa yeni kemik köprülerinin atlamasını osseointegrasyonun majör işaretleri saymış ve implantın progressif migrasyonunu, gevşemenin en önemli belirtisi olarak belirtmiştir. Kalkarde atrofi, implant yüzeyinde geç dönemde partikül ayrışması gibi belirtiler de tanıda önemlidir. Total kalça artroplastisi uygulamasından bir süre sonra gelişen kalça ağrısının ayırıcı tanısında bazen güçlük çekilmekte ve özellikle gevşeme veya enfeksiyon diyebilmek zor olmaktadır. Ayrıca tanıda aralıklarla çekilen direk grafiler, sintigrafi, kalça aspirasyonu, kan tahlilleri özellikle önemlidir. Çimentosuz total kalça protezlerinde sintigrafi daha az önem taşımaktadır. Özellikle femoral stem çevresinde oluşan kemik büyümesi sintigrafide farklı yorumlara yol açabilmektedir. Direkt grafilerde stabil görülen semptomatik çimentosuz total kalça protezlerinde, dinamik BT scan ile gevşeme tanısı kesin olarak koyulabilmektedir.

**Osteoliz:** Metal-kemik veya kemik-çimento aralığında partiküllerin tetiklediği, biyolojik bir süreçtir. Bu süreç mekanik instabiliteye yol açarak aseptik gevşemeye veya gevşeme olmaksızın geniş lokal kemik kaybı ile sonuçlanan osteolize yol açar. Radyolusen zonun 2 mm'den fazla veya tüm protez çevresinde olduğu durumlarda klinik olarak gevşeme riskinden söz edilebilir. Bu konuda polietilenin önemli rol oynadığı histolojik çalışmalara göre bildirilmekle birlikte, özellikle sementsiz asetabulumda direkt polietilen temasına bağlı osteoliz oranının arttığı iddia ediliyor. Ancak gevşeme olsun, olmasın pek çok sementsiz protez için osteoliz bildirilmiştir(64,65,66).

Osteoliz başladıktan sonra progresyon hızlıdır. Komponentte gevşeme başladıktan sonra kemik kaybı daha da hızlanır(65). Cerrahi tedavinin esası, osteolitik lezyonun ve partikül oluşumuna sebep olan yıpranan yüzeylerin ortamdan uzaklaştırılmasıdır. Bu amaçla komponent revizyonu ve geniş osteolitik lezyonlarda uygun greftleme gerekebilir.

**Heterotopik Kemik Oluşumu:** Heterotopik ossifikasyonun, total kalça artroplastisinden sonra %90'a varan oranlarda gözlemlendiği belirtilmiştir. Çoğunlukla asemptomatiktir, ancak %7 vakada ağır ve hareket kısıtlılığına yol açabilir. Brooker 1973 yılında yayınladığı 100 vakalık çalışmasında heterotopik kemik oluşumu %21 olarak bildirmiş, ancak kemik eklem köprüsü oluşmadıkça kalça fonksiyonlarının fazla etkilenmediğini belirtmiştir(67). Önceki ameliyatında heterotopik ossifikasyon gelişen hastalarda, ankilozan spondilitte, hipertrofik osteoartritte daha sık görülmekte olup, romatoit artritte nadiren görülür. Ducle, yaptığı bir çalışmada çimentolu protezlerle, çimentosuz protezler arasında heterotopik kemik oluşumu açısından önemli bir fark olmadığını bildirmiştir(68). Maloney çimentosuz protezlerle, hibrit protezleri heterotopik kemik oluşumu açısından karşılaştırmış ve çimentosuzlarda heterotopik kemik oluşumunun anlamlı olarak yüksek bulunduğunu bildirmiştir. Femurun hazırlanması sırasında ortaya çıkan kemik partiküllerinin, heterotopik ossifikasyonu uyarıyor olabileceğini belirtmiştir. Korunmada, efektif yıkama ile bu partiküllerin uzaklaştırılması önerilmektedir(69).

Etyolojisi tam olarak anlaşılmamıştır, ameliyat sırasında kas iskemisi, çevre dokuya yayılan kemik parçaları suçlanmıştır. Mezenkimal hücrelerin, osteoblasta değişimi sonucu osteoid matriks ve osteosit oluşumu sonucu oluştuğu düşünülmektedir(70).

Röntgende en erken 2. haftada görünür hale gelir ve 3 ay içinde yaygın kemik oluşumu görülür, ancak 9–12 ayda olgunlaşır. Radyolojik ve histolojik olarak olgunlaşmış kemik, normal kemikle aynı görünüme sahiptir. Korunmada, difosfanatlar, NSAİ ilaçlar (özellikle indometazin), radyoterapi kullanılmaktadır. Difosfanatlar, osteoid matriksin osteosite dönüşümünü önlerken, radyo terapi mezenkimal hücrelerin diferansiyonunu önler. Radyoterapi dozu 600–2000 rad arası uygulanmaktadır. İndometazin ise, muhtemelen prostaglandin sentezini engelleme yoluyla etki eder. İndometazin'in heterotopik kemik oluşumunu engellemediği ancak düşük derecelerde kalmasını sağladığı bildirilmiştir(71). Kemik eklem köprüsü oluşmadıkça, kalça fonksiyonlarını fazla etkilenmediğini belirtmiştir. Eklem köprüsünün oluştuğu böyle bir durumda ise ileri derece kontraktür ve hareket kısıtlılığı oluşumunu ve ileride oluşabilecek fonksiyonel yetersizlikleri engellemek için cerrahi tedavi uygulanarak, oluşan kemik köprüler eksiz edilerek kontraktürler açılmalıdır(67).

**Ekstremitte eşitsizliği:** TKA sonrasında, her iki ekstremitenin eşit uzunlukta olması idealdir. Eşitlik olması için, iyi bir preoperatif değerlendirme gerekmektedir. Charnley intraoperatif deneme protezi ile redüksiyon sağlandığında iki ekstremitte arasındaki uzunluğun SİAS' tan karşılaştırılmasını önermektedir. Müller, t. Major tepesinin femur başı merkezinden biraz daha yukarıda olması gerekir(4).

Ekstremitte eşitsizliğini etkileyen faktörler:

- 1- Seçilen cerrahi yöntem.
- 2- Boyun rezeksiyon miktarı.
- 3- Asetabulumu fiske edilen kapın seviyesi.
- 4- Fleksiyon-adduksiyon kontraktürünün çözülmesi.
- 5- Femurun baş-boyun uzunluğu.
- 6- Protezin varus-valgus pozisyonunda konulması.

## 2.9. TOTAL KALÇA PROTEZLERİNDE PREOPERATİF HAZIRLIK

Poliklinik muayenesi sonucunda koksartroz tanısı konulması, hastanın tedavi basamaklarındaki en basit aşamadır. Bir hastaya total kalça protezi uygulanmasından daha önemli ve daha dikkat edilmesi gereken aşamalardan biride preoperatif hazırlık aşamasıdır.

Preoperatif hazırlık aşamasında direkt grafilere uygulama sırasında çoğunlukla ilk sırayı almaktadır. Bunun için 1 metreden ayakta ayaklıkla çekilen standart grafilere çekilmektedir. Kalçanın düzgün bir filmi elde etmek, ameliyat öncesi planlamada ve ameliyat sonrası filmiyle beraber değerlendirme açısından çok önemlidir. Ayaklıkla kastedilen üçgen şeklinde, her iki kalçayı 15 derece iç rotasyonda tespit eden aparatır. Bu anteverسیونu düzelterek kalçanın tam ön arka grafilere görüntülerini alır. Proksimal femoral kanalın gerçek mediolateral çapının gösterilmesinde kullanılır. Aynı zamanda preoperatif hazırlık aşamasında kullanacağımız protezi belirleme açısından template ölçülerinde bize yardımcı olur.

Asetabulumun değerlendirilmesinde, ön-arka kolon ve duvarların değerlendirilmesinde Judet grafilere kullanılır. Özellikle anteriorda önemli ölçüde yetmezlik olduğunu biliyoruz ve bunları değerlendirmede kullanıyoruz. Uzunluk farkının kesin olarak tayin edilmesi gerekir. Ölçülmesi bilgisayarlı tomografi ile yapılabilir fakat mevcut protez şablonları bu filmlere uygulanmaz. Uygun büyüklükte film kaseti varsa bacak uzunluk grafilere tercih edilebilir.

Hastanın preoperatif rutin kan tetkiklerinin başında yer alan total kan sayımında hemoglobinin 10gm/dl' nin üzerinde olmasına dikkat etmekteyiz. Total kan sayımı dışında ESR. ve CRP' yi özellikle mevcut bir enfeksiyon odağının olup olması açısından önemli olmaktadır. ESR'yi 40'ın altında, CRP'yi ise 0.8'in altında olmasını istiyoruz. Böbrek , karaciğer fonksiyonlarını ve elektrolit düzeylerini göstermesi açısından biyokimya tetkiki istiyoruz. Ameliyat sırasında oluşabilecek ve cerrah ile hastayı sıkıntıya sokabilecek bir kanama diatezine yol açmamak için preoperatif dönemde trombosit sayısına, kanama zamanına ve protombin zamanına mutlaka bakmaktayız. Gerek görüldüğünde ilgili dallardan konsültasyonunu istemekteyiz.

Anestezi açısından P-A akciğer grafisini istiyoruz. Çocuk hastalar dışında rutin olarak hastalardan elektrokardiyografisini istiyoruz.

Eşlik eden hastalıklar varsa gerekli konsültasyonlar istenir. Hastanın kan gazları alınarak pulmoner fonksiyonları değerlendirilir. Diabetes Mellitus eşlik edebilir. Diabetik hastanın ameliyata alınabilmesi için kliniğimizde anestezi ile beraber kararlaştırdığımız konsepte göre glisemide üst sınırı180mg/dl alıyoruz. Aynı hastaya ameliyat günü ise dahiliye bölümünün belirlediği insülin protokolüne başlıyoruz.

Ameliyat sırasında sadece uygulanacak protezi bulundurmak yeterli değildir. Olabilecek her durum için hazırlıklı olmayı unutmamak gerekir (Tablo 3).

**Tablo 3**

| <b>Cerrahi Sırasında Hazır Olunması Gereken Durumlar</b> |
|--|
| 1- Asetabulum greft uygulanması                          |
| 2- Cage kullanımı  |
| 3- Asetabular kırıklar                                   |
| 4- Femurda kısaltma osteotomisi                          |
| 5- Femur kırıkları                                       |

Asetabulumda çok değişik durumlarla karşılaşabiliriz. Asetabulumu ameliyattan önce tam olarak değerlendiremeyebiliriz. Asetabular yetersizlik çoğunlukla greft uygulama gerektirebilir. Yeterli stabilite sağlanamıyorsa cage kullanmak gerekebilir. Asetabular kırıklarla karşılaşabiliriz. Cage kullanımı alternatif olabilir. Femur periprostetik kırıklar doğuştan kalça çıkıklı hastalarda rastlanabilir. Gerekli kablo ve tel fiksasyon sistemleri de unutulmamalı.

Preoperatif hazırlıklar içinde cerrahın kendini hazırlaması da çok önemlidir. Cerrah anterior ve posterior tüm kalçaya yaklaşımları, pelvis anatomisini iyi bilmeli ve hakim olmalıdır. Yumuşak doku gevşetmeleri hakkında yeterli bilgisi olmalı. En önemlisi ise primer kalça artroplastisi dışında revizyon kalça artroplastisi konusunda da cerrahın

yeterli tecrübelerinin olması çok önemlidir. Çimentolu ve çimentosuz uygulamalar hakkında yeterli bilgi, tecrübesi ve tam bir seti olmalıdır.

Total kalça artroplastisi uzun süren bir ameliyat olması yanında önemli derecede kanamaya meyilli bir ameliyattır. Biz klinik olarak preoperatif 2 ünite kan hazırlıyoruz. Kanama kontrolünde kullanılan ve deneme aşamasında olan bir çok teknik vardır. Kan kaybını en aza indiren anestezi teknikleri içinde sistolik kan basıncının 90mm/Hg'ya indirilmesi kullanılan tekniklerdendir. Bu şekilde kan kaybı en aza indirilmektedir. Özellikle vertebra cerrahisi sırasında kullanımı ile ilgili bir çok literatürün bulunduğu Desmopressin ile Aprotinin oldukça gündemdedir. Araştırma aşamasında olan ve ameliyat sırasında kullanılan kollajen padler, fibrin yapıştırıcıları ve soğuk kompresyon. Kan yerine geçen sıvılar ise henüz deneme aşamasında olup, gelecekte yaygın olarak kullanılabileceği düşünülmektedir. Bunlar perflorokarbon ile serbest hemoglobin taşıyan sıvılardır.

Kanın ne zaman transfüze edileceği de önemli bir konudur. Yaygın olarak '10/30' kuralı kullanılmaktadır. Hb:10gm/dl ve Htc.:30'un altına indiğinde hastaya homolog kan transfüzyonu yapılmaktadır. Çalışmalarda genç hastaların hemoglobin değerinin 7 gm/dl 'ye kadar herhangi bir kardiyovasküler sistem açısından risk olmadığı yazılmıştır. Hemoglobin seviyesinin düşük olmasının yara problemleri veya enfeksiyon oranında artışa neden olmamaktadır.

Postoperatif ağrı tedavisi çok önemlidir. Biz kliniğimizde daha çok dolantin veya patient kontrol anestezisi (PCI) kullanılmaktadır. Patient kontrol anestezisi (PCI) intravenöz olarak anestezinin hazırladığı narkotik analjezik ile kullanılmaktadır. Bu cihaz hastaya ilacı belli dozda sürekli olarak infüzyon şeklinde vermektedir. Hastanın ağrısı olduğu durumlarda belli limitlerde, hastanın kendisi elindeki düğmeye basarak ek doz yapabilmektedir.

Opioid analjeziklerden olan Dolantin (Meperidin) en sık kullanılanlardandır. Güvenlidir ve yan etkisi çok azdır. Kilogram başına bir miligram dozda verilir. Etki süresi 2-4 saattir. Günde 4-6 kez verilmeli. Hastanın ağrısı olmasa da düzgün olarak verilir belli bir kan seviyesinde tutmak gerekir. Bunların dışında zayıf etkili opioidler olarak kodein ve tramadol kullanılabilir. Opioidlerin yetersiz olduğu durumlarda ek olarak nonsteroid antiinflamatuvar ilaçlar kombine edilebilir. Postoperatif birinci haftadan sonra hasta ağrısı tolere edebildiğinde asetaminofen kullanılabilir.

Tromboemboli profilaksisi ile ilgili çeşitli görüşler vardır. Profilakside kullanılan ilaçlar Tablo 4'te verilmiştir.

**Tablo 4**

| <b>Tromboemboli Profilaksisi</b>   |
|------------------------------------|
| 1- Sodyum Warfarin ( Coumadin )    |
| 2- Dextran                         |
| 3- Aspirin                         |
| 4- Heparin                         |
| 5- Düşük Molekül Ağırlıklı Heparin |

Kumadin'in en önemli dezavantajı morbid dozun iyi ayarlanamaması morbid kanamalara yol açabilir. Taburcu olan hastaların taburcu sonrasında da takip edilmesi gerekmektedir. Kuzey Amerika'da yaygın kullanılmaktadır. Avrupa ise düşük molekül ağırlıklı heparini tercih etmektedir. Her ikisinde de %2-4 oranında yara problemi görülebilmektedir. Biz kliniğimizde düşük molekül ağırlıklı heparini tercih etmekteyiz.

Düşük molekül ağırlıklı heparinin ilk 24 saat içinde %7 oranında yarada kanama insidansını arttırdığı için ameliyattan 12-24 saat önce başlayarak kanama insidansı en aza indirilmektedir. Literatürlerde tromboemboli riskinin postoperatif 3 hafta sürmesi nedeniyle 3 hafta boyunca profilaksi önermektedirler. Biz klinik olarak hastamız etkin mobilizasyon sağlayana kadar devam ediyoruz.

Tromboemboli profilaksisinde farmakolojik ajanlar dışında fiziksel ajanlarda kullanılabilir. Bu yöntemlerin maliyetleri daha ucuzdur. Bunların başında varis orapları ve elastik bandajlar gelmektedir. Biz ameliyattan sonra her iki alt ekstremitayı içine alacak şekilde elastik bandaj kullanıyoruz. Hastalara taburcu olurken varis çorabı öneriyoruz.

Enfeksiyon profilaksisindeki en etkili yöntemlerden biri olan antibiyotik kullanımıdır. Kas iskelet sistemi profilaksisinde I. jenerasyon sefalosporinler, gram + ajanlara olan etkisinden dolayı tercih edilmektedir. Profilaksi indüksiyondan hemen önce, ameliyattan önce yapılmalı ve 12-24 saat devam etmelidir. Ameliyat koşullarına göre bu süre 5 güne kadar uzatılabilir. Daha fazla devam edilmesi durumunda profilaksiden öte tedaviye girmektedir. Enfeksiyon profilaksisi protokolünde ameliyathane şartları çok önemlidir. Her ne kadar çok pahalı olsa da ameliyathanede mikrofiltre sistemi olmalıdır.

Yara bölgesinin temizliđi çok önemlidir. Tek başına kıl temizliđinin bir gün önceden yapılması yanlıştır. Çalışmalarda kıl köklerinde mikroorganizmaların yaşadığı tespit edilmiştir. Bundan dolayı bölgenin tercihen bir gün öncesinden önce köpüren cinsten antiseptik solüsyonlar ile temizlenmesi ve ardından kılların ameliyat sahasından uzaklaştırılması tavsiye edilmektedir.

### 3. GEREÇ VE YÖNTEM

Selçuk Üniversitesi Meram Tıp Fakültesi Ortopedi ve Travmatoloji Anabilim Dalı' mızda Ekim 2002- Kasım 2008 tarihleri arasında ameliyat ettiđimiz ve düzenli kontrolleri yapılan 52 primer ve sekonder kalça osteoartritli hastamızı çalışmamıza aldık. Hastalar retrospektif dosya bilgileri ve prospektif olarak çağrılarak incelendi. Elli iki primer ve sekonder kalça osteoartritli hastanın 67 kalçasına total kalça replasmanı uygulandı.

Çalışmaya dahil ettiđimiz 52 hastanın 40' ı kadın (%76.9), 12' si erkektir (%23.1). Ameliyat ettiđimiz andaki ortalama yaşları 44.7 +/- 12.5, ortanca deđer 45.5 (17-74) idi. Erkek hastaların yaş ortalaması 46.17 +/- 2.9, ortanca deđer 45.5 (27-63), kadın hastaların yaş ortalaması 44.28 +/- 2.1, ortanca deđer 44.5 (17-74) idi. Ortalama takip süreleri 34.8 +/- 16.4 aydı (10-83 ay). 25 hastada sağ kalçaya (%48.1), 14 hastada sol kalçaya (%26.9) ve 13 hastanın da her iki kalçasına (%25) artroplasti uygulandı.

Hastalarımızın etiyojisine baktığımızda; 17 hastada primer koksartroz (%32.7), 10 hastada posttravmatik koksartroz (%19.2), 16 hastada GKD zemininde koksartroz (30.8) ve 9 hastada da femur başı avasküler nekrozu (%17.3) mevcuttu.

Major ameliyat endikasyonunu belirlerken, hastanın aşırı ağrı, hareket kısıtlılığı ve mobilizasyon kapasitesini dikkate aldık.

Hastalar polikliniđimize başvurdukları andan itibaren detaylı anamnezleri alındı ve fizik muayeneleri yapıldı. Fizik muayenelerinde kalça hareket genişlikleri ve kas güçleri deđerlendirildi. Alt ekstremite ve omurga muayeneleri yapıldı. Şikayetlerine göre diz ve lumbosakral vertebra grafileri çekildi. Ameliyat öncesi ayakta 1 metreden ön-arka kalça ve pelvis filmi, yapacağımız cerrahinin planlanması açısından, kullanabileceğimiz tahmini protez ölçüsü için ve template ölçümleri amacıyla çekildi.

Hastalar pre ve postoperatif olarak fonksiyonel sonuçları Harris'in Kalça Fonksiyonlarını Değerlendirme Skalasına göre değerlendirilip puanlandı. Bu değerlendirme sistemi Tablo 5 ve 6'da görülmektedir (72).

| <b>Tablo 5 : Harris'in Kalça Değerlendirme Formu (72)</b>   |    |
|---|----|
| <b>I-AĞRI (Toplam 44 Puan)</b>  |    |
| <b>A</b> -Yok veya yok sayılacak derecede   | 44 |
| <b>B</b> -Çok hafif, ara sıra ve etkinliklerde etkili değil   | 40 |
| <b>C</b> -Hafif, normal etkinliklerde etkisiz , alışılmışın dışındaki etkinliklerde orta derecede ağrı, aspirin kullanılması gerektirir               | 30 |
| <b>D</b> -Orta derecede ağrı, dayanılabilecek şiddettedir. Sıradan aktivite veya işte biraz kısıtlama aspirinden güçlü ağrı kesici ilaçlar gerektirir | 20 |
| <b>E</b> -Şiddetli ağrı, etkinliklerde ciddi sınırlılıklar  | 10 |
| <b>F</b> -Tümüyle yetisiz, sakat, yatalak ve ağrı içinde  | 0  |
| <b>II-İŞLEV (Toplam 47 puan )</b>   |    |
| <b>A-Yürüme (Toplam 33 puan)</b>  |    |
| <b>1-Topallama</b>  |    |
| a) Yok  | 11 |
| b) Hafif  | 8  |
| c) Orta   | 5  |
| d) Ciddi  | 0  |
| <b>2-Destek</b>   |    |
| a) Yok  | 11 |
| b) Uzun yürüyüşler için baston  | 7  |
| c) Çoğu zaman baston  | 5  |
| d) Tek koltuk değneği   | 3  |
| e) İki baston   | 2  |
| f) İki koltuk değneği   | 0  |
| g) Yürüyemiyor (nedeni belirtilir)  | 0  |
| <b>3-Yürüme Mesafesi</b>  |    |
| a) Limitsiz   | 11 |
| b) Altı blok  | 8  |
| c) İki veya üç blok   | 5  |
| d) Yalnızca oda içinde  | 2  |
| e) Yatalak ve sandalyede  | 0  |
| <b>B-Etkinlikler (Toplam 14 puan)</b>   |    |
| <b>1-Merdivenler</b>  |    |
| a) Normal olarak ve trabzana tutunmadan   | 4  |
| b) Normal olarak ve trabzana tutunarak  | 2  |
| c) Herhangi bir şekilde   | 1  |
| d) Merdiven inip çıkamama   | 0  |
| <b>2-Ayakkabı ve çorap giyme</b>  |    |
| a) Kolayca  | 4  |
| b) Zorlukla   | 2  |
| c) Yapamıyor  | 0  |
| <b>3-Oturma</b>   |    |
| a) Alelade bir sandalyede 1 saat rahatça oturma   | 5  |
| b) Bir sandalyede yarım saat oturma   | 3  |
| c) Alelade bir sandalyede rahatça oturamama   | 0  |

|  |   |
|--|---|
| <b>4-Toplu taşıma araçlarına binebilme</b>   | 1 |
| <b>III- Deformitenin Yokluğuna Verilen</b> (Toplam 4 puan)   |   |
| A-30 dereceden az sabit fleksiyon kontraktürü  | 1 |
| B-10 dereceden az sabit adduksiyon   | 1 |
| C-10 dereceden az ekstansiyonda iç rotasyon  | 1 |
| D-Bacak eşitsizliği 3.2cm.den azsa   | 1 |
| <b>IV-Hareket Genişliği;</b> Maksimum 5 puan olup hesaplanması Tablo 6' da verildi.  |   |
| <b>Tablo 6:</b> Hareket Genişliği Puanının Hesaplanması (72)   |   |
| Kalçanın her hareketi kendi içinde arklara bölünmüştür. İndeks değerleri, hareketin her bir ark içindeki derecesini uygun indeksle çarparak elde edilir. |   |
| A. Fleksiyon   |   |
| 0 – 45 derece x 1.0  |   |
| 45 – 90 derece x 0.6   |   |
| 90 – 100 derece x 0.3  |   |
| B. Abduksiyon  |   |
| 0 – 15 derece x 0.8  |   |
| 15 - 20 derece x 0.3   |   |
| > 20 derece x 0  |   |
| C. Ekstansiyonda dış rotasyon  |   |
| 0 – 15 derece x 0.4  |   |
| > 15 derece x 0  |   |
| D. Ekstansiyonda iç rotasyon   |   |
| Her derece x 0   |   |
| E. Adduksiyon  |   |
| 0 – 15 derece x 0.2  |   |
| Hareket genişliği toplam puanını saptamak için indeks değerler toplamı 0.05 katsayısı ile çarpılır.  |   |

**Tablo 7:** Harris Skorlarına Göre Kalça Fonksiyonlarının Değerlendirilmesi (72)

| <b>PUAN</b> | <b>SONUÇ</b> |
|-------------|--------------|
| 0 – 40      | Kötü         |
| 41 – 60     | Orta         |
| 61 – 70     | İyi          |
| 71 – 85     | Çok iyi      |
| 86 – 100    | Mükemmel     |

Rutin laboratuvar deęerlendirmeleri, gerekli konsültasyonlar ve anestezi ve reanimasyon klinięi onayı ardından tüm hastalar operasyona alındı. Cerrahi öncesi insizyon alanı kıllardan temizlenerek ve % 7'lik povidon iodin ile 3 dakika boyunca yıkanarak hazırlandı. Cerrahi insizyondan 30 – 60 dakika önce IV 1 gr 1. kuşak sefalosporin (cefazolin) profilaksisi yapıldı. Cerrahi sürenin uzaması halinde 1 gr'lık ek doz profilaksi uygulandı.

Hastalar ameliyat masasında lateral dekübit pozisyonda yatırıldı. Pelvis, pubis ve sakrum üzerinden desteklenerek sabitlendi. Cerrahi örtümün ardından batikonlu drape ile insizyon alanı örtüldü. Tüm hastalarda posterolateral insizyon kullanıldı. Tensor fascia lata longitudinal olarak kesildikten sonra trokanterik bursa eksize edildi. Daha sonra bacak iç rotasyona zorlanarak kalça dış rotatorları yapışma yerlerinden dikmeye izin verecek mesafeden kesildi. Dış rotatorlar siyatik sinirle birlikte posteriora gidecek şekilde künt olarak diseke edildi. Kapsüle ulaşıldı ve kapsül kesilerek kalça eklemine girildi. Yeterli kapsül eksizyonunun ardından baş uygun anteversiyonda, yeterli kalkar desteęi kalacak şekilde kesildi. Gerçek asetabulum içindeki yumuşak dokular temizlendikten sonra en küçük oyuculardan başlanarak uygun anteversiyon ve inklinasyonda asetabulum hazırlandı.

Hastalarımızın tümünde asetabuler komponent çimentosuz presfit çakılarak 2 – 3 adet titanyum vida ile tespit edildi. Hiçbir hastamızda kemik grefti kullanılmadı. Seramik insert konularak femura geçildi. 24 olguda (% ?) 40 – 46 mm, 29 olguda ise (% ?) 48 mm ve üzeri asetabuler komponentler kullanıldı.

Femur medullası meduller oyucular ile oyulduktan sonra metafizer bölge ve medulla, bikondiler aks esas alınarak uygun anteversiyonda raspalarla hazırlandı. Tüm hastalara çimentosuz femoral komponent yerleştirildi. 1 olguda femoral komponent çakılırken femur kırığı oluştu. Kırık hattı küçük trokanter seviyesinde idi. Ancak kırığın stabiliteyi etkilemedięi düşünülerek herhangi bir tespit materyali uygulanmadı. Femoral deneme baş yerleştirilerek kalça eklemi redükte edilmeye çalışıldı.

Femoral seramik baş konup kalça eklemi redükte edildikten sonra ekleme pasif hareketler yaptırılarak güvenli hareket açıklığı ve eklem stabilitesi ile impingement bulgusu değerlendirildi.

Hastalara derin ven trombozu profilaksisine yönelik olarak ameliyattan 12 saat önce başlayıp ameliyat sonrası etkin mobilizasyon sağlayana kadar devam edildi. Ardından 3 hafta daha kullanılmak üzere düşük molekül ağırlıklı heparinle taburcu edildi. Ameliyattan sonra her iki alt ekstremitayı içine alacak şekilde elastik bandaj kullanıldı. Hastaların yaraları kapanınca da varis çorabı önerildi. Enfeksiyon profilaksisi amacıyla ameliyattan ½ saat önce indüksiyon aşamasından önce 1. kuşak sefalosporin tedavisi başlayıp ameliyat sonrası 48-72 saat devam edildi.

Hastalara birer adet dren takıldı (Hemovak). Ortalama ameliyat süresi 90 (75-120) dakika idi. Ortalama 1 ( 0-2 Ü) ünite kan transfüzyonu yapıldı. Drenler en geç postoperatif 24. saatte çekildi. Hastalar postoperatif 5. güne kadar servisimizde takip edildi. Postoperatif ikinci haftada dikişleri alındı. Genel olarak ameliyattan bir gün sonra tam yük verilerek mobilize edildi ve eş zamanlı kalça, diz ve ayak bileği egzersizleri başlandı.

Taburcu sonrası hastaları polikliniğe ilk 3 ay birer ay arayla ve daha sonra birinci yılın sonuna kadar 3 ay aralıklarla kontrole çağırdık. Daha sonra yıllık kontroller yapıldı. Kontrollerde pelvis ön-arka ve ilgili kalçanın ön arka grafileri çekildi. Fonksiyonel sonuçlar Harris' in Kalça Değerlendirme Skalasına göre değerlendirildi.

Elde ettiğimiz sonuçlar yaş, cinsiyet, taraf ve etiyolojiye göre ayrı ayrı değerlendirildi. Yaşa göre elde edilen veriler, olgular 40 yaş altı, 40-49, 50-59, 60-69, 70 ve üstü alt gruplara bölünerek elde edildi.

Elde edilen veriler " SPSS 13.0" programına girildi. Normal dağılıma uygunluk analizleri yapıldı. Gruplar arası ikili karşılaştırmalar " Mann Whitney U testi " ile yapıldı.

Çoklu grupların karşılaştırılmasında ise " Kruskall Wallis Varyans Analizi " uygulandı.  $p < 0.05$  anlamlılık düzeyi olarak kabul edildi. Tanımlayıcı bulgular ortalama  $\pm$  standart sapma, ortanca minimum – maksimum değerleri ile ifade edilmiştir. Sonuçlar tablo yardımıyla gösterilmiştir.

## 4. BULGULAR

### 4.1. Genel Bulgular

Olgularımızın yaş ve cinsiyete göre dağılımları Tablo 8' de verilmiştir.

**Tablo 8:** Olgularımızın yaş ve cinsiyete göre dağılımları.

| YAŞ                | KADIN     | ERKEK     | TOPLAM    |
|--------------------|-----------|-----------|-----------|
| <i>40 yaş altı</i> | 15        | 2         | 17        |
| <i>40-49</i>       | 9         | 6         | 15        |
| <i>50-59</i>       | 12        | 3         | 15        |
| <i>60 ve üstü</i>  | 4         | 1         | 5         |
| <b>TOTAL</b>       | <b>40</b> | <b>12</b> | <b>52</b> |

Ortalama takip süresi 34.8 +/- 16.4 ay olan 52 hastanın ameliyat öncesi ortalama Harris Kalça Skoru 33.1 +/- 13.7, ortanca değeri 35.5 (2-64) olup, en son kontrolde ortalama Harris Kalça Skoru 86.6 +/- 11.1, ortanca değeri 89 (33-100) bulunmuştur.

Harris değerlendirme cetvelinin esasını oluşturan ağrı, yürüme, etkinlik, deformite ve hareket genişliğinden oluşan kriterlerin hepsinde postoperatif dönemde önemli oranda puan artışı, yani düzelme olduğu açıkça görülmektedir.

Harris değerlendirme cetveline göre, hastalarımızın 36' sında (%69.2) mükemmel, 12 sinde (%23.1) çok iyi, 3 ün de (% 5.8) iyi, 1 in de (%1.8) ise kötü sonuç elde edilmiştir. Takip süremizin 10 - 83 (ortalama 34,8) ay olduğu dikkate alınır ise yapılan gözlemlerin total kalça protezlerinin kısa dönem sonuçlarıyla ilgili olduğu ortaya çıkar.

Postoperatif Harris skorunda kayıp oluşturan şikayetler incelendiğinde; normalden çok az hareket genişliği, tutunarak merdiven çıkma ve sınırsız yürüyememenin skorda en çok düşüğe neden olduğu anlaşılmaktadır.

## Yaş Göre Yapılan Değerlendirme

Yaş grupları karşılaştırıldığında takip süreleri, preoperatif ve postoperatif Harris skorları arasında anlamlı bir fark yoktu ( $p>0.05$ ), Tablo 9.

**Tablo 9 :** Takip süresi ve hesaplanan skorların yaş gruplarına göre dağılımları.

| YAŞ                | Takip Süresi                       | Preop. Harris Skoru                  | Postop. Harris Skoru               |
|--------------------|------------------------------------|--------------------------------------|------------------------------------|
| <i>40 yaş altı</i> | <b>30.3 ± 15.1</b><br>27 (10 – 54) | <b>34.3 ± 13.6</b><br>36 (5 – 64)    | <b>88.4 ± 8.1</b><br>90 (61 – 98)  |
| <i>40-49</i>       | <b>30.1 ± 15.7</b><br>31 (10 – 54) | <b>29.6 ± 16.4</b><br>33 (3 – 58)    | <b>89.6 ± 6.6</b><br>92 (78 – 100) |
| <i>50-59</i>       | <b>43.1 ± 18.2</b><br>42 (17 – 83) | <b>32.5 ± 12.4</b><br>33 (2 – 52)    | <b>83.1 ± 16.2</b><br>88 (33 – 98) |
| <i>60 ve üstü</i>  | <b>38 ± 9.7</b><br>41.5 (24 – 45)  | <b>36.7 ± 15.6</b><br>33.5 (23 – 57) | <b>86.3 ± 9</b><br>88 (75 – 94)    |
| <b>TOTAL</b>       | <b>34.8 ± 16.4</b>                 | <b>33.1 ± 13.7</b>                   | <b>86.6 ± 11.1</b>                 |

## Cinsiyete Göre Yapılan Değerlendirme

Cinsiyetler arasında ortalama yaş ve takip süresi açısından anlamlı fark yoktu (ikisi için  $p>0.05$ ). Ayrıca, pre ve postoperatif olarak hesaplanan Harris skorları arasında da anlamlı fark bulunmadı (hepsi için  $p>0.05$ , Mann Whitney U testi, Tablo 10).

**Tablo 10 :** Takip süresi, yaş ve hesaplanan skorların cinsiyete göre dağılımları.

| Cinsiyet     | Yaş Ortalaması      | Takip Süresi                       | Preoperatif Harris Skoru        | Postoperatif Harris Skoru            |
|--------------|---------------------|------------------------------------|---------------------------------|--------------------------------------|
| <i>Kadın</i> | <b>44.5 (17-74)</b> | <b>33.5 ± 16.1</b><br>31 (10 – 83) | <b>33.7 ± 12</b><br>36 (2 – 58) | <b>85.8 ± 12</b><br>88.5 (33 – 98)   |
| <i>Erkek</i> | <b>45.5 (27-63)</b> | <b>39.1 ± 17.4</b><br>41 (10 – 69) | <b>31.2 ± 19</b><br>31 (3 – 64) | <b>89.3 ± 7.6</b><br>91.5 (77 – 100) |
| <b>TOTAL</b> | <b>45.5 (17-74)</b> | <b>34.8±16.4</b><br>(10-83)        | <b>33.1±13.7</b><br>(2-64)      | <b>86.6±11.1</b><br>(33-100)         |

## Tarafa Göre Yapılan Değerlendirme

Sağ ve sol kalça ameliyatlarında elde edilen sonuçlar arasında anlamlı bir fark yoktu. (  $p > 0.005$  )

## Etiyolojiye Göre Yapılan Değerlendirme

Hastaların etiyolojik nedenlerine göre yapılan değerlendirmede preoperatif ve postoperatif Harris skorlarında anlamlı fark bulunmadı ( $p>0.05$ ) (Tablo 11 ).

**Tablo 11:** Hesaplanan skorların etiyolojik nedene göre dağılımları

| <b>Etiyoloji</b>      | <b>Hasta Sayısı</b> | <b>Preoperatif Harris Skoru</b>     | <b>Postoperatif Harris Skoru</b>   |
|-----------------------|---------------------|-------------------------------------|------------------------------------|
| <i>Primer</i>         | <b>17</b> (%32.1)   | <b>38.5 ± 7.5</b><br>36 (25 – 57)   | <b>89.1 ± 7.7</b><br>92 (70 – 98)  |
| <i>Posttravmatik</i>  | <b>10</b> (%18.9)   | <b>25.7 ± 17.4</b><br>24.5 (2 – 58) | <b>81.2 ± 17.7</b><br>86 (33 – 95) |
| <i>GKD zemininde</i>  | <b>16</b> (%30.2)   | <b>34.8 ± 9</b><br>36 (22 – 51)     | <b>85 ± 10</b><br>88 (61 – 98)     |
| <i>Femur başı AVN</i> | <b>9</b> (%17.0)    | <b>28.1 ± 20.8</b><br>26 (3 – 64)   | <b>90.6 ± 7</b><br>89 (78 – 100)   |

Ektremiteler arası boy farkı (spinomalleolar uzaklık ölçümü ile) ameliyat sonrası 9 hastamızda 1-1.5 cm arası, 4 hastamızda da 2 cm üzeri uzunluk farkı mevcuttu. Bacağında 2 cm ve üzeri uzunluk farkı olan hastalara kısıklık giderici bot verildi.

İki hastada sürtünme sesi şikayeti mevcuttu.

## 4.2. Komplikasyonlar

İntraoperatif olarak bir hastada femoral komponent çakımı sırasında, femur proksimal kısmında fissür meydana gelmiştir. Stabilitenin yeterli olduğuna karar verilip, herhangi bir ek enstrümentasyona gerek duyulmadı. Altı hafta boyunca aynı tarafa yük verilmedi. Takiplerde fissürlerde kaynamanın ve protezin stabil olduğu görüldü.

Bir hastalarımızda erken postoperatif dönemde düşük ayak görüldü. Bunun üzerine hasta en kısa zamanda ameliyata alındı ve hematoma boşaltıldı. Takiplerde düşük ayağın düzeldiği gözlemlendi.

Hastalarımızın hiçbirinde postoperatif dönemde derin ven trombozu görülmedi.

GKD zemininde gelişen sekonder osteoartrit nedeniyle ameliyat ettiğimiz dört hastada postoperatif erken dönemde dislokasyon meydana geldi. Bir olguya femoral kısaltma, kablo ile tespit ve seramik baş değiştirilmesi, kapalı redükte edilemeyen bir olguda açık redüksiyon, diğer bir vakada asetabular komponent ve seramik insert revizyonu ve bir olguda açık redüksiyon ve seramik baş değiştirilmesi yapıldı. Takiplerde femoral kısaltma yapılan olguda kaynamanın tam ve protezin stabil olduğu görüldü.

Postoperatif erken dönemde iki hastamızda yüzeysel yara enfeksiyonu gelişti. Birinci kuşak sefalosporin ve gentamisin ile enfeksiyon tedavisi başlandı ve tedavisi yapıldı.

Ameliyat sonrası dönemde düşme sonucu çıkık gelişen bir hastamızda, kapalı redüksiyon sırasında periprotetik kırık meydana geldi. 6 hafta süre ile yatak istirahatine alınarak aynı tarafa yük verdirilmedi. Kontrollerinde kaynamanın tam ve protezin stabil olduğu görüldü.

Hastalarımızın hiçbirinde seramik baş ve insert kırılması görülmedi.

## 5. TARTIŞMA VE SONUÇ

Uygun endikasyon ve hasta seçimi sonrası, tecrübeli bir cerrah tarafından yapılmış TKA ileri derecede dejenerasyon olmuş bir kalçada en fonksiyonel cerrahi girişimdir. Kalça cerrahisinde son basamak olan TKA, hastanın daha rahat ve fonksiyonel bir hayat için belki de son şansıdır. Bu nedenle dayanıklılık ve biyouygunluk açısından en mükemmel malzemedeki yapılmış ideal kombinasyon kullanılmalıdır.

Tarihsel gelişim içinde ilk dönemde oluşan problemlerin çoğu süreç içinde giderilmesine karşın, geç dönemde görülen aseptik gevşemeye bağlı mekanik yetmezliğe henüz günümüzde de çözüm bulunamamıştır.

John Charnley'in 1960'lı yıllardaki TKA'sında kemik çimentosunun kullanılmaya başlaması ile komponentlerin kalıcı ve güvenilir fiksasyonu problemini çözmüş olmakla birlikte, çimentolu kalça protezlerinin uzun dönem takiplerinde komponentlerin aseptik gevşemesi karşımıza çıkmaktadır.(11,73,74,75,76,77,78,79). Literatürde aseptik gevşeme insidansı asetabulum için %1-49 iken, femur da ise %1-30'dur(80,84,78,79). Asetabulumda gevşemenin femura göre daha geç görüldüğü ve 10 yıldan sonra arttığı belirtilmektedir(77,82,78,79,83).

Genç hastalardaki sementli protezlerde gevşeme oranı daha da artmaktadır. Charnley ortalama 5 yıllık takiplerde %57 gevşeme ve Barak, Mulroy ve Haris ise 44 hastanın 12 yıllık takiplerinde asetabular gevşemeye bağlı revizyon oranı %25; ve aynı zamanda %25 radyolojik gevşeme, yani toplam olarak %50 vakada asetabular problem tespit etmişlerdir(85,86,87,88).

Geçmişte aseptik gevşemenin yalnızca sementten kaynaklandığı zannedilmesi nedeni ile sementsiz protezlerin geliştirilmesi sağlanmıştır. Ancak çimentosuz protezlerde de gevşemenin görülmesi gevşemede sementin yanında başka faktörlerin olduğunu göstermiştir. Haris-Galante sementsiz protez uygulanan bir çalışmada kısa dönem takiplerde osteoliz oranı %13,5 ve gevşeme oranı ise %8 saptamıştır(89,90,91).

Total kalça artroplastisinde enfeksiyona baęlı olmayan gevşemenin ilk klinik belirtisi önceden ağrısız bir kalçada aniden başlayan ağrıdır(35). Cerrahi sonrası çimentosuz protezlerde gevşeme yetersiz tespit sebebi ile erken dönemde aktiviteye baęlı olarak gözlenebilir. Femoral stemdeki gevşemeden ileri gelen ağrı ayakta durma veya yürüme esnasında uylukta hissedilirken, asetabular kap gevşemesinin yarattığı ağrı kalçada aşırı içe ve dışa rotasyon ile kasık çevresinde hissedilir.

Osteoliz görülen birçok hasta asemptomatik olabilir. Ancak osteoliz, radyolojik olarak ortaya konulabilen kemik kaybı oluşturmadığı halde çimentolu bir protezde gevşemeye baęlı ağrıdan sorumlu olabilir. Çimentosuz protezlerde ağrı debris sekonder sinovite baęlı olabilir. Osteoliz başladıktan sonra progresyon hızlıdır. Komponentte gevşeme başladıktan sonra kemik kaybı daha da hızlanır.

Osteolizin sebebi eklem aralığındaki partikül debris olduğu için, revizyon esnasında esas sebep belirlenmelidir. Partikül oluşumunu hastaya ait faktörler (yaş, aktivite durumu, kemik kalitesi) kadar implanta ve cerrahi teknięe ait özellikler de belirler.

Çimentosuz total kalça protezleri de esas itibariyle iki ana gruba ayrılmaktadır. Bunlardan ilki porus kaplı olan tip olup bunlarda komponentlerin yüzeyinde metalik boşluklar, girinti ve çıkıntılar (porlar) vardır. Biyolojik fiksasyon amacıyla geliştirilen bu tip protezlerin en büyük avantajı aseptik gevşemenin minimale indirilmesidir. Tasarımda stabilitenin sağlanması amacıyla porlu yüzeyin kemikle temasının tam olması istendiğinden, protezler proksimal femurun endosteal boşluğunu dolduracak şekilde dizayn edilmiştir (92,93).

Engl ve ark. femoral komponenti porus kaplı TKA uygulanan ve 2 ile 5 yıl takip edilen 307 hasta üzerinde yaptıkları çalışmada; 259 (%84) olguda stabil kemiksel fiksasyon, 42 (%13) olguda stabil fibröz fiksasyon sağlandığı ve geri kalan 7 (%2) olguda ise instabil ancak revizyon gerektirmeyen tespit olduğunu belirtmektedirler.(20). Revizyon oranı çimentolu tip protezlere göre daha düşük bulunmuştur, Araştırmacılar porus yüzeyli protez tiplerinin başarılı sonuçlar verdiğini ileri sürmektedirler (94).

Polietilen aşınması, özellikle genç ve aktif hastalarda çimentolu ve çimentosuz protezlerde osteoliz ve gevşeme meydana getirmektedir(100). Seramik kalça protezleri 1970 'de Boutin (101) tarafından başlatılmış, çeşitli yazarlar 30 yıl sonra iyi sonuçları yayımlamışlardır(104,108,109,113,115). Yayınlanmış serilerin (106,110,112,114) raporlarında seramik aşınması yoktur fakat asetabular fiksasyon hatası ve seramik kırılması nedeni ile sonuçlar kötü raporlanmıştır.

Günümüzde seramikler eski seramiklerden oldukça farklıdır. Kırık riskini azaltmak için porozitesine, saflığına, tane büyüklüğüne ve kalitesine dikkat edilerek oldukça geliştirilmiştir.(113)

Seramik-seramik kaplamalar; materyalin ıslanabilirlik ve çiziklere direnci sayesinde sürtünme özellikleriyle teorik olarak avantajlıdır. Üstün yıpranma özellikleriyle seramikler biyolojik olarak tepkimeye girmez.(118)

Seramik-seramik kalça artroplastisinde soket fiksasyonundaki problemlerin yanı sıra kap gevşemesi, ses gelmesi ve seramik kırılması büyük endişe verici problemler olduğu halde kesin verilerle elde edilmiş uzun dönem sonuçlar gerekmektedir. Ancak kısa dönem verilerde anlamlıdır, çünkü seramiklere spesifik komplikasyon kırılmadır ve ilk 18 ayda hiç kırılma bildirilmemiştir(102,103,105,107,109).

Alüminyum oksitli seramikler kırılımandır ve kırılma dışında deforme edecek başka yol yoktur. Sürtünme özellikleri mükemmel olmasına karşın eğilme ve bükme güçlerine karşı zayıftır(116).

Günümüzde kırık riski 10 yıllık periyotta ortalama 1/2000 'dir(116). Asetabular kap malpozisyonu, boyun-kap arasında sıkışma olması ve dislokasyon kırığa neden olan faktörlerdendir(105).

Thorsten M. Seyler ve ark.'nın yaptığı prospektif, randomize ve çok merkezli çalışmada; seramik-seramik kalça protezlerinde 7 yıllık sağ kalım %97.6 olarak bulunmuş, femur başı osteonekrozlarında seramik seçeneğinin güvenilir ve etkin olduğunu bildirmişlerdir.(95)

Seramik implantlarda boyun uzunluk ve asetabular liner seçenekleri sınırlı olduğu için yüksek dislokasyon riski vardır. Ancak Colwell CW Jr ve ark.'nın yaptığı çalışmada 1635 vakanın 9 yıllık takiplerinde 3 anterior ve 15 posterior dislokasyon (%1.1) görülmüş

ve TKA 'da seramik kalça protezinin düşük dislokasyon oranıyla iyi bir seçenek olduğunu bildirmiştir(96).

Walter ve ark. 2397 seramik-seramik artroplasti serisinde %0.66 oranında gıcırdama sesi bildirmişlerdir(117).

Toni ve ark.; klinik olarak duyulabilir kalça sesi, seramik kırığı ile korele olabileceğini bildirmiştir(116).

Gevşeme için radyografilerde radyolusen çizgiye ve kapın yer değiştirilmesine bakılır. Ancak çimentosuz kaplarda, radyolusen hattı görmek zordur(111).

Nau T. Ve ark.; 229 seramik-seramik TKA yapılan hastaların kısa dönem (3 yıllık) takiplerinde ortalama Harris Kalça Skoru'nu 94.3 (+/- 6.8) olarak saptamış, modern seramik TKA' nın kısa dönemde mükemmel klinik ve radyolojik sonuçlar verdiğini belirtmiştir(97).

Artroplastik cerrahide başarının artırılmasına yönelik pek çok çalışmalar yapılmaktadır. Aşınmaya daha dayanıklı ve elastik modülü kemiğe daha yakın alaşımlar günümüz araştırma konularıdır.

Total kalça protezi uygulaması sonrası gelişen dislokasyonlarda redüksiyonun hemen denenmesi hastanın rahatsızlığını gidereceği gibi daha sonraki redüksiyonu imkansız hale getirebilecek kas spazmı, ödem ve skar dokusu oluşumunu da engelleyecektir.

Çıkık oluştuğunda önce kapalı redüksiyon denenir, başarılı olunamazsa açık redüksiyona geçilir, bu sırada komponentlerde pozisyon hatası varsa aynı seansta revizyon yapılır (53).

İlk defa disloke olan kalçalarda kapalı redüksiyonlar %90 oranında başarılı olmaktadır. Rekürren dislokasyon durumunda teknik hatalardan şüphelenmek gerekir. Açık redüksiyon yapılacak vakalara revizyon için hazırlıklı girilmelidir.

Seramik implantların kırılmasında, revizyon cerrahisi tartışmalıdır. Yetmezlik sık değildir ve kolay çözülmekle birlikte gecikmeden sınırlı revizyon prosedürleri

uygulanmalıdır. Çünkü osteolizle nadiren karşılaşılır. Seramik baş kırıldığında yeni baş implante edilir (109).

Profilaksi uygulanmayan hastalarda; derin ven trombozu en çok görülen komplikasyon olup sıklığı %50–80 arasındadır. DVT sonucu, pulmoner embolinin oranı %6–19 ve pulmoner emboliden kaynaklanan ölümlerin oranı ise %1–3 arasındadır. En önemli sebebi, ameliyat sonrası uzamış yatak istirahatıdır. Malignite konjestif kalp yetmezliği, şişmanlık, aşırı derecede kanama ve kan transfüzyonu, variköz venlerin varlığı, daha önceden derin ven trombozu varlığı diğer nedenlerdir. Genel anestezi de kan akımını %50 yavaşlatması nedeniyle tromboemboli riskini yükseltir (98).

Tromboembolinin profilaksisinde mekanik ve formakolojik yöntemler kullanılmaktadır. Ekstremitelere mekanik kompresyon uygulayan elastik bandaj sarılması veya varis çoraplarının giydirilmesi, erken mobilizasyon, aktif ve pasif egzersizler sıklıkla uygulanmaktadır.

Farmakolojik profilaksizde en sık asetil salisilik asit ve düşük molekül ağırlıklı heparin kullanılmaktadır. Tromboemboli riskinin en fazla olduğu dönem, postoperatif ikinci ve üçüncü haftalar olduğu bildirilmiştir(99).

Derin ven trombozu tedavisinde; kesin yatak istirahati, heparin iv olarak 5 gün,3 ay süresince protrombin zamanı normalin 1,5 kati olacak şekilde coumadin,warfarin tedavisine devam edilir. Eğer pulmoner emboli saptanmışsa aynı tedaviye 6 ay devam edilmelidir.

Total kalça artroplastisinde sinir lezyonu görülme sıklığı literatürde % 0,8 - % 3,7 arasında bildirilmiştir (119,120). Nörolojik yaralanma riskinin artmasında bayan cinsiyet, cerrahi teknik, trokanterin serklaj teli ile tespiti, ameliyat sırasında kalçanın dislokasyonu, kullanılan ekartörlerin direkt basısı, çimentonun ve polimerizasyon ısısının hasarı ve hematoma sorumlu tutulmuş; en önemli faktörün ise ekstremitenin uzatılması olduğu bildirilmiştir (121,122,123,124). Ancak literatürde farklı görüşler de mevcuttur. Egli, artroplasti uygulaması sırasında gördükleri sinir lezyonlarının sıklığı ile uzatma miktarı arasında istatistiksel bir ilişki saptamamış ve sinir lezyonlarının sebebinin ameliyat sırasındaki direkt ve indirekt mekanik travmalara bağlı olduğunu vurgulamıştır (124).

Schmalzried, 3 cm'den daha fazla uzatma yaptığı 6 hastada sinir lezyonu saptamış, fakat bunun uzatmanın direkt etkisinden ziyade protezin veya kemik çıkıntılarının indirekt basısına bağlı olduğu sonucuna varmıştır (125). Edwards ise uzatma miktarı ile sinir lezyonları arasında direkt ilişki olduğunu vurgulamıştır (122). Bu komplikasyonun görülmemesi için de uzatmanın 4 cm ile sınırlı tutulması gerektiğini belirtmiş ve daha fazla uzatma halinde kısaltma osteotomisini gerekli görmüştür.

Heterotrofik ossifikasyon primitif bağ dokusu hücrelerinin metaplazisi, kemik iliği hücrelerinin migrasyonu, interstisyel hemoraji, kas nekrozu, yumuşak dokudaki travma etkisi, periosteal lezyonlar, kemik partiküllerinin ortamda bulunması gibi cerrahisinde içinde bulunduğu tetikleyici bir mekanizmanın osteojenik prekürsör hücre varlığında, osteogenezisin oluşabildiği düşük dereceli inflamatuar bir süreçtir.

#### Risk Faktörleri:

1. Cerrahi Travma: Cerrahi esnasında yumuşak dokulara verilen harabiyet, ekspozür genişliği ve cerrahi süresi etkilidir.
2. Cerrahi yaklaşım: Anterior, anterolateral ve direk lateral cerrahi yaklaşımlarda risk artmaktadır. Heterotrofik ossifikasyon sıklığı çimentosuz implantlarda çimentolulara göre daha fazladır.
3. Cinsiyet ve Yaş: Erkeklerde kadınlara göre sıklık fazladır.
4. Kalça Patolojisi: Gelişimsel kalça çıkığı zemindeki osteoartrit'de risk daha fazladır.
5. Romatoid artrit gibi osteopeni ile giden sistemik hastalıklarda sıklık azalırken, ankilozan spondilite artar.

Risk faktörlerinin varlığında radyasyon terapisi ve prostoglandin inhibitörü olan indometozin veya diğer NSAİ seçeneklerden biri profilakside kullanılabilir.

Displazik kalça nedeni ile total kalça replasmanı yapılan genç hastalarda enfeksiyon oranı osteoartritli hastalara göre daha yüksektir. Bu farklılık ameliyat süresine, aşırı yumuşak doku diseksiyonuna ve kemik grefti kullanımına bağlı olmaktadır.

Enfeksiyon teşhis edildikten sonra sınıflaması ve tedavisi ile ilgili olarak çeşitli şemalar ortaya atılmışsa da hiçbiri tedavi tercihi konusunda iyi bir kılavuz olmaya yetmemektedir. Özellikle protezin yerinde bırakılıp bırakılmaması önem taşımaktadır. (126)

Total kalça artroplastisi sonrası enfeksiyonun tedavisi kliniğe göre farklılık göstermektedir. En sık karşılaştığımız, daha doğrusu belirleyebildiğimiz erken postoperatif enfeksiyondur. Erken postoperatif enfeksiyonu, geç kronik ve akut hematojen enfeksiyonu birbirinden ayırmak önemlidir. Bu amaçla Tsukayama (58) 1996'da yeni bir sınıflama yapmıştır.

Bu sınıflamaya göre;

1. Erken postoperatif enfeksiyon; ilk 4 hafta
2. Geç kronik enfeksiyon; 4 haftadan sonra yavaş olarak fonksiyon bozukluğu
3. Akut hematojen enfeksiyon; klinik bulgularda ani bozulma
4. Pozitif İntraoperatif kültürler

Enfeksiyonun klinik olarak ortaya çıkma süresine göre yapılan sınıflamanın patojenin belirlenmesi ve tedavinin en uygun şekilde yapılabilmesi açısından önemi büyüktür. Pozitif intraoperatif kültürlerde sıklıkla koagülaz-negatif stafilokok, erken postoperatif ve geç kronik enfeksiyonlarda koagülaz-pozitif ve koagülaz-negatif stafilokok veya gram-pozitif basiller etkili iken, akut hematojen enfeksiyonların kaynağı sıklıkla gram-pozitif koklardır. Bu bilgi kültür sonuçları elimize ulaşana dek başlanacak ampirik antibiyoterapinin şeklinin belirlenmesinde önemlidir (58).

Antti-Poika ve arkadaşları cerrahi sonrası ilk üç ay içerisinde olan enfeksiyonlarda protezin yerinde bırakılıp debridman önermişlerse de, bu şekilde tedavi ile başarı şansının %0 ila %4,5 kadar düşük olduğunu bildirmişlerdir(127).

Radyolojik olarak periosteal kemik oluşumu, endosteal aşınma, lizis gibi bulgular olabilir. Direkt grafiler mekanik bir yetersizliği enfeksiyondan ayırmada yetersiz kalabilir.

Bu durumda ikinci basamak sintigrafik tetkiktir. Post operatif 6 ay içerisinde artmış osteoblastik aktivite normal kabul edilir, 6 aydan fazla devam eden aktivite artışı patolojiktir (128). Mekanik gevşeme fokal bir artışla karakterize iken, enfeksiyonda her iki komponentide ilgilendiren diffüz bir artış söz konusudur. Indium işaretli beyaz küre sayısı duyarlılık ve özgünlüğü yüksek bir testtir.

Total kalça artroplastisinde ağır enfeksiyonların sorumlusu sıklıkla stafilokoklardır. Gram pozitif bakterilerin diğer çeşitleri daha az görülür. Gram negatif bakterilerde (E.Coli, Proteus, Pseudomonas ve diğer) daha nadir olarak etken olabilir. Anaerobik türler ise çok azdır (129).

Enfeksiyonun genel tedavi yaklaşımları: antibiyotikle baskılama, cerrahi debridman ve komponentlerin bırakılması, bir, iki veya üç aşamalı revizyon artroplastisi, artrodez, amputasyondur.

Kalça artroplastilerinde ameliyat sonrası rehabilitasyonu etkileyen bir takım faktörler söz konusudur. Asetabuler komponenti destekleyici yapısal greftin varlığı, kısaltma osteotomisinin varlığı, ameliyat sırasında ve sonrasında oluşabilecek komplikasyonların varlığı hastaların mobilizasyonuna karar vermede belirleyicidir.

Genellikle komplikasyonsuz olgularda postoperatif 24. saatte hemovak dren çekildikten sonra koltuk değneği yada yürüteç (walker) yardımıyla ağrı tolere edebildiği kadar yük verilmektedir. Tuvalet eğitimi ve merdiven inip çıkma öğretildikten sonra quadriceps ve abduktor adele egzersizlerini yapabilen hastalar erken taburcu edilmektedir.

İntraoperatif kırık yada postoperatif dislokasyon komplikasyonu gelişen olgularda ise mobilizasyon kısıtlanmalı ve yakın takip ile kırık kaynaması ve yumuşak doku iyileşmesi gözlendikten sonra kontrollü yük verilmelidir.

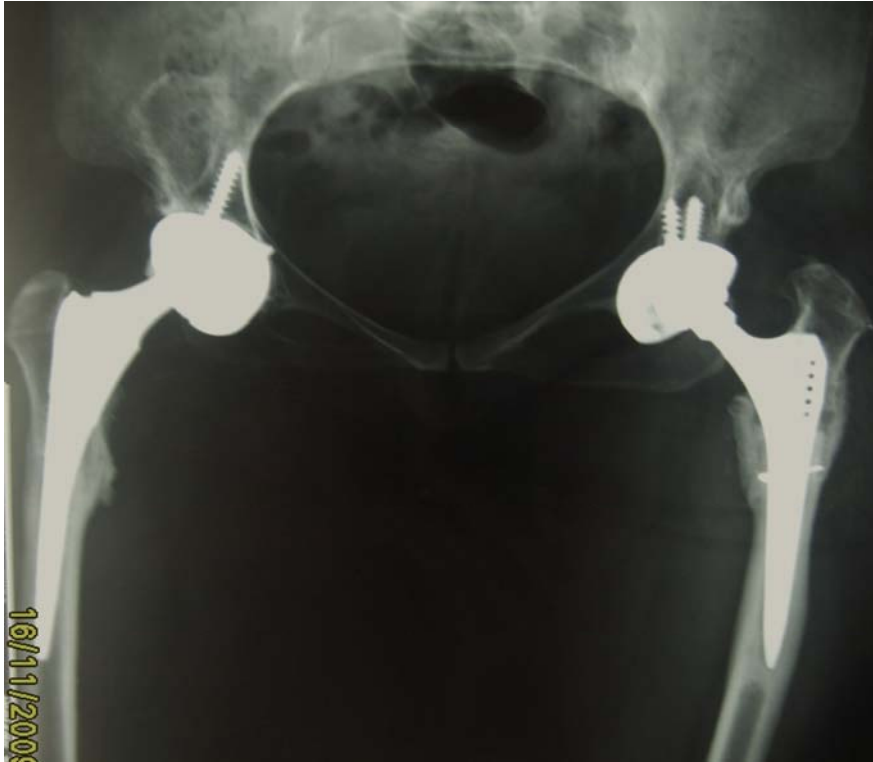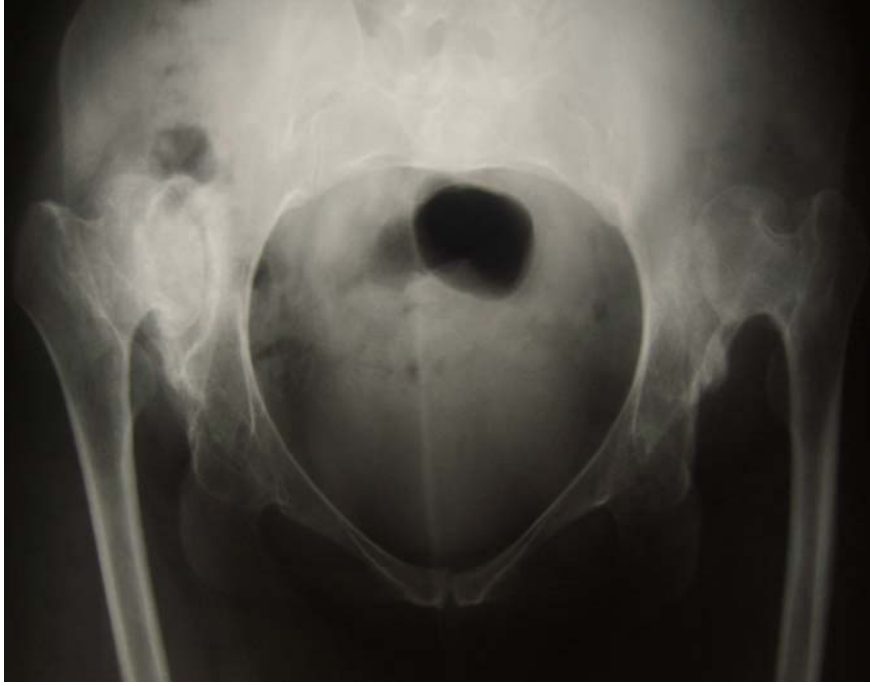Çalışmamızda postoperatif dislokasyon gelişen 4 olgu haricinde tüm olgularda erken dönemde mobilizasyon sağlandı. Dislokasyon gelişen 4 olguda 3 haftalık derotasyon algılaması nedeniyle yük verilemedi. İntraoperatif femur proksimalinde kırık

gelişen 1 olguda 6 hafta vücut ağırlığının % 50'si ile mobilizasyon ardından tam yük verildi.

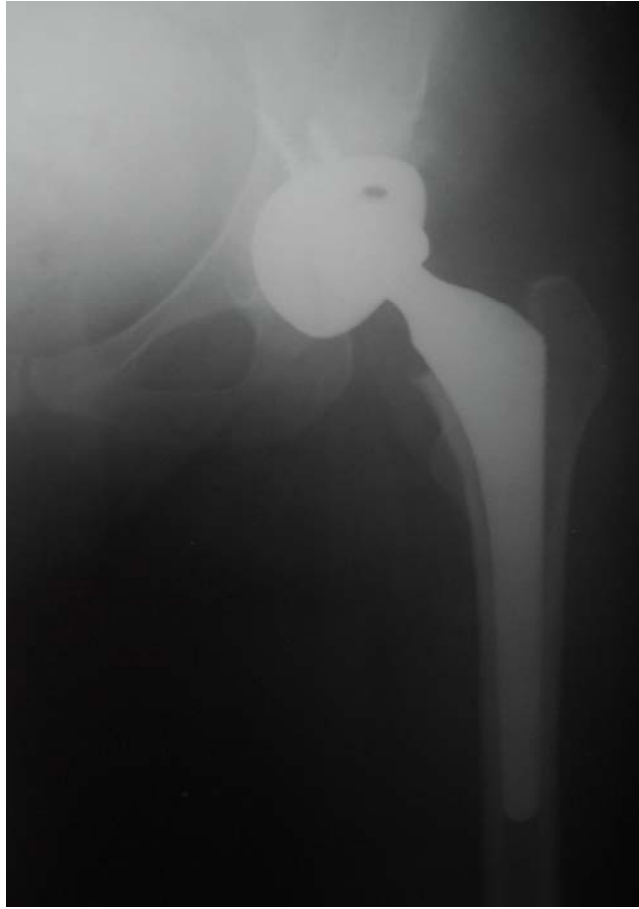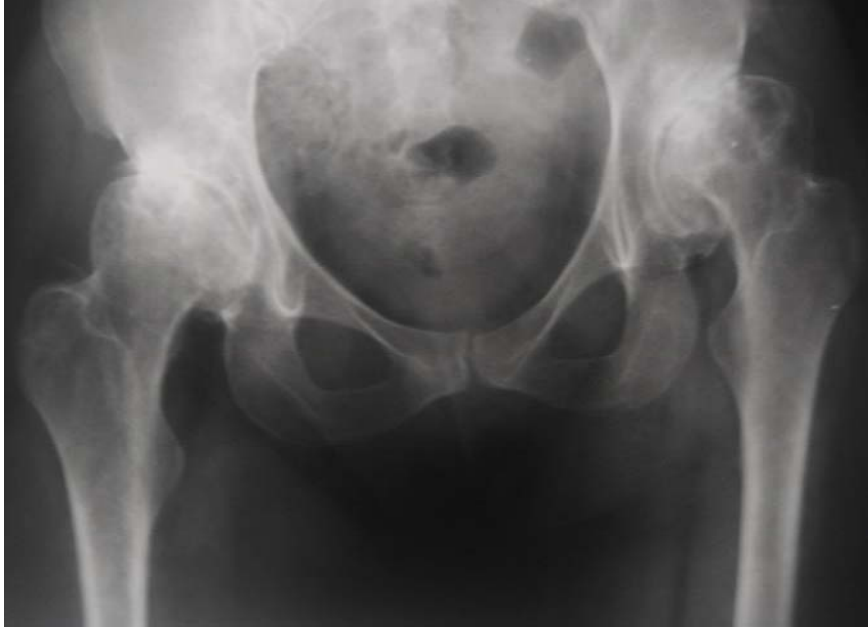Yaptığımız bu klinik çalışmada bizde yukarıda bahsedilen bazı araştırmacıların belirttiği dislokasyon oranlarına yakın değerler elde ettik. Ancak hiçbir olgumuzda implant yetmezliği ya da kırılması ile karşılaşmadık. Yalnız 2 hastamızda kalçada sürtünme sesi şikayetleri mevcuttu, ancak hastaların çekilen grafilerinde implantlara ait patoloji saptanmadı. Hastalarımızın hiçbirinde klinik ve radyolojik olarak osteoliz ve gevşeme saptamadık. Preoperatif ortalama 33.1 olan Harris Kalça Skoru'nun postoperatif ortalama 86.6 olduğunu gördük.

Sonuç olarak seramik – seramik total kalça protezi, uygun endikasyon ve cerrahi teknikle yapıldığında, özellikle genç ve aktif hastalarda fonksiyonel eklem hareketlerini en üst düzeyde yapabilmesine imkan vermesi ve kısa dönem takiplerinde sağ kalım oranının yüksek olması nedeniyle günümüzde güvenle kullanılabilir etkili bir materyaldir.

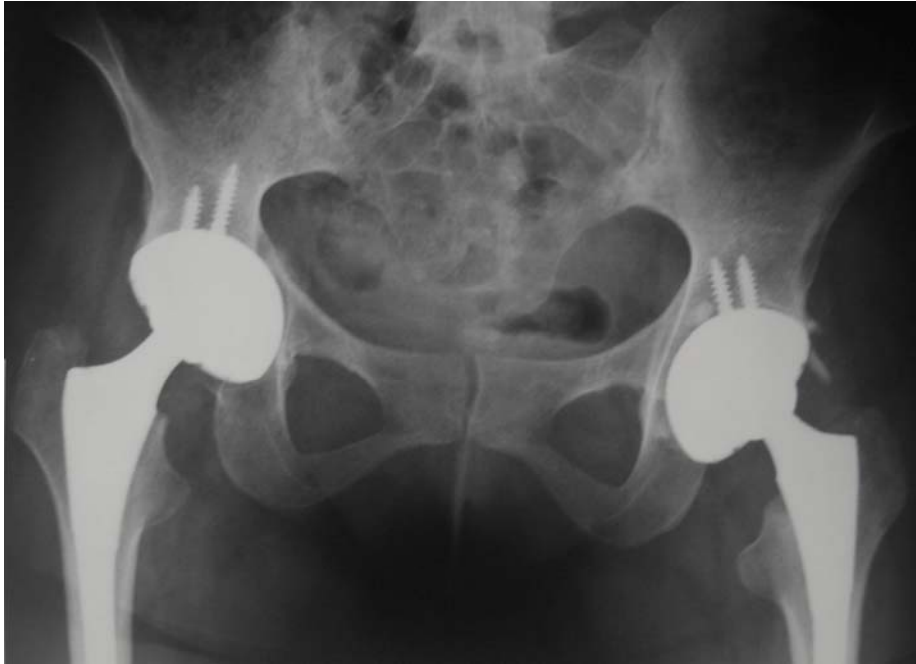
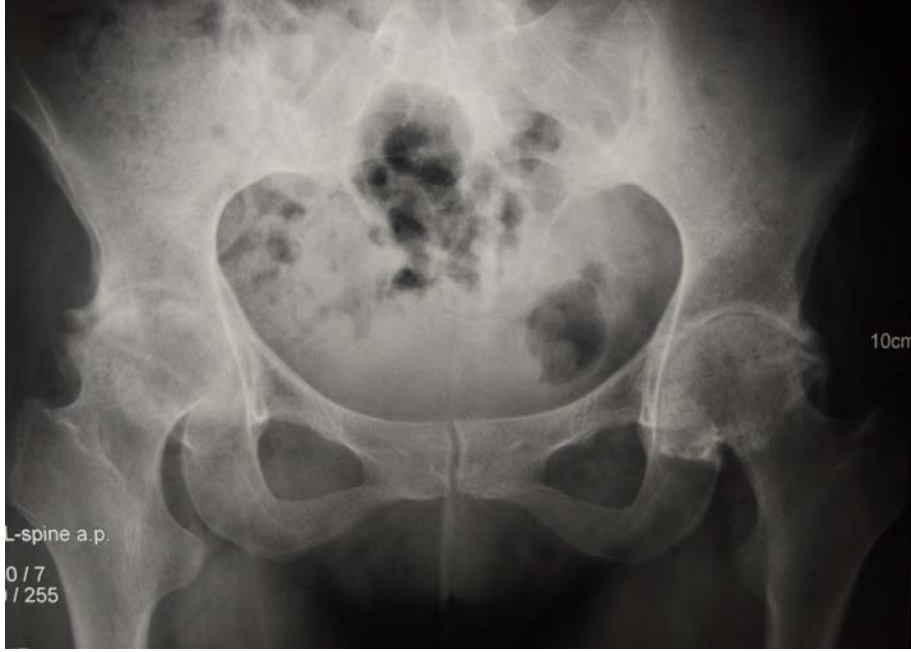## 6.HASTALARIMIZDAN ÖRNEKLER



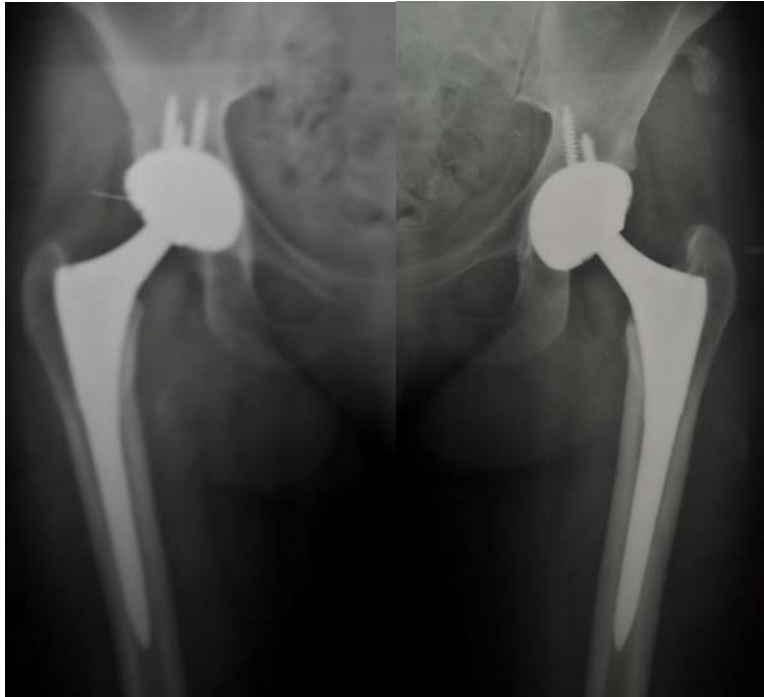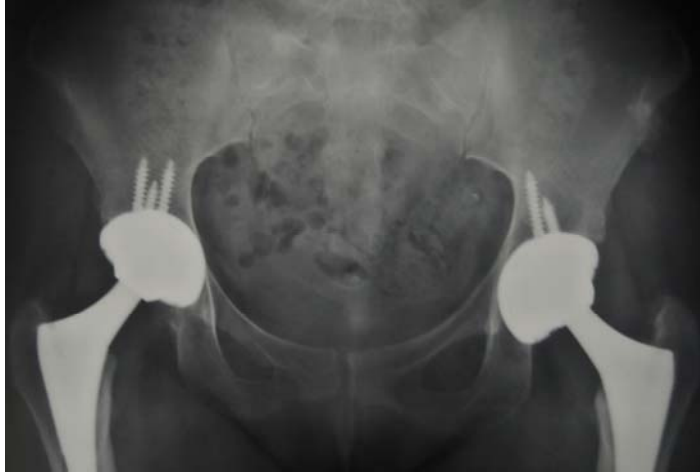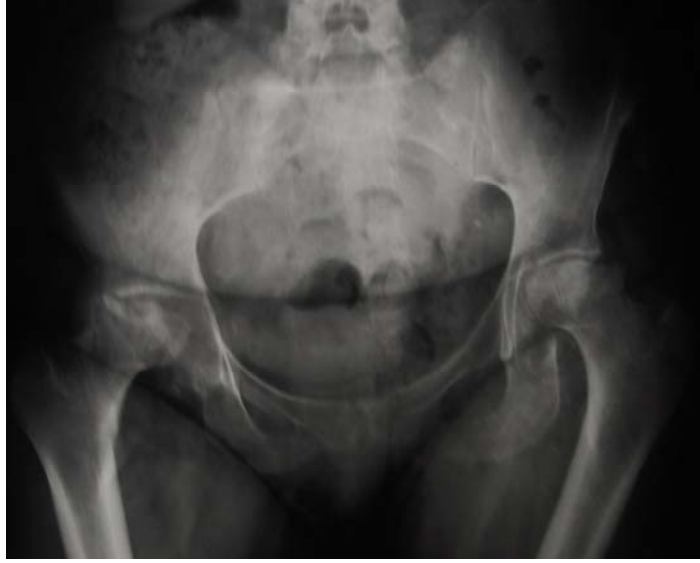S.A. 31 Yaşında K 54 aylık takipte, şikayet yok.



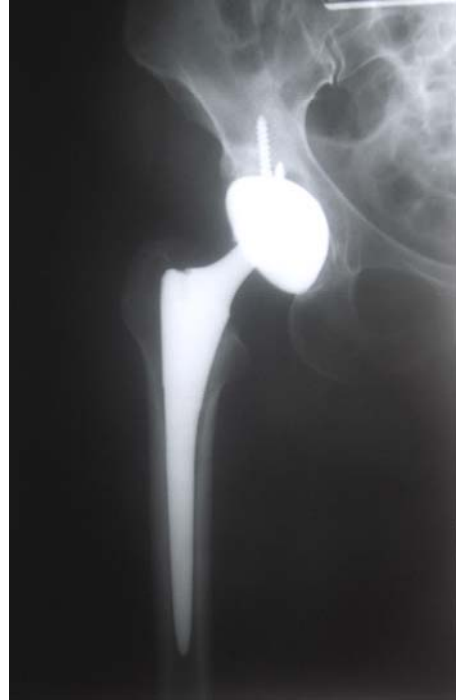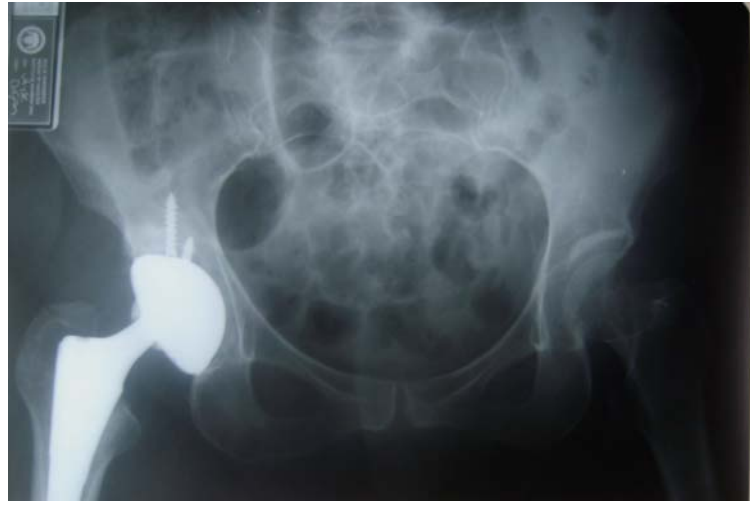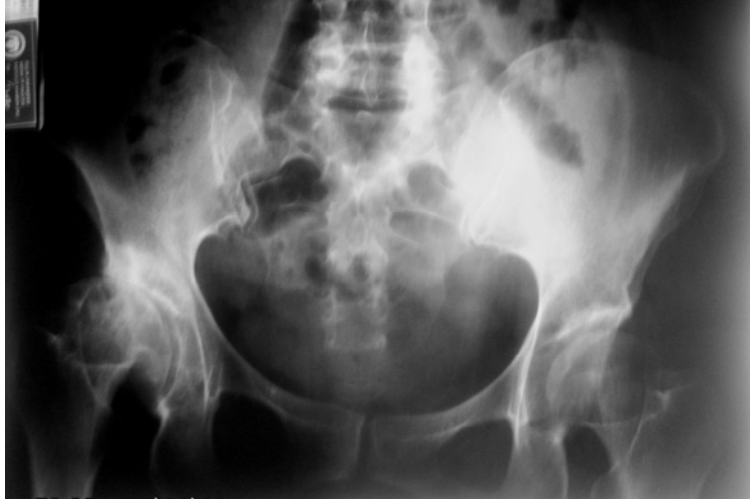N.B. 40 yaşında K, 48 aylık takipte, şikayet yok.



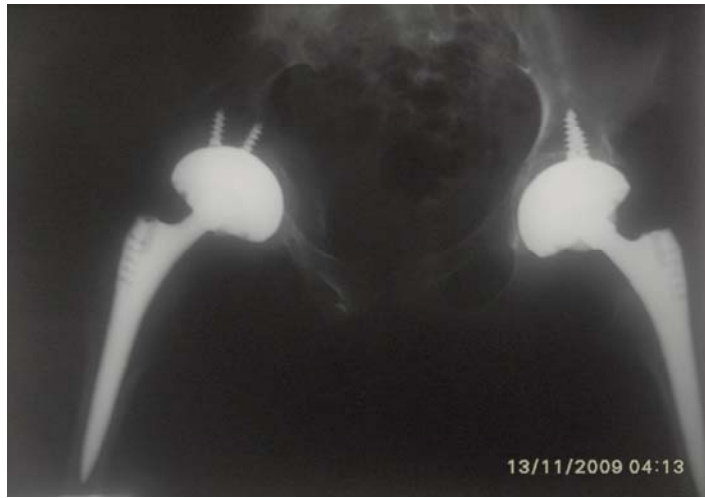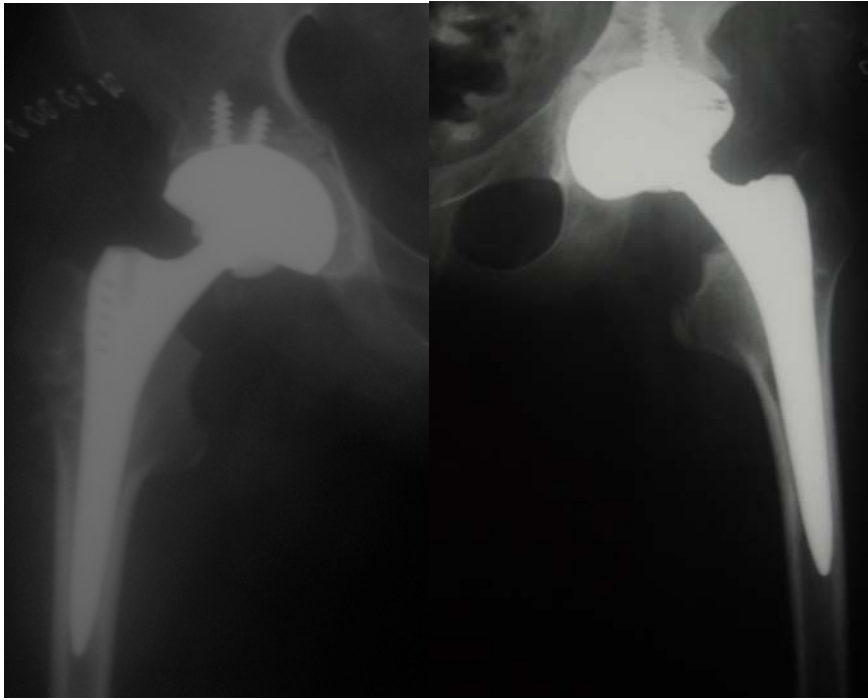
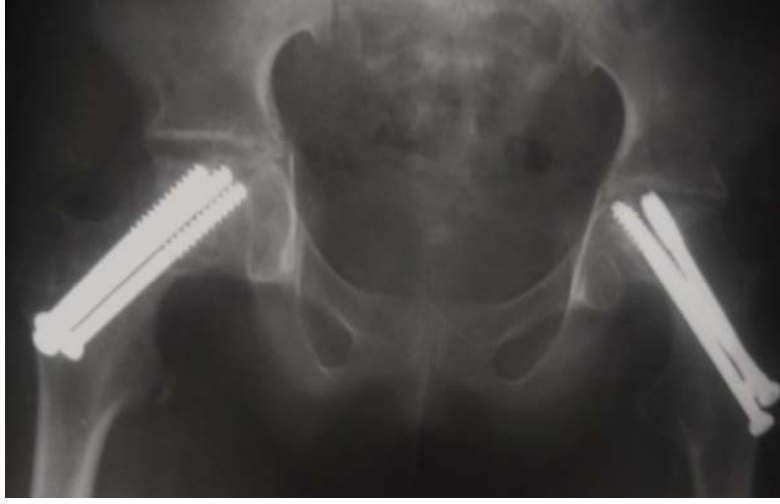S.B. 32 Yaşında K, Ankilozan Spondilit, P.O. 18. ay



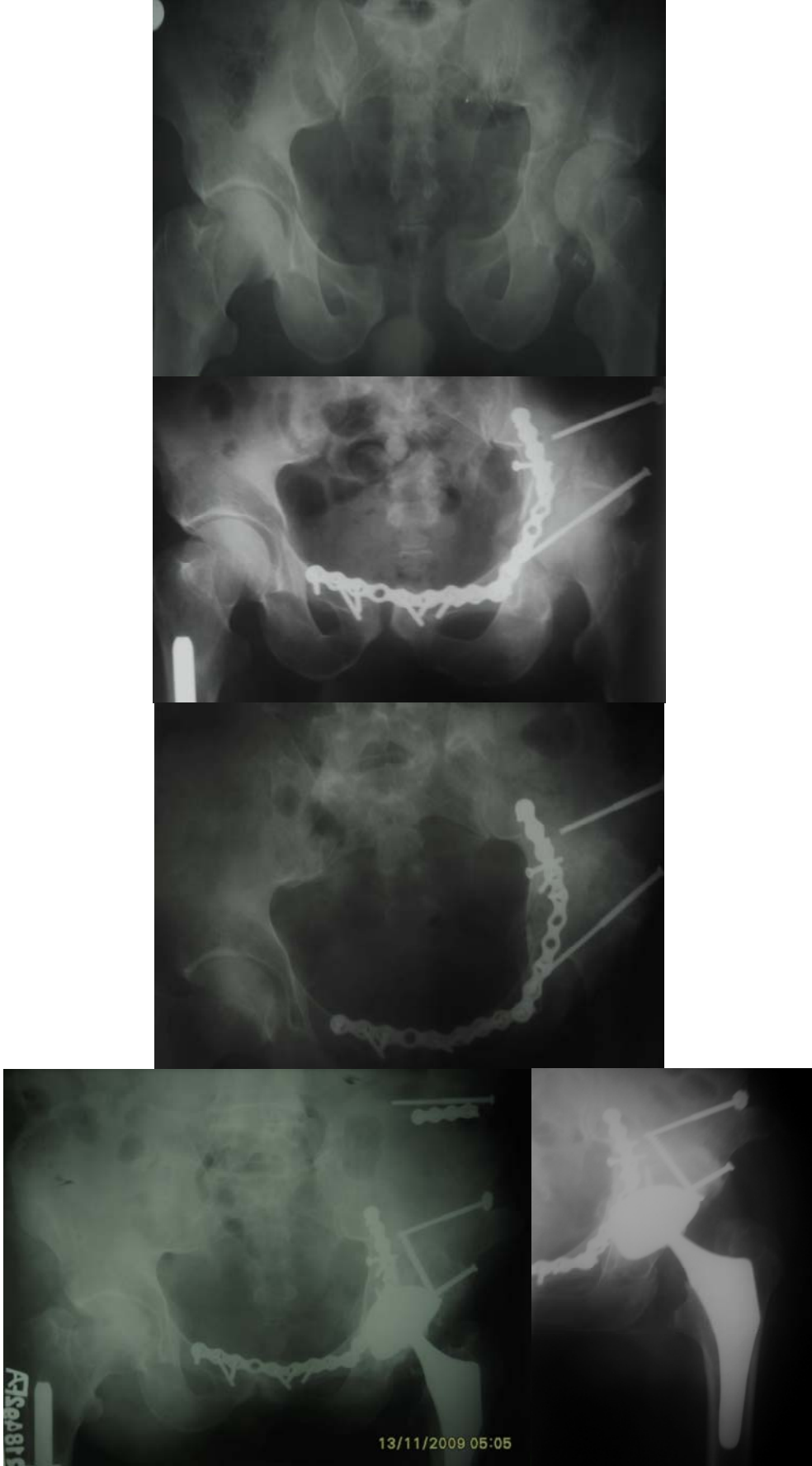
G.Ç. 24 Yaş K, 18 aylık takipte, şikayet yok.



A.D. 51 Yaş K, 51 aylık takip.



Ü.Ö. 21 Yaşında K, Bilateral Femur Başı Epifiz Kayması,  
48 aylık takipte, şikayet yok.



C.İ. 56 Yaşında E, P.O. 70. ay, uzun yürüyüşlerde hafif uyluk ağrısı mevcut.

## 7.ÖZET

**Amaç:** Bu çalışmada seramik total kalça protezi ile tedavi edilen primer ve sekonder dejeneratif kalça osteoartritli olguların kısa dönem fonksiyonel sonuçları değerlendirilmiştir.

**Gereç ve Yöntem:** Selçuk Üniversitesi Meram Tıp Fakültesi Ortopedi ve Travmatoloji Kliniği'nde, 2002–2008 yılları arasında, seramik total kalça protezi uygulanan ve düzenli takipleri yapılabilen 52 hastanın 67 kalçası çalışmamızın konusu olmuştur. Olguların 40' ı kadın (%76.9), 12' si erkek (%23.1) olup yaş dağılımı 17 ile 74 arasında ve ortalama yaş 45 olarak hesaplanmıştır. 25 (%48.1) olguda sağ, 14 (%26.9) olguda sol ve 13 (%25) olguda her iki kalçaya protez uygulanmıştır. Bütün olgularda posterolateral yaklaşım tercih edilmiştir.

Postoperatif 1,5. 3. 6. 12. aylar ve daha sonra yılda bir kontrole çağırılan olguların sonuçları klinik olarak Harris Kalça Skoru' na göre değerlendirilmiştir.

**Bulgular:** Hastalar 10–83 (ortalama 34.8 ) ay arası takip edilmiş, sonuçlar klinik olarak değerlendirilmiştir.

Ameliyat öncesi 2-64 (ortalama 35.5 ) olan Harris skoru ameliyat sonrası 33–100 (ortalama 89) olarak bulundu. Buna göre olguların 36' sında (%69.2) mükemmel, 12 sinde (%23.1) çok iyi, 3 ün de (% 5.8) iyi, 1 in de (%1.8) ise kötü sonuç elde edilmiştir.

Olguların tamamının takiplerinde femoral ve asetabular komponentlerin stabil olduğu tespit edilmiştir. Komplikasyon olarak 1 olguda intraoperatif femoral fissür, 2 olguda antibiyotik tedavisi ile iyileşen yüzeysel yara enfeksiyonu, 1 hastada siyatik sinir lezyonu görülmüştür. 4 hastada kapalı redükte edilen erken dislokasyon ve 1 hastada periprostetik kırık gelişmiştir. 2 hastada sürtünme sesi şikayeti mevcuttu. Hastalarımızın hiçbirinde derin ven trombozu görülmedi.

**Sonuç:** Seramik – seramik total kalça protezi, uygun endikasyon ve cerrahi teknikle yapıldığında, özellikle genç ve aktif hastalarda fonksiyonel eklem hareketlerini en üst düzeyde yapabilmesine imkan vermesi ve kısa dönem takiplerinde sağ kalım oranının yüksek olması nedeniyle günümüzde güvenle kullanılabilir etkili bir materyaldir.

## 8.SUMMARY

**Purpose:** In this study, it was evaluated the functional short-term results of ceramic total hip arthroplasty in cases primary and secondary degenerative hip osteoarthritis.

**Materials and Methods:** Selcuk University Meram Faculty of Medicine at the Clinic of Orthopedics and Traumatology, 2002–2008 between the years, ceramic total hip prosthesis that can be applied and made regular follow-up 67 hips of 52 patients has been the subject of our study.

40 (%76.9) of the cases were female and 12 (%23.1) were male, age distribution was between 17 and 74 years, mean age was 45 years. It was performed right hip prosthesis to 25 (%48.1) cases, left hip prosthesis to 14 (%26.9) cases and bilateral hip prosthesis to 13 (%25) cases. It had been performed the posterolateral approach in all cases. The results of the cases who were postoperatively called for 1,5. 3. 6. 12 months and afterwards yearly controls. The patients were clinically evaluated according to Harris Hip Scale.

**Results:** Patients 10–83 (mean 34.8) months have been tracking, the results were evaluated clinically. While preoperative Harris score was 2-64 (mean 35.5 ) then this score was found to be 33–100 (mean 89) in final controls. In this opinion, it was reached clinically excellent results in 36 (%69.2), very good results in 12 (%23.1), good results in 3 (%5.8) and bad result 1 (%1.8) of the cases.

All femoral and acetabular components were established as stabile. As complications; it was developed intraoperative femoral fracture in 1 case, superficial wound infection curing by antimicrobial therapy in 2 and sciatic nevre injury in 1 of the cases. 4 patients were reduced closed early dislocation and in 1 patient developed periprosthetic fracture. 2 patients had complaints of friction sound. None of the patients with deep vein thrombosis were not seen.

**Conclusion:** Ceramic on ceramic total hip prosthesis, appropriate indications and surgical technique is made, particularly the young and active in patients with functional joint motion made at the highest level allows short-term follow-up and survival rate is high because today could be used safely is an effective material.

## KAYNAKLAR

1. **Kuran O:** Sistematik anatomi. Filiz Kitapevi s: 85-119, İstanbul 1983 .
2. **Ege R:** Kalça cerrahisi ve sorunları el kitabı, ed. Rıdvan Ege, Türk Hava Kurumu Basımevi s: 29-52, Ankara 1994.
3. **Tachdjian MO. Congenital Dysplasia of the Hip, İn: Edward HW Jr (ed).** Tachdjian Pediatric Orthopaedics. Second ed. Philadelphia, Harcourt Brace Jovanovich İnc, 297-311,1990
4. **Eftekhar N.S. :** Total Hip Artroplasty. First Edition, 1992
5. **Ewart C.M. :** Surgery of the Musculoskeletal System : Second Edition, 1990
6. **Crenshaw A.H. :** Campbell Operative Orthopaedics, Eight Edition, 1992
7. **Eftekhar NS:** Biomechanics: fixation and loosening. In : Shannon Canty editor Total hip arthroplasty vol 1, St. Louis, Mosby, p: 223-300, 1993.
8. **Callaghan J.J. :** Biomechanics of the Hip, Callaghan J.J. et all(ed.): Hip and Knee Reconstruction. Orthopaedics Knowledge Update, First edition
9. **Charnley J.:** Low Friction Artroplasty of the Hip. Theory and Practice, 1979
10. **Pauwels F. :** Biomechanics of the Normal and Diseased Hip, Springer, 1976
11. **Çetin İ. :** Çimentolu Total Kalça Artroplastisi, Ege R(ed): Kalça Cerrahisi ve Sorunları, Türk Hava Kurumu Basınevi, Ankara, 843-864, 1994
12. **Clement B.S. :** Master Techniques in Orthopaedic Surgery, The Hip: Cementer Total Hip Artroplasty, Rana Watt C., 1996
13. **Charnley J. and Feagin JA. :** Low-friction arthroplasty in congenital subluxation of the hip. Clin Orthop. 91: 98–113, 1993.
14. **Müller EM. :** Total Hip Reconstruction Evarts, Surgery of Muskuloskeletal System. Churchill Livingstone, Vol: 3, p: 6–223–6–247, 1983.
15. Dislocation and the femoral head size in primary total hip arthroplasty. Clin Orthop.: 333: 226-233. 1996.
16. **Clarke. E.G.C. Hickman. J. Collins. D.H:** Discussion on metals joints. Orthop Clin:- .North Am.: 4: 275. 1973.
17. **Head. W.C. Bauh. DJ. Emerson. R.H. :** Titanium as the material of choice for cementless femoral component in total hip arthroplasty. Clin Orthop. 311: 85–90. 1995.
18. **Jarcho M. :** Calcium phosphate ceramics as hard tissue prosthetics. Clin Orthop. 157: 259: 1981.
19. **Yoon. T.R., Rowe, S.M...Jurg, S.T., Sean. K.J.:** Osteolysis in association with for revision hip and knee replacement. Orthop. Clin. North Am. 29: 229–240, 1998.
20. **Engh. C.A., Bobyn, J.D.. Glassman. A.H. :** Poros-coated hip replacement: The factors governing bone. İngrowth, stress shielding, and clinical results. JBJS. 69-B: 45. 1987.
21. **Galante. JD. Laing. P.G. :** Biomaterials. AAOS Instr. Course Lectlire. 24: 1 1978.
22. **Spotorno L, Romoglani S:** Indication for the CLS stem, 3-5, Edition, 1982.

23. **Singh M et al:** Changes in trabecular pattern of the upper end of femur as an index of osteoporosis. *J. Bone Joint Surg.* 52A, 456–464,1970.
24. **Halley D, Wroblewski B:** Long-term results of low-friction arthroplasty in patients 30 years of age or younger. *Clin. Orthop*, 1986;211: 43-50.
25. **Kayaselçuk U:** Charnley total kalça protezinin geç sonuçları. Uzmanlık tezi, Ç.Ü. Tıp Fakültesi. Adana, 1998.
26. **Wroblewski BM, Siney P. :** Charnley low friction arthroplasty in the young patient. *Clin Orthop*,1992;285:45-47
27. **Alpaslan M:** Total kalça protezinde revizyon problemleri. XI. Milli Türk Ortopedi ve Travmatoloji Kongresi. 27-30 Eylül 1989:111-118
28. **Amstutz HC, Sakai DN:** Total joint replacement for ankylosed hip: Indications.technique and preliminary results. *JBJS*,1975; 57-A:619
29. **Aritimur A ve ark.:** Doğumsal kalça çıkığı veya sublüksasyonuna bağlı koksartrozda total protez uygulaması. *Acta Orthop Traum Turcica*,1981:15;238
30. **Baytok G:** Total kalça protezlerinde erken sonuçlarımız. Ç.Ü. Tıp Fak. Dergisi, 1978;3:2-7
31. **Bisla RS et al:** Joint replacement in patients under thirty. *JBJS*, 1976;58-A,1058
32. **Charnley J:** Arthroplasty of the hip: a new operation. *Lancet*, 1961;1129-1132
33. **Charnley J:** Total prostetic replacement for advanced coxarthrosis. Internal Publication.6, Wrihthington:1967:52
34. **Coventry MB, Weber E, Daube J :** 2012 arthroplasties: A study of postoperative course and complications. *JBJS*, 1974;56-A,273
35. **Eftekhari NS:** Total Hip Arthroplasty, Vol 1, St. LOUIS:George Stamathis-Mosby, 1993:423-475
36. **Gür E:** Doğuştan kalça çıkığı ve displazisi olgularında total kalça protezi uygulaması, XI. Milli Türk Ortopedi ve Travmatoloji Kongresi. 27-30 Eylül 1989:105-109
37. **Harkess JV:** Campbell's Operative orthopaedics. Vol 1, St. Louis, Missouri: Mosby, 1992:441-451
38. **İlter F, Bekler H, Tezer M:** Kalça eklemi osteoartritinin tedavisinde çimentolotal endoprotez uygulamaları ve sonuçları. Milli Türk Ortopedi ve Travmatoloji Kongresi. 1991:608-611
39. **Javson M:** Total hip replacement. Philadelphia:JB Lippincott, 1972
40. **Kaymak Ö, Hasırcı N, Ayas İ:** Kalça artroplastisinde komplikasyonlar. IX. Milli Türk Ortopedi ve Travmatoloji Kongresi. 1989:251-253
41. **McCoy T, Salvati E, Ranawat C:** A fifteen year follow-up study of one hundred consecutive Charnley low-friction arthroplasties. *Clin Orthop*, 1988;19:467-476.
42. **Munuera L, Cimbrello E:** The femoral component in low friction arthroplasty after ten years. *Clin Orthop*, 1992;279:163-175
43. **Poss R. Maloney J, Ewald F:** Six to 11 year results of total hip arthroplasty in rheumatoid arthritis. *Clin Orthop* , 1984;182:109-116
44. **Tuğrul Ş, Sepici B:** Total kalça protezi uygulamalarının gözden geçirilmesi. XI. Milli Türk Ortopedi ve Travmatoloji Kongresi. 1989:483-485

- 45. Üzel M, Hız M, Dikmen D:** Charnley total kalça protezlerinin geç sonuçları. XI. Milli Türk Ortopedi ve Travmatoloji Kongresi. 1989:489-492
- 46. Yazıcıoğlu Ö:** Total kalça protezi: Çimentolu uygulamalar. XI. Milli Türk Ortopedi ve Travmatoloji Kongresi. 1989:91-96
- 47. Calandruccio R:** Campbell's Operative Orthopaedics. Vol. 2. St. Louis: Mosby,1987:1213-1490
- 48. Harkess JW:** Campbell's Operative Orthopaedics. Vol. 1. St. Louis, Missouri: Mosby, 1992:441-451
- 49. Turek SL:** Orthopaedics: Principles and Their Application. Philadelphia: J.B. Lippincott company, 1977
- 50. Wasilewski, R.C. Crossett L.S., Rubash. HE.:** Neural and vascular injury in total hip arthroplasty. Orthop Clin North Am.; 23: 2,219-235, 1992
- 51. Schmalzried, T.P., Amstutz, RC., Dorey, F.J.:** Nerve palsy associated with total hip replacement risk factor and prognosis. JBJS.; 73-A: 1074-1080, 1991
- 52. Edwards, B.N., Tallos, RS., Noble, P.C.:** Contributory factors and etiology of sciatic nerve palsy with total hip arthroplasty. Clin Orthop.; 218: 136-141, 1987
- 53. Dorr, L.D., Wolf, A.W., Chandles, R., Conaty, J.A.:** Classification and treatment of dislocation of total hip arthroplasty. Clin Orthop.; 173: 151-158, 1990
- 54. MAUERHAN DR, NELSON CL, SMITH DL, et. al.:** prophylaxis against infection in total joint arthroplasty: one day Cefuroxime compared with 3 days of Cefazoline. JBJS 76A(1):39-45,1994
- 55. Swayze. O.S., Nasser, S., Robersson, J.R.:** Deep venous thrombosis in total hip arthroplasty. Orthop Clin North Am.; 23:2, 359-64.1992.
- 56. Kim. Y. Suh. LS. :** Low Incidence of DVT after cementless total hip arthroplast. JBJS.: 70-A:878-81.1992.
- 57. Nasser, S. :** Prevention and treatment of sepsis in total hip replacement surgery. Orthop Clin North Am. 23.2. 256-277, 1992
- 58. Tsukayama, D.T., Etrada. R. Gustilol R.B.:** Infection after total hip arthroplasty. A study of the treatment of 106.infections. JBJS. 78:4.512-523. 1996
- 59. Weber. F.A., Lautenbach, E.E.:** Revision of infected total hip arthroplasty. Clin Orthop.; 211: 108-115. 1996
- 60. Fitzgerald. R.H.:** Infected total hip arthroplasty diagnosis and treatment. JAAOS. 3: 249.1995
- 61. Fitzgerald. R.H. :** Total hip arthroplasty sepsis: Prevention and diagnosis. Orthop Clin North Am. 23: 259. 1992
- 62. Elting. II. Mikhail. EM Zicat. B.A:** Preliminary report of impaction grafting for exchange femoral arthroplasty. Orthop Clin North Am.: 319: 159. 1995
- 63. Garvin. K.L. Evars. B.G. Salvati. E.A. Brause. B.D.:** Palacos gentamicin for the treatment of deep perprosthetic hip infections. Clin Onhop.: 298: 97. 199-L
- 64. Maloney. W.J Smith. R.I. Schmolzrid. Y.P. :** Isolation and characterization of wear particles in cementless arthroplasty. JBJS. 77(9): 1311-14. 1995

- 65. Jacobs. JJ. Sumner. D.R. Galanteo. JD. :** Mechanism of bone loss associated with total hip arthroplasty. Orthop Clin North Am. 24(4):583–89. 1993
- 66. Woolson. S.T..Murphy. MG. :** Wear of the polyethylene of Harris-Galante acetabular components inserted without cement. JBJS. 77(9): 1311–14. 1995
- 67. Brooker. AF. Bowerman. LW. Robinson. R.A:** Ectopic ossification following total hip replacement. 1BJS. 55-A: p. 1629- 1639. 1973.
- 68. Ducle, H.J. Mylod, A.G. :** Heterotopic bone in hip arthroplasties. Clin Orthop. 282: 145–153.1992
- 69. Maloney. WJ. Krushell.R.J., Jasty, M. :** Incidence of heterotopic ossification after total hip replacement: Effects of the type of fixation of the femoral component JBJS.: 73-A: 191-193. 1991
- 70. Thomas. B.J. :** Heterotopic bone formation after total hip arthroplasty. Orthop Clin North Am.: 23(2): 347-358. 1992
- 71. Kjaersgaard-Andersen, P.. Sletgard. J.. Gjerloff. C. Lund. F.:** Heterotopic bone formation after non-cemented total hip arthroplasty. Clin Orthop.: 252: 156-162.1990
- 72. Harris WH:** Traumatic arthritis of the hip after dislocation and acetabular fractures: Treatment by mold arthroplasty. An end result study using a new method of result evaluation. J Bone Surg, 51-A:737-755, 1969
- 73. Charnley J.:** The Bonding of Prosthesis to Bone by Cement, JBJS. 46-B:518-529, 1969
- 74. Charnley J., Follaci F.M., Hammond B.T.:** The Long Term Reaction of Bone to Self Curing Acrylic Cement : JBJS.,50-B,822-829,1968
- 75. BROOKER AI, BOWERMAN JW, ROBINSON RA, et al.:** Ectopic ossification following total hip replacement. JBJS 55A:1639-1692, 1973
- 76. BURKE DW, O'CONNOR DO, ZALENSKI EB, et al.:** Micromotion of cemented and uncemented femoral components. JBJS 73B: 33, 1991
- 77. LENNOX DW, SCHOFIELD BH, MC DONALD DF, et al.:** Histologic comparison of aseptic loosening of cemented pres-fit and biologic ingrowth prosthesis. Clin Orthop. 225:171, 1982
- 78. STAUFFER RN. :** Ten year follow-up study of total hip replacement. JBJS 64A:983-990, 1992
- 79. SALVATI EA, WILSON PD, JOLLEY MN, et al.:** A ten year follow-up of our first 100 consecutive Charnley Total hip replacement. JBJS 63A: 753-67, 1981
- 80. Morscher E.W.:** Current State of Cementless Fixation of Endoprosthesis, Swiss Med. 9. No.8, 1987
- 81. Mulroy R.D., Harris W.H.:** The effect of improved cementing techniques on the component loosening in THR: JBJS 72-B:757-760, 1990
- 82. Schmalzried TP, Kwong LM, Jasty M, et al. :** The mechanism of loosening of cemented acetabular components in THA. Analysis of specimens at autopsy. Clin Orthop. 274:60-78, 1992
- 83. Sutherland CJ, Wilde AH, Borden LS, et al. :** A 10 years follow-up study 100 consecutive Müller curved stem in total hip replacement arthroplasties. JBJS 64A:1970-1974,1982
- 84. Mohler C.G., CALLAGHAN J.J., COLLES D.K. et al. :** Early loosening of the femoral component at the cement prosthesis interface after THR, JBJS 77A:1315-1322, 1995

- 85. Halley DK, Charnley J.:** Results of low friction arthroplasty in patients 30 years of age or younger. *Clin Orthop* 112:180, 1978
- 86. Chandler HP, Reineck FT, Wixson RL, et al. :** THR in patients younger than 30 years. *JBJS* 63A: 1426-1434, 1981
- 87. Malloney WJ. :** Primary cemented THA: Hip and knee reconstruction. In *orthopaedic knowledge update*, 1. ed., sec 2:179-189, 1990
- 88. BARRACK RI, MULROU RD, HARRIS WH. :** Improved cementing techniques and femoral component loosening in young patients with hip arthroplasty. A 12 year radiographic review. *JBJS* 74B(3):385-389, 1992
- 89. Tanzer M, Malloney WJ, Jasty M, et al. :** The progression of femoral cortical osteolysis in association with THA without cement. *JBJS* 74A:404-410, 1992
- 90. Increasing incidence of femoral osteolysis in association with uncemented Harris-Galante THA. A follow-up report. J Arthropl. 11:130-134, 1996**
- 91. Smith E, Harris WN. :** Increasing prevalence of femoral lysis in cementless THA. *J Arthropl* 10: 407-411, 1998
- 92. Çetin İ Çimentolu Total Kalça Atroplastisi. Ege R, (ed).** Kalça cerrahisi ve Sorunları Ankara. 1996: 843-846
- 93. McAuley JP, Moore D, Culpepper WJ. :** Total hip arthroplasty with porous coated prostheses fixed without cement in patients who are sixty- five years of age or older. *J Bone Joint Surg* 1998; 80-A164 8-1652
- 94. Cheng SL Davey JR, Inman RD. :** The effect of the medial collar in total hip arthroplasty with porous coated components inserted without cement.. *J Bone Joint Surg* 1995; 77-A:118-122
- 95. Thorsten M. Seyler, Peter M. Bonutti, Jianhua Shen, Marybeth Naughton and Mark Kester:** Use of an Alumina-on-Alumina Bearing System in Total Hip Arthroplasty for Osteonecrosis of the Hip *J Bone Joint Surg Am.* 2006;88:116-125. doi:10.2106/JBJS.F.00775
- 96. Colwell CW Jr, Hozack WJ, Mesko JW, D'Antonio JA, Bierbaum BE, Capello WN, Jaffe WL, Mai KT;** Ceramic-on-ceramic total hip arthroplasty early **dislocation rate**. Shiley Center for Orthopaedic Research & Education at Scripps Clinic, La Jolla, CA 92037, USA
- 97. Nau T, Raschid J, Kirnbauer W, Schwischei H, Ehall R:** Modern ceramic-on-ceramic bearings in total hip arthroplasty, [Article in German]. Abteilung für Orthopädie, Landeskrankenhaus Bad Radkersburg, Bad Radkersburg, Osterreich.
- 98. Jorgensen WP., Christensen WS., Nielsen BA.:** Prevention of thromboembolism following elective hip surgery. *Clin. Orthop.*, 247: 163-167, 1989.
- 99. Harkess J.W.Arthroplasty of hip. In: S. Terry Canale.** Campbells Operative Orthopaedics. Vol:1 Tenth Ed. St. Louis: CV Mosby Company,2003 347-364.
- 100. Garcia-Cimbrello E, Cruz-Pardos A, Cordero J, Sa´nchez-Sotelo J. :** Low-friction arthroplasty in patients younger than 40 years. 20- to 25-year results. *J Arthroplasty.* 2000;15:825-832.

- 101. Boutin P.** : Total hip arthroplasty using a ceramic prosthesis. *The Classic. Clin Orthop Relat Res.* 2000;379:3–11.
- 102. Bal BS, Aleto TJ, Garino JP, Toni A, Hendricks KJ.** : Ceramic-on ceramic versus ceramic-on-polyethylene bearings in total hip arthroplasty: results of a multicenter prospective randomized study and update of modern ceramic total hip trials in the United States. *Hip International.* 2005;15:129–135.
- 103. Bizot P, Hannouche D, Nizard R, Witvoet J, Sedel L.** : Hybrid alumina total hip arthroplasty using press-fit metal-backed socket in patients younger than 55 years. A six- to 11-year evaluation. *J Bone Joint Surg Br.* 2004;86:190–194.
- 104. Bizot P, Nizard R, Hamadouche M, Hannouche D, Sedel L.** : Prevention of wear and osteolysis. Alumina-on-alumina bearing. *Clin Orthop Relat Res.* 2001;393:85–93.
- 105. D'Antonio J, Capello W, Manley M, Bierbaum B.** : New experience with alumina-on-alumina ceramic bearings for total hip arthroplasty. *J Arthroplasty.* 2002;17:390–397.
- 106. Garcí'a-Cimbrelo E, Martí'nez-Sayanes JM, Minuesa A, Munuera L. Mittelmeier :** ceramic-ceramic prosthesis after ten years. *J Arthroplasty.* 1996;11:773–781.
- 107. Garino J.** : Modern ceramic-on-ceramic total hip systems in the United States. *Clin Orthop Relat Res.* 2000;379:41–47.
- 108. Hamadouche M, Boutin P, Daussange J, Bolander ME, Sedel L.** : Alumina-on-alumina total hip arthroplasty. A minimum 18.5-year follow-up study. *J Bone Joint Surg Am.* 2002;84:69–77
- 109. Hannouche D, Nich C, Bizot P, Meunier A, Nizard R, Sedel L.** : Fractures of ceramic bearings. History and present status. *ClinOrthop Relat Res.* 2003;417:19–26.
- 110. Huo MH, Martin RP, Zatorsky LE, Keggi KJ.** : Cementless total hip arthroplasties using ceramic-on-ceramic articulation in young patients: a minimum 5-year follow-up study. *J Arthroplasty.* 1996;11:673–678.
- 111. Moore MS, McAuley JP, Young AM, Engh CA Sr.** : Radiographic signs of osseointegration in porous-coated acetabular components. *Clin Orthop Relat Res.* 2006;444:176–183.
- 112. Riska EB.** Ceramic endoprosthesis in total hip arthroplasty. *Clin Orthop Relat Res.* 1993;297:87–94.
- 113. Sedel L, Kerboull L, Christel P.** Alumina on alumina hip replacement results and survivorship in young patients. *J Bone Joint Surg Br.* 1990;72:658–663.
- 114. Sedel L, Nizard RS, Kerboull L, Witvoet J.** Alumina-alumina hip replacement in patients younger than 50 years old. *Clin Orthop Relat Res.* 1994;298:175–183.
- 115. Soballe K.** Hydroxyapatite ceramic coating for bone implant fixation. *Acta Orthop Scand.* 1993;255(Suppl):1–58.
- 116. Toni A, Traina F, Stea S, Sudanese A, Visentin M, Bordini B, Squarzoni S.** Early diagnosis of ceramic liner fracture. Guidelines based on a twelve-year clinical experience. *J Bone Joint Surg Am.* 2006;88(Suppl 4):55–63.
- 117. Walter WL, O'Toole GC, Walter WK, Ellis A, Zicat BA.** Squeaking in ceramic-on-ceramic hips. The importance of acetabular component orientation. *J Arthroplasty.* 2007;22:496–503.

- 118. Eduardo Garcia-Cimbrelo MD, PhD, Eduardo Garcia-Rey MD, PhD, EBOT, Antonio Murcia-Mazo'n MD, PhD, Agustín Blanco-Pozo MD, PhD, Eduardo Martí' MD.** Alumina-on-Alumina in THA A Multicenter Prospective Study. *Clin Orthop Relat Res* (2008) 466:309–316.
- 119. Davlin LB, Amstutz HC, Tooke SM, et al.:** Treatment of osteoarthritis secondary to congenital dislocation of the hip. Primary cemented surface replacement compared with conventional total hip replacement. *J Bone Joint Surg* 72-A: 1035-1042, 1990.
- 120. Egli S, Hankemayer S, Müller ME:** Nerve palsy after leg lengthening in total replacement arthroplasty for developmental dysplasia of the hip. *J Bone Joint Surg* 81-B: 843-845, 1999.
- 121. Cameron HU, Eren OT, Solomon M:** Nerve injury in the prosthetic management of the dysplastic hip. *Orthopaedics* 21: 980-981, 1998.
- 122. Edwards BN, Tullos HS, Nobel PC:** Contributory factors and etiology of sciatic nerve palsy in total hip arthroplasty. *Clin Orthop* 218: 136-141, 1987.
- 123. Lewallen DG:** Neurovascular injury associated with hip arthroplasty. *J Bone Joint Surg* 79-A: 1870-1880, 1997.
- 124. Nercessian OA, Piccoluga F, Eftekhar NS:** Postoperative sciatic and femoral nerve palsy with reference to leg lengthening and medialization/lateralization of the hip joint following total hip arthroplasty.
- 125. Schmalzried TP, Amstutz HC, Dorey FJ:** Nerve palsy associated with total hip replacement: Risk factors and prognosis. *J Bone Joint Surg* 73-A: 1074-1080, 1991.
- 126. Spangehl MJ, Younger ASE., Masri BA., Duncan CP.:** Diagnosis of infection following total hip arthroplasty, Masterson EL., Masri BA., Duncan CP.: Treatment of infection at the site of total hip replacement. in Cannon WD, ed. *Instructional Course Lectures, AAOS* 47, pp.285–306; 1998.
- 127. Antti-Poika I, Josefsson G., Konttinen Y, Lidgren L, Santavirta S., Sanzen L.:** Hip arthroplasty infection. *Current Concepts. Acta Orthop. Scandinavica* 61: 163–169; 1990.b
- 128. Williamson BR., McLaughlin RE., Wong GW.:** Radionuclide bone imaging as a means of differentiating loosening and infection in patients with a painful total hip prosthesis. *Radiology*, 133: 723–729; 1979.
- 129. Lachiewicz PF., Rogers GD., Thomason HC.:** Aspiration of the hip joint before revision total hip arthroplasty. Clinical and laboratory factors influencing attainment of a positive culture. *J. Bone Joint Surg.* 78(5)(Am): 749–754, 1996.