

**T.C
SELÇUK ÜNİVERSİTESİ
MERAM TIP FAKÜLTESİ
KULAK BURUN BOĞAZ ANABİLİM DALI**

Anabilim Dalı Başkanı

Prof. Dr. Bedri Özer

**ALT KONKA HİPERTROFİSİ OLAN HASTALARDA İNTRANAZAL STEROİD
ENJEKSİYONU TEDAVİSİ ETKİNLİĞİNİN BİLGİSAYARLI TOMOGRAFİ İLE
DEĞERLENDİRİLMESİ**

Dr. İzzet Özgür Özlük

UZMANLIK TEZİ

Tez Danışmanı

Prof. Dr. Fuat Yöndemli

KONYA-2011

İÇİNDEKİLER

	<u>Sayfa</u>
1. KISALTMALAR.....	iv
2. GİRİŞ.....	1
3. GENEL BİLGİLER.....	2
3.1. BURUN ANATOMİSİ.....	2
3.2. BURUN HİSTOLOJİSİ.....	9
3.3. BURUN EMBRİYOLOJİSİ.....	12
3.4. BURUN FİZYOLOJİSİ.....	13
3.4.1. Isı Alışverişi.....	13
3.4.2. Humidifikasyon (Nemlendirme).....	14
3.4.3. Koku alma.....	14
3.4.4. Koruma.....	15
3.4.5. Burnun Konuşma Üzerine Olan Etkisi.....	16
3.4.6. Solunum Fonksiyonu.....	16
3.4.7. Nazal Siklus.....	17
3.4.8. Nazal Vazomotor Reaksiyon.....	17
3.4.9. Nazopulmoner Refleks.....	18
3.5. KONKA HİPERTROFİLERİ.....	18
3.6. BURUN TIKANIKLIĞININ DEĞERLENDİRİLMESİ.....	22
3.6.1. Higrometrik Metodlar.....	22
3.6.2. Direkt Metodlar.....	22
3.6.3. Radyolojik değerlendirme.....	23
3.6.4. Pik nazal inspiratuar akım ölçümü.....	23
3.6.5. Rinomanometri.....	23
3.6.6. Akustik Rinometri.....	25
3.6.7. Odiosoft-rhino.....	26
3.7. KONKA HİPERTROFİLERİNDE TEDAVİ YÖNTEMLERİ.....	26
3.7.1. Medikal tedavi.....	26
3.7.2. Cerrahi Tedavi.....	27
3.7.3. İntranazal Steroid Enjeksiyon Tedavisi.....	33

4. GEREÇ VE YÖNTEM.....	39
5. BULGULAR.....	42
6. TARTIŞMA.....	53
7. ÖZET.....	58
8. ABSTRACT.....	60
9. KAYNAKLAR.....	61
10. TEŞEKKÜR.....	69

1. KISALTMALAR

Ark:	Arkadařları
BT:	Bilgisayarlı tomografi
MR:	Manyetik rezonans
Obst:	Obstrüksiyon
Ort:	Ortalama
Preop:	Preoperatif
Postop:	Postoperatif
RF:	Radyofrekans
RFTA :	Radyofrekans termal ablasyonu
Sn:	Saniye
VAS:	Vizüel analog skala

2. GİRİŞ VE AMAÇ:

Burun tıkanıklığı, kulak burun boğaz hekimlerinin en sık karşılaştığı semptomlardan biridir. Kronik nazal obstrüksiyonun en sık sebepleri ise septum patolojileri ve alt konka hipertrofileridir. Konka hipertrofilerine bağlı nazal obstrüksiyonun tedavisinde birçok medikal ve cerrahi tedavi yöntemleri kullanılmaktadır. Konkaya steroid enjeksiyonundaki amaç nazal fizyolojiyi bozmadan ve komplikasyonlara yol açmadan obstrüksiyonun ortadan kaldırılmasıdır. Bu amaçla son yıllarda intranazal steroid enjeksiyonu tekniği tekrar popüler olmuştur. Yapılan çalışmalarda, intranazal steroid enjeksiyonu tedavisi kolay uygulanabilir, etkin ve ciddi komplikasyonlara yol açmayan, maliyeti düşük bir tedavi yöntemi olarak sunulmuştur. Biz de yaptığımız çalışmada intranazal steroid enjeksiyonu tekniğinin etkinliğini ve güvenilirliğini araştırdık. Sonuçların değerlendirilmesinde tek parametre olarak Paranasal Sinüs BT sonuçlarını karşılaştırdık.

3. GENEL BİLGİLER:

3.1. NAZAL ANATOMİ:

Burun solunum ve koku organıdır. Kemik ve kıkırdaktan yapılmış olup üzeri kas ve deri ile örtülüdür. Yapısı iki kısımda incelenir:

- Nasus externus(dış burun)
- Cavitas nasi(burun boşluğu)

NASUS EXTERNUS (EKSTERNAL BURUN) :

Yüzün ön orta kısmında yer alan piramit şekilli bir oluşumdur. Piramidin simetrik olan yan yüzleri önde birleşerek dorsum nasi(burun sırtını)'yi yapar. Dorsum nasi'nin yukarıda alın ile devam eden kısmına radix nasi(burun kökü) denir. Serbest olarak sonlanan ön-alt ucuna ise apex nasi ismi verilir. Piramidin aşağıya bakan yüzünde nares (burun delikleri) bulunur. Yan yüzlerin nares'i çevreleyen çıkıntılı alt kısımlarına alae nasi (burun kanatları) denir. Nares ortada, pars mobilis septi nasi ile birbirinden ayrılır.

Nasus externus kemik, kıkırdak ve kastan oluşur. Bu bölgenin derisi ince olup gevşek olarak kemiğe tutunur. Buna karşılık kıkırdakların üzerini örten deri ise kalın ve perikondriuma sıkıca yapışmıştır. Deride çok sayıda yağ bezleri bulunur. Derinin altında mimik kaslarından Musculus (M.) nasalis, M. procerus ve M. depressor septi yer alır. Nasus externusu oluşturan kemikler os nasale, maxillanın processus frontalis ve os frontalenin pars nasalisidir. Bu kemik yapının dışarıya açılan kısmına apertura priformis denilir ve bu açıklığı yukarıda os nasalenin alt kenarı, yanlarda maxillanın incisura nasalisleri, ön ortada spina nasalis anterior sınırlar (1).

CARTILAGINES NASI (BURUN KIKIRDAKLARI) :

Cartilago septi nasi, cartilago alaris major, cartilagine alares minores ve cartilagine nasales accessoriae'dır.

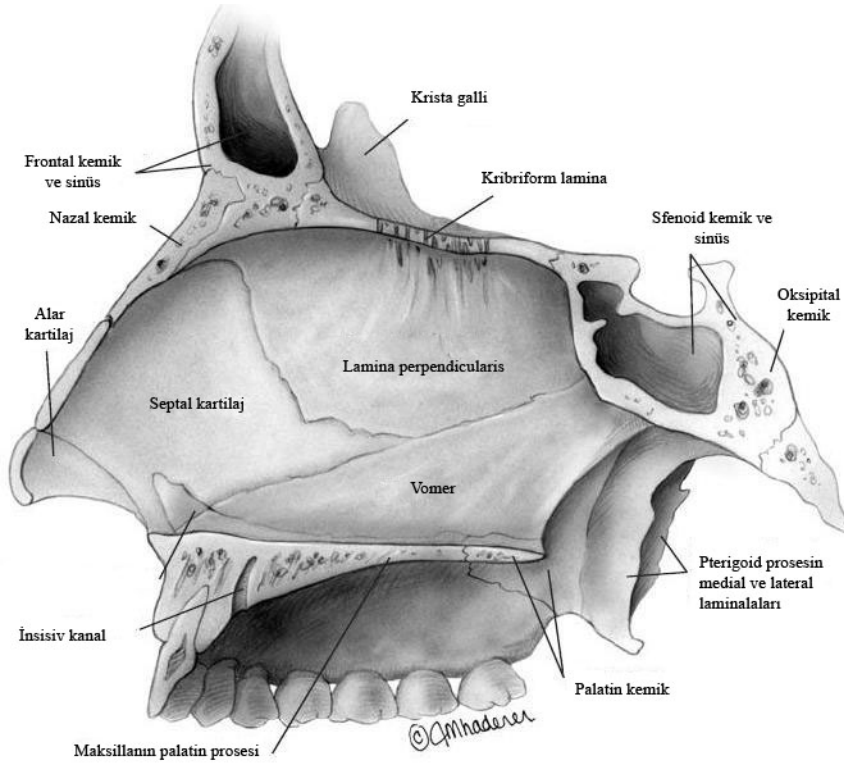
Cartilago septi nasi : İki kısımda incelenir: Processus posterior (Sphenoidalis) ve processus lateralis.

Cartilago septi nasi, cavitas nasi'yi ikiye ayıran septum nasinin yapısına katılır. Kıkırdağın arka-üst kenarı lamina perpendicularis ossis ethmoidalis'e, arka alt kenarı vomer ve spina nasalis anterior'a, ön alt kenarı ise cartilago alaris major'un crus mediale'sine tutunur.

Cavitas nasi'nin os ethmoidale'nin lamina perpendicularisi ile vomer arasında uzanan kısmına processus posterior denir.

Processus lateralis çifttir ve dorsum nasinin yapısına katılır. Üçgen şeklinde olup üst kenarı os nasaleye ve maxillanın processus frontalis, alt kenarı ise cartilago alaris major'un curs laterale'sine fibröz doku ile tutunur (1).

Cartilago alaris major: Yapısı iki kısımda incelenir. Bunlar crus laterale ve crus mediale'dir. Her iki kıkırdak yapı burun delikleri çevresinde yer alır. Crus laterale nares'in üst lateral duvarında, crus mediale ise nares'in medial duvarında bulunur. Her iki crus mediale ve cartilago septi nasi'nin ön alt parçası bir araya gelip fibröz bir doku ile birbirine tutunarak burun deliklerini birbirinden ayıran pars mobilis septi nasi'yi oluşturur (1).



Şekil 1. Nazal Septal Anatomik Yapılar (Sinus Surgery Endoscopic and Microscopic Approaches. Levine H.L. , Clemente M.P. Authors. Thieme Medical Publishers Newyork. 2005;13)

Cartilagine alares minores: Cartilago septi nasi'nin processus lateralis'i ile crus laterale'nin dış tarafında bulunur. Maxilla'nın processus frontalis'ine yakın olarak bulunan bu kıkırdaklar alae nasi'nin yapısına katılır ve sayıları 3-4 arasında değişir. Cartilagine alares minores'in burun deliklerini çevreleyen alt kısmının yapısında yağ ve fibröz bağ dokusu yer alır.

Cartilagine nasales accessoriae: Sayı ve şekilleri şahıslara göre farklılıklar gösteren küçük kıkırdaklardır. Burun kıkırdaklarının görevi, solunum sırasında burun duvarlarının çökmesini önlemektir.

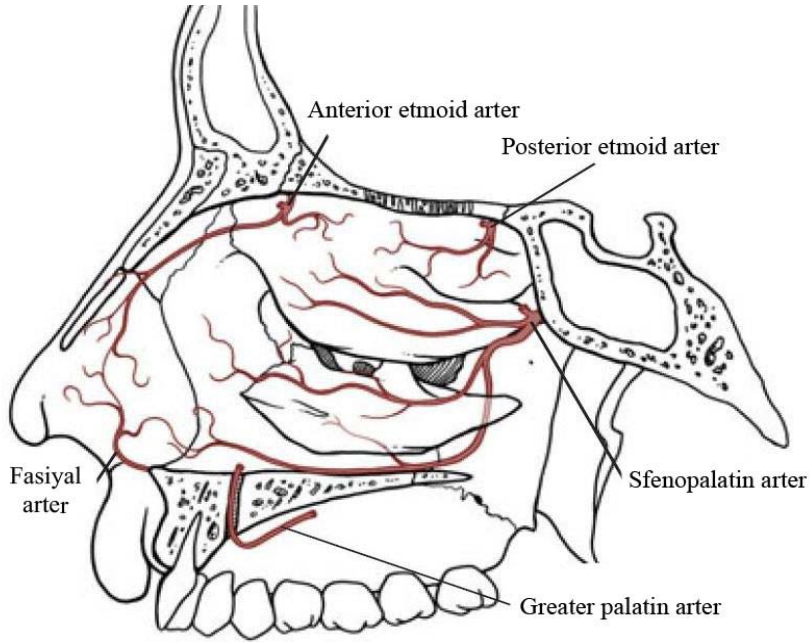
Dorsum nasi'nin üzerini M. nasalis örter (1).

NASUS EXTERNUS (EKSTERNAL BURUN)'UN DAMAR VE SİNİRLERİ:

Arterleri: R. lateralis nasi (A. facialis'in dalı), R. septi nasi (A. labialis superior'un dalı), A. dorsalis nasi (A. ophtalmica'nın dalı) , A. infraorbitalis (A. maxillaris'in dalı)

Venleri: V. facialis ve V. ophtalmica'ya dökülür.

Sinirleri: Deri duyusunu alan sinirler N. infratrochlearis(N. ophtalmicus'un dalı), R. nasalis externi (N. nasociliaris'in dalı), N. infraorbitalis (N. maxillaris'in dalı)'dir. M. nasalis'in siniri ise N. facialis'tir (1).



Şekil 2: Lateral nazal duvarın arteriyel kanlanması (Sinus Surgery Endoscopic and Microscopic Approaches. Levine H.L. , Clemente M.P. Authors .Thieme Medical Publishers Newyork. 2005; 26)

CAVITAS NASI (BURUN BOŞLUĞU):

Burun boşluğu, septum nasi ile iki kısma ayrılır. Burun boşluğu, önde nares ile dışarıya, arkada koana ile nazofarenkse açılır. Koananın sınırlarını, medialde vomer, lateralde processus pterygoideus'un lamina medialis'i, altta os palatinum'un lamina horizontalis'inin arka kenarı, üstte ise os sphenoidale yapar. Her bir burun boşluğunun dört duvarı vardır:

Üst Duvar (Tavan): Önden arkaya doğru nazal kemik, frontal kemik ve etmoid kemiğin lamina cribrosa'sı ve os sphenoidale'nin corpus'u yapar. Bu kemik yapıların ön kısmında burun kıkırdakları yer alır.

Alt Duvar (Taban): Maksilla'nın palatin proçesi ile palatin kemiğin lamina horizontalis'i oluşturur. Alt duvara aynı zamanda palatum durum (palatum osseum, sert damak) denir. Palatum durum, cavitas nasi ile cavitas oris propria'yı birbirinden ayırır. Tabanın ön ucunun 2 cm. arkasında hafif bir çöküntü görülür. Buraya ductus incisivus açılır.

İç Duvar: Septum nasi yapar. Septum nasi, etmoid kemiğin lamina perpendicularis'i, vomer ve cartilago septi nasi'den oluşur.

Dış Duvar: Önden arkaya doğru, maxilla'nın processus frontalis'i, os lacrimale, etmoid kemiğe ait concha nasalis superior ve concha nasalis media ile daha aşağıda concha nasalis

inferior, os palatinum'un lamina perpendicularis'i ve processus pterygoideus'un lamina medialis'inden oluşur (1).

Cavitas nasi'nin dış duvarında concha nasalis superior, concha nasalis media ve concha nasalis inferior yer alır. Bu üç concha ile burun dış duvarı arasındaki açıklıklara meatus nasi superior, meatus nasi medius ve meatus nasi inferior denir. Bu açıklıklara paranasal sinus'lar açılır. Concha nasalis superior'un arka üst tarafındaki çukurluğa recessus sphenoidalis denir. Bazen concha nasalis superior'un üzerinde concha nasalis suprema da bulunabilir. Concha nasalis media kaldırıldığında dış duvarda yuvarlak bir kabartı görülür. Bu kabarıntıya bulla ethmoidalis denir. Bulla ethmoidalis'in alt kısmında önden arkaya doğru uzanan ve ethmoid kemiğe ait olan çıkıntıya processus uncinatus adı verilir. Processus uncinatus ile bulla ethmoidalis arasındaki açıklığa hiatus semilunaris denir (1).

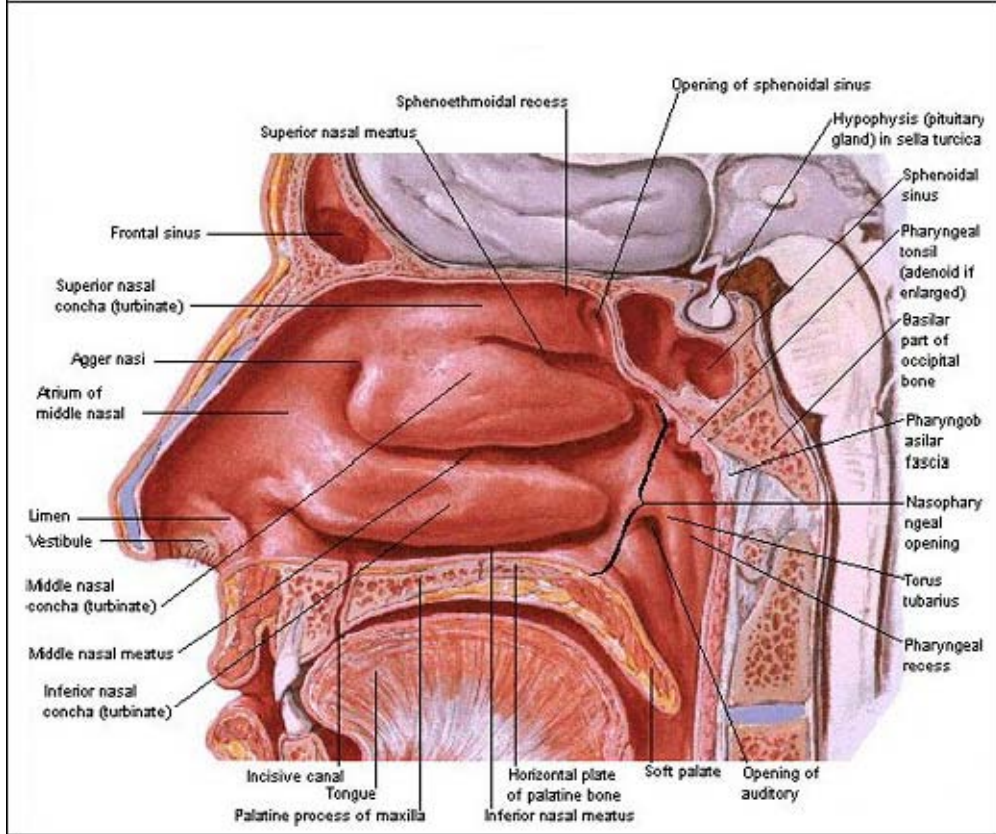
Burun boşluğu fonksiyonel olarak vestibulum nasi, regio respiratoria ve regio olfactoria olmak üzere üç kısma ayrılır:

Vestibulum Nasi: Nares'in iç tarafında, burun boşluğunun hafif geniş olan giriş kısmıdır. Bu kısımdaki deri septi nasi ve yan duvarlardan içeriye doğru kıvrılır. Vestibulum nasi apex nasi'ye doğru daralır, yukarıya ve arkaya doğru limen nasi ile sınırlanır. Limen nasi'yi cartilago septi nasi'nin alt kenarı yapar. Vestibulum nasi dıştan cartilago alaris major ve alae nasi, içten ise crus mediale ile sınırlıdır. Vestibulum nasi deri ile örtülüdür. Deride ter ve yağ bezleri bulunur. Burada bulunan kıllara vibrissae denir. Bu kıllar, solunum havası ile taşınan yabancı cisimlerin burun boşluğunun daha iç kısımlarına geçmesini engeller. Limen nasi'nin üzerinde, meatus nasi medius'un önündeki kısma atrium meatus medii denir. Atrium'un üzerinde ve concha nasalis medius'un önündeki kabarıntıya agger nasi ismi verilir.

Regio Respiratoria: Cavitas nasi'nin vestibulum'un arka kısmında yer alan damardan zengin, parlak, koyu pembe renkli kısmıdır. Solunum ile ilgilidir. Bu bölgede, buruna

gelen hava belli oranda ısınır, nemlenir ve alt solunum yollarına geçer. Bu bölge mukozası çok katlı silyalı prizmatik epitel hücreleri ile kaplıdır.

Regio Olfactoria: Concha nasalis superior'un üstü ve bu concha'ya bakan septum nasi kısımları regio olfactoria ismini alır. Koku duyusu ile ilgili bölgedir. Buradaki mukozanın rengi gri-sarıdır. Bu bölgede koku hücreleri ile onların uzantıları olan fila olfactoria ve destek hücreleri bulunur. (1)



Şekil 3. Nazal Lateral Duvar (Atlas of Human Anatomy. Netter F.H. Author. Elsevier Medical Publishers. 2005; 66)

CAVITAS NASI (BURUN BOŞLUĞU)'NİN DAMAR VE SİNİRLERİ:

Arterleri: A. Ethmoidalis anterior, A. ethmoidalis posterior (a. Ophthalmica'nın dalları) burun boşluğu tavanını, cellula ethmoidalis'leri ve sinus frontalis'i besler. A. sphenoplatina (A. Maxillaris'in dalı) konkaları, meatusları, septum nasi'yi ve sinus sphenoidalis'i besler. R. septi nasi (A. labialis superior'un dalı) vestibulum bölgesindeki septum nasi'yi besler. A. alveolaris superior posterior, A. infraorbitalis (A. maxillaris'in dalları) sinus maxillaris'i besler. R. pharyngeus (A. maxillaris'in dalı) sinus sphenoidalis'i besler (1).

Venleri: Submukoza tabakasında zengin bir ven pleksusu bulunur. Bu ven pleksusu bilhassa concha nasalis media, concha nasalis inferior ve septum nasi'nin alt kısmında lokalizedir. Bu venler V. facialis, V. sphenopalatina ve V. ophtalmica'ya dökülür. Foramen caecum'un kapanmadığı durumlarda cavitas nasi'nin venlerinden biri sinus sagittalis superior'a açılır (1).

Sinirleri: N. ethmoidalis anterior (N. nasociliaris'in dalı) septum nasi ve dış duvarın ön tarafının duyusunu alır. N. alveolaris anterior superior (N. maxillaris'in dalı) concha nasalis inferior ve meatus nasi inferior'un ön kısmının duyusunu alır. N. nasopalatinus (N. maxillaris'in dalı) septum nasi'nin orta kısmının duyusunu alır. N. palatinus major (N. maxillaris'in dalı) dış duvarın arka tarafının duyusunu alır. N. olfactorius regio olfactoria mukozasında dağılır. Koku duyusu taşır. Ganglion pterygoplatinum'dan gelen dallar tavan ile septum nasi'nin arka ve üst kısımlarının duyusunu alır (1).

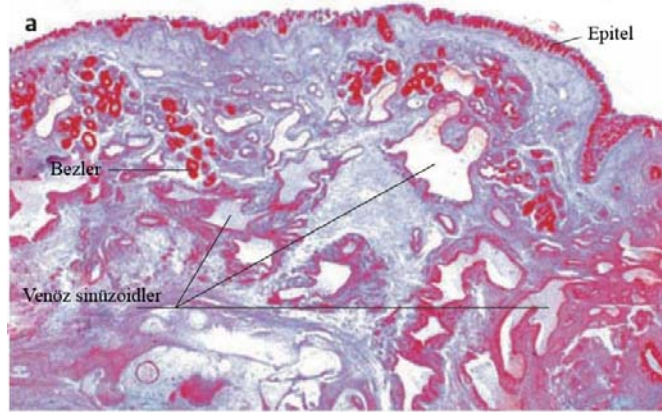
Nasus Externus ve Cavitas Nasi'nin Lenfatikleri: Nodi lymphatici submandibulares'e, nodi lymphatici parotidei'ye, nodi lymphatici buccales'e ve nodi lymphatici cervicales profundi'ye dökülür (1).

3.2. NAZAL HİSTOLOJİ:

Nazal kavitenin 2/3 posterior kısmının büyük bir bölümü, Goblet hücreleri içeren yalancı çok katlı silyalı kolumnar epitel ile döşelidir. Çok sayıda müköz ve seröz gland

içeren müköz membranın lamina propria katı, altta periost veya perikondriuma yapışıktır. Lamina propria ile solunum yolu epitelini ayıran basal membran diğer bölgelerinkinden daha kalındır. Müköz membranın lamina propriası normalde oldukça vasküler yapıdadır.

Alt konkanın ışık mikroskopik kesitlerinde, intakt epitel altında, 10–15 nm kalınlığında kalın homojen bazal membran izlenir. Elektron mikroskopide, bazal membranın, subepiteliyal bazal lamina ve kalın kollajen liflerden oluştuğu gözlenir. Bazal lamina, epiteliyal hücrelerin, bazal hücre membranına paralel uzanmakta, 100 nm kalınlığında lamina densa ve 60 nm. kalınlığında lamina rara' dan oluşmaktadır. Lamina rara, lamina densa ve bazal epiteliyal membran arasında uzanır. Konka hipertrofisi veya inflamasyonu bulunan hastalarda, bazal membran fibrilleri arasında inflamatuvar hücre (granulosit, monosit ve lenfosit) infiltrasyonu izlenir. Anteriorda, vestibül, keratinize çok katlı yassı epitel ile döşelidir. Vestibülün kaudal kısmında kıl follikülleri, ter ve yağ bezleri içerir. Biraz gerisinde, keratinize epitel, non-keratinize yassı hücreli epitel haline gelir. Daha da gerisinde epitel tabakası düzleşir ve nihayet yalancı çok katlı siliyalı kolumnar epitel başlar. Üst konkanın süperior kısmını ise siliyasız kolumnar epitel olan, olfaktör epitel döşemektedir. Süperfisiyal subepiteliyal tabaka, zengin kapiller ağ ile bitişiktir. Daha derindeki arterioller, periglandüler kapillerleri beslerler. Kapiller ve venüller arasında, sayısız venöz sinüs ve boşluklar vardır. Bunlar, kapillerler tarafından her iki sıra arteriollere birleştirilir. Bu sinüs ve boşlukların duvarı, elastik fibrillerle desteklenmiştir ve sirküler ve spiral tarzda seyreden ve otonom sinir sistemi kontrolünde çalışan düz kas lifleri bulunmaktadır. Bu kas lifleri, vücudun fizyolojik ihtiyaçlarına bağlı olarak vazokonstriksiyon ve vazodilatasyonu sağlamaktadırlar. Sinüslerin distal uçlarında sfinkter gibi görev yapan sirküler kas demeti içerirler. Bu sinüslerin engorjmanı, erektil bir yapı oluşturur. Bu yüzden alt ve orta konkayı çevreleyen bu doku için "erektil doku" terimi sıklıkla kullanılmıştır. Bu vasküler yapı, özellikle alt konkada bulunmakta, daha az oranda olmak üzere, orta konka, üst konka ve septumda bulunmaktadır (2, 3).



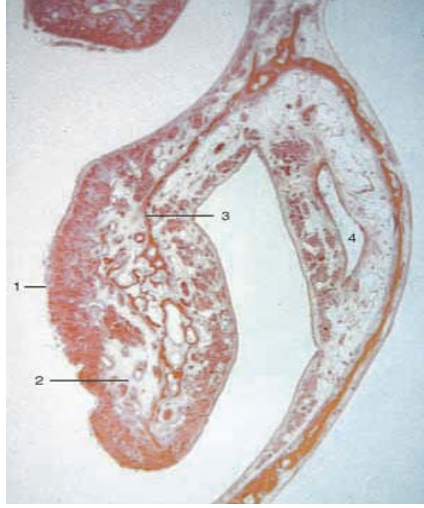Şekil 4: Nazal mukozada lamina propria yapısını gösteren histolojik kesit (Basic Otorhinolaryngology. Probst R., Grevers G., Iro W. Authors. Thieme Medical Publishers Newyork. 2006;13)

Konkalar, goblet hücreler içeren yalancı çok katlı silyalı kolumnar epitel ile örtülüdür. Bunun istisnaları ise alt konkanın ön ucu ve üst konka lateral yüzüdür. Alt konka ön ucunda örtü, nazal vestibülde olduğu gibi keratinize olmayan yassı epiteldir. Üst konka lateral yüzü ise olfaktör mukoza ile örtülüdür (4, 5).

Konka histolojisinin önemli bir karakteristik özelliği de mukozada yer alan çok sayıda ince duvarlı düz kaslar tarafından çevrili venöz sinüslerin bulunmasıdır (Şekil 4, 5). Bu venöz sinüsler konkaların mukozasının normal mukozadan çok daha kalın olmasına neden olmaktadır. Alt konkada venöz sinüsler, orta konkada ise submukozal bezler daha fazladır. Parasempatik innervasyon ve bazı nöropeptidlerin uyarımı ile venöz sinüsler kanla dolar, mukozanın kalınlığı normalin çok üzerine çıkar, dolayısıyla konka büyüklüğü artar (6).

Nazal kavitenin olfaktör segmenti ise koku duyusu için özelleşmiş olfaktör epitel ile kaplıdır. Olfaktör nöroepitel; kribriform lamina, süperior konka ve septumun üst bölümünü kaplar. Yaklaşık her bir nazal pasajda 200-400mm² yer kaplayarak nazal mukozanın %2.5-3'ünü meydana getirir. Lamina propriada; mukus salgılayan tubuloalveoler bowman bezleri, kan damarları, bağ dokusu, olfaktör nöronların aksonları bulunur (7).

Paranasal sinüsler de solunum epiteli ile kaplıdır ve solunan havanın ısıtılması ve nemlendirilmesinde fonksiyon görürler. Yine solunum epiteli ile kaplı olan nazofarenks ise epitel altında bulunan çok sayıdaki lenfoid doku ile inhale edilen havada bulunan antijenlere karşı koruma sağlar (8).



Şekil 5: Alt konkanın histolojik kesiti (Functional Reconstructive Nasal Surgery. Huizing E.H. ,de Groot J.A.M. Authors. Thieme Medical Publishers Newyork. 2003;35)

3.3. NAZAL EMBRİYOLOJİ :

Dördüncü haftanın sonunda, nöral krest kökenli mezenşimden ibaret olan ve esas olarak birinci faringeal arkus çifti tarafından oluşturulan fasial çıkıntılar ortaya çıkar. Maksiler çıkıntılar stomadeumun lateralinde, mandibuler çıkıntılar da bu yapının kaudalinde ayırt edilebilirler. Beyin veziküllerinin önündeki mezenşimin proliferasyonu ile oluşan frontonazal çıkıntı, stomadeumun üst sınırını oluşturur. Frontonazal çıkıntının her iki tarafında, ön beynin ventral parçasının inductif etkisi altında ortaya çıkan yerel yüzeyel ektodermal kalınlaşmalar, nazal (olfaktor) plakodlar vardır (9).

Beşinci hafta sırasında, nazal plakodlar invagine olarak nazal çukurları oluştururlar. Bunu yaparken de, her çukuru çevreleyen bir doku kabarıklığı yaratır ve nazal çıkıntıları

oluştururlar. Çıkıntıların dış kenarındaki bu çıkıntılara lateral nazal çıkıntı; iç kenarındakilere de medial nazal çıkıntı denir (9).

Daha sonraki iki hafta süresince, maksiller çıkıntılarının boyutları artmaya devam eder. Eş zamanlı olarak, bu çıkıntılar medial yönde büyüyerek medial nazal çıkıntılarını orta hatta doğru sıkıştırırlar. Sonuçta, medial nazal çıkıntı ve maksiler çıkıntı arasındaki yarık kaybolur ve bu iki yapı kaynaşır. Böylece üst dudak, iki adet medial çıkıntı ve iki tane maksiller çıkıntı tarafından oluşturulmuş olur. Lateral nazal çıkıntılar; üst dudağın oluşumuna katılmazlar. Alt dudak ve çene, orta hatta birleşen mandibular çıkıntılardan meydana gelir (9).

İlk başta, maksiller ve lateral nazal çıkıntılar, derin bir çizgiyle, nazolakrimal oluk ayrılmıştır. Bu oluşun tabanındaki ektoderm solid bir epitelyal kordon oluşturarak, üzerindeki ektodermden ayrılır. Bu kordon kanalize olarak nazolakrimal duktusu yapar. Nazolakrimal kanalın üst ucu gözyaşı torbasını oluşturmak üzere genişler. Kordonun ayrılmasının ardından, maksiller ve lateral nazal çıkıntılar birbirleriyle birleşirler. Böylece nazolakrimal duktus gözün iç köşesinden, burun boşluğunun alt deliğine doğru uzanır hale gelir. Maksiller çıkıntılar daha sonra yanak ve maksiller kemikleri oluşturmak üzere genişlemeye devam ederler (9).

Burun beş adet yüz çıkıntısından meydana gelir: Frontal çıkıntı kemeri, birleşmiş bulunan medial nazal çıkıntılar, burun ucunu ve sırtını ve lateral nazal çıkıntılar da burun kanatları (alae) oluşturur (9).

3.4.NAZAL FİZYOLOJİ:

Burnun önemli fonksiyonları ; alt solunum yolları için havayolu olması, koku duyusunun alınması, lokal enfeksiyona karşı koruma, inspire edilen havanın nemlendirilmesi, ısıtılması ve filtrasyonu, mukosilyer klirens mekanizması ile burnun kendi kendini temizlenmesi ve koruma (protection)dır (10, 11, 12).

İnspire edilen havanın nemlendirilmesi ve ısıtılması, burnun en önemli fonksiyonlarından ve doğrudan konkalarla ilişkilidir. İncpire edilen hava konkaların üzerinden geçtikçe nemlendirilmektedir. Burun bu yolla günde ortalama bir litre su

kaybetmektedir. Bu sıvı sayesinde farengeal ve larengeal mukozal yüzeylerin kayganlığı ve inspire edilen havanın humidifikasyonu sağlanmaktadır. Solunan havanın su buharı ile saturasyon oranını, atmosferik ısı, rölatif nemlilik, solunum hızı, nazal pasajın şekli ve nazal rezistans belirlemektedir (10, 11, 12).

3.4.1. Isı alışverişi:

Burun, hipotalamusun kontrolü altında, vücudun, ısı regülasyon sisteminin bir parçasıdır. Yapılan çalışmalar, dış ortamın ısısı değişkenlik göstermesine karşın, nazal solunum ile farenkse ulaşan havanın ısısının, vücut ısısının 1-2 derece aşağısında olduğunu göstermiştir. İnspire edilen hava ile mukoza arasındaki ısı alışverişi, submukozada lokalize sinüzoidlerin distansiyonu ve kan akışına bağlıdır. Distansiyon derecesi büyüdükçe, inspire edilen havaya ısı geçişi artmaktadır. Burnun ısı koruma özelliği de mevcuttur. Yapılan bir çalışmada, 20 °C de soluma sonrasında burundan ve trakeostomadan ekspire edilen havanın sıcaklığında bir değişiklik izlenmemişken, -12 °C de beş dakikalık soluma sonrasında, burundan ekspire edilen havanın 28 °C, trakeostomadan ekspire edilen havanın 33 °C olduğu saptanmıştır. Bu sonuçlar alt solunum yollarının ısıtıcı etkisini ve burnun ısı koruma yeteneğini göstermektedir (10, 11, 12).

3.4.2. Humidifikasyon (Nemlendirme) :

İnspire edilen havanın ısıtılması, humidifikasyon için çok önemlidir. 0 °C de hava hiç su taşımazken, ısı 20 °C den 37 °C ye çıktığında su taşıma kapasitesi iki katına çıkar, inspire edilen havaya katılan sıvının tamamı, ekspirasyonla atılmaz.

Ekspirasyon sırasında buruna gelen havanın ısısı düşmesi kondensasyona sebep olur, böylece, nemlilik büyük oranda korunmuş olur. Çok soğuk havalarda burundaki kondense olan nemin burundan damlaması, bunun bir örneğidir. İnspire edilen havanın nemliliği, mukus ve siliyalar için de önemlidir. Kuru hava, mukusun dehidrasyonuna ve daha viskoz hale gelmesine sebep olur. Siliyalar, ancak belli viskozitedeki mukusu itebilmektedirler, dehidrasyonla viskozite arttıkça bu hareket azalır ve nihayet durur. Bu yüzden, kış aylarında akut üst solunum yolları enfeksiyonlarının sık görülmesi, ısı ve nemdeki ani değişikliklere bağlanmaktadır (10).

3.4.3. Koku alma :

Humidifikasyon, koku almada da önemli rol oynamaktadır. Koku alma esas olarak kimyasal bir olaydır. Kokucu materyalin kokusunun alınması için, solüsyon halinde olmalıdır. Olfaktör epitel, kuruluğa son derece hassastır. Nazal kuruluğun kronik formları, sıklıkla anosmi ile birliktelik göstermektedir. İnspire edilen havaya bir günde eklenen su miktarı 1000 ml kadardır. Bu miktar, tidal volüm, dış ortamdaki havanın nem oranına, ısıya ve burnun ısı değişim özelliklerine bağlıdır (10, 12).

Humidifikasyonda kullanılan sıvı, buruna, intravasküler boşluktan gelmektedir. Hidrostatik basınç sayesinde, kapillerlerin arteriyel uçlarından itilmekte, basit difüzyonla yüzeye ulaşmaktadır. Mukozanın konjesyonuna sebep olan faktörler aynı zamanda, mukoza yüzeyindeki su miktarının artmasına da neden olur. Sinüsoid distalindeki sfinkterin konstrüksiyonu, kapiller basıncın artması, bu yolla hidrostatik basıncın artması ve filtrasyona sebep olur. Suyun bir kısmı da, glandların aktif sekresyonuyla sağlanır. Burun solunumuyla inspire edilen havanın, trakeaya geldiğindeki rölatif nem oranı % 85 – 95 oranındadır. Bu değerdeki rölatif nem oranı ideal orandır. Bu rakamlar, alt solunum yollarının, inspire edilen havaya az miktar su verdiğini göstermektedir (10, 12) .

3.4.4. Koruma :

Burnun koruma görevi esas olarak, yüzeyini kaplayan mukus katı sayesinde başarılmaktadır. Lokal olarak üretilen mukus, vestibülün gerisindeki tüm nazal mukozayı kaplar ve koanadan ayrılacağı yerde, yutma veya ekspektorasyon için bir kılıf gibi süpürülür. Anteriyorda, silyaların bittiği yerde mukusun ilerleme hızı ancak dakikada 1-2 mm. iken, posteriorda dakikada 10 mm. hızda ilerletilir ve nazal kavitenin posterior bölümünde mukus her on dakikada bir yenilenir. Siliyalı hücrelerin her biri, 12-20 silya içermekte olup, mukusun itilme gücü silyalar sayesinde sağlanır. Silyalar epitelin lüminal ucundan mukus içerisine uzanmakta, her bir siliya araba tekerleği tarzında dizilmiş, santralde bir çift, periferinde 9 çift filaman içermektedir. Siliyar vuru, hızlı, güçlü, ileri doğru, itici hareketini daha yavaş düzelme hareketi izler. Bu siklus dakikada yüzlerce kez tekrarlanır (10, 12).

Mukus, önceleri lizozim olarak bilinen, muramidaz ve sekretuar immunoglobulin olan Ig A içerir. Muramidazın, bakteri hücre duvarını yıkma özelliği vardır. Sekretuar immunoglobulin, üst solunum yollarının enfeksiyondan korunması bakımından önemli bir işlev görür (10, 12).

Burnun bir diğer koruma fonksiyonu, inspire edilen, bakteri, virüs, inert maddeler ve toksinlerin nazal mukozada tutmasıdır. Bu partiküller, mukus ile temas edince tutulup, yutulmak üzere nazofarenkse doğru itilmektedir. Lateral nazal duvarda konkaların da bulunması, yüzey alanını yaklaşık iki katına çıkarmakta, partiküllerin, mukoza ile teması kolaylaştırmakta ve mukusta birikmeleri kolaylaştırmaktadır. Makroskobik partiküller ise, vibrissae tarafından tutulmaktadır.

İnspire edilen havanın temizlenmesi iki yolla sağlanmaktadır: birincisi; inspire edilen partiküllerin, solunum yolu epitelini kaplayan mikroskobik müköz kata direkt çökmesi, ikincisi ise yoğun olarak vücudun yüzeyinde bulunan elektrostatik yük sayesinde sağlanmaktadır. İncpire edilen partikül ve burun farklı elektrik yüklerine sahip olduğunda absorpsiyon meydana gelmektedir (10, 12).

Burnun kendi kendini temizlemesi mekanizması da önemlidir. Bu işlev tam olarak yerine gelmiyorsa inspire edilen havanın filtrasyonunun bir önemi kalmaz. Bu temizleme, mikroskobik müköz kat ve siliyalar tarafından sağlanmaktadır. Respiratuar epitelin siliyaları, müköz katın hareketini sağlamakta, partikül ve bakteriler içerisinde depolanmakta, dakikada yaklaşık 1 cm. hızla farenkse doğru itilmekte ve sonunda yutulmaktadır (10, 12).

3.4.5. Burnun konuşma üzerine olan etkisi :

Sesli harflerin çıkarılması veya bu seslerin değiştirilmesinde, burnun bir fonksiyonu yoktur. Ancak, nazal kavite, belirli ünsüzlerin söylenmesi sırasında, ek bir rezonans odası olarak görev yapar. Nazal ünsüzler; “m” ve “n” nin söylenmesi sırasında, velofarengeal bölge açıktır ve ses, ağızdan çok burun yoluyla çıkarılır. Nazal kavite veya nazofarenks obstrükte ise, obstrüksiyonun derecesine bağlı olarak, *denazal konuşma* meydana gelir (10, 12).

3.4.6. Solunum Fonksiyonu :

Anterior nares, horizontal olarak yerleşmiştir ve inspire edilen havayı, yukarı ve mediale, konkaların ön uçlarına doğru yönlendirir. İmpire edilen hava yaklaşık 60 derece dik konumda anterior naris yoluyla saniyede 2-3 m. hızla girer. Vestibülün son kısmı (*ostium internum*) olarak adlandırılır ve tüm havayolunun en dar ve en dirençli bölümüdür. İmpire edilen hava vertikal doğrultudan horizontal doğrultuya doğru yön değiştirir. Bu noktada, inspiratuar havanın hızı, saniyede 12–18 m'ye ulaşır. Ostium internumu geçtikten sonra havanın akış hızı tekrar azalır ve 2-3 m/sn hızda nazal kavite içerisine dağıldıktan sonra, rölatif olarak daha geniş olan posterior narese ulaşır. Ekspire edilecek hava posterior koanaya geldiğinde, nazal vestibüldeki rezistans, koananın altında ve burun çatısında havanın yeniden sirküle olmasıyla geniş girdap oluşmasına sebep olur. Naresin, büyüklüğü ve şekli, nazal hava akışı ve direncinde önemli rol oynar. İmpirasyon sırasında, burunda, semirijit vestibuler duvarı kollapse etmeye zorlayan basınç düşüşü oluşur. Bu durum *Bernoulli Prensibi* ile açıklanmıştır. Akışkanın geçtiği tüpün çapı küçüldükçe akışkanın hızı artmakta, basıncı düşmektedir. Daha geniş çaplı tüpte, akışkan hızı azalırken, akış, laminar tarzda olmaktadır (10, 12).

Her bir nazal kavitenin rezistansı zamanla sürekli değişmekle birlikte, total nazal rezistans rölatif olarak sabit kalmaktadır. Ekspirasyon sırasındaki nazal rezistans, inspirasyon sırasındaki rezistans değerinden daha büyüktür. Buna sebep olarak, inspirasyon sırasında burun içerisinde daha az türbülans olması gösterilmiştir. Bunun bir diğer sebebi de, inspirasyon sırasında dilatör kasların kasılmasıyla, anterior naresin dilate olmasıdır. Düşük akım hızında, nazal rezistans ekspirasyonda daha büyük iken, peak akım hızında bu durum tersine döner. Bu durum, peak akım hızlarında, oluşan alar kollapsa bağlıdır. İmpiratuar akım hızındaki küçük bir artış, alar kollaps nedeniyle akıma karşı rezistansı artırmaktadır (10, 12).

3.4.7. Nazal siklus :

İki havayolu pasajı içeren burun, sırasıyla bir tarafın, konjesyon, öteki tarafın dekonjesyonu ile ayrı iki organmış gibi işlev yapmaktadır. Konjesyon ve dekonjesyonun sırasıyla değişimi, her 20 dakika ile 3 saatlik bir süre ile tekrarlamakta ve "nazal siklus" olarak bilinmektedir. Açık olan burun tarafı çalışırken öteki taraf istirahat etmektedir.

Normalde insanlar, istirahat eden taraf üzerinde uyurlar. Siklusun konjesyon fazı çok uzun olmadıkça farkedilmez. Ancak konjesyon fazının uzadığı durumlarda hastalar, önce bir tarafın daha sonra da karşı tarafta burun tıkanıklığından yakınırılar. Yaş ilerledikçe siklus azalmaktadır. Bu azalma yaşla beraber oluşan mukozal atrofiye bağlanmaktadır (10, 12).

3.4.8. Nazal vazomotor reaksiyon:

Nazal vazomotor reaksiyon, burun içini döşeyen mukozanın şişmesidir. Bu durum, nazal obstrüksiyon, yüzey alanının artması, sekresyonların artması ve bazen hapşırmaya neden olur. Normal ve patolojik şartlar altında en önemli vazodilatör madde parasempatik sinir uçlarında üretilen asetilkolindir. Hipotalamustaki otonom sinir sistemi nükleusundan çıkan parasempatik lifler, V. ve VI. kranial sinirler yoluyla nazal mukozada septum ve konkalar üzerinde dağılmaktadır. Güçlü bir vazodilatör olan asetilkolin, bu sinir uçlarından salınmakta, 30 milisaniye içerisinde asetilkolinesteraz enzimi tarafından parçalanmaktadır. Asetilkolinesterazın asetilkolini parçalama etkisi bazı maddeler tarafından değiştirilmektedir. Kalsiyum ve magnezyum iyonları, esterazın etkisini artırarak, asetikolinin daha hızlı parçalanmasına sebep olur. Östrojen ve daha az oranda olmak üzere testosteron, asetilkolinesterazın etkisini azaltır. Böylece asetikolinin etkisi uzar. Asetilkolin üretimi ve onun parçalanması arasındaki denge, "asetikolin aktivitesinin seviyesi" olarak alandırılmakta ve bu aktivite seviyesi, nazal vazomotor reaksiyonun süre ve derecesini saptamaktadır (3, 10, 11, 12).

3.4.9. Nazopulmoner refleks:

Burun ve nazofarenksin stimülasyonu ile üst solunum yollarındaki reseptörlerin aracı olduğu sinirsel mekanizma ile bronkodilatasyon oluşurken, farenksin stimülasyonu ile önemli derecede değişiklik olmamakta, larenks ve trakeanın stimülasyonu ile bronkokonstrüksiyon gözlenmektedir. Burundan hava akışının oluşturduğu stimulus, aynı taraftaki akciğerin ekspansiyonuna sebep olurken benzer şekilde, akciğerin kompresyonu, aynı tarafta, nazal obstrüksiyon oluşturmaktadır. Hipotalamus merkezli bu refleks arkı, nazopulmoner refleks olarak bilinmektedir. Nazal obstrüksiyon varlığında, bu, nörolojik

refleks sebebiyle, larenks ve trakeobronşial bölgede daralma ile birlikte, pulmoner kompliyans azalmakta, pulmoner rezistans artmakta, arteriyel hipoksemi oluşmaktadır (13, 14, 15).

3.5. KONKA HİPERTROFİLERİ :

Konkalar, solunan havanın nemlendirilmesi ve ısısının ayarlanmasında önemli görevleri olan anatomik yapılardır. Sempatik ve parasempatik sistem, fizyolojik ihtiyaçlara göre, konka yapısındaki erektil doku içerisindeki kanı azaltıp çoğaltarak, konka boyutunu değiştirirler (16, 17). Allerjik rinit veya viral enfeksiyon gibi patolojik durumlarda, sıvı kapillerlerden ekstrasellüler boşluğa çıkarak konkada şişmeye sebep olmaktadır. Konjesyona bağlı gelişen alt konka büyümesi veya alt konkanın mukoza ve submukozasının kronik hipertrofisi burun tıkanıklığına sebep olmaktadır. Orta konkadaki konjesyonun ise, nadiren nazal obstrüksiyona katkısı olmaktadır (16, 17, 19). Burun tıkanıklığı, kulak burun boğaz hekiminin, günlük uygulamalarda en fazla karşılaştığı yakınmalardan biridir. Bu hastalarda, burundan nefes almada güçlük ya da burundan hiç nefes alamama, ağızdan nefes alıp verme, ağız ve boğazda kuruma, genel vücut yorgunluğu, horlamanın da eşlik ettiği uyku bozuklukları hatta bazen apne nöbetleri bulunabilir. Burun tıkanıklığı olan hastaların büyük bir çoğunluğunda nazal obstrüksiyon nedeni, konka disfonksiyonudur. Alt konka hipertrofilerine bağlı kronik nazal obstrüksiyonun etiolojisinde genellikle perennial allerjik rinit ve vazomotor (non-allerjik) rinit vardır. Bu hastalardaki konka hipertrofisi genellikle bilateraldir ve sebebi, alttaki dokularda hipertrofisi olmaksızın, mukozanın kalınlaşmasıdır (16).

Nonallerjik rinitlere bağlı konka hipertrofilerinde;

1-İlaça bağlı rinit: Antihipertansif ilaçlar: Rezerpin, guanetidin, sülfametildopa, propranolol, hidroklorit gibi sempatik blokaj yapan ilaçlar nazal konjesyon oluşturarak konka hipertrofilerine neden olurlar (11, 12, 15, 17).

Burun damlaları, dekonjestan ve semptomimetik damlalar vazokonstriksiyon etkileri nedeniyle uzun süreli kullanıldığında nazal mukozada iskemi oluştururlar. Bu sırada güçlü

vazodilatör etkisi olan metabolizma ürünleri birikerek, rebound rinitler oluşur. Bu tablonun diğer ismi ‘rinitis medikamentoza’ dır (11, 12, 15, 17).

Doğum kontrol hapları, östrojen vazoaktif özelliği nedeniyle konkaların vasküler sisteminde genişlemelere sebep olarak hipertrofilere yol açarlar (11, 12, 15, 17) .

2-Hamilelik ve premenstrual dönem: Bu dönemlerde endojen östrojen artmasına bağlı nazal mukozadaki vasküler genişlemeler konka hipertrofilerine dolayısıyla burun tıkanıklığına neden olur (11, 12, 15, 17).

3-Hipotiroidi: Hipotiroidili hastalarda sempatik sistemin hipoaktivitesi sonucu parasempatik sistemin dominansı ortaya çıkar ve sonuçta konkalarda vasküler dilatasyon oluşur (11, 12, 15, 17).

4-Emosyonel nedenlere bağlı: İnsanların yaşamlarındaki dalgalanmalar sonucu otonomik vasküler dengede değişiklikler olabilir. Bu tür kişilerde konka hipertrofisinin yanı sıra vasküler baş ağrısı da vardır (11, 12, 15, 17).

5-Isı değişikliğine bağlı: Çevresel ısı değişiklikleri nazal pasajı etkiler. Sıcak, vazodilatasyon; soğuk, vazokonstriksiyona neden olur. Konka vasküler sisteminde de benzer olaylar olur ve hipertrofiler gelişir (11, 12, 15, 17).

6-İrritasyona bağlı: Akut veya kronik olarak açığa çıkan toz, gaz, kimyasal maddelere bağlı vazomotor reaksiyon gelişir. Sigara dumanı hipertrofiyi uyaran en önemli nedenlerden biri olarak kabul edilmektedir (11, 12, 15, 17).

7-Paradoksal nazal obstrüksiyon ve nazal siklus: Yetişkinlerin %80'inde konkalarda sıklık olarak değişen konjesyon ve dekonjesyon durumu vardır. Bu siklus otonom sinir sistemi tarafından oluşturulan bir vazomotor fenomendir. Başka nedenlere bağlı obstrüksiyon nedenlerine birde bu siklus olayı eklenince problemler ortaya çıkar (11, 12, 15, 17).

8- Hava akımı obstrüksiyonuna bağlı:

Larenjektomi ve trakeostomi rinitleri: Nazal kavitenin nemlendirici ve ısıtıcı fonksiyonlarının ortadan kalkması mukus hareketlerini etkiler ve bir vazomotor reaksiyon oluşur. Bu durumda konka vasküler yatağı kaybolur, vasküler atoni olur, konkalar şişer. Bu tablo en sık larenjektomili hastalarda görülür (11, 12, 15, 17).

Koanal atreziye ve adenoid vejetasyon hiperplazisine baęlı rinitler: Koanal atrezili hastanın nazal mukozası larenjektomili hastalara benzer. Postnazal drenajın olmaması nedeniyle enfeksiyon riski fazla olan bu hastalarda hava akımının olmaması nedeniyle konkalarda şişme, çamurlaşma ve mukus sekresyon artışı görülür (11, 12, 15, 17).

9-Kompansatris hipertrofik rinitler: Septal deviasyonlu hastalarda deviasyonun konkav tarafında konkanın hipertrofiye olması durumudur. Tek pasajın solunuma açık olması nedeniyle içeriye giren soęuk ve kuru havadan vücudu korumak için kompansatris olarak gelişen bir tablodur. En sık inferior konkada görülür. Konka kemiğinde kalınlaşma, süngerimsi yapısında artış ve orta hatta yönelme vardır. Ayrıca mukozada hipertrofi, derin vasküler yatakta genişleme mevcuttur. Bu hastalarda spontan geriye dönüş yoktur. Septal deviasyon ameliyatı sırasında dięer taraftaki kompansatris mukozaya da müdahale düşünölmelidir. Aksi taktirde postoperatif nazal konjesyon en sık görölen komplikasyon olarak çıkmaktadır. Submüköz rezeksiyon ve septoplasti sonrası burun tıkanıklığının ortadan kaldırılamamasının en önemli sebebi, konka disfonksiyonuna yönelik tedavinin yapılmamasıdır. Septum deviasyonu bulunan hastalarda, genellikle, deviasyon tarafındaki konka hipotrofik, karşı taraf konka hipertrofik durumdadır. Bu hastalarda, septumdaki deviasyonun düzeltilmesinden sonra, hipertrofik konka küçölmekte ve unilateral nazal obstrüksiyona sebep olmaktadır (11, 12, 15, 17).

FİZYOPATOLOJİ :

Konka mukozasında arteriol, arteriovenöz anastomoz, venöz sinüzoid ve venöllerden oluşın kapiller sistem vardır. Kapiller kan bu sistem içinde venöllere girmeden önce sinüzoidlerden geçmektedir. Sinüzoidlerin çevresinde bulunan ince fibrilli düz kas lifleri, otonom sinir sistemi kontrolü altında yaptığı vazokonstrüksiyon ve vazodilatasyon ile bölgesel akım hızını ayarlar. Mukozanın inervasyonu Rittner'in de gösterdiği gibi 5'inci kafa çiftinin 1'inci ve 2'inci dallarından olmaktadır. Parasempatik stimulasyon ile damarlarda vazodilatasyon, buna baęlı konjesyon artışı ve mukus üretiminde artış olur. Sempatik stimulasyon ile vazokonstrüksiyon, nazal hava yolunda artış ve mukus üretiminde azalma olur. Kronik rinitte çeşitli endojen ve eksojen nedenlere baęlı olarak, otonom dengede parasempatik yönde hiperaktivite oluşur ve bunun sonucunda konka hipertrofisi tablosu ortaya çıkar. Bu olay tüm mukozalarda oluşmakla beraber en çok inferior konkada meydana gelmektedir (11, 15, 18).

HİSTOPATOLOJİ:

Kronik rinit zemininde oluşmuş inferior konka hipertrofilerindeki histopatolojik bulguları şöyle sınıflamak mümkündür:

1-Submukozal ödem ve selüler hücre infiltrasyonu (eozinofil, lenfosit, plazma hücreleri).

2-Subepitelyal bazal membranda kalınlaşma ve hyalinizasyon.

3-Stromanın fibroplastik proliferasyonu ile birlikte oluşabilen skuamöz metaplazi.

4-Silyalarda dökülmeler ve kan damarları kesitlerinde genişlemeler.

5-Müköz glandlarda hipersekresyon (14, 15, 17, 18).

3.6. Burun tıkanıklığının değerlendirilmesi :

Burun tıkanıklığının derecesi ve burun solunumu sırasında geçen hava akımının miktarı, hastanın sübjektif değerlendirmesi, rinoskopik muayene veya objektif ölçüm metodları ile değerlendirilmektedir (21).

Nazal rezistansın değerlendirilmesi konusunda indirekt ve direkt ölçüm metodları olmak üzere, iki yöntem tanımlanmıştır.

3.6.1. Higrometrik Metodlar : Bu yöntemin esası; ekspirasyon havası önüne konulan, parlak bir cam veya metal levha üzerinde, ekspirasyon havasının bıraktığı su buharının yüzölçümünü hesaplamak ve her iki burun boşluğunu mukayese etmek esasına dayanır. Bu yöntemle inspirasyon havasına karşı, burun boşluklarının gösterdiği direnç hakkında bir fikir elde edilemez (21).

Sonometrik Metodlar: Ekspirasyon havasının, burun boşluklarından geçerken normal insanda \ fff \ sesi çıkardığını, eğer burun boşlukları permeabilitesi bozulmuşsa, havanın bu engeli geçerken \ şşş \ sesi çıkaracağını bildirerek, bunun ölçü metodu olarak kullanması önerilmiştir (21).

Rosenthal Testi: Hastadan önce, her iki burun boşluğundan birbiri peşi sıra, yirmi zorlu ekspirasyon hareketi yapması istenir; sonra bir burun deliği tıkanır ve aynı işlem

tekrarlanır. Eđer nazal permeabilite bozuksa, solunum sayısı hızlanır ve düzeni bozular; hasta dispneik bir hal alır. İndirekt yöntemlerin günümüzde pratik değeri ve uygulaması yoktur (21).

3.6.2.Direkt Metodlar :

Havayolu açıklığı, rinoskopi, peak flowmetre, osillometri, akustik reflection ve rinomanometri ile değerlendirilebilir (22).

Burun boşluğundan geçen hava, üç özelliđi ile değerlendirilebilir:

1-Burun boşluklarını geçiş süresi

2-Geçen havanın miktarı

3-Burun boşluklarını geçerken uğradığı basınç kaybı.

Direkt metodlar, bu üç karakterden ikisini sabit tutarak, üçüncüsünü ölçmek esasına dayanır. Hava akımının burun boşluklarına giriş anındaki ve nazofarenksteki basınçlarının ölçülmesi, günümüzde uygulanan rinomanometrinin esasını teşkil etmektedir (21).

Klinik uygulamalarda ve araştırmalarda nazal açıklığın objektif değerlendirilmesinde günümüzde; dinamik teknik (rinomanometri olarak adlandırılan ve havayolunun belirli bir bölgesinin proksimal ve distali arasındaki basınç farkı ve respiratuar hava akımının ölçümü) ve statik teknik (rinoskopi veya akustik rinometri olarak adlandırılan ve respiratuar hava akımından bağımsız olarak, belirli bir havayolu bölgesinin lümen boyutlarının ölçümü) uygulanmaktadır (22, 23).

3.6.3.Radyolojik değerlendirme :

Bilgisayarlı tomografi; yapısal kemik anomalileri, septum deviasyonu, nazal fraktür, koanal atrezi, sinüs hastalıkları, konka bülloza, yabancı cisim, alt konkayı değerlendirmede kullanılabilir (24, 25, 26).

Manyetik rezonans yumuşak doku hakkında detaylı bilgiler verir ve nazal kitlelerin değerlendirilmesinde daha yararlıdır. Alt konkanın değerlendirilmesinde kullanılabilir (27).

3.6.4.Pik nazal inspiratuar akım ölçümü :

Bu yöntem noninvaziv, kolay uygulanabilir bir yöntemdir. Yüze giyilen peak flow metre ile inspiriyum sırasında ölçüm yapılır (28). Fizyolojik pik nazal hava akımı, maksimal inspiriyumda bir dakikada geçen litre cinsinden hava miktarıdır. Bu yöntemde transnazal basınç değişiklikleri ölçülemez. Bu ölçümler efor, kooperasyon ve ölçüm yapan kişiye göre değişiklik gösterebilir (29).

3.6.5.Rinomanometri:

Rino(reo)manometri, nazal solunum sırasında, nazal hava akımı (reo) ve aynı zamanda havayolundaki basınç değişimlerini (mano) ölçmede kullanılan spesifik bir işlemdir (23,30).

Rinomanometri, nazal açıklığın objektif bir şekilde değerlendirmesine imkan veren yöntemdir. Uluslararası rinomanometri komitesi, nazal açıklığı, rahat bir ortamda oturmakta iken sadece burnundan soluyan hastada, transnazal basıncın, respiratuar hava akımına oranı olarak tanımlamıştır. Bu orandaki rezistans (R_n), birimi, $\text{Pa} / (\text{cm}^3 / \text{s})$ (veya $\text{kPa} / (\text{l} / \text{s})$) olarak tanımlanmıştır. Nazal açıklığın bu parametresi ve R_n değeri, rinoskopik bulgularla daha iyi korele iken, kronik nazal obstrüksiyonun hasta tarafından sübjektif değerlendirmesiyle daha kötü korelasyon gösterir. Nazal rezistans değeri, doğrudan ölçülememektedir. Direkt ölçülen hava basıncı ve hava akışı değerleri, Ohm kanunu'na uyarlanarak rezistans değeri ölçülebilmektedir ($R_n = P / V$). (R_n ; cm.H₂O/LPS, P: basınç farkı; cm.H₂O, V: akış; LPS).(31) Hava akışı değerleri, genellikle maskeye birleştirilen pnömotakometre tarafından ölçülmektedir (30).

Basınç / akım ilişkisinin matematiksel bir açıklaması olmamasına karşın, 100 Pa değerindeki transnazal basınçta elde edilen basınç/akım eğrisi rezistans değerinin ölçülmesine imkân sağlar. Değeri 150 Pa olan transnazal basınçtaki basınç / akım oranından hesaplanan R_n değeri % 20 daha fazla bulunmaktadır. 100 Pa ve 150 Pa değerindeki referans transnazal basınçlar yaygın olarak kullanılmakta, 150 Pa değerindeki

transnazal basınç en yaygın olarak anterior rinomanometride kullanılmaktadır. Nazal vazomotor reaksiyonun, rinomanometri sonuçlarını etkilememesi amacıyla işlem, nazal mukoza dekonjesyonu sonrası yapılmaktadır. Nazal mukozanın dekonjesyonu, sempatomimetik ajanlarla veya egzersiz ile sağlanmaktadır (32). Hava akışına karşı rezistans ölçümü konvansiyonel olarak, düşük basınç gradienti ve düşük hava akımı şartlarında yapılmaktadır (33). Rinomanometri, değişik metodlarla yapılabilmektedir; anterior rinomanometride, basıncı ölçen alet, nazal vestibülün ön ucuna, posterior rinomanometride, nazofarenks ve eksternal nazal açıklık arasındaki transnazal basıncı ölçmek için kullanılan basınç transducer'i hastanın ağızına yerleştirilmiştir (22, 30). Postnazal rinomanometride basınçlar ince bir katater yoluyla kaydedilmektedir. Katater lidokain jel ile kayganlaştırılmakta ve nazal kaviteden nazofarenkse doğru, 8 cm. kadar ilerletilmektedir. Aktif rinomanometride, basınç ölçümü için nazal kaviteden geçmesi gereken hava akımı, hastanın kendi solunum çabasına bağlı iken pasif rinomanometride, eksternal pozitif bir basınç kaynağından, hastanın nazal kavitesi boyunca sabit bir hava akımı geçirilerek ölçüm yapılmaktadır. Uninazal rinomanometride bir nazal kavitede değerlendirme yapılırken, binazal rinomanometride, her iki havayolu aynı anda değerlendirilmektedir.

Rinomanometri yapılırken ağızlık (nozzle) veya maskeler kullanılmaktadır. Maskelerin, full-face tip, anestetik tip ve scuba tip maskeler olmak üzere çeşitleri vardır. Rinomanometrinin klinik değeri konusunda tartışmalı çalışma sonuçları bulunmaktadır. Nazal obstrüksiyonun objektif olarak saptandığını savunan çalışmalar yanısıra, rinomanometri sonuçlarının hastanın semptomları ile korelasyon göstermediği ve klinik değerinin bulunmadığını savunan çalışmalar bulunmaktadır (22,30).

Nazal obstrüksiyonunu değerlendirilmesinde, en kabul gören parametre, rezistans değeridir. Rinomanometri sonuçları değerlendirilirken, elde edilen rinomanogramda basınç değerlerini gösteren x eksenindeki 200 Pa noktasından geçen çemberin rinomanogram eğrisi ile kesiştiği noktadan ölçülen rezistans değeri klinik çalışmalar için uygun bulunmuştur (34).

Rinomanometride, tek taraflı rezistans değeri, erişkin erkeklerde, 0.25 Pa / (cm³/s)' nin altındadır (1cmH₂O yaklaşık olarak 100 Pa değerindeki basınç değerine eşittir) (35). Tek taraflı rezistans değeri 0.25 Pa / (cm³/s) ve/veya total nazal rezistans değeri 0.09 Pa / (cm³/s)' nin üzerindeki değerler patolojik kabul edilmektedir. Tek taraflı rezistans değeri

0.35 Pa / (cm³/s), total nazal rezistans değeri 0.1 Pa / (cm³/s)' nin üzerinde olan hastalarda ciddi nazal obstrüksiyon eğilimi olmakta, bu rezistans değerlerinin sırasıyla 0.2 Pa / (cm³/s) ve 0.05 Pa / (cm³/s)' nin altında olan hastalarda genellikle nazal obstrüksiyon bulunmamaktadır. Tek taraflı rezistans değerin, 0.2 -0.35 Pa / (cm³/s), total nazal rezistans değerin 0.05 -0.1 Pa / (cm³/s) arasında olan hastalarda cerrahi tedavi endikasyonunun rinoskopik bulgulara ve cerrahın tecrübesine bağlı olduğu belirtilmiştir (36). Ancak, nazal rezistansı gösteren bu değerlerin, rinomanometri öncesi sağlanan nazal dekonjesyon derecesi ile ilişkili olduğu unutulmamalıdır (37).

3.6.6.Akustik rinometri :

Hava yolu lümen boyutlarının ölçülmesini sağlayan akustik rinometri, akustik yansıma prensibiyle çalışır. Kısa süreli istemli nefes tutma sırasında yansıyan ses sinyallerinin bilgisayara aktarılmasıyla, nazal havayolu boyutları hakkında monitör görüntüsü elde edilmektedir. Alerjen tesbiti araştırmalarında, kısa süreli mukovasküler değişikliklerin bulunması durumunda veya entübasyonun istenmediği hastalarda tercih edilmektedir. Akustik rinometri, rinomanometriye göre daha az invaziv ve daha kısa sürede yapılmaktadır. Anterior naresten, posterior koanaya kadar, seçilen segmentlerin, boyutları çapraz kesit alanları ve mukozal volüm değişiklikleri, santimetre küp olarak ölçülebilmektedir. Nazal obstrüksiyon derecesinin objektif değerlendirme yöntemleri, birbirlerini tamamlayıcı yöntemler olarak değerlendirilmekte ve sonuçları birlikte değerlendirildiğinde, nazal yapı ve fonksiyon hakkında değerli bilgiler vermektedir (23, 35).

3.6.7.Odiosoft-rhino :

Bu yöntem yeni bir teknik olup, nazal hava akımı ile oluşan ses frekansını dönüştürerek kesitsel alan ölçümü yapar. Teorik olarak hava akımı ile türbülans artığında yüksek frekanslı bir ses oluşmaktadır. Seren tarafından geliştirilmiş bir teknik olup mikrofon, nazal prob, ses kartı ve bir bilgisayar kullanılmaktadır. Bu yöntemle hava akımı sırasında oluşan ses ölçümü ile değerlendirme yapılırken, akustik rinometride yansıyan sesin ölçümü ile kesitsel ölçüm yapılır (29).

3.7.KONKA HİPERTROFİLERİNDE TEDAVİ YÖNTEMLERİ :

Konka hipertrofilerinde tedavi şekli medikal veya cerrahi olmak üzere 2 çeşittir:

3.7.1. Medikal Tedavi :

a) Etiyolojiye bağlı olarak nazal mukozada hiperreaktiviteye neden olan sigara dumanı, kirli hava, toz, hayvan tüyleri, çiçek tozları gibi provokatörler ortadan kaldırılır. Uyumun başının 30 derece yukarıda kalmasını sağlayacak yüksek yastıkların kullanılması önerilir (19,38).

b) Farmakolojik Tedavi:

Antihistaminikler : Histaminin H₁ reseptörleri ile birleşmesini engelleyerek mukus sekresyonunu, kaşıntıyı ve vazodilatasyonu azaltır. Nazal konjesyonu azaltmada daha az etkilidir (39).

Adrenerjik ve antikolinergikler: Adrenerjik (sempatomimetik) ilaçlar alfa adrenerjik reseptörleri uyararak vazokonstriksiyona neden olurlar. Ancak yan etkilerinin fazla olması nedeniyle klinik kullanımı yaygın değildir (40).

Mast hücre stabilizörleri :

Disodyum kromoglikat: Mast hücresinin degranülasyonunu engelleyerek histamin salınımını inhibe eder. Daha çok alerjiye bağlı hipertrofilerde hapşırık, burun kaşıntısı ve akıntısı ile nazal konjesyonu önlemede etkilidir (41).

Kortikosteroidler: Özellikle topikal preparatlar vazoaktif mediatörlerin sebep olduğu lokal inflamatuvar cevabı baskılar. Ayrıca iritan reseptörlerin duyarlılığını, total bazofil ile eozinofil sayısını, asetilkolin reseptör reaktivitesini azaltırlar (17, 39,42).

Kortikosteroidlerin submukozal enjeksiyon şeklinde kullanımı da sözkonusudur.

Sistemik kullanımda; adrenal bez supresyonu, oküler hipertansiyon, posterior subkapsüler katarakt, hiperglisemi, osteoporoz, femur başı aseptik nekrozu gibi ciddi komplikasyonlara neden olabilir (16).

Topikal preparatlar; nazal kuruluk, kabuklanma, baş ağrısı, burun kanaması, baş ağrısı, septal ülser, nazal kandidiazis ve septal perforasyon gibi komplikasyonlara neden olabilir (43).

Kortikosteroid enjeksiyonu; alt konkanın anestezi ve dekonjesyonu sağlandıktan sonra, kortikosteroidli preparatlar (triamsinolon asetat, triamsinolon diasetat) alt konka anterioruna intramukozal olarak enjekte edilir (44). Etkisi ilk haftada başlar ve 6 hafta devam eder. Sistemik steroid yan etkileri görülmez. Nadir de olsa retinal arter vazospazmına veya retina embolisine bağlı körlük olguları bildirilmiştir (43, 44).

İmmünoterapi :

Allerjik rinitlere bağlı hipertrofilerde tespit edilen spesifik alerjenler, artan dozlarda vücuda verilerek desensitizasyon oluşturulması temeline dayanır. Özellikle akıntı, hapşırık gibi semptomların giderilmesinde çok etkilidir. Hipertrofiye çok etkisi olduğu söylenemez (19, 38,40).

Nazal dilatasyon cihazları :

Eksternal nazal dilatatörlerin anterior nazal obstrüksiyonu düzelttiğini bildiren yayınlar vardır. Bu cihazlar obstrüktif semptomları olan infantlarda ve hamile kadınlarda denenmiştir. Bu cihazlar nazal valvin genişliğini arttırıp, nazal direnç azaltırlar (41).

3.7.2. Cerrahi Tedavi :

Hipertrofik alt konkanın tedavisinde pek çok cerrahi yöntem tanımlanmıştır. Alt konkalarda cerrahi mukozayı, kemik konkayı veya her ikisini birden hedefler. Alt konka mukozasındaki hipertrofi önlenir ya da azaltılır. Konka küçültülerek ya da çıkarılarak tıkanıklığa yol açan alt konka hacmi küçültülmeye çalışılır. Alt konkaya yönelik girişimler üç ana grupta toplanır:

1-Mukozaya yönelik girişimler: Vidian Nörektomi,

Elektrokoterizasyon,

Submukozal sklerozan madde enjeksiyonu,

Kimyasal koagülasyon-kemokoterizasyon,

Kriyoterapi,

Lazer ile vaporizasyon,

Argon plazma koagulasyonu

2-Mukoza ve kemik konkaya yönelik girişimler: Türbinektomi, Mikrodebrider Yöntemi.

3- Kemik konkaya yönelik girişimler : Out-fraktür Tekniği(Lateralizasyon)/ Lateropeksi.

Mukozaya yönelik girişimler

Vidian Nörektomi : Probleme tamamen farklı bir yaklaşım olup 1961’de Golding-Wood tanımlamıştır. Vidian kanaldaki parasempatik liflerin kesilerek nazal mukozanın parasempatik inervasyonunu azaltmaya dayanır. Bu yolla hipersekresyon ve nazal obstrüksiyonun azaltılması amaçlanmıştır. Vidian kanala ulaşmak için transantral ya da endonazal metodlar kullanılmıştır. Ancak hipersekresyon azaltılsa da obstrüksiyonda yeterli olunamamıştır. Ayrıca hipersekresyon tedavisinde medikal tedavi de yeterince etkili olması nedeniyle 1980 başlarında büyük oranda terk edilmiştir (19, 38).

Elektrokoterizasyon : Hipertrofik inferior konka cerrahisinde kullanılan ilk cerrahi tekniktir. 1845’de Heider tarafından kullanıldığı bilinmektedir. Kokainin topikal anestetik (Koller,1884) ve adrenalinin vazokonstriktör (1897) olarak kullanılmasıyla da elektrokoterizasyonun kullanımı iyice yaygınlaştı. Ancak sineşi ve stenoz gibi komplikasyonları eleştirilene hedef oldu. Ekstramukozal ya da submukozal olarak yapılabilir. Ekstramukozal yaklaşımın avantajı basit olmasıdır. İlk kullanılan galvanik akımdır. Bu bir koterle konkanın inferior ve medial kenarları boyunca posteriorundan anteriora doğru stripping (soyma) yapılmasıdır. Isı, dokuda koagülasyon yapar bu, nekroza ve ardından küçülmeye neden olur. Bu yöntemin dezavantajı temizlenene kadar koterizasyon bölgesindeki transuda çıkışına bağlı olarak gelişen obstrüksiyondur. Bu temizlik ise genellikle 5-7 gün sonra uygulanır ve birkaç gün sonra tekrarlanmalıdır. Tam iyileşme ise ancak ameliyat sonrası 2’inci haftada olur. Yüzey elektrokoterizasyonu destrüktif bir prosedürdür. Mukozada atrofi, metaplazi, silia kaybı ve mukosilier transportta bozulma yapar. Kalıcı kabuklanma ve sineşiler olabilir. Tüm bu dezavantajlarına rağmen en pratik yöntemlerden biri olarak hala kullanılabilir (39).

Submukozal sklerozan madde enjeksiyonu :

Bu yöntem ile vasküler kanalları tıkayarak tıkanıklık azaltılabilir ancak sonuçlar geçici olduğu için bu teknik geniş bir kullanım alanı bulamamıştır (45).

Kimyasal Koagülasyon –Kemokoterizasyon : Başlangıçta trikloroasetik asitin (TCA) satüre solüsyonları, sonraları kromik asit kullanıldı. Pek çok klinikte sonuçlardan memnun kalınsa da, yapılan mikroskopik incelemeler mukozada ciddi nekroz olduğunu gösterdi ve atrofik rinitler izlendi. Üstelik volum redüksiyonunda sınırlı kaldığı için prosedürün birkaç kez tekrarlanması zorunlu oldu bu da mukozal hasarı arttırmaktaydı. Kimyasal koterizasyon günümüzde popülaritesini yitirmiş bir teknik olarak kalmıştır (39).

Kriyoterapi : Kriyoterapi hemen hemen elektrokoterle aynı yolla, alt konkada stroma skarlaşmasını oluşturmak için kullanılabilir. Elektrokoter bütün stromal hücreleri etkilerken, kriyoterapinin en büyük etkisi, yüksek oranda su içeren goblet hücreleri üzerinedir. Bu nedenle kriyoterapi çoğu kez rinitteki rinoreyi kontrol etmek için kullanılır. Konkanın stromal kitlesini azaltmada elektrokoterden daha az etkilidir. Ancak tekrarlanan uygulamalarda daha az konkada hasarına yol açar. Kriyoterapi aparatında ya sıvı nitrojen ya da CO₂ veya nitroz oksitden yararlanır. Yanlışlıkla nazal septuma uygulanırsa, septal perforasyona neden olabilir. Doğru uygulandığında geçici baş ağrısı dışında postoperatif sekeli yoktur. Konkadaki tam iyileşme 14–28 gün sonra elde edilir. Son zamanlarda terk edilmiştir. Çünkü volüm redüksiyonu miktarını önceden tahmin etmek zordur ve diğer metodlarla karşılaştırıldığında uzun dönem sonuçları hayal kırıklığına uğratmıştır (39).

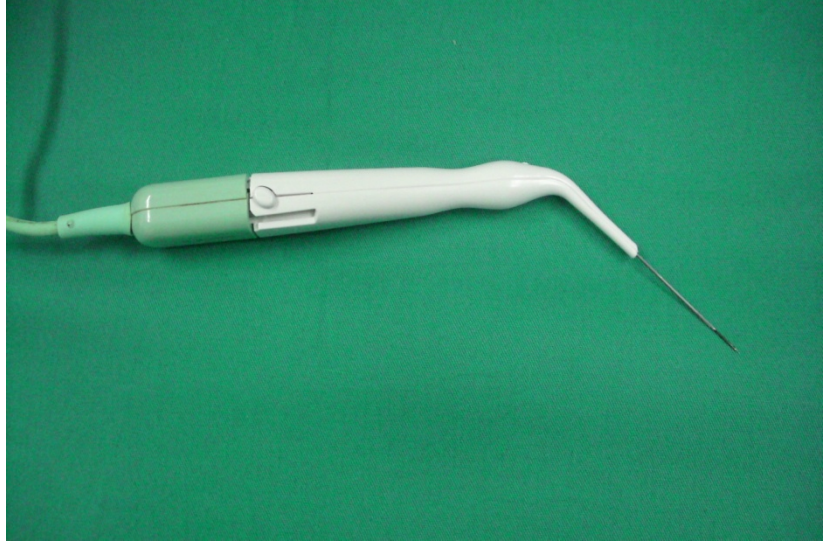
Lazer ile vaporizasyon : Lazer terimi 'Light Amplification by the Stimulated of Radiation' nun baş harflerinden oluşturulmuştur ve uyarılmış radyasyon salınımı ile ışık güçlendirilmesi anlamındadır. Lazer enerjisi doku tarafından absorbe edildiğinde termal bir etki oluşturur ve ısıya dönüşür. Hedef yaklaşık 60–65 °C sıcaklığı yükselecek şekilde spesifik miktarda yayılım enerjisi absorbe ettiğinde protein denaturasyonu meydana gelmeye başlar ve dokunun yapısı bozulur. Yara merkezi dokunun buharlaşma yeridir; hemen buraya komşu olan yaklaşık 100 mikron genişliğinde termal nekroz bölümüdür. Sonraki kısım yaklaşık 300–500 mikron genişliğinde termal iletkenlik bölümüdür. Dokuda oluşan nekroz ve fibrozis konkada küçülmeye yol açar (39, 46).

Argon plazma koagülasyonu :

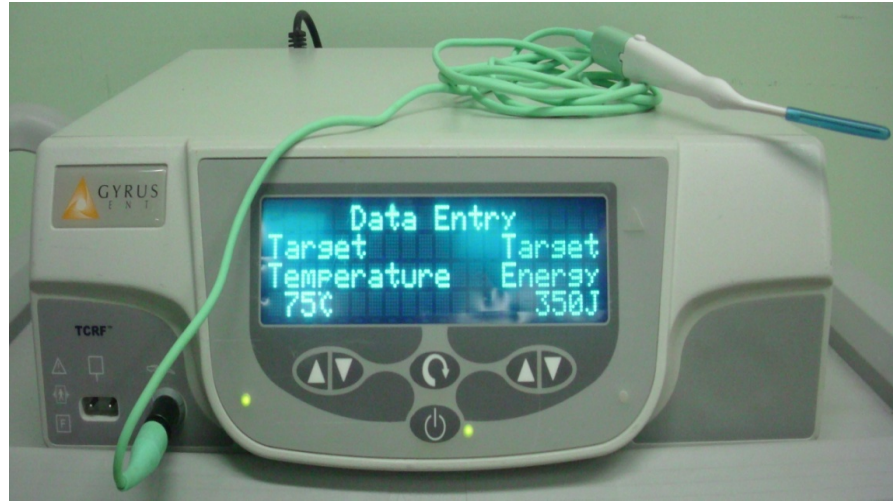Bu yöntem yüzeysel kanamaların durdurulmasında, parankimatöz dokuların rezeksiyonunda, açık abdomianal cerrahi ve laparoskopik cerrahide kullanılan bir yöntemdir. Argon plazma koagülasyonu otolaringolojide kullanılan yeni bir tekniktir. Bu yöntemde 500 V/mm'lik bir elektrik alanda argon gazı iyonize olarak yüksek frekanslı argon plazmaya dönüşür ve bunun sonucunda dokuda koagülasyon meydana getirir. Termik etkisinin kolay kontrol edilebildiği ve yaklaşık 3mm kalınlığında devitalizasyon yaptığı söylenmektedir. Dokuları homojen koagüle edip evaporasyona ve karbonizasyona yol açmaz. Bu yöntemin diğer yöntemler ile karşılaştırıldığında daha az kanamaya neden olduğu ve nazal tampon gerekmediği söylenmektedir. Yöntem nazal olarak yeni kullanılan bir yöntem olup, alternatif bir tedavi yöntemi olarak sunulmuştur. Ferri ve arkadaşları alt konka hipertrofisi olan 157 hastaya argon plazma koagülasyonu uygulamış ve 24 ay sonra hastaları rinomanometri ile değerlendirmiştir. Sonuç olarak hastaların %87'sinde daha iyi bir hava akımı olduğu saptanmıştır (47).

Radyofrekans termal konka ablasyonu (RFTA) : Radyofrekans enerjisi; yüksek frekanslı elektrik akımının hastaya aktararak, hastanın elektrik akımı devresinin bir parçası haline getirildiği kullanım şeklidir. Radyocerrahi veya radyofrekans doku ablasyon tekniği; yüksek frekanslı akımın dokudan geçirilerek hızla ve istenen bölgelerde ısınma sağlanması ve buna bağlı hacim küçülmesi prensibine dayalı olarak çalışır (48, 49).

RFTA; çok düşük güç seviyeleri (2-10 w), düşük voltaj (80 volt) ve düşük doku ısınması ($< 100^{\circ}\text{C}$) ile karakterize bir methodur (48). Bipolar radyofrekans enerjisi özel bir elektrot yardımıyla submukozal olarak uygulanır ve oluşan kontrollü lokal ısı artışı hücre nekrozuna ve doku hacminde azalmaya neden olur. İğne uçlu elektrot hipertrofik alt konkaya submukozal olacak şekilde batırıldıktan sonra radyofrekans enerjisi iğnenin 1 cm etrafına yayılır (Şekil 6). Hedef dokuda dirence bağlı 60°C ile 90°C arasında kontrollü ısınma gerçekleşir, bu yolla RF akımı küçük nekrotik bir alan oluşturur. Bu nekrotik alan vücut tarafından skar dokusu olarak onarılır, bu onarım sırasında dokuda büzüşme meydana getirir. Bu işleme doku koagülasyonu adı verilebilir, sonuç olarak doku ablasyonu ve doku hacminde küçülme meydana gelir (49).



Şekil 6 : İğne uçlu konka elektrodu



Şekil 7 : RFTA cihazı

Mukoza ve kemik konkaya yönelik girişimler :

Türbinektomi : Parsiyel Turbinektomi konka makası veya büyük klemp kullanarak alt konkanın serbest kenarından itibaren 1/3'lük bölümünün, turbinat kemik ve üzerindeki mukozayla beraber tüm uzunluğu boyunca kesilerek çıkartılmasıdır. Kolayca uygulanabilmesi ve herhangi bir özel ekipman gerektirmemesi gibi avantajlarının yanı sıra,

rezeke edilen kısım tüm konka uzunluğunu içerdiğinden önemli miktarda postoperatif kanama ve uzun süreli kabuklanma riski vardır (39).

Anterior Turbinektomide inferior konkanın öndeki 2 cm.'lik bölümü septum elevatörü ile septuma doğru medialize edilir. Punch forsepsle alt konkanın anterioru iki hamlede rezeke edilir. Total Turbinektomi de bir septum elevatörü kullanılarak alt konka medialize edilir. Konka makası ile turbinat kemik, lateral nazal duvara yapışma yerinden itibaren üzerindeki mukoza ile beraber, tüm derinliği boyunca kesilerek bütünüyle rezeke edilir. Bir forseps vasıtasıyla kesilen kısım nazal kaviteden dışarıya çıkartılır. Postoperatif kanama, uzun süren burunda kabuk oluşumu ve uzun vadede atrofik rinit ve ozena gelişimi nedeniyle bugün için artık hemen hemen terkedilmiş bir tekniktir (39).

Mikrodebrider Yöntemi: Inferior konkaların küçültülmesinde kullanılan oldukça yeni ve güvenli bir teknik olarak tanımlanmıştır. Mikrodebrider denilen özel geliştirilmiş ve güçlendirilmiş bir enstrüman kullanılarak uygulanır. Friedman 1999 yılında 120 hastadan oluşan bir çalışma yayınlamış ve inferior konkanın mikrodebrider ile submukozal rezeksiyonunun güvenli bir metod olarak kullanılabileceğini ve minimal morbidite ile istenilen konka küçültülmesi sağlanabileceğini savunmuştur (50).

Kemik konkaya yönelik girişimler :

Out-fraktür Tekniği (Lateralizasyon)/Lateropeksi: Inferior konkanın lateral duvarının altına freer elevatörü gibi ince bir enstrüman sokularak konkaya önce mediale, sonra laterale doğru kuvvet uygulamak suretiyle, turbinat kemiğin kırılmasıdır. Başlangıçta oluşan yeşil ağaç kırığı, mobil ve tam ayrılmış hale gelene kadar, mediale ve laterale doğru kuvvet uygulanmaya devam edilir. Daha sonra bir forsepsle konkaya basınç uygulanarak hacmi küçültmeye çalışılır. Özellikle çok nadir olarak görülen alt konka pnömatizasyonu (konka bülloza) durumunda bu safha çok önemlidir. Sonuçta konka laterale doğru itilir ve bu pozisyona anterior tampon yerleştirilerek tespit edilir (39).

3.7.3. İNTRANAZAL STEROİD ENJEKSİYON TEDAVİSİ:

1937'de, daha sonra Cortisol adını alacak olan ilk steroidin bulunup, 1949 yılında ağır kronik poliartritli 14 vakanın dramatik tedavisinden sonra 1950'de Kendall, Reichstein

ve Hench isimli arařtırmacıların řahsında kortikosteroide Nobel ödölü verilmiřtir (51). Daha sonraki yıllarda yapılan arařtırmalar, steroidlerin lokal tatbik formlarının, genel hormonal bozukluklar doğurmadan lokal ve tam bir etki sağladığını göstermiřtir (51).

Yaklařık yarım asırdan beri steroidler allerjik ve nonallerjik, vazomotor rinitlerle nazal poliplerin tedavisinde kullanılmaktadır. Bu maksatla kullanılan steroidler oral, intramüsküler, sprej ve intranazal enjeksiyon formlarındadır.

Oral ve intramüsküler steroidlerin yan tesirlerinden kaçınmak için nazal sprej řeklinde topikal beklometazon, betametazon, budesonid, flutikazon, mometazon ve triamsinolon preparatları geliřtirilmiřtir (52, 53).

Steroidli nazal preparatlar allerjik riniti kontrol altına almakla beraber, dozun yaklařık % 30'unun sistemik olarak absorbe olmasından dolayı adrenal supresyon yapma riski tařır

(51, 54, 55, 56). Bundan dolayı topikal nazal preparatların altı haftadan fazla kullanılması tavsiye edilmemektedir (44, 57).

Aerosol deksametazon ihtiva eden steroidli burun sprejlerinin perennial allerjik rinitin semptomlarını kontrol altına aldığı halde, bu düzelmenin geçi olduđu ve adrenal supresyonunun görüldüđu rapor edilmiřtir (58).

Yakın zamanlarda piyasaya çıkan beklometazon dipropianat, budesonid, flunisolid, flutikazon propianat, mometazon furoat ve triamsinolon asetonid'li nazal aerosollerin ise allerjik rinitin uzun süreli tedavisinde bařarılı olduđu bildirilmiřtir (51, 53, 57, 59). Bunların dozu düşük, lokal etkileri ise potenttir.

Bu preparatlar burundan sprej řeklinde günde 400 ug alındığında vakaların % 75-90'ında rinitin ana semptomlarını etkili bir řekilde kontrol altına almaktadır. Tedavinin bařlangıcından itibaren 3-10 gün içinde hastaların řikayetleri yatıřmaktadır. Bundan sonraki idame dozajı, etkiyi devam ettirecek mümkün olan en düşük doza indirilmelidir. Nazal sprejle bu řekilde 200-1.000 ug steroid alınması, hastalarda adrenal supresyonu yapmamaktadır (51).

Burun spreji řeklinde uygulanan steroidlerden, vücuttan hızlı bir řekilde itrah edilenlere organizma iyi tolerans göstermektedir. İyi toleransın sebebi, nazal mukozadan

emildikten sonra bu steroidlerin karaciğerden ilk geçişlerinde % 90 oranında metabolize olmalarındandır. Bio yararlılıkları % 70, yutulan kısmın bio yararlılığı ise %10'dur (51).

First-pass-effect'in yüksek olması dolayısıyla bu steroidlerin sistemik etkisi, lokal kullanılan deksametazon gibi diğer steroidlerin sistemik etkisinden daha azdır. Bundan dolayı eliminasyon oranı yüksek olan böyle steroidler daha çok kullanılmaktadır. Lindquist'ten naklen uzun süreli bir araştırmada, budesonid ile perennial bir tedavide, istenmeyen hiç bir sistemik etki tesbit edilmemiştir (51).

Burun tıkanıklıklarının giderilmesinde steroidlerin lokal tatbiki, antihistaminik veya dekonjestan tedavisinden çok daha etkilidir. Ancak klinik etkileri birkaç tatbikten sonra başladığından, ilk günlerde dekonjestan burun damlalarının da kullanılması tavsiye edilmektedir (44, 51, 56, 60).

Topikal nazal steroid kullanırken dikkat edilmesi gereken en önemli nokta, semptomların kontrol altına alınmasını sağlayacak minimum dozda tedaviye devam etmektir.

Antiinflamatuvar etkinin süratli ve güçlü olarak sağlanması için tedaviye yüksek dozda başlanmalı, semptomlar kontrol altına alındıktan sonra minimum etkili doza inilmelidir. Steroidlerin etkisi tedricen başlar ve 3-4 haftada istenen seviyeye ulaşır. Onun için bir vakada topikal tedavinin etkisiz olduğunu söyleyebilmek için en az dört hafta muntazaman kullanmak gereklidir.

Burun içine ilk steroid enjeksiyonu yapılmasından bu yana yaklaşık yarım asırlık bir zaman geçmiştir (61). Konka içine steroid enjeksiyonundan, allerjik ve vazomotor rinitlerle hızlı büyüyen nazal poliplerin sebep olduğu burun tıkanıklıklarına karşı hızlı ve etkili cevap alınmaktadır. Etki mekanizması esas olarak lokal antiinflamatuvar cevaba bağlıdır. (56) Aslında steroidler antiinflamatuvar etki dışında, immünosupressif ve antiproliferatif olmak üzere üçlü etki gösterir (51).

Albegger(62)'e göre steroidlerin nazal mukozaya etkileri şöyledir:

-Mast hücreleri ve makrofajlardan mediator salınımı suprese olmaktadır,

-N. trigeminus'un sensitif reseptörleri ve muhtemelen substans-P'ye inhibitör etki ile aksırık ve kaşıntı baskı altına alınmaktadır,

-Kolinerjik uyarıların inhibisyonu sonucu nazal sekresyon azalmaktadır,

-Epitel ve endotel membranlar stabilize olmaktadır,

-Nazal mukoza konkalar kontraksiyona uğramaktadır. Bunun sonucunda ödem gerilemekte ve burun tıkanıklığı açılmaktadır,

-Ödem ve selüler infiltrasyon gibi iltihabi semptomlar gerilemektedir.

Konka içine steroid enjeksiyonundan sonraki birkaç gün içinde koyu kırmızı-morumtrak , engorje nazal mukoza normal pembeliğine dönmekte, mukoza ödemi yatışmakta ve *nazal* sekresyon azalmaktadır (56,57). Bu arada allerjik rinite bağlı oftalmolojik semptomlarda da iyileşme olmaktadır. Yöndemli'nin bir çalışmasında steroid enjeksiyonundan sonra alt konkadan alınan biyopsi, tedavi öncesiyle karşılaştırıldığında sinüzoidlerin küçüldüğü, ödemin gerileyip kaybolduğu ve bağ dokusunun kalınlığının azaldığı, ancak mukozada herhangi bir hasar gelişmediği müşahade edilmiştir (71).

Endikasyonlar :

Allerjik rinit: Semptomları olan tekrarlayan hapşırıklar, açık renkli burun akıntısı, burun ve damakta kaşıntı, burun tıkanıklığını yatıştırmak için seçkin ilaç, steroidlerdir. Topikal steroidler bilinen en güçlü antiinflamatuvar ajanlardır. Oral veya im. steroidler de aynı ölçüde etkili olduğu halde, adrenal supresyonundan korkulduğu için yaygın kullanılmamaktadır (44,60).

Nazal sprey şeklindeki steroidlerin etkisinin görülmesi yavaştır. Üç veya dört hafta devam edildiği takdirde, antiinflamatuvar etkisi birikerek artar.

Steroidin konka içine enjeksiyonundan sonraki rahatlama ise 24-48 saat içinde görülür. Bu rahatlama genellikle 6-8 hafta devam eder. Bundan sonra yapılacak yeni bir enjeksiyonla rahatlama intervali uzatılır (44, 56, 57).

Non allerjik, non infektif rinitler: Nazal eozinofili evvelce sadece allerjik rinite has bir bulgu kabul edilirken, daha sonraları allerjik olmayan bazı kronik rinitlerde de görüldüğü tesbit edilmiştir.

Evvelce idyopatik rinit veya vazomotor rinit grubunda ele alınan böyle non allerjik, non infeksiyöz perennial rinit vakalarında nazal eozinofilinin varlığı halinde, steroid tedavisine yüksek oranda cevap verdiği gözlenmiştir. Bu özelliğinden dolayı International Consensus Report on the Diagnosis and Management of Rhinitis(Rinitlerin Teşhis ve Tedavisi Hakkındaki Milletlerarası Rapor)'in 1994 yılı baskısında NARES (Non Allergic Rhinitis with Eosinophily Syndrome), idyopatik rinitlerin bir alt grubu olarak kabul edilmiştir (63).

Bunlarda da seçkin tedavi steroidlerdir. Konka içine steroid enjeksiyonundan başarılı sonuçlar alınmaktadır. Nazal steroidli spreyleyler de faydalıdır. Nazal polipozis gibi durumlara bağlı olarak uygulamada zorluk çıkabilir. Böyle durumlarda hipertrofik alt konkalara sklerozan ajanların enjeksiyonu (64), koterizasyon, total veya parsiyel turbinektomi, turbinoplasti (65) , KTP Lazer inferior turbinoplasti veyahut RFVTR (Radyofrekans İle Doku Hacmi Küçültülmesi) gibi metodlar denenebilir.

Rinitis medikamentoza vakaları: burun damlası veya spreylelerinin devamlı kullanılmasına bağımlılık kazanmıştır. Antihipertansifler, beta blokörler veya antidepressanlar bazı vakalarda burun tıkanmasına sebep olmaktadır. Bu ilaçlar, kullanıcıları açısından hayati önem taşıdığı için, ara vermeksizin kullanılmaları gereklidir. Devamlı kullandıkları ilaçların ani kesilmesinden etkilenecek böyle vakaları kısa süreli sistemik steroid veya intranazal steroid enjeksiyonu rahatlatacaktır. Bu sayede mesela antihipertansif tedavilerine de devanı edebilirler.

Topikal etkili spreyleyler ise yavaş etkili olduğundan, böyle durumlarda daha az tercih edilmektedir (43, 44, 56, 57, 66).

Gebelik riniti: Genellikle ilk trimestrden sonra ortaya çıkar. Bazılarında burnu açabilmek için burun damlasını devamlı kullanmalarına bağlı olarak rinitis medikamentoza gelişebilir. Bunlarda konkaya steroid enjeksiyonu veya steroidli spreyleyler tavsiye edilmektedir. Konkaya steroid enjeksiyonu, plazma kortizol çalışmalarında da gösterildiği gibi, fötüs açısından emniyetlidir (67). Ancak buna rağmen bu enjeksiyon sadece Kadın-Doğum mütehassıslarının bilgisi ve izniyle yapılmalıdır (43, 44, 68).

Büyük nazal polipler: Polipler genellikle sistemik veya konkava enjekte edilen steroid tedavisine cevap vermektedir. Küçük polipler steroidli burun spreleriyle küçülmektedir. Tatbikatın başarılı olabilmesi için baş iyice arkaya eğilmiş pozisyonda, preparatın polibin geliştiği sinüs veya burun mukozasıyla daha iyi temasa geçmesi sağlanmalıdır.

Konkava steroid enjeksiyonundan sonra da polipler küçülmekte, hatta kaybolmaktadır. Polibin içine steroid enjeksiyonu yapmak ise tavsiye edilmemektedir (44,57). İlerlemiş nazal polipozis sadece polipektomi ile kontrol edilebilir. Bu müdahale tercihan endoskopik veya mikroskopik cerrahi yoluyla yapılmaktadır.

Nazal septumun submüköz rezeksiyonu, septoplasti veya rinoplastiden sonra: Bazı otörlerce (44) ameliyatın bitiminde burun tamponlanmadan önce, her iki alt konkava steroid enjekte edilmektedir. Bu uygulama postoperatif konjestiyon ve tamponun çıkarılmasından sonra meydana gelebilecek krutların önlenmesinde değerlidir. Rinoplastiden sonra da bu uygulama tavsiye edilmektedir (44, 56).

Burun ameliyatlarından sonra alt konkalara steroid enjeksiyonu bilhassa allerjik rinitlilerdeki postoperatif rinore ve konjestiyona karşı etkilidir (43).

Sinüs ameliyatlarından sonra: Topikal steroidli spreiler sinüs ameliyatlarından sonra da sık kullanılmaktadır. Ameliyatı müteakip mukoza iyileştikten ve obstrüksiyon yapıcı krutlar kaldırıldıktan sonra steroid uygulanmaktadır. Böylece poliplerin yeniden büyümesi engellenmekte, ameliyat sahasında sineşi ve granülasyon gelişmesi önlenmektedir. Ancak uzun süreli kullanılacak olursa, lokal veya sistemik yan tesirleri ortaya çıkabilir (71).

Nazal obstrüksiyonların ayırılmasında: Nazal allerji ile septum deviasyonu birarada bulunabilir. Konkava yapılan steroid enjeksiyonları, obstrüksiyonu rahatlatmak için allerjinin giderilmesinin yeterli olup olmadığını gösterecektir. Eğer enjeksiyon yeterli olmazsa SMR, septoplasti veya türbinoplasti endikasyonu konur (71).

Başağrılar: Hipertrofik alt konkanın septuma basınç yapması veya kret(spur) şeklindeki septum deviasyonlarının burun duvarlarına temas etmesi de başağrısının genellikle gözden kaçan ve sık görülmeyen sebepleri arasındadır (69, 70).

İntranazal steroid enjeksiyonunun diğer tedavi şekillerine üstünlükleri şunlardır:

1- Konka rezeksiyonu (türbinektomi) ve koterizasyonundan farklı olarak nondestrüktiftir.

2-Bu enjeksiyon fizyolojik bir metod olup, normal silya hareketlerini ve mukus sekresyonunu bozmaz,

3-Rebound fenomeni görülmez.

4- Kontrendikasyonları nadirdir.

5-Vücuda giren total steroid miktarı, aynı faydalı etkiyi elde etmek için gereken oral veya parenteral doza nazaran, çok daha azdır (56, 57, 71).

Enjeksiyon tekniği:

Evvla yapılacak işlem hastaya açıkça anlatılır. Enjeksiyon usulüne uygun olarak yapıldığı takdirde basit, çabuk ve ağrısız bir işlemdir. Her bir alt konkanın anteromedial yüzü xylocain+ adrenalinli nazal spreyle anesteziye ve dekonjeste edilir. Aynı maksatla % 5'lik kokain solüsyonu veya % 2'lik lidokain+ 1: 100.000'lik epinefrin solüsyonu emdirilmiş iki pamuk tampon da kullanılabilir. İğne uzunluğu 5 cm olan bir dental enjektöre, iyice çalkalanan steroid solüsyonu çekilip, herbir alt konkanın ön ucuna intramukozal olarak 3-5 diziyem (0.3- 0.5 ml) enjeksiyon yapılırken mukozanın beyazlaşmasına ve enjeksiyon noktasında bir kabarcık (bleb, bül) olmasına dikkat edilir. Bu amaçla spinal iğne de kullanılabilir. İğnenin sadece kesik ucunun mukoza içine girmesine dikkat edilir. İğne mukoza içine girdikten sonra enjeksiyona başlandığında hafif bir rezistans hissiyle karşılaşıldı. Eğer iğne daha derine girecek olursa, derhal geri çekilir ve mukozanın bir başka noktasından tekrar girilir. Enjeksiyon yavaş yapılmalı ve bu sırada aşırı basınç uygulanmamalıdır.

İğne geri çekildikten sonra herhangi bir nazal tampon kanamayı durdurma amaçlı konulmuştur. Hastalara sadece bir miktar burunlarını sıkıp beklemeleri söylenilmiştir.

Depo preparatlar dışında steroid enjeksiyonu 6-8 hafta sonra tekrarlanabilir. Bu durumda yeni enjeksiyon noktası, ilk enjeksiyon yerinin dışında, hafifçe posteriorundadır.

Bazı makalelerde enjeksiyon yaparken iğnenin konka içine iyice sokulması, yani enjeksiyonun derine yapılması tavsiye edilmektedir. Yöndemli'nin yapmış olduğu çalışmalar neticesinde konkanın bariz vaskülaritesi ve intravasküler enjeksiyon riskinden dolayı bu davranış tehlikeli bulunmuştur (71).

4. GEREÇ VE YÖNTEM :

Bu çalışma Temmuz 2009-Aralık 2009 tarihleri arasında Selçuk Üniversitesi Meram Tıp Fakültesi Kulak Burun Boğaz Hastalıkları Anabilim Dalı kliniğine kronik nazal tıkanıklık şikayeti ile başvuran ve alt konkanın submuköz hipertrofisi tespit edilen 59 erişkin hasta üzerinde 26 Haziran 2009 tarihinde alınan etik kurul onayı ile prospektif olarak yapılmıştır.

Çalışmaya, en az 3 aydır burundan nefes almakta güçlük şikayeti olan ve fizik muayenesinde burun tıkanıklığına neden olacak alt konka hipertrofisi saptanan hastalar dahil edilmiştir. Tüm hastaların ayrıntılı anamnezleri alınarak; özgeçmişinde enjeksiyonu engelleyebilecek sistemik hastalığı olanlar, hamileler ve yapılacak enjeksiyon işlemi veya sonrasındaki takip protokolünü kabul etmeyenler çalışmaya alınmamıştır. Hastaların çalışmaya alınma kriteri olarak burun tıkanıklığı şikayetinin en az 3 aydır devam etmesi gerekmektedir. Hastaların rutin kulak burun boğaz muayeneleri, nazal endoskopik incelemeleri yapıldı ve nazal kaviteleri BT yardımı ile değerlendirildi. Hastaların postoperatif dönemdeki kontrollerinde rutin kulak burun boğaz ve endoskopik muayeneleri yapıldı ve kontrol paranasal sinüs BT'leri çekildi.

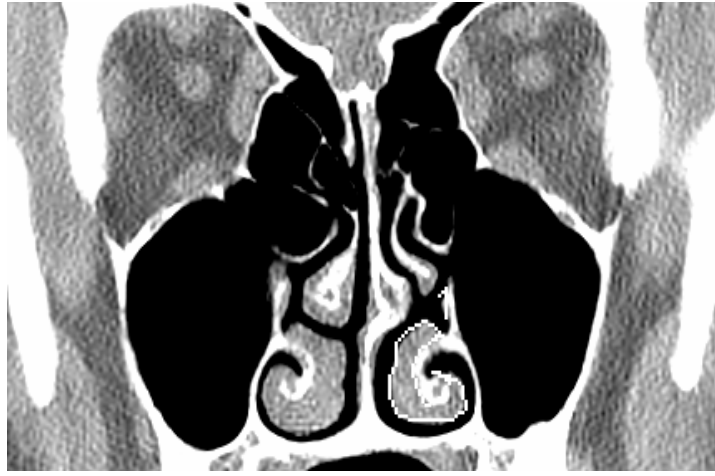Tüm hastaların preoperatif dönem ve post operatif 1. ve 3. aydaki koronal plandaki paranasal sinüs BT'leri tek kesitli spiral BT cihazı (*HiSpeed. CT*; GE Medical Systems, Milwaukee, WI) ile elde edildi. Tüp voltajı 120 kVp, tüp akımı olarak da 60 mA kullanıldı. Elde edilen 3mm kesit kalınlıklı görüntüler değerlendirme için elektronik olarak workstation'a (Leonardo, Siemens AG, Erlangen, Germany) gönderildi.

Elde edilen koronal kesit tomografiler alt konkanın ön, orta ve arka kısmındaki mukozal kalınlık alanları ölçülerek değerlendirildi. Ölçümlerin standardizasyonu için alt konka kemiğinin görüntüye girdiği ilk kesitten öndeki ölçümler, maksiler sinüs ostiumu seviyesinden ortadaki ölçümler, alt konka kemiğinin görüntüden çıktığı son kesitten de arkadaki ölçümler yapıldı. Doğru ve kolay ölçümler için görüntüler büyütüldü.

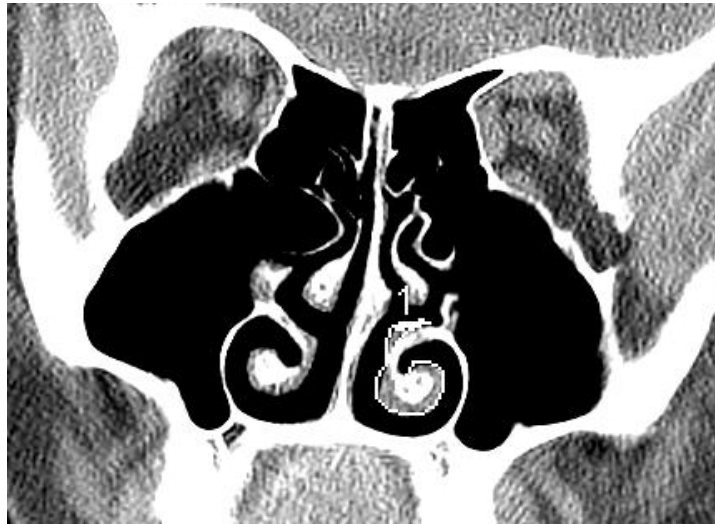Elde edilen tomografilerle alt konkaların anterior (alt konkal kemiğin ilk görüldüğü kesit), orta (maksiler sinüs ostiumu) ve posterior (alt konkal kemiğin son görüldüğü kesit) kısmından koronal planda yumuşak doku alanları hesaplandı. Bu hesaplamalar bilgisayar ortamında alt konkanın sınırları ve konka kemiğinin sınırları kemik penceresinde bilgisayar

faresi yardımıyla bir imleç ile çizilerek mukozal kalınlık alanı ölçülerek yapıldı. Hastaların preoperatif dönem ve postoperatif 1. ve 3. ayda çekilen BT'lerinden hesaplanan konka büyüklükleri karşılaştırıldı.

Şekil 8: Olgu 16'nın maksiler sinüs ostiumu seviyesinden koronal plan preoperatif BT görüntüsü



Şekil 9: Olgu 16'nın maksiler sinüs ostiumu seviyesinden koronal plan postoperatif 1. aydaki BT görüntüsü



Hastaların burun tıkanıklığı derecesinin subjektif olarak değerlendirilmesi amacıyla bir VAS kullanılmıştır. Hastalara preoperatif dönemde, postoperatif 1.haftada, postoperatif 1. aydaki ve postoperatif 3. aydaki kontrollerinde “şu anda burun tıkanıklığından ne kadar rahatsız oluyorsunuz?” sorusu sorulmuş ve hastalardan memnuniyetliklerini belirtmeleri istenmiştir. Elde edilen veriler hastaların dosyalarına işlenerek kaydedilmiştir

Alt konkalara intranazal steroid enjeksiyonu uygulamasından önce hastalara yapılacak işlemin amacı, uygulanma şekli, muhtemel komplikasyonları ve yapılacak lokal anestezi hakkında bilgi verilmiş ve tüm hastaların aydınlatılmış onamları alınmıştır.

Intranazal steroid enjeksiyonu uygulanması; dental enjektörle her bir alt konkaya lidokainli lokal anestetik sprey tatbikinden sonra anteriorda submukozal bül olacak şekilde tek noktaya yapıldı. Tek noktaya 40mg/ 1ml metilprednizolon asetat verilecek şekilde dental enjektörle submukozal olarak verildi. İntranazal steroid enjeksiyon uygulamalarının tamamı poliklinik şartlarında yapılmış olup hastalara yapılacak işlem öncesi premedikasyon yapılmamıştır. Hastalar lokal operasyonlar için kullanılan muayene koltuğunda oturur pozisyonda iken enjeksiyon uygulaması gerçekleştirilmiştir. İşlem bitiminde muhtemel kan sızıntılarını önlemek için hastalara geçici olarak burunlarını sıkarak tampone etmeleri söylenmiştir. Hiçbir hastada kanama veya diğer olabilecek komplikasyonlar yaşanmamıştır. Hastalar daha sonra günlük yaşantılarına rahat bir şekilde dönebilmiştir. Hiçbir hastada iş yaşantısını engelleyecek komplikasyon izlenmemiştir. Tüm hastalara enjeksiyon uygulamasından sonra dikkat etmeleri gereken öneriler vurgulanmış ve düzenli kontrollere gelmeleri tavsiye edilmiştir.

Hastaların uygulanan işlemden sonraki 1. hafta, 1. ay ve 3. aydaki memnuniyetleri sorgulanmıştır. Ayrıca bu sürelerdeki kontrollerinde paranazal sinüs BT’leri istenerek alt konka hipertofisindeki intranazal steroid enjeksiyonunun etkinliği araştırılmıştır.

İstatistiksel incelemeler :

İstatistiksel analizler SPSS (Statistical Package for Social Sciences) 13.0 (SPSSFW, SPSS Inc. Chicago, IL, USA) programı kullanılarak yapılmıştır. Tamamlayıcı istatistikler için ortalama \pm SD (standart sapma) gösterimi kullanılmıştır. Niceliksel verilerin karşılaştırılmasında T-testi, Friedman testi ve Wilcoxon işaret testi kullanıldı. Anlamlılık $p < 0.05$ düzeyinde değerlendirildi. Bu çalışma; Selçuk Üniversitesi Meram Tıp

Fakültesi Etik Kurul izni (Tarih: 26.06.2009, Sayı:2009/335) ve bilgilendirilmiş hasta onamları alınarak, Helsinki Deklarasyonu'nda belirtilen kriterler çerçevesinde yapılmıştır.

5. BULGULAR :

Bu çalışma Temmuz 2009-Aralık 2009 tarihleri arasında Selçuk Üniversitesi Meram Tıp Fakültesi Kulak Burun Boğaz Hastalıkları Anabilim Dalı kliniğine kronik nazal tıkanıklık şikayeti ile başvuran ve alt konka hipertrofisi tespit edilip intranasal steroid enjeksiyonu uygulanan 59 hasta üzerinde yapılmıştır. Çalışmaya katılan hastaların hepsi erişkin yaş grubunda olup 28 (%47.5)'i kadın 31(%52.5)'i erkekti. Hastaların yaşları 18 ile 75 (ort. 33.00 ±13.299) arasında değişmekteydi.

Hastaların preoperatif ve postoperatif 1. ve 3. aylarda sağ ve sol konka boyutları; anterior, orta ve posterior kesimde, koronal planda çekilen paranazal sinüs BT ile değerlendirilmiştir.

Preoperatif ortalama sol konka kesit alanı değeri ile postoperatif 1. ay sol konka kesit alanı değeri arasında anlamlı bir fark bulunup, konkaların postoperatif dönemde küçüldüğü saptanmıştır (p=0,00). Preoperatif ortalama sağ konka kesit alanı değeri ile postoperatif 1. ay sağ konka kesit alanı değeri arasında anlamlı bir fark bulunup, konkaların postoperatif dönemde küçüldüğü saptanmıştır (p=0,005)(Tablo 1).

	Preoperatif		Postoperatif 1. ay		T-testi
	Ortalama	SS	Ortalama	SS	
Sağ alt konka ortama alanı mm ²	120.633	20.465	88.4	14.603	.000
Sol alt konka ortalama alanı mm ²	120.366	22.455	85.4	18.005	.000

--	--	--	--	--	--

Tablo 1: Preoperatif ve postoperatif 1. aydaki ortalama konka boyutlarının istatistiksel olarak karşılaştırılması.

Hastalara yapılan müdahaleden gördüğü fayda ile ilgili memnuniyet anketi uygulanmıştır. 2 (%3.0) hasta müdahaleden hiç fayda görmediğini belirtirken, diğer 57 (%97.0) hasta müdahaleden mükemmel derecede memnun kalmıştır.

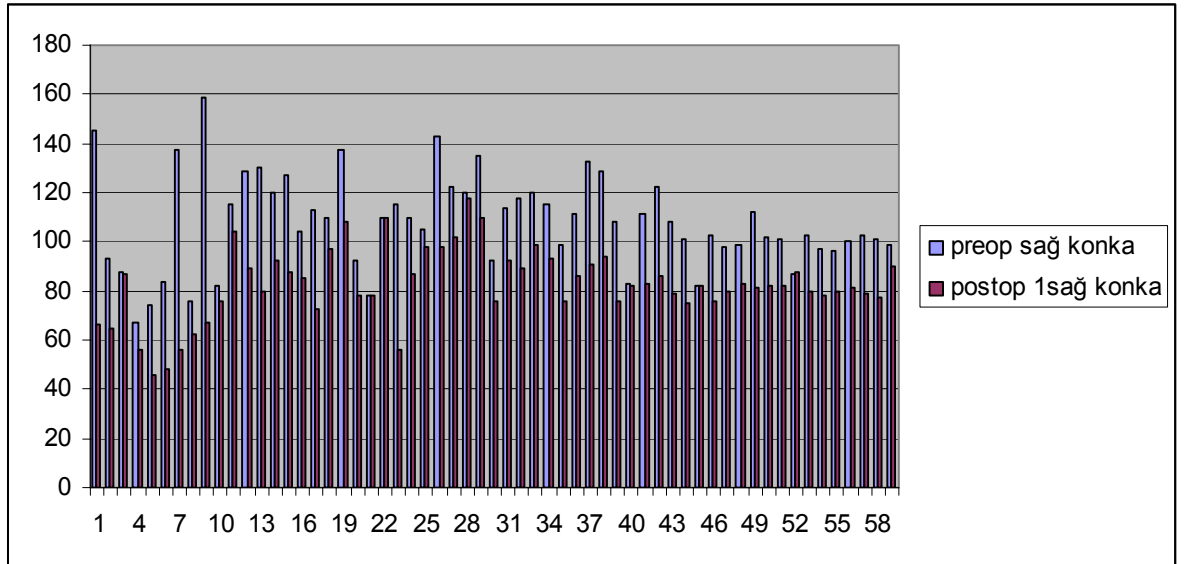
Preoperatif ortalama sol konka kesit alanı değeri ile postoperatif 3. ay sol konka kesit alanı değeri arasında anlamlı bir fark bulunup, konkaların postoperatif dönemde küçüldüğü saptanmıştır ($p=0,00$). Preoperatif ortalama sağ konka kesit alanı değeri ile postoperatif 3. ay sağ konka kesit alanı değeri arasında anlamlı bir fark bulunup, konkaların postoperatif dönemde küçüldüğü saptanmıştır ($p=0,005$)(Tablo 2).

	Preoperatif		Postoperatif 3. ay		T-testi
	Ortalama	SS	Ortalama	SS	
Sağ alt konka ortama alanı mm ²	120.633	20.465	109.133	19.944	.000
Sol alt konka ortalama alanı mm ²	120.366	22.455	111.633	16.005	.000

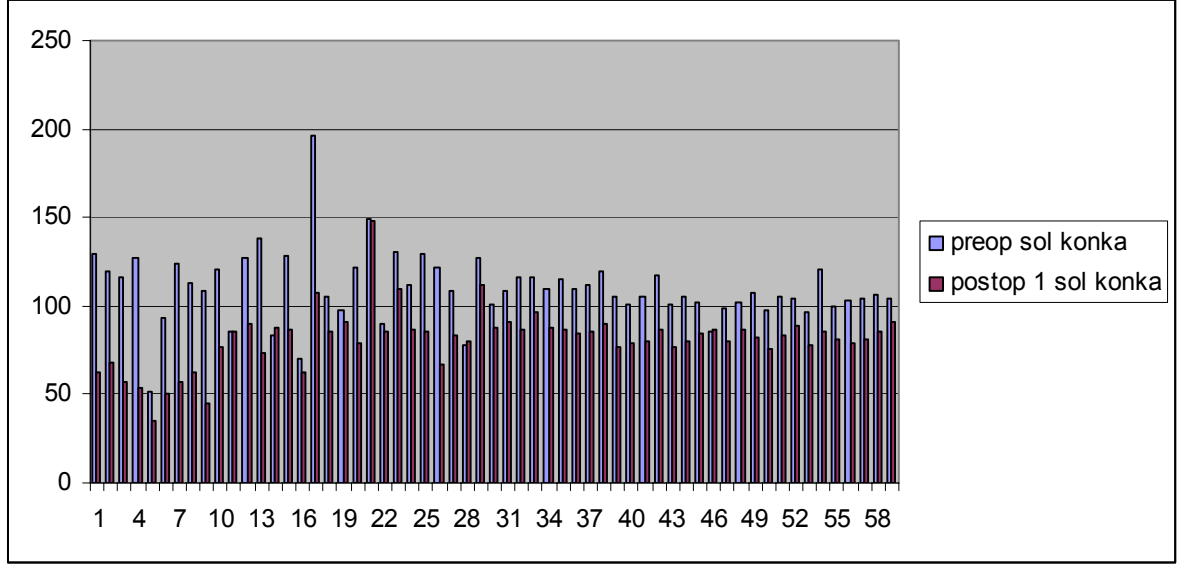
Tablo 2: Preoperatif ve postoperatif 3. aydaki ortalama konka boyutlarının istatistiksel olarak karşılaştırılması.

Hastaların intranasal steroid enjeksiyon uygulaması sırasında en çok neden rahatsız oldukları sorulmuştur. On dört hastada lokal anesteziye sprey uygulaması sonrası gelişen yutma güçlüğü ve tad bozukluğu, kırkbeş hastada intranasal steroid enjeksiyonu sırasında ağrı en çok rahatsızlık veren şikayet olmuştur. Fakat hiçbir hastada enjeksiyona sekonder komplikasyon gelişmemiş, hastalar günlük yaşantılarına enjeksiyon sonrasında rahatça devam etmiştir.

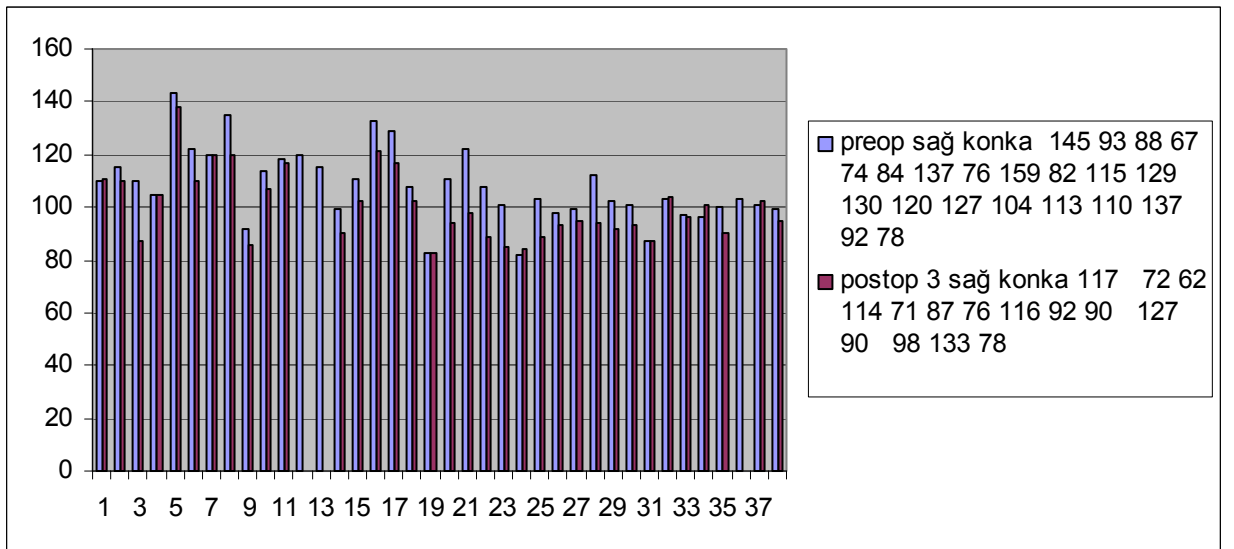
Şekil 10: Preoperatif ve postoperatif 1. aydaki dönemde BT ile ölçülen sağ konka boyutları (Dikey sütunda milimetrekare cinsinden yapılan ölçüm,yatay sütunda ise sırasıyla hastalar sıralanmıştır)



Şekil 11: Preoperatif ve postoperatif 1. aydaki dönemde BT ile ölçülen sol konka boyutları (Dikey sutunda milimetrekare cinsinden yapılan ölçüm,yatay sutunda ise sırasıyla hastalar sıralanmıştır)



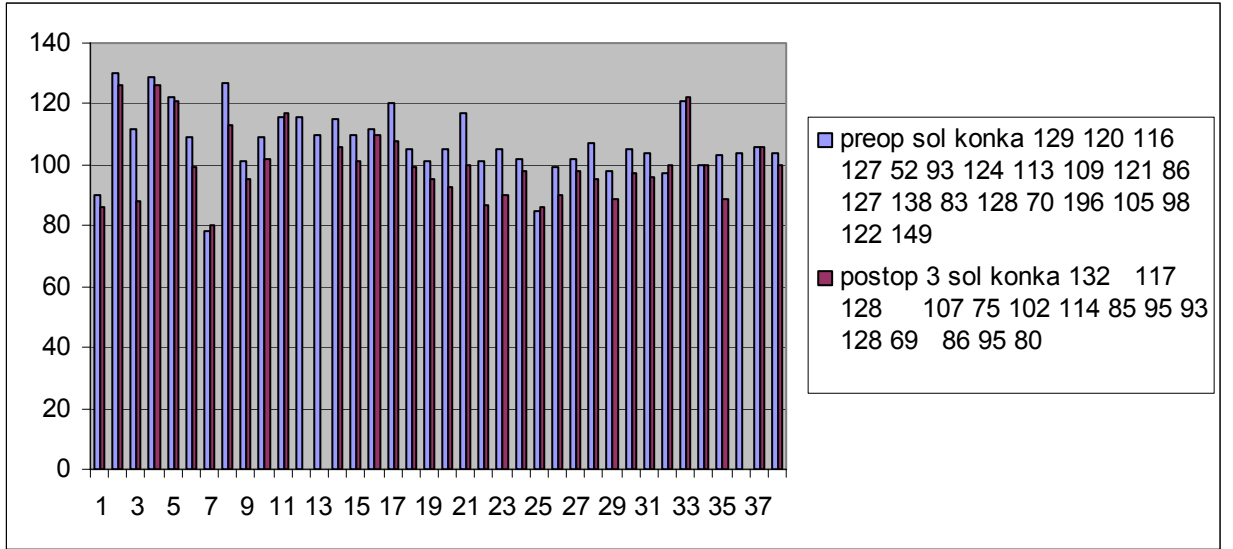
Şekil 12: Preoperatif ve postoperatif 3. aydaki dönemde BT ile ölçülen sağ konka boyutları (Dikey sutunda milimetrekare cinsinden yapılan ölçüm,yatay sutunda ise sırasıyla hastalar sıralanmıştır)



Şekil 13: Preoperatif ve postoperatif 3. aydaki dönemde BT ile ölçülen sol konka boyutları (Dikey sutunda milimetrekare cinsinden yapılan ölçüm,yatay sutunda ise sırasıyla hastalar sıralanmıştır)

Preop Sağ Konka BT	Preop Sol Konka BT	Postop1 Sağ Konka BT	Postop1 Sol Konka BT
--------------------	--------------------	----------------------	----------------------

sıralanmıştır)



Tablo3. Preop ve Postop 1. ay sağ ve sol konka BT ölçümleri.

Hasta	Ön(mm2)	Orta(mm2)	Arka(mm2)	Ön	Orta	Arka	Ön	Orta	Arka	Ön	Orta	Arka
1	145	178	188	129	195	221	66	64	55	63	68	62
2	93	106	103	120	122	124	65	74	65	68	73	65
3	88	89	70	116	120	101	87	67	104	57	90	84
4	67	42	54	127	135	114	56	31	31	54	36	40
5	74	64	113	52	61	75	46	30	55	35	30	55
6	84	85	107	93	109	118	48	56	62	50	57	64
7	137	155	170	124	137	145	56	71	78	57	64	71
8	Ön Sağ Konka BT	Orta Sağ Konka BT	Arka Sağ Konka BT	Ön Sol Konka BT	Orta Sol Konka BT	Arka Sol Konka BT	Ön Sağ Konka BT	Orta Sağ Konka BT	Arka Sağ Konka BT	Ön Sol Konka BT	Orta Sol Konka BT	Arka Sol Konka BT
9	159	168	137	109	132	119	67	112	73	45	85	74
10	82	101	84	121	139	118	76	99	81	77	89	83
11	115	127	120	86	91	92	104	116	110	85	90	92
12	129	121	136	127	138	141	89	82	90	90	97	118
13	130	165	151	138	183	159	80	92	91	73	74	53
14	120	125	118	83	88	86	92	97	98	88	87	93
15	127	172	168	128	169	163	88	90	93	87	89	90
16	104	126	99	70	102	78	85	113	93	62	88	63
17	113	187	146	196	191	101	73	109	77	108	103	90
18	110	121	108	105	102	98	97	100	85	86	90	91
19	137	163	156	98	107	91	108	135	121	91	100	89
20	92	83	83	122	127	121	78	75	76	79	82	80
21	78	82	81	149	124	95	78	83	81	148	122	97
22	110	122	109	90	102	77	110	121	106	86	101	77
23	115	150	153	130	145	134	56	120	133	110	127	85
24	110	131	139	112	136	111	87	91	88	87	95	79
25	105	132	134	129	101	103	98	112	106	85	78	75
26	143	156	149	122	105	118	98	101	94	67	82	86
27	122	136	110	109	120	109	102	108	96	83	98	90
28	120	116	124	78	91	85	118	114	123	80	90	85
29	135	140	162	127	135	156	110	113	127	112	115	119
30	92	105	107	101	104	109	76	77	85	88	93	88

Hasta	Ön(mm2)	Orta(mm2)	Arka(mm2)	Ön	Orta	Arka	Ön	Orta	Arka	Ön	Orta	Arka
31	114	153	107	109	149	108	92	103	89	91	98	90
32	118	144	120	116	145	113	89	98	90	87	99	90
33	120	152	144	116	148	145	99	110	107	97	108	103
34	115	131	117	110	142	133	93	98	89	88	101	97
35	99	121	117	115	138	133	76	89	88	87	97	93
36	111	127	123	110	125	122	86	92	90	84	90	89
37	133	157	149	112	141	140	91	103	104	86	97	98
38	129	156	147	120	151	139	94	102	112	90	101	98
39	108	133	129	105	131	127	76	89	88	77	88	85
40	83	92	91	101	127	123	82	94	91	79	85	84
41	111	153	147	105	144	141	83	91	89	80	84	83
42	122	170	164	117	167	163	86	101	112	87	95	99
43	108	145	133	101	138	128	79	92	90	77	87	88
44	101	138	136	105	137	138	75	88	87	80	91	88
45	82	87	83	102	143	139	82	87	84	84	94	91
46	103	128	134	85	90	89	76	88	95	87	91	90
47	98	121	116	99	120	118	80	86	84	80	87	83
48	99	123	119	102	127	125	83	91	91	87	92	90
49	112	147	139	107	141	137	81	94	93	82	94	92
50	102	131	129	98	124	121	82	92	88	76	85	83
51	101	127	123	105	134	126	82	90	89	83	91	92
52	87	91	89	104	136	129	88	91	90	89	95	90
53	103	122	110	97	119	111	80	82	84	78	83	81
54	97	121	109	121	165	154	78	89	87	86	93	90
55	96	120	119	100	127	119	80	102	99	81	96	93
56	100	130	121	103	131	124	81	95	94	79	88	89
57	103	133	126	104	128	117	79	94	95	81	92	90
58	101	143	137	106	151	140	77	92	90	85	98	101
59	99	121	120	104	130	128	90	104	103	91	98	95
<i>Ortalama</i>	107.9	130.6	123.4	106.2	130.3	124.6	82.6	92.4	90.2	81.4	89.2	85.6

Tablo 4. Preop ve Postop 3. ay sağ ve sol konka BT ölçümleri.

Hasta	Ön(mm2)	Orta(mm2)	Arka(mm2)	Ön	Orta	Arka	Ön	Orta	Arka	Ön	Orta	Arka
1	145	178	188	129	195	221	117	147	154	132	184	189
2	93	106	103	120	122	124						
3	88	89	70	116	120	101	72	70	65	117	125	113
4	67	42	54	127	135	114	62	45	61	128	136	115
5	74	64	113	52	61	75						
6	84	85	107	93	109	118						
7	137	155	170	124	137	145	114	135	153	107	126	114
8	76	90	104	113	128	147	71	82	93	75	90	102
9	159	168	137	109	132	119	87	112	91	102	86	116
10	82	101	84	121	139	118	76	97	82	114	129	110
11	115	127	120	86	91	92	116	127	121	85	92	92
12	129	121	136	127	138	141	92	86	93	95	102	123
13	130	165	151	138	183	159	90	100	97	93	102	91
14	120	125	118	83	88	86						
15	127	172	168	128	169	163	127	173	169	128	169	164
16	104	126	99	70	102	78	90	116	99	69	102	74
17	113	187	146	196	191	101						
18	110	121	108	105	102	98	98	100	86	86	91	94
19	137	163	156	98	107	91	133	156	154	95	101	90
20	92	83	83	122	127	121	78	76	78	80	82	83
21	78	82	81	149	124	95						
22	110	122	109	90	102	77	111	123	110	86	103	80
23	115	150	153	130	145	134	110	147	149	126	132	129
24	110	131	139	112	136	111	87	92	87	88	95	80
25	105	132	134	129	101	103	105	133	134	126	103	104
26	143	156	149	122	105	118	138	144	140	121	106	119
27	122	136	110	109	120	109	110	124	100	99	111	109
28	120	116	124	78	91	85	120	115	125	80	91	86
29	135	140	162	127	135	156	120	125	133	113	122	134
30	92	105	107	101	104	109	86	99	98	95	98	102

Preop Sağ Konka BT Preop Sol Konka BT

Postop3 Sağ Konka BT Postop3 Sol Konka BT

Çalışmamızda hekimlerce yapılan preoperatif ve postoperatif 1. ve 3. aylarda hem sağ hem sol konka VAS ölçümleri alındı. VAS değerlerinde istatistiksel olarak anlamlı derecede

Hasta	Ön(mm2)	Orta(mm2)	Arka(mm2)	Ön	Orta	Arka	Ön	Orta	Arka	Ön	Orta	Arka
31	114	153	107	109	149	108	107	147	120	102	140	101
32	118	144	120	116	145	113	117	142	118	117	147	145
33	120	152	144	116	148	145						
34	115	131	117	110	142	133						
35	99	121	117	115	138	133	90	112	108	106	129	124
36	111	127	123	110	125	122	102	118	114	101	116	113
37	133	157	149	112	141	140	121	135	141	110	128	131
38	129	156	147	120	151	139	117	145	135	108	139	127
39	108	133	129	105	131	127	102	125	121	99	125	121
40	83	92	91	101	127	123	83	93	92	95	115	111
41	111	153	147	105	144	141	94	112	110	93	98	99
42	122	170	164	117	167	163	98	121	129	100	117	124
43	108	145	133	101	138	128	89	102	100	87	97	98
44	101	138	136	105	137	138	85	98	97	90	121	119
45	82	87	83	102	143	139	84	88	85	98	140	138
46	103	128	134	85	90	89	89	114	120	86	90	90
47	98	121	116	99	120	118	93	115	112	90	111	110
48	99	123	119	102	127	125	95	118	115	98	123	121
49	112	147	139	107	141	137	94	127	126	95	128	127
50	102	131	129	98	124	121	92	121	119	89	113	112
51	101	127	123	105	134	126	93	119	114	97	126	118
52	87	91	89	104	136	129	87	91	90	96	128	121
53	103	122	110	97	119	111	104	123	112	100	122	117
54	97	121	109	121	165	154	96	122	110	122	168	162
55	96	120	119	100	127	119	101	125	124	100	129	120
56	100	130	121	103	131	124	90	107	108	89	100	103
57	103	133	126	104	128	117						
58	101	143	137	106	151	140	102	144	137	106	155	148
59	99	121	120	104	130	128	95	109	117	100	113	122
Ortalama	107.9	130.6	123.4	106.2	130.3	124.6	98.6	115.9	112.9	100.3	117.9	116.7

konka küçülmesi saptandı. Elde edilen bulgular diğer çalışmalarla benzerlik göstermiştir.

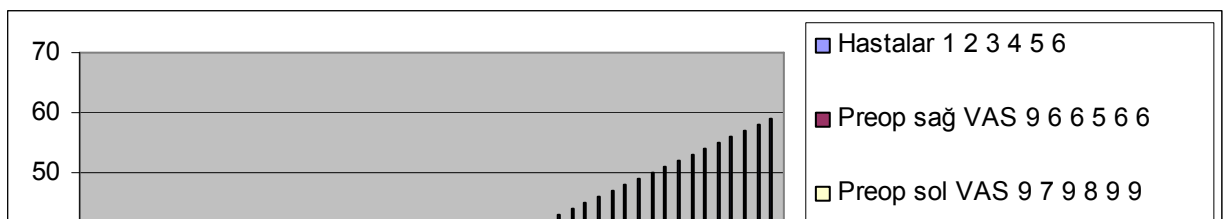
Tablo 5.Hekim preoperatif ve postoperatif 1. ve 3. aylardaki konka büyüklüğü VAS kayıtları

Hastalar	Preop sağ VAS	Preop sol VAS	Postop 1 sağ VAS	Postop 1 sol VAS	Postop 3 sağ VAS	Postop 3 sol VAS
1	9	9	5	5	7	7

2	6	7	5	6		
3	6	9	5	6	6	7
4	5	8	4	5	5	7
5	6	9	4	6		
6	6	9	4	6		
7	9	9	6	6	7	6
8	6	8	6	6	6	7
9	10	9	6	5	8	8
10	6	9	5	6	5	7
11	8	8	5	5	7	7
12	9	9	6	6	8	7
13	8	9	6	6	7	8
14	9	8	6	5		
15	8	8	5	7	6	8
16	7	9	5	6	6	7
17	8	9	5	5		
18	8	8	5	5	6	6
19	9	8	6	5	7	6
20	7	9	4	5	6	7
21	6	9	4	6		
22	8	9	5	5	7	9
23	8	8	5	4	7	7
24	9	8	6	6	8	7
25	7	9	5	6	7	9
26	6	9	3	5	5	8
27	8	6	5	5	8	6
28	8	7	5	4	6	7
29	7	7	4	4	6	6
30	9	8	6	5	9	7
31	9	9	6	8	8	9

32	10	9	5	5	7	6
33	10	9	6	6		
34	9	8	5	5		
35	8	7	5	5	7	7
36	8	8	6	5	8	8
37	8	8	5	4	8	7
38	9	9	6	6	9	8
39	10	10	6	7	9	10
40	9	8	6	5	8	7
41	10	9	7	5	10	8
42	9	8	5	5	8	8
43	10	9	6	5	9	8
44	9	7	6	4	7	6
45	8	8	5	4	7	7
46	8	7	4	4	7	7
47	9	8	6	5	9	7
48	10	8	6	4	7	6
49	10	9	5	5	8	9
50	9	9	5	5	8	8
51	9	8	6	5	8	6
52	8	8	4	5	8	7
53	8	9	5	5	7	8
54	7	9	4	6	7	8
55	7	9	6	7	6	8
56	9	10	6	6	7	8
57	6	9	5	5		
58	9	9	5	6	9	9
59	9	8	6	5	7	7

Şekil 14: preoperatif ve postoperatif 1. ve 3. aylardaki konka büyüklüğü VAS kayıtları.



6. TARTIŞMA :

Kronik nazal obstrüksiyon hastaların yaşam kalitesini kötü yönde etkileyen bir sorun olup sık karşılaşılan bir durumdur. Bu durum genellikle alt konka hipertrofinin sonucu olarak gelişir (72, 73, 74).

Alt konka hipertrofisi bilateral veya unilateral olabilir. Bilateral olan alt konka hipertrofisi allerjik ve nonallerjik rinitle ilişkiyken; tek taraflı hipertrofi genellikle septal deviasyona yanıt olarak meydana gelir ve kompensatuar hipertrofi olarak adlandırılır (75). Alt konka hipertrofisi kemik, yumuşak doku ve mikst hipertrofi olmak üzere 3 çeşittir. Yumuşak doku hipertrofisi en sık görülür (76). Kompensatuar hipertrofide mukoza kalınlığının artması yanında kemik kalınlığında da artma vardır (72, 75).

Kronik nazal obstrüksiyona neden olan yumuşak doku hipertrofinin temel nedeni, mukozal inflamasyona neden olan kronik rinittir (76). Rinit; allerjik, enfektif, vazomotor, hormonal veya ilaca bağlı oluşabilir. İnflamatuar nedenlerle ortaya çıkan alt konka hipertrofisi, medikal olarak tedavi edilebilir (75). Alt konkada meydana gelen uzun süreli olan şişlik irreverzibl olabilir. Kalitatif olarak ince duvarlı venöz sinüzoidlerde konjesyon, bazal membranın altında subepiteliyal inflamatuvar hücre infiltrasyonu, lamina propriada fibrozis sonucu irreversible değişiklikler ortaya çıkar (75).

Kronik nazal obstrüksiyon; ağızdan solunum, orofarengeal kuruluk, nazal konuşma, uyku bozukluğu, yorgunluk, akciğer kapasitesinde düşme gibi durumlara neden olabilir (75).

Kronik nazal obstrüksiyonun değerlendirilmesinde ayrıntılı bir anamnez alınıp, endoskopik inceleme dahil tam bir kulak burun boğaz muayenesi yapılmalıdır. Burun tıkanıklığının değerlendirilmesinde çeşitli laboratuvar yöntemleri olup bunlar; bilgisayarlı tomografi (24, 25, 26), manyetik rezonans (27), pik nazal inspiratuvar akım ölçümü (28, 29), akustik rinometri (28, 29, 77), rinomanometri (28, 29, 78), odiosoft-rhino (29) gibi yöntemlerdir.

Hastalar meydana gelen semptomlar ve yaşam kalitelerindeki bozulma sonucunda hekime başvurarak medikal veya cerrahi tedavilere yönlendirilirler.

Medikal tedavide öncelikle etiyolojiye bağlı olarak nazal mukozada hiperreaktiviteye neden olan uyarıcılardan uzak durulmalıdır (41). Medikal tedavi olarak; dekonjestanlar, antihistaminikler, mast hücre stabilizörleri, kortikosteroidler, anti kolinerjikler denenebilir (41, 79). Medikal tedavi başarısız olunca, hastalar cerrahi tedavilere yönelirler (55, 80).

Alt konka hipertrofisine bağlı burun tıkanıklarının tıbbi tedavisinde kullanılan bir çok farmakolojik madde bulunmaktadır. Steroidin konka içine enjeksiyonu ise en etkili tedavi metodudur. Ancak yüksek etki oranına rağmen görme ile ilgili komplikasyonları (geçici veya kalıcı görme kaybı) ndan dolayı bu metoda karşı çekingen davranılmakta , bu tedavi şekli hak ettiği yeri alamamaktadır (71).

Bu metoda alternatif olarak tavsiye edilen immunoterapide ise iki milyonda bir oranında ölüm görüldüğü rapor edilmektedir (55, 63).

Literatürde, konka içine steroid enjeksiyonu sonucu altı geçici, altı kalıcı olmak üzere, toplam 12 vaka bulunmaktadır. Bir başka deyişle konka içine steroid enjeksiyonu sonucu kalıcı görme kaybı insidansı iki milyonda bir'den daha düşüktür. Üstelik daha küçük molekülü steroidlerin kullanılmasıyla bu komplikasyona hiç rastlanmadığı rapor edilmektedir (67, 70). Ayrıca hiçbir vakada mortal sonuç görülmemiştir. Bu da enjeksiyon metodunun immunoterapiden üstünlüğü açıkça göstermektedir.

İntranazal steroid enjeksiyonu noninfektif rinitler dışındaki allerjik , hipertrofik, vazomotor, medikamentöz , vs. rinitlerin hepsinde etkilidir. Ayrıca intranazal müdahalelerden sonra da kullanılabilir. Konkanın hacmini küçültmek için uygulanan diğer alt konka müdahalelerinin çoğundan daha az travmatizan ve daha az ağrılıdır. Bu metod konka rezeksiyonu (Türbinektomi) ve koterizasyonundan farklı olarak reverzibl ve nondestrüktiftir. Bu enjeksiyon fizyolojik bir metod olup normal silya hareketlerini ve mukus sekresyonunu bozmaz. Rebound fenomeni görülmemekte olup , kontrendikasyonları nadirdir. Vücuda giren total steroid miktarı, aynı faydalı etkiyi elde etmek için gereken oral veya paranteral doza nazaran çok daha düşüktür (67, 70, 71).

Alt konka hipertrofilerine bağlı olarak ortaya çıkan burun tikanıklarının tedavisinde konka içine deposteroid enjeksiyonu uygulamasının öncüsü Mabry'dir. Yurdumuzda ise bu konuda tek yayın Yöndemli tarafından yapılmıştır. Yöndemli 6000'nin üzerindeki vakalarına uyguladığı intrakonkal steroid enjeksiyonundan % 80nin üzerinde başarılı sonuçlar aldığını bildirmiştir. Ancak vakalarında postop kontrollerin muntazam yapılmaması, kesin sonuç belirtilmesini engellemektedir. İntrakonkal steroid enjeksiyonu, uygulanmakta olan diğer tedavi ajanlarıyla karşılaştırıldığında, reverzibl ve nontravmatizan olmasıyla büyük bir avantaja sahip görüldüğünü vurgulamaktadır (71).

Bu metodun karşısında olanlar, altısı geçici olan parsiyel görme kaybını , bu metodun kullanılmasının aleyhinde bir bulgu olarak öne sürmektedirler. Halbuki daha küçük molekülü olan yeni steroidlerden bu yana, bu komplikasyonla karşılaşılmamıştır. Üstelik günümüzde yüz ve baş bölgesi yaralanmalarından sonra bu bölgeye enjektabl olarak uygulanan steroid tedavisi sonucu % 0,001 oranında görme kaybı ortaya çıktığı unutulmamalıdır.

Günümüzde alt konka hipertrofinin cerrahi tedavisinde pek çok teknik kullanılmaktadır ve her tekniğin kendine özgü avantajı ve dezavantajı vardır. Bu yöntemlerle hedef, konka küçültülerek tikanıklık azaltılmaya çalışılmaktadır (71, 79). Hipertrofik alt konkanın tedavisinde; turbinektomi, submukozal turbinektomi, mikrodebrider ile submukozal rezeksiyon, kriyoterapi, elektrokoterizasyon, lazer cerrahisi, RFTA gibi pek çok yöntem tariflenmiştir (45, 46, 75, 79, 81). Konka hipertrofilerinin cerrahi tedavisinde; tanımlanan ve uygulanan tedavi seçeneklerinin çok olması, tek başına ideal bir yöntemin olmadığına göstergesidir.

Cerrahi tedavideki asıl amaç semptomları giderirken konka fonksiyonlarını korumak ve hastanın konforunu bozmadan, yan etkileri minimize etmektir. Bazı cerrahi yöntemler mukozada düzelmeyecek hasarlara neden olduğu için güncelliğini kaybetmiştir (71, 79).

Kullanılan medikal ve cerrahi tedaviler mukozaya zarar vererek siliyer fonksiyonu etkileyebilmektedir. Nazal mukosilyer klirens üst ve alt solunum yollarının primer defans mekanizmasıdır (82, 83). Siliyer fonksiyonun sinüslerin temizlenmesinde ve kronik inflamasyonun önlenmesinde önemli bir rolü vardır (84). Siliyer aktivitedeki bozulma üst ve alt solunum yollarında ciddi solunum yolu enfeksiyonlarına veya kronik enfeksiyonlara yol açabilmektedir (85).

Bu çalışmada alt konkaların küçültülmesi için medikal teknik olarak intranazal steroid enjeksiyonu uygulanmıştır. İntranazal steroid enjeksiyonu uygulanması; dental enjektörle her bir alt konkaya lidokainli lokal anestezi sprey tatbikinden sonra anteriorda submukozal bül olacak şekilde tek noktaya yapılmıştır. Tek noktaya 40mg/ 1ml metilprednizolon asetat verilecek şekilde dental enjektörle submukozal olarak verilmiştir. Benzer çalışmalarda da intranazal steroid enjeksiyonu bu şekilde uygulanmıştır (43, 44, 51).

Bu çalışmada alt konka hipertrofisi nedeni ile intranazal steroid enjeksiyonu ile tedavi edilen hastalarda yöntemin etkinliğini Paranasal Sinüs BT ile değerlendirilmiştir.

Alt konkanın anatomik olarak değerlendirilmesinde BT sıklıkla kullanılan bir yöntemdir (86, 87, 88, 89). BT ile alt konkaların değerlendirilmesi genellikle septum deviasyonu olan hastalarda septum cerrahisinin konka büyüklüğü üzerine olan etkisinin saptanmasında kullanılmıştır (24, 89). BT, konkalara müdahaleden sonra küçülmeyi görmek için sıklıkla görüntüleme kullanılmaktadır, bununla birlikte bu yöntemle konka boyutu ölçümleri nadiren yapılmıştır (26).

Domuzlarda yapmış bir çalışmada; konka alanı büyüklükleri morfometrik olarak değerlendirmiş olup bunun sonucunda BT, MR ve yumuşak doku spesmenleri ölçümleri arasında anlamlı bir fark bulunamamıştır (90).

Kim ve ark. (24) septoplastinin alt konka hipertrofisine etkisini göstermek için BT ile yaptığı bir çalışmada; alt konkayı ön, orta ve arka koronal kesitlerde değerlendirmiştir. Konka kalınlığını medial mukoza, kemik, lateral mukoza olacak şekilde

alt konkanın mukozal yüzeyine dik planda olan bir imleç yardımı ile tarayıcı ekranından ölçmüştür (24).

Akoğlu ve ark. (89) konka hipertrofisi olan deviye nazal septumlu hastalarda alt konka boyutlarını değerlendirirken alt konkayı 3 eşit parçaya ayırmış ve en kalın kısmı ölçerek ölçümler yapılmıştır. Ayrıca doğru ölçümler için tüm görüntüleri büyütülmüştür. Alt konkanın sınırları ve konka kemiğinin sınırları kemik penceresinde bilgisayar faresi yardımıyla çizilmiş, uygun bölgelerin alanı mm² cinsinden ölçülmüştür .

Bu çalışmada Kim ve ark. (24) yaptığı gibi ölçümlerin standardizasyonu için koronal plan BT'de alt konka kemiğinin görüntüye girdiği ilk kesitten öndeki ölçümler, maksiller sinüs ostiumu seviyesinden ortadaki ölçümler, alt konka kemiğinin görüntüden çıktığı son kesitten de arkadaki ölçümler yapılmıştır.

Bu çalışmada alt konka alanları Akoğlu ve ark. (89) yaptığı şekilde bilgisayar ortamında alt konkanın sınırları ve konka kemiğinin sınırları kemik penceresinde bilgisayar faresi yardımıyla bir imleç ile çizilerek mukozal kalınlık alanı ölçülerek hesaplanmıştır.

Bu çalışmadaki preoperatif ve postoperatif konka boyutlarının objektif ölçümü Paranasal sinüs BT ile yapılmıştır. Preoperatif ve postoperatif BT 1. ve 3. ay değerleri karşılaştırıldığında tüm hastaların ortalama konka alanlarında küçülme saptandı ve bu bulunan küçülme istatistiksel olarak anlamlı bulunmuştur (p=0.00).

Hipertrofik alt konkalara intranasal steroid enjeksiyonu uygulanan 276 hastayı kapsayan bir çalışmada preoperatif ve postoperatif hekim hasta üzerindeki efektifitesi değerlendirilmiş %83 hastada çok efektif, %14 hastada kısmen efektif, %3 hastada efektif olmadığı tespit edilmiştir (43, 44, 51, 52, 71).

Çalışmamızda hasta VAS'sı ile preoperatif dönem ile postoperatif 1. ay karşılaştırıldığında, nazal tıkanıklık şikayetlerinde anlamlı derecede azalma saptandı. Post operatif 3. ayda 1. aya göre intranasal steroid enjeksiyon etkinliği daha az olmakla beraber devam etmekte olduğu izlenmiştir (43,44). Preoperatif dönem ile postoperatif 1.hafta karşılaştırıldığında nazal tıkanıklık şikayetlerinde de anlamlı derecede azalma saptandı. Farklı hekim tarafından preoperatif ve postoperatif 1. ve 3. ayda kaydedilen hem sağ, hem de sol konka VAS'ında istatistiksel olarak anlamlı derecede konka küçülmesi saptandı. Bu bulgular diğer çalışmalarla benzerlik göstermiştir.

Bu çalışmada hem BT, hem hasta obstrüksiyon VAS'sı, hem de hekim VAS'sı ile elde edilen postoperatif değerlerde konkanın küçüldüğü saptanmış olup, bu verilere dayanarak alt konka hipertrofisi olan hastaların objektif konka boyutu ölçümlerinin BT ile yapılmasının uygun bir değerlendirme yöntemi olabileceği düşünülmüştür.

Hastalarda enjeksiyon esnasında herhangi bir yan etki izlenmemiştir. Ağrı, kanama, körlük operasyon sonrasında izlenmemiştir (43, 44). Postoperatif dönemde hiçbir hastamızda nazal ağrı şikayeti olmamıştır. İki hastanın operasyon sırasındaki en önemli şikayeti enjeksiyon sırasındaki ağrı olmuştur. Bizim çalışmamızdaki hastaların enjeksiyon sırasında ağrıdan şikayetçi olması, muhtemelen hastalara premedikasyon yapılmamasından kaynaklanmıştır.

Bu çalışmada intranasal steroid enjeksiyonu uygulanan hastaların hiçbirinde postoperatif kanama meydana gelmemiş ve hastalara nazal tampon konulmamıştır. Hastaların tedavisi ve takipleri ayaktan yapılmış, bu nedenle hastalarda iş gücü kaybı olmamıştır. Takiplerimiz süresinde iki hasta dışında 57 hasta müdahalenin sonuçlarından memnun kaldığını ifade etmiştir. BT ile yapılan objektif ölçümlerde konka boyutlarında istatistiksel olarak anlamlı küçülme saptanmıştır.

Sonuç olarak, alt konka hipertrofilerine bağlı olarak gelişen nazal obstrüksiyonun tedavisinde, intranasal steroid enjeksiyon tedavisi etkin, kolay uygulanabilen, nontravmatizan, ciddi komplikasyonların son derecede seyrek görüldüğü, maliyeti düşük, bunlara karşılık reverzibl ve hasta memnuniyetinin yüksek olduğu güvenli bir yöntemdir (43, 44, 51, 52, 71).

7. ÖZET :

Amaç: Bu çalışmanın amacı kronik nazal obstrüksiyonun submuköz alt konka hipertrofisine bağlı olduğu belirlenen olgularda intranasal steroid enjeksiyonu yönteminin etkinliğinin bilgisayarlı tomografi ile değerlendirmektir.

Gereç ve yöntem: Bu çalışmaya Temmuz 2009-Aralık 2009 tarihleri arasında Selçuk Üniversitesi Meram Tıp Fakültesi Kulak Burun Boğaz Hastalıkları Anabilim Dalı kliniğinde alt konka hipertrofisi nedeni ile intranasal streoid enjeksiyonu uygulanan 59 hasta alınmıştır. Çalışmaya katılan hastaların hepsi erişkin yaş grubunda olup 28(%47.5)'i

kadın 31(%52.5)'i erkekti. Hastaların yaşları 18 ile 75 (ort. 33.00 ±13.299) arasında değişmekteydi.

Tek noktaya 40 mg/1 ml metilprednizolon asetat alt konkanın anterior kısmına submukozal bül oluşturulacak şekilde dental enjektör yardımıyla yavaş bir şekilde tatbik edilmiştir. Konkaların objektif değerlendirilmesi; preoperatif dönem ve postoperatif 1.ayda ve 3. ayda çekilen koronal plan paranazal sinüs bilgisayarlı tomografileri (BT) karşılaştırılarak yapılmıştır. Ayrıca başka bir hekim konka boyutlarını VAS ile değerlendirmiştir. Hastalar tarafından, nazal obstrüksiyonun VAS değerlendirmesi yapılmıştır.

Bulgular: Hastaların yaşları 18 ile 75 yaşları arasında (ortalama yaş 33.00±13.299) değişmekte idi. Koronal plan bilgisayarlı tomografi ile konkaların postoperatif 1. ayda küçüldüğü saptanmıştır (p=0,00). Başka bir hekim tarafından kaydedilen VAS'da, konkalarda küçülme saptanmıştır (p=0.00). Postoperatif 1.ayda hastaların nazal tıkanıklık şikayetlerinde anlamlı derecede azalma saptanmıştır (p=0.00). Postoperatif 3. ayda da preoperatif değerlere göre konkalarda küçülme saptanmış. Fakat preop 1. aydaki konkalardaki küçülme değerleri postop 3. aydaki değerlerden daha iyi olarak saptanmıştır. İki (%3.3) hasta müdahaleden hiç fayda görmediğini belirtmiştir. Bunlarla alt konkalar koronal plan BT'de yapılan ölçümlerle değerlendirilmiştir.

Sonuç: İntranazal steroid enjeksiyon ile alt konka küçültülmesi yöntemi etkin, kolay uygulanabilen, minimal invaziv, maliyeti düşük, postoperatif hasta memnuniyeti yüksek bir yöntemdir. BT ile alt konkaların preoperatif ve postoperatif değerlendirilmesi objektif ve tercih edilebilir bir yöntemdir.

Anahtar kelimeler: Nazal obstrüksiyon, intranazal steroid enjeksiyonu, konka hipertrofisi

8. ABSTRACT :

EVALUATION OF THE EFFECTIVENESS OF INTRANASAL STEROID INJECTION ON PATIENTS WITH INFERIOR NASAL TURBİNATE HYPERTHROPY VIA COMPUTERIZED TOMOGRAPHY

Objective: The aim of the study is to evaluate the effectiveness of intranasal steroid injection method in the cases where chronic nasal obstruction depends on inferior turbinate hypertrophy using computerized tomography (CT).

Material and Method: Intranasal steroid injection performed due to inferior turbinate hypertrophy, 59 patients applying to The OtoRhinolaryngology Department of Meram Medical School of Selcuk University between July and December 2009 were enrolled into the study. All the patients were adults, and 28 (47.5%) were women and 31 (52.5%) were men. Totally 40 mg/ml metilprednisolon asetate was injected slowly on the anterior side of inferior turbinate with using dental syringe onto only one point. Objective evaluation of the inferior turbinate was carried out by comparing coronal plan paranasal sinus CT scores performed preoperatively and within the first and third month postoperatively. VAS evaluation of nasal obstruction was implemented by all patients.

Results:Age rates of the patients were ranging from 18 to 75 (mean age rate 33 ± 13.299). The hypertrophic inferior turbinates were determined to be smaller on coronal plan CT performed during the first and third month after the operation ($p=0.00$). But the measures of first month after injection were better than the measures of the third month after injection. In the postoperative first month, a significant decrease was witnessed in the complaints of the patients related to nasal obstructions ($p=0.00$). Two (3.3%) patients announced to obtain no benefits from the intervention. All the inferior turbinate measurements were managed by using coronal plans of paranasal CT.

Conclusion:Intranasal steroid injection method of inferior turbinate is an effective, minimally invasive one making the patient satisfied, to a large extent. The pre- and postoperative evaluation of the turbinate via CT is an objective and preferable method.

Key Words: Nasal obstruction, intranasal steroid injection, turbinate hypertrophy

9. KAYNAKLAR:

- 1) Fonksiyonel Anatomi Baş-Boyun ve İç Organlar. Sancak.B, Cumhur. M. Editör. Metu Yayıncılık Ankara. 1999 ;108-113.
- 2) Saunders MW, Jones NS, Kabale JE. Parameters of nasal airway anatomy on magnetic resonance imaging correlate poorly with subjective symptoms of nasal patency.Clin. Otolaryngol. 1999; 24: 431-4.
- 3) Bernard AN, Ruth GR. The Distribution of Nasal Erectil Mucosa as Visualized by Magnetic Resonance İmaging. Ear-Nose-Throat Journal. 1999; 78: 159-166.
- 4) Huizing EH, de Groot JAM. Functional reconstructive nasal Surgery. Studgart-New York : Thieme, 2003: 7-108.
- 5) Kennedy DW, Senior BA, Gannon FH, Montone KT, Hwang P, Lanza DC. Histology and histomorphometry of ethmoid bone in chronic rhinosinusitis. Laryngoscope. 1998 Apr;108(4 Pt 1):502-7.
- 6) Goode RL, Pribitkin E. Diagnosis and treatment of turbinate dysfunction, 2nd Ed. Alexandria: American Academy of Otolaryngology- Head and Neck Surgery Foundation,inc.,1995.1-73.
- 7) Arıkan OK. Paranasal sinüslerin anatomisi ve fizyolojisi. In:Koç C,editör.Kulak Burun Boğaz Hastalıkları ve Baş-Boyun Cerrahisi.Ankara:Güneş Kitabevi, 2004:427-19.
- 8) Ozan E, Çolakoğlu N, Kuloğlu T, Burun Histolojisi Türkiye Klinikleri J E.N.T.-Special Topics 2009;2(2):11-5.
- 9) Sadler T.W. Editor. Langman's Medikal Embriyoloji. Başaklar.A.C. (Çeviri Editörü). Palme Yayıncılık Ankara. 1995; 7 :315-6.
- 10) Davies J, Ducket L. Embryology and Anatomy of the Head, Neck, Face, Palate, Nose and Paranasal Sinuses. In: Paperalla MM. (eds): Otolaryngology. Vol 2. Philadelphia, WB Saunders, 1991; 59-106.
- 11) Mayerhoff WL; Schaeffer S. Physiology of the Nose and Paranasal Sinuses. In : Paperalla MM (eds) : Otolaryngology. Vol 2. Philadelphia, WB Saunders, 1980; 315-333.

- 12) Graney DO, Rice DH. Anatomy. In: Cummings CW (eds). Otolaryngology Head and Neck Surgery. Vol 2. St. Louis : Mosby 1998 ; 757-770.
- 13) Jacobs JR, Levine LA, Davis HH. Posterior packs and Nasopulmonary Reflex. Laryngoscope 1981; 91: 279-284.
- 14) Jalowayski AA, Yuh YY, kozol JA. Surgery for nasal Obstruction Evaluation by Rhinomanometry. Laryngoscope 1983; 93: 341-5.
- 15) Ogura JH. Fundamental Understanding of Nasal Obstruction. Laryngoscope 1987; 87: 1225-1232.
- 16) Ophir DE, Shapira AA, Marshak GS. Total Inferior Turbinectomy for Nasal Airway Obstruction. Arch. Otolaryngol 1995; 11: 93-5.
- 17) Gluckman JL, Stegmoyer R. Nonallergic Rhinitis: In Paperella MM, Otolaryngology; 1991; 1889-1897.
- 18) Robbins SL. Pathologic Basis of Disease. Third Edition, Phil; 1989: 763-4.
- 19) Nalebuff DJ. Nonallergic Rhinitis. In Cummings, CW ed., Otolaryngology Head and Neck Surgery. Vol 1; 1993: 663-671.
- 20) Older JJ. Review: the value of radiosurgery in oculoplastics. Ophthal Plast Reconstr Surg. 2002; 18 (3): 214-8.
- 21) Grymer LF, Ilium P, Hilberg O. Septoplasty and Compensatory Inferior Turbinate Hypertrophy: A Randomized Study Evaluated by Acoustic Rhinometry. J. Laryngol. Otol. 1993; 413-417.
- 22) Laine MT, Minkinen UK. Variation of Nasal Respiratory Pattern With Age During Growth and Development. Laryngoscope 1997; 107: 386-390.
- 23) Cole P, Roithmann R, Roth Y. Measurement of Air Way Patency. A Manual For Users Of the Toronto Systems and Others Intersted In Nasal Patency Measurement. Ann. Otol. Laryngol. Suppl. 1997; 171: 1-21.
- 24) Kim DH, Park HY, Kim HS, Kang SO, Park JS, Han NS, Kim HJ. Effect of septoplasty on inferior turbinate hypertrophy. Arch Otolaryngol Head Neck Surg. 2008 Apr;134(4):419-23.

- 25) Sargon MF, Celik HH, Uslu SS, Yücel OT, Denk CC, Ceylan A. Histopathological examination of the effects of radiofrequency treatment on mucosa in patients with inferior nasal concha hypertrophy. *Eur Arch Otorhinolaryngol*. 2009 Feb;266(2):231-5. Epub 2008 Jun 10.
- 26) Ozcan KM, Gedikli Y, Ozcan I, Pasaoglu L, Dere H. Microdebrider for reduction of inferior turbinate: evaluation of effectiveness by computed tomography. *J Otolaryngol Head Neck Surg*. 2008 Aug;37(4):463-8.
- 27) Sapci T, Usta C, Evcimik MF, Bozkurt Z, Aygun E, Karavus A, Peker M. Evaluation of radiofrequency thermal ablation results in inferior turbinate hypertrophies by magnetic resonance imaging. *Laryngoscope*. 2007 Apr;117(4):623-7.
- 28) Wheeler SM, Corey JP. Evaluation of upper airway obstruction--an ENT perspective. *Pulm Pharmacol Ther*. 2008;21(3):433-41. Epub 2007 Jul 17.
- 29) Chandra RK, Patadia MO, Raviv J. Diagnosis of nasal airway obstruction. *Otolaryngol Clin North Am*. 2009 Apr;42(2):207-25.
- 30) Kern EB. Rhinomanometry. *Otolaryngologic Clinics of North America* 1973 ; 863-4.
- 31) Martinez SA, nissen AJ. Nasal Turbinate Resection for Relief of Nasal Obstruction. *Laryngoscope* 1983; 93. 871-5.
- 32) Cole P. Rhinomanometry 1988 : Practice and Trends. *Laryngoscope* 1989; 99: 311-5.
- 33) Viani L, Jones AS, Clarke R. Nasal Air Flow in Inspiration and Expiration. *J. Laryngol. Otol*. 1990; 473-6.
- 34) Bromps P, Jonson B. Rhinomanometry, a System for Numerical Description of Nasal Airway Resistance. *Acta. Otolaryngol*. 1982; 94: 157-168.
- 35) Chapnik JS. The Palace of Objective Testing in Clinical Rhinology. *Ann Otol. Larungol. Supp*. 1997; 171: 22-3.
- 36) Gordon ASD, McCaffrey TV, Kern EB. Rhinomanometry for Preoperative and Postoperative Assesment of Nasal Obstruction. *Otolaryngol Head and Neck Surg*. 1989; 101: 20-6.

- 37) Bromps P, Jonson B. Rhinomanometry, Preoperative and Postoperative Evaluation in Functional Septoplasty. *Acta. Otolaryngol.* 1982; 94: 523-9.
- 38) Kimmelman CP. The Systemic Effects of Nasal Obstruction. *Otolaryngol. Clin. North. Of Am.* 1998; 22: 461-5.
- 39) Myrthe KS, Egbert HH. Treatment of Inferior Turbinate Pathology: A Review and Critical Evaluation of Different Techniques. *Rhinology* 2000; 38: 157-166.
- 40) Tos M. Mucous Production in Infected Nose and Paranasal Sinuses. *Rhinology* 1984; 22: 109-110.
- 41) Corey JP, Houser SM, Ng BA. Nasal congestion: a review of its etiology, evaluation, and treatment. *Ear Nose Throat J.* 2000 Sep;79(9):690-3, 696, 698 passim.
- 42) Leunig A, Janda P, Sroka R. Ho: YAG Laser Treatment of Inferior Nasal Turbinates. *Laryngoscope* 1999; 190: 1760-5.
- 43) Mabry RL. Corticosteroids in rhinology. *Otolaryngol Head Neck Surg.* 1993 Jun;108(6):768-70.
- 44) Katz E. Intranasal steroid injection. *J Otolaryngol.* 1985 Apr;14(2):136-8.
- 45) Jackson LE, Koch RJ. Controversies in the management of inferior turbinate hypertrophy: a comprehensive review. *Plast Reconstr Surg.* 1999 Jan;103(1):300-12.
- 46) Chang CW, Ries WR. Surgical Treatment of the Inferior Turbinate: New Techniques. *Curr. Opin. Otolaryngol. Head and Neck Surg.* 2004; 12: 53-7.
- 47) Ferri E, García Purriños FJ, Ianniello F, Armato E, Cavaleri S, Capuzzo P. [Surgical treatment of inferior turbinate hypertrophy with argon plasma: a long-term follow-up in 157 patients]. *Acta Otorrinolaringol Esp.* 2004 Jun-Jul;55(6):277-81.
- 48) Sapci T, Usta C, Evcimik MF, Bozkurt Z, Aygun E, Karavus A, Peker M. Evaluation of radiofrequency thermal ablation results in inferior turbinate hypertrophies by magnetic resonance imaging. *Laryngoscope.* 2007 Apr;117(4):623-7.
- 49) Nease CJ, Krempl GA. Radiofrequency treatment of turbinate hypertrophy: a randomized, blinded, placebo-controlled clinical trial. *Otolaryngol Head Neck Surg.* 2004 Mar;130(3):291-9.

- 50) Friedman M, Tanyeri H, Lim J. A Safe Alternative Technique for Inferior Turbinate Reduction. *Laryngoscope* 1999; 109: 1834-7.
- 51) Kaiser H. Kiev HK. *Cortisontherapie*. 9th ed., Georg Thieme Verlag, Stuttgart, 1991.
- 52) The Merck Index, 11th ed., Merck and Co., Inc. Rahway, N.J., USA, 1989.
- 53) Kayaalp SO. (ed.) *British National Formulary Türkiye İlaç Klavuzu*. 2001 Formülleri. Turgut Yay. Tic. A.Ş., 2001, İstanbul.
- 54) Mabry RL. Corticosteroids in the Management of Allergic Rhinitis. *Southern Medical Journal* 1983 April; 76 (4): 487-9.
- 55) Mabry RL. Desensitization Versus Intratubinal Injection of Corticosteroid for Nasal Allergy. *Southern Medical Journal* 1982 April; 75 (4): 423-5.
- 56) Baker DC. Strauss RB. The physiologic treatment of nasal obstruction. *Clin Plast Surg.*, 4: 1, 121-130, 1977.
- 57) Baker DC. Treatment of obstructing inferior turbinates with intranasal corticosteroids. *Ann Plast Surg.*, 3: 3, 253-259, 1979.
- 58) Chervinsky P. Dexamethasone aerosol in perennial rhinitis. *Ann Allergy*, 24: 150-152, 1966.
- 59) Gibson GJ. Maberly DJ. Lal S., et al. Double-blind crossover trial comparing intranasal beclomethasone dipropionate and placebo in perennial rhinitis. *Br Med J.*, 4: 503- 504, 1974.
- 60) Nalebuf DJ. Allergic rhinitis. In Cummings CW (ed.) *Otolaryngology- Head and Neck Surgery*. 2nd ed., Mosby- Year Book, 1993, 765- 774.
- 61) Wall JW. Shure N. Intranasal cortisone: preliminary study. *Arch Otolaryngol.*, 172-176, 1952.
- 62) Albegger K. Zur Lokaltherapie von Rhinopathien mit topisch wirksamen Glukokortikosteroid- Aerosolen. *Laryng Rhinol Otol.*, 64: 98- 106, 1985.

- 63) International Rhinitis Management Working Group. International consensus report on the diagnosis and management of rhinitis. *Eur J Allergy Clin Immunol.*, 49 Suppl. 19: 1, 34, 1994.
- 64) Shahid N. Phenol injection for vasomotor rhinitis. *Pakistan J Otol.*, 4: 111- 112, 1988.
- 65) Hoi MK. Huizing EH. Treatment of inferior turbinate pathology: a review and critical evaluation of the different techniques. *Rhinology*,38: 4, 157- 166, 2000.
- 66) Lildholdt T. Fogstrup J. Gammelgaard N. ,et al. Management of nasal polyps by steroid nose drops. *Am J Rhinol.*, 5: 25- 27, 1992.
- 67) Mabry RL. Intranasal steroid injection during pregnancy. *Southern Med J.*, 22: 3- 4, 56- 59, 1984.
- 68) Yöndemli F. Başağrılarında nazal ve paranasal etkenler. *Türk ORL Arşivi*, 22: 3- 4, 56- 59, 1984.
- 69) Yöndemli F. Basağrısı yapan bazı klinik antitelere röntgen bulguları. *Hacettepe Dişhek Fak Der.*, 7: 4, 359- 361, 1983.
- 70) Baker DC Jr. Straus RB. Intranasal injections of long acting corticosteroids. *Ann Otol Rhinol Laryngol.*, 71: 525- 531, 1962.
- 71) Yöndemli F. Alt konka hipertrofisine bağlı burun tıkanıklıklarının intranasal steroid enjeksiyonuyla tedavisi. *Actual Medicine* 2007, 15(9): 61-74.
- 72) Gindros G, Kantas I, Balatsouras DG, Kandiloros D, Manthos AK, Kaidoglou A. Mucosal changes in chronic hypertrophic rhinitis after surgical turbinate reduction. *Eur Arch Otorhinolaryngol.* 2009 Sep;266(9):1409-16.
- 73) Cavaliere M, Mottola G, Iemma M. Comparison of the effectiveness and safety of radiofrequency turbinoplasty and traditional surgical technique in treatment of inferior turbinate hypertrophy. *Otolaryngol Head Neck Surg.* 2005 Dec;133(6):972-8.
- 74) Kizilkaya Z, Ceylan K, Emir H, Yavanoglu A, Unlu I, Samim E, Akagün MC. Comparison of radiofrequency tissue volume reduction and submucosal resection with microdebrider in inferior turbinate hypertrophy. *Otolaryngol Head Neck Surg.* 2008 Feb;138(2):176-81.

- 75) Willatt D. The evidence for reducing inferior turbinates. *Rhinology*. 2009 Sep;47(3):227-36.
- 76) Neskey D, Eloy JA, Casiano RR. Nasal, septal, and turbinate anatomy and embryology. *Otolaryngol Clin North Am*. 2009 Apr;42(2):193-205.
- 77) Corey JP. Acoustic rhinometry: should we be using it? *Curr Opin Otolaryngol Head Neck Surg*. 2006 Feb;14(1):29-34.
- 78) Pirilä T, Nuutinen J. Acoustic rhinometry, rhinomanometry and the amount of nasal secretion in the clinical monitoring of the nasal provocation test. *Clin Exp Allergy*. 1998 Apr;28(4):468-77.
- 79) Nurse LA, Duncavage JA. Surgery of the inferior and middle turbinates. *Otolaryngol Clin North Am*. 2009 Apr;42(2):295-309.
- 80) Porter MW, Hales NW, Nease CJ, Krempl GA. Long-term results of inferior turbinate hypertrophy with radiofrequency treatment: a new standard of care? *Laryngoscope*. 2006 Apr;116(4):554-7.
- 81) Tanyeri H, Boyacı Z. Alt konkanın mikrobebrider ile redüksyonu. *K.B.B İhtisas Derg*. 2008 Feb; 18(2):69-73 .
- 82) Kesimci E, Bercin S, Kutluhan A, Ural A, Yamanturk B, Kanbak O. Volatile anesthetics and mucociliary clearance. *Minerva Anestesiol*. 2008 Apr;74(4):107-11.
- 83) Pedro Plaza Valía, Francisco Carrión Valero, Julio Marín Pardo, Daniel Bautista Rentero, Carmen González Monte Saccharin Test for the Study of Mucociliary Clearance: Reference Values for a Spanish Population .*Arch Bronconeumol*. 2008 Apr;44(10):540-5.
- 84) Naxakis S, Athanasopoulos I, Vlastos IM, Giannakenas C, Vassilakos P, Goumas P. Evaluation of nasal mucociliary clearance after medical or surgical treatment of chronic rhinosinusitis. *Eur Arch Otorhinolaryngol*. 2009 Sep;266(9):1423-6.
- 85) Deniz M, Uslu C, Ogredik EA, Akduman D, Gursan SO. Nasal mucociliary clearance in total laryngectomized patients. *Eur Arch Otorhinolaryngol*. 2006 Dec;263(12):1099-104. Epub 2006 Oct 3.

- 86) Oztürk A, Alataş N, Oztürk E, San I, Sirmatel O, Kat N. Pneumatization of the inferior turbinates: incidence and radiologic appearance. *J Comput Assist Tomogr.* 2005 May-Jun;29(3):311-4.
- 87) Ozcan KM, Selcuk A, Ozcan I, Akdogan O, Dere H. Anatomical variations of nasal turbinates. *J Craniofac Surg.* 2008 Nov;19(6):1678-82.
- 88) Yang BT, Chong VF, Wang ZC, Xian JF, Chen QH. CT appearance of pneumatized inferior turbinate. *Clin Radiol.* 2008 Aug;63(8):901-5. Epub 2008 Apr 18.
- 89) Akoğlu E, Karazincir S, Balci A, Okuyucu S, Sumbas H, Dağlı AS. Evaluation of the turbinate hypertrophy by computed tomography in patients with deviated nasal septum. *Otolaryngol Head Neck Surg.* 2007 Mar;136(3):380-4.
- 90) Shryock TR, Losonsky JM, Smith WC, Gatlin CL, Francisco CJ, Kuriashkin IV, Clarkson RB, Jordan WH. Computed axial tomography of the porcine nasal cavity and a morphometric comparison of the nasal turbinates with other visualization techniques. *Can J Vet Res.* 1998 Oct;62(4):287-92.

10. TEŞEKKÜR :

Asistanlığım süresince bilgi ve deneyimlerinden yararlandığım, maddi-manevi her konuda ve tez çalışmam boyunca da desteğini gördüğüm başta değerli hocam Prof. Dr. Fuat Yöndemli'ye

Deneyimlerinden yararlandığım sayın hocalarım Prof. Dr. Bedri Özer'e, Doç. Dr. Çağatay Han Ülkü'ye, Doç. Dr. Hamdi Arbağ'a, Doç. Dr. Köksal Yuca'ya, Yard. Doç. Dr. Mehmet Akif Eryılmaz'a

Tez çalışmamda emeği geçen Radyoloji Anabilim Dalı öğretim üyesi Doç. Dr. Osman Koç'a, Radyoloji Anabilim Dalı araştırma görevlisi Dr. Ahmet Küçükapan'a ve Halk Sağlığı Anabilim Dalı uzmanı Dr. Mehmet Uyar'a

Bana her zaman her konuda destek olup arkamda duran aileme, nişanlım Sinem Erol'a ve dostlarıma

Sonsuz teşekkür ve saygılarımı sunarım.