

Alt Oblik Miyektomi Cerrahisi Yapılan Olgularda Subfoveal Koroid Kalınlığı Değişiklikleri

Gülfidan BİTİRGEN*, Ahmet ÖZKAĞNICI*

ÖZET

Amaç: Alt oblik kasın aşırı fonksiyonu tedavisi için alt oblik miyektomi cerrahisi uygulanan olgularda subfoveal koroid kalınlığı değişikliklerinin spektral domain-optik koherans tomografi ile değerlendirilmesi.

Gereç ve Yöntem: Alt oblik miyektomi cerrahisi uygulanan 32 olgu bu prospektif çalışmaya dahil edildi. Bilateral cerrahi yapılan 15 olgunun sağ gözleri çalışmaya alınırken, tek taraflı cerrahi uygulanan 17 olgunun iki gözü de çalışmaya dahil edildi ve cerrahi yapılmayan gözler kontrol olarak alındı. Olguların subfoveal koroid kalınlığı ölçümleri spektral domain-optik koherans tomografi cihazının artırılmış derinlikli görüntüleme modunda, cerrahi öncesi ve cerrahi sonrası 1. gün, 1. hafta ve 1. ay olmak üzere 4 defa kaydedildi. Cerrahi öncesi ve sonrası kaydedilen subfoveal koroid kalınlığı değerleri arasındaki farklılıkların karşılaştırılmasında tekrarlı ölçümlerde varyans analizi testi kullanıldı.

Bulgular: Olguların ortalama yaşı $10,8 \pm 5,9$ yıl idi. Alt oblik miyektomi cerrahisi uygulanan gözlerde ortalama subfoveal koroid kalınlığı değerlerinin cerrahi öncesine göre cerrahi sonrası 1. gün ve 1. haftada anlamlı olarak artmış olduğu (sırasıyla $p=0,008$ ve $p=0,009$), 1. ayda ise subfoveal koroid kalınlığı değerlerinin azaldığı ve cerrahi öncesine göre anlamlı fark kalmadığı gözlemlendi ($p=0,176$). Kontrol grubunda alınan 4 ölçüm arasında anlamlı farklılık olmadığı görüldü ($p=0,351$).

Sonuç: Alt oblik miyektomi cerrahisi uygulanan gözlerde geçici bir süre subfoveal koroid kalınlığı artışı olduğu tespit edilmiştir. Cerrahi işlemler sırasında kas traksiyonunun mekanik etkisinin bu sonuca yol açtığı düşünülebilir.

Anahtar Kelimeler: Alt oblik kasın aşırı fonksiyonu, Miyektomi, Subfoveal koroid kalınlığı

Subfoveal Choroidal Thickness Changes in Patients Who Underwent Inferior Oblique Myectomy Surgery

ABSTRACT

Objective: To evaluate the subfoveal choroidal thickness changes in patients with inferior oblique overaction who underwent inferior oblique myectomy surgery by using spectral-domain optical coherence tomography.

Material and Method: Thirty-two patients with inferior oblique overaction who underwent inferior oblique myectomy procedure were enrolled in this prospective study. Right eyes of 15 patients who had bilateral surgery and both eyes of 17 patients who had unilateral surgery were included in analysis, with the fellow eyes serving as controls. Subfoveal choroidal thickness was measured preoperatively and 1 day, 1 week, and 1 month postoperatively using the enhanced depth imaging program of an spectral-domain optical coherence tomography. Repeated measures ANOVA test was used to compare the subfoveal choroidal thickness data among the preoperative and postoperative measurements.

Results: The mean age of the patients was 10.8 ± 5.9 years. The mean subfoveal choroidal thickness increased significantly at 1-day and 1-week visits ($p=0.008$ and $p=0.009$, respectively) compared with the preoperative data in eyes receiving inferior oblique myectomy surgery, while no significant difference was present 1 month after surgery ($p=0.176$). There were no significant differences in subfoveal choroidal thickness of the fellow eyes among the four visits ($p=0.351$).

Conclusion: A transient increase in subfoveal choroidal thickness was observed in eyes receiving inferior oblique myectomy surgery. This finding may be due to the mechanical effect as a result of muscle traction during the surgical procedures.


Keywords: Inferior oblique overaction, Myectomy, Subfoveal choroidal thickness

* Necmettin Erbakan Üniversitesi Meram Tıp Fakültesi Göz Hastalıkları Ana Bilim Dalı, Konya

Yazışma Adresi: Gülfidan Bitirgen, Necmettin Erbakan Üniversitesi Meram Tıp Fakültesi Göz Hastalıkları Ana Bilim Dalı, Konya, e-posta: gbitirgen@yahoo.com

Geliş Tarihi: 05.04.2017 Kabul Tarihi: 11.07.2017

✉: Bu çalışmanın özeti 17-19 Mart 2017 tarihlerinde Erzurum'da düzenlenen TOD 29. Yaz ve 14.Mart birleşik sempozyumunda sözlü bildiri olarak sunulmuştur.

Quick Response Kod:	Bu makaleye online erişim
	Website: http://www.medicalnetwork.com.tr • e-posta: oftalmoloji@medicalnetwork.com.tr
	Bu çalışmanın kaynak olarak gösterimi: Bitirgen G. ve Özkağnıcı A. Alt Oblik Miyektomi Cerrahisi Yapılan Olgularda Subfoveal Koroid Kalınlığı Değişiklikleri. MN Oftalmoloji 2017;24(4):232-234

Giriş

Alt oblik kasın aşırı fonksiyonu (AOAF), addüksiyondaki gözün aşırı elevasyonu ile karakterize bir göz hareket bozukluğudur. Tedavisinde alt oblik kas gücü çeşitli cerrahi yöntemlerle zayıflatılır. Bunlar arasında miyektomi, geriletme, disinsersiyon (tenotomi), miyotomi, öne transpozisyon, denervasyon ve kas fiksasyonu gibi yöntemler yer almaktadır. En sık kullanılan yöntemler ise miyektomi ve öne transpozisyonudur.¹ Alt oblik kas insersiyosunun makula ile yakın ilişkili olduğu bilinmektedir. Bir çalışmada fovea ile alt oblik kas insersiyosu arasındaki mesafenin yaklaşık 2,5 mm olduğu bildirilmiştir.²

Alt oblik kas zayıflatma prosedürleri kasın distal ucuna uygulandığı için makulada değişikliklere yol açabileceği düşünülmektedir. Optik koherans tomografi (OKT) makula bölgesinin incelenmesinde en sık kullanılan yöntemdir ve AOAF nedeniyle cerrahi uygulanan hastalarda makula değişiklikleri bu yöntemle incelenmiştir.^{3,4} OKT teknolojisindeki gelişmeler sonucu artırılmış derinlikli görüntüleme (enhanced depth imaging-EDI) modu ile koroidal görüntüleme mümkün olmuştur.

Bu çalışmada AOAF tedavisinde uygulanan alt oblik miyektomi cerrahisinin subfoveal koroid kalınlığı (SFKK) üzerine etkilerinin incelenmesi amaçlanmıştır. Çalışma bu yönüyle literatürde ilk olma özelliği taşımaktadır.

Gereç ve Yöntem

Primer ve sekonder AOAF nedeniyle alt oblik miyektomi cerrahisi uygulanan 32 olgu (19 K, 13 E) prospektif non-randomize olarak planlanan çalışmaya dahil edildi. Olgulardan 17'sine tek taraflı, 15'ine bilateral cerrahi uygulandı. Bilateral cerrahi yapılan olguların sağ gözleri çalışmaya dahil edildi. Tek taraflı cerrahi yapılan 17 olgunun cerrahi işlem uygulanmayan gözleri kontrol grubu olarak alındı. Çalışma Helsinki Deklarasyonu prensiplerine uygunluk içinde yürütüldü ve bağlı bulunan kurumun Etik Kurul Başkanlığı'ndan etik kurul onayı alındı. Çalışma öncesi tüm olgulardan veya velilerinden bilgilendirilmiş gönüllü olur formu alındı.

Alt oblik kas fonksiyonu fikse eden göz 30° abduksiyon ve 20° elevasyonda iken diğer (addüksiyondaki) gözün elevasyon fazlalığına göre 5°, 10°, 15°, 20° için sırasıyla +1, +2, +3, +4 AOAF olarak değerlendirildi.⁵ Tüm operasyonlar aynı deneyimli cerrah tarafından gerçekleştirildi. Traksiyon testinden sonra alt temporal limbus bölgesine 6/0 ipekle traksiyon sütürü konarak göz addüksiyon ve elevasyon pozisyonunda fikse edildi. Alt temporal kadrandan konjonktiva ve tenon limbusun 8 mm gerisinden diseke edilerek alt oblik kas bulundu. Kasın insersiyosuna yakın olarak iki adet klemp, aralarında en az 5 mm'lik kas segmenti kalacak şekilde yerleştirildi ve bu segment kesilerek eksize edildi. Kasın kesik uç-

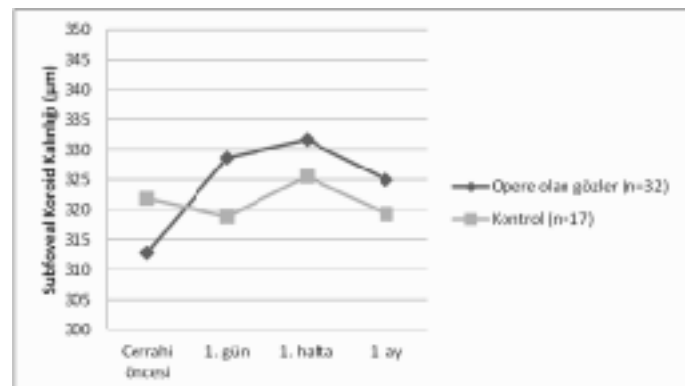
ları koterize edildikten sonra serbest bırakılarak tenon kapsülünün içine itildi. Tenon 8/0 vikrille ve konjonktiva 8/0 ipekle sütüre edilerek işlem sonlandırıldı. Ameliyat sonrası tüm olgulara 1 hafta süreyle topikal antibiyotik, 3 hafta süreyle giderek azalan dozlarda topikal steroid uygulandı.

Olguların subfoveal koroid görüntüleri spektral domain-OKT (Heidelberg, Germany) cihazının EDI modunda, cerrahi öncesi ve cerrahi sonrası 1. gün, 1. hafta ve 1. ay olmak üzere 4 defa kaydedildi. SFKK ölçümleri cihazdaki yazılım yardımıyla manuel olarak yapıldı ve fovea altındaki retina pigment epitelinin dış kenarı ile koroid-sklera sınırı arasındaki mesafe kaydedildi.

Verilerin istatistiksel analizinde SPSS 17.0 paket programı kullanıldı (SPSS, Chicago, IL, USA). Sayısal verilerin normal dağılım uygunluğu Kolmogorov-Smirnov testi ile değerlendirildi. Cerrahi öncesi ve sonrası kaydedilen SFKK değerleri arasındaki farklılıkların karşılaştırılmasında tekrarlı ölçümlerde varyans analizi testi kullanıldı. Analizlerde, p<0,05 olduğunda aradaki farkın istatistiksel olarak anlamlı olduğu kabul edildi.

Bulgular

Olguların ortalama yaşı 10,8±5,9 yıl idi ve olguların tamamında refraktif durum +/- 3.00 diyoptri aralığında idi. Ortalama aksiyel uzunluk opere edilen gözlerde 22,27±1,04 mm, kontrol grubunda 22,80±1,05 mm idi (p=0,146). 4 olguda +2, 16 olguda +3 ve 12 olguda +4 düzeyinde AOAF mevcuttu. Alt oblik miyektomi cerrahisinden önce ve cerrahi sonrası 1. gün, 1. hafta ve 1. ayda ölçülen ortalama SFKK değerleri tablo 1 ve grafik 1'de verilmiştir.



Grafik 1: Alt oblik miyektomi yapılan gözlerde ve kontrol grubunda ortalama subfoveal koroid kalınlıklarının zamana göre değişimi

Cerrahi öncesi ve sonrası alınan 4 ölçüm karşılaştırıldığında SFKK değerlerinde alt oblik miyektomi yapılan gözlerde anlamlı değişiklik gözlenirken (p=0,001) kontrol grubunda anlamlı farklılık olmadığı görüldü (p=0,351). Alt grup analizinde ortalama SFKK değerlerinin cerrahi öncesine göre cerrahi sonrası 1. gün ve 1. hafta-

Tablo 1: Alt oblik miyektomi yapılan gözlerde ve kontrol grubunda ortalama subfoveal koroid kalınlıkları

	Cerrahi öncesi	1. gün	1. hafta	1. ay	p değeri*
Opere olan gözde SFKK (µm) (n=32)	312,8 ± 91,3	328,7 ± 82,1	331,7 ± 79,5	325,1 ± 81,6	0,001
Diğer gözde SFKK (µm) (n=17)	321,8 ± 100,4	318,7 ± 95,6	325,6 ± 91,7	319,3 ± 94,2	0,351

* Tekrarlayan ölçümlerde varyans analizi. SFKK: Subfoveal koroid kalınlığı

da anlamlı olarak artmış olduğu (sırasıyla $p=0,008$ ve $p=0,009$), 1. ayda ise SFKK değerlerinin azaldığı ve cerrahi öncesine göre anlamlı fark olmadığı gözlemlendi ($p=0,176$).

Tartışma

Optik koherans tomografi cihazının EDI modu ile koroidin net olarak görüntülenebilmesi ve yüksek güvenilirlikte koroid kalınlığı ölçümleri yapılabilmesi mümkündür.⁶ Alt oblik kas insersiyosunun makülaya yakın olması sebebiyle AOAF olan olgularda ve alt oblik kas cerrahisi yapılan olgularda maküla bölgesinde çeşitli değişikliklerin olması muhtemeldir. Bu nedenle bu olgularda maküla ve koroid kalınlığı ile ilgili çeşitli araştırmalar yapılmıştır. Ersan ve ark.⁷ OKT ile yaptıkları çalışmalarında AOAF olan olgularda maküla ve koroid kalınlığını incelemişler ve sağlıklı olgulara kıyasla maküla kalınlığında farklılık olmadığını ancak +3 ve +4 düzeyindeki AOAF olgularında SFKK'nın kontrol grubuna göre daha düşük olduğunu bildirmişlerdir.

Alt oblik kas zayıflatma prosedürleri uygulanırken kasın diseksiyonu ve klemp ile tutulması sırasında kas insersiyosunda traksiyon oluşmaktadır. AOAF olgularında kas genellikle hipertrofik olduğu için traksiyon kuvvetinin daha fazla olması beklenir. Bir çalışmada özellikle yüksek miyopide alt oblik kas kontraksiyonunun maküler hol ve retinal yırtık gelişimi ile ilişkili olabileceği gösterilmiştir.⁸ Kasem ve ark.,³ alt oblik kas cerrahisi uyguladıkları hastalarda maküla kalınlığındaki değişimi incelemiş ve anlamlı bir farklılık olmadığını bildirmişlerdir. Buna karşın Turan-Vural ve ark.,⁴ alt oblik kas cerrahisi yapılan 24 gözde maküla kalınlığında cerrahi sonrası ilk gün yapılan ölçümlerde anlamlı artış olduğunu bildirmişler ancak çalışmalarında postoperatif 1. günden sonra OKT ölçümlerini tekrarlamamışlardır. Bu çalışma ise cerra-

hi işlemin koroid kalınlığına etkisinin incelenmesi yönüyle literatürde bir ilk olma özelliğindedir. Alt oblik kas miyektomisi sonrası geçici bir süre SFKK artışı olduğu ve SFKK düzeylerinin 1. ayda cerrahi öncesi ile anlamlı fark kalmayacak şekilde tekrar azaldığı tespit edilmiştir. Alt oblik kas anatomisi göz önüne alındığında operasyon sırasındaki kas traksiyonunun mekanik etkisinin bu sonuca yol açtığını düşünmekteyiz. Olgularımızda 1. ayda ölçülen SFKK değerlerinin cerrahi öncesine göre istatistiksel olarak anlamlı fark göstermemekle birlikte bir miktar yüksek olduğu da görülmektedir. Ersan ve ark.'nın⁷ çalışmasında belirtilen ileri AOAF olgularında SFKK değerlerinin daha düşük olduğu bilgisi göz önünde tutulduğunda, çalışmamızdaki bu sonucun cerrahi sonrası ortadan kalkmış olan AOAF etkisine bağlı olabileceği düşünülebilir. Daha fazla olgu üzerinde ve daha uzun süreli postoperatif sonuçların incelendiği çalışmalarla SFKK değerlerinin tam olarak cerrahi öncesi düzeye dönüp dönmediği de anlaşılabilir.

Bu çalışmada olguların koroid kalınlığını etkileyebilecek diğer bir faktör de cerrahi sonrası 3 hafta süreyle topikal steroid kullanımıdır. Ancak yapılan çalışmalarda intravitreal ve sistemik steroid uygulamalarında subfoveal koroid kalınlığının anlamlı düzeyde azaldığı gösterilmiştir.⁹⁻¹¹ Bu bulgular nedeniyle çalışmamızdaki olgularda SFKK artışının steroid ilişkili olması ihtimalinden uzaklaşmaktadır.

Sonuç

Alt oblik miyektomi cerrahisi yapılan gözlerde geçici bir süreliğine SFKK artışı olduğu tespit edilmiştir. Bu çalışmanın sonuçları alt oblik kas cerrahisi yapılırken maküla komşuluğunun göz önüne alınması ve cerrahi manipülasyonlar sırasında son derece dikkatli davranılmasının önemini vurgulamaktadır.

Kaynaklar

1. Min BM, Park JH, Kim SY, Lee SB. Comparison of inferior oblique muscle weakening by anterior transposition or myectomy: A prospective study of 20 cases. *Br J Ophthalmol* 1999;83:206-8.
2. Feng K, Pilon K, Yaacobi Y, Olsen TW. Extraocular muscle insertions relative to the fovea and optic nerve: humans and rhesus macaque. *Invest Ophthalmol Vis Sci* 2005;46:3493-6.
3. Kasem MA, Sabry D. Detection of macular changes by optical coherence tomography after inferior oblique muscle surgery. *J AAPOS* 2011;15:334-7.
4. Turan-Vural E, Unlu C, Erdogan G, Aykut A, Bayramlar H, Atmaca F. Evaluation of macular thickness change after inferior oblique muscle recession surgery. *Indian J Ophthalmol* 2014;62:715-8.
5. Del Monte MA, Parks MM. Denervation and extirpation of the inferior oblique. An improved weakening procedure for marked overaction. *Ophthalmology* 1983;90:1178-85.
6. Sezer T, Altınışık M, Koytak İA, Özdemir MH. The choroid and optical coherence tomography. *Turk J Ophthalmol* 2016;46:30-7.
7. Ersan I, Oltulu R, Altunkaya O, et al. Relationship of inferior oblique overaction to macular and subfoveal choroidal thickness. *J AAPOS* 2015;19:21-3.
8. El Massri A. Relation of macular and other holes to the insertion of the inferior oblique. *Br J Ophthalmol* 1963;47:90-4.
9. Lee EK, Han JM, Hyon JY, Yu HG. Changes in choroidal thickness after intravitreal dexamethasone implant injection in retinal vein occlusion. *Br J Ophthalmol* 2015;99:1543-9.
10. Lee TG, Yu SY, Kwak HW. Variations in choroidal thickness after high-dose systemic corticosteroid treatment in children with chronic glomerulonephritis. *Retina* 2015;35:2567-73.
11. Yumusak E, Ornek K, Dikel NH. Comparison of choroidal thickness changes following intravitreal dexamethasone, ranibizumab, and triamcinolone in eyes with retinal vein occlusion. *Eur J Ophthalmol* 2016;26:627-32.