



Pankreatik Kitleyi Taklit Eden Sporadik Mezenterik Fibromatozis Olgusu

A Case Of Sporadic Mesenteric Fibromatosis Mimicking Pancreatic Mass

Halil İbrahim Taşcı¹, Murat Çakır¹, Hacı Hasan Esen²

¹Necmettin Erbakan Üniversitesi Meram Tıp Fakültesi, Genel Cerrahi ve ²Patoloji Anabilim Dalları. KONYA

Cukurova Medical Journal 2014;39(4):138-142.

ÖZET

Abdominal fibromatozis sporadik, pelvik, mezenterik lezyonlar ile garder sendromunda görülen fibromatozis lezyonlarının hepsi için kullanılmaktadır. Sporadik fibromatozis ise çok daha nadirdir ve literatürde az sayıda vaka bildirilmiştir. 14 yaşında kadın hasta, 2 aydır olan epigastrik bölgede müphem karın ağrısı, dispeptik yakınmalar ve yemeklerden sonra olan kusma nedeni ile başvurdu. Yapılan gastroskopide mideye dıştan bası yapan kitle lezyonuna rastlanması üzerine endoskopik ultrasonografi yapıldı. Pankreas kuyruğundan kaynaklandığı düşünülen 9x5 cm ebadında hiperekoik kitle lezyonu görüldü. Cerrahi olarak kitle eksize edildi. Mezenterik fibromatozis patolojik olarak benign bir tümör özelliği göstermesine rağmen klinik olarak ileri derecede agresif ve nüks oranı oldukça yüksektir. Bu hastalara malign gibi davranıp mümkün olduğunca geniş cerrahi rezeksiyon uygulanmalıdır.

Anahtar Kelimeler: Lokal nüks, mezenterik fibromatozis, pankreas

ABSTRACT

The term abdominal fibromatosis refers to sporadic, pelvic, and mesenteric lesions and to all the fibromatosis lesions seen in Gardner's syndrome. Sporadic fibromatosis, however, is very rarer and literature offers a limited number of cases. The 14-year-old female patient presented to our clinic with complaints of indefinite abdominal pain in the epigastric area for the last 2 months, dyspeptic problems, and vomiting after eating. Upon the patient's gastroscopy revealed a mass lesion pressuring the stomach, endoscopic ultrasonography was performed. A hyperechoic mass lesion of 9x5 cm thought to have originated from the pancreatic tail was detected. The mass was surgically excised.

Although mesenteric fibromatosis shows the characteristics of a benign tumor pathologically, it is extremely aggressive clinically and has a very high rate of recurrence. These patients should be treated like they have malignant tumors and surgeons should perform surgical resection as wide as possible.

Key Words: Local recurrence, mesenteric fibromatosis, pancreas

GİRİŞ

Mezenterik fibromatozis nadir görülen bir tümördür ve insidansı yıllık milyonda 2 ila 4 olgudur¹. Abdominal fibromatozis sporadik, pelvik, mezenterik lezyonlar ile garder sendromunda görülen fibromatozis lezyonlarının hepsi için kullanılmaktadır². Sporadik fibromatozis ise çok daha nadirdir ve literatürde az sayıda vaka

bildirilmiştir³. Bu ifadeyi kullanabilmek için gardner sendromu, geçirilmiş travma, uzun süreli östrojen kullanımı gibi predispozan faktörlerin dışlanmış olması gerekmektedir³. Sıklıkla ince barsak mezenterisi tutulurken iliokolik mezenter, gastrokolik ligaman, omentum ve retroperiton da tutulabilmektedir⁴. Lokal invaziv iğsi hücre proliferasyonları şeklindedir. Biyolojik davranış olarak fibroz doku proliferasyonu ile fibrosarkom

arasında seyreder. Metastaz yapmazlar; fakat lokal olarak agresif seyreder ve nükse meyli yüksektir⁵. Bunu önlemek için tedavide tercih edilen yöntem geniş eksizyondur⁶.

Bu yazıda dispeptik yakınmalarla, müphem karın ağrısı ile başvuran, yapılan tetkikler neticesinde pankreasta kitle ön tanısı ile ameliyat edilen ve patolojik sonucu mezenterik fibromatozis olarak raporlanan 14 yaşında bayan hasta literatür eşliğinde sunulmuştur.

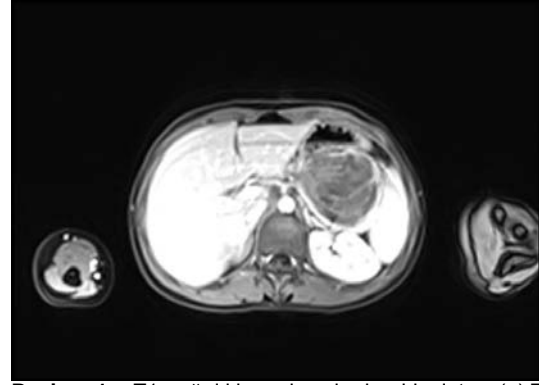
OLGU SUNUMU

14 yaşında bayan hasta, 2 aydır olan epigastrik bölgede müphem karın ağrısı, dispeptik yakınmalar ve yemeklerden sonra olan kusma nedeni ile başvurdu. Labaratuvar tetkiklerinde herhangi bir özellik yoktu. Tümör belirteçlerinden CEA, AFP, Ca 125 ve Ca 19.9 normal sınırlarda idi. Yapılan gastroskopide mideye dıştan bası yapan kitle lezyonuna rastlanması üzerine endoskopik ultrasonografi yapıldı. Burada pankreastan kaynaklandığı düşünülen 9x5 cm ebadında hiperekoik kitle lezyonu görüldü. Manyetik rezonans(MR) grafide mide büyük krvatordan yada pankreas kuyruk kesiminden köken aldığı düşünülen 9x5 cm ebadında, T1 ağırlıklı sekanslarda hipointens, T2 ağırlıklı sekanslarda hiperintens, heterojen ve kontrastlı, T1 ağırlıklı imajlarda zayıf kontrastlanan düzgün sınırlı, splenik arter ve veni ileri derecede yaylandırmış kitlesel lezyon saptandı (Resim 1).

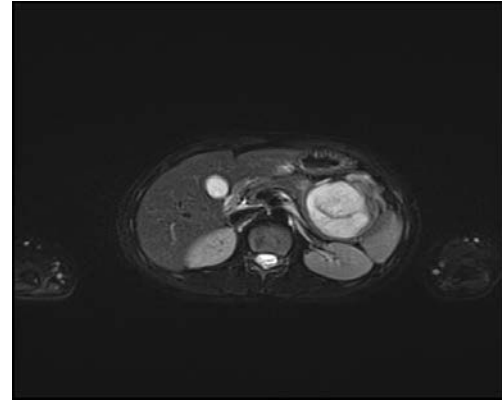
Dispeptik yakınmaları ve mide boşalmasında gecikme bulguları da olan hasta acil şartlarda ameliyata alındı. Ameliyat esnasında mevcut kitlenin pankreas kuyruğunu, splenik fleksura düzeyinde kolonu invaze ettiği, splenik arter ve vende diseksiyona mücade etmeyecek şekilde yaylanmaya yol açtığı görüldü. Kitle distal pankreatektomi, splenektomi, segmenter kolon rezeksiyonu ve anastomoz işlemi ile beraber geniş şekilde eksize edildi(Resim 2). Ameliyat sonrası 6. günde sorunsuz şekilde taburcu edildi.

Patolojik tanı mezenterik fibromatozis olarak raporlandı. İmmunohistokimyasal boyamalarda

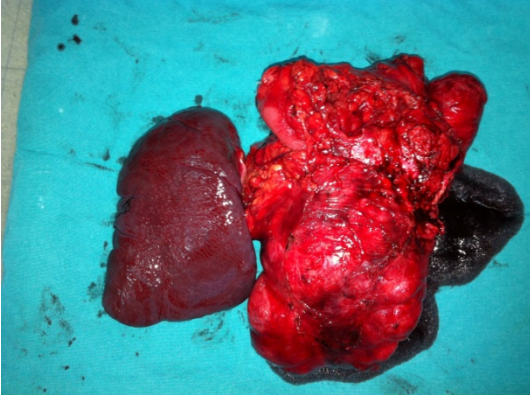
tümör hücreleri vimentin (+), s100 (-) , LMW sitokeratin (-), desmin (-), aktin (-), CD117 (-), NSE (-), Ki67 indeksi %1'den az şeklinde raporlandı (Resim 3). Pankreasın interlobüler stromasında ve parankimal asinüsler arasında bir yerde küçük uzanımlar olduğu, tümöral yapı kalın bağırsağın muskularis propriasının eksternal tabakasına kadar ilerlemiş olduğu görüldü (Resim 4). Bunun üzerine hastanın tedavisinde yapılmış olan cerrahi işlem yeterli olarak kabul edildi. 3 aylık periyotlarla düzenli takibe alındı ve 1 yıllık kontrolleri sonrasında herhangi bir nükse rastlanmadı.




Resim 1. T1 ağırlıklı sekanslarda hipointens(a),T2 ağırlıklı sekanslarda hiperintens(b), heterojen ve kontrastlı, düzgün sınırlı, splenik arter ve veni ileri derecede yaylandırmış kitlesel lezyonun MR görüntüsü.



Resim 2. Rezeksiyon sonrası piyesin görünümü



Resim 3. Olgunun ki-67 indeksi %1 den azdır.



Resim 4. Tümör ve pankreas komşuluğu görülmektedir.

TARTIŞMA

Fibromatozisler lokal invazif işi hücre proliferasyonları şeklindedir⁵. Biyolojik davranış olarak fibroz doku proliferasyonu ile fibrosarkom arasında seyreder. Metastaz yapmazlar; fakat lokal olarak agresif seyreder ve nüks riski yüksektir⁵. İntraabdominal fibromatozis tüm fibromatozis olgularının ancak %5-10 kadarıdır⁷. Abdominal fibromatozis sporadik, pelvik, mezenterik lezyonlar ile gardner sendromunda görülen fibromatozis lezyonlarının hepsi için kullanılmaktadır². Familial Polipozisli, Gardner sendrom'lu olgularda, abdominal cerrahi hikayesi olanlarda, uzun süreli östrojen kullanımı olanlarda ve crohn hastalarında daha sık görüldüğü bildirilmiştir^{8,9}.

Sporadik fibromatozis ise çok daha nadirdir ve literatürde az sayıda vaka bildirilmiştir³. Bu ifadeyi kullanabilmek için gardner sendromu, geçirilmiş travma, uzun süreli östrojen kullanımı gibi

predispozan faktörlerin dışlanmış olması gerekmektedir³. Sıklılı ince barsak mezenteri tutulurken iliokolik mezenter, gastrokolik ligaman, omentum ve retroperiton da tutulabilmektedir⁴. Görülme yaşı 6 günlük yenidoğandan 75 yaşına kadar değişebilmektedir ve ortalama görülme yaşı 39'dur¹⁰. Olgumuz 14 yaşında östrojen kullanımı hikâyesi ve daha önce geçirilmiş abdominal cerrahi ve bilinen hastalığı yoktu. Bunun yanı sıra kitlenin yerleşim yeri açısından da oldukça nadir görülen bir vakaydı.

Kitle belirli bir boyuta gelene kadar hastalarda genelde semptom oluşmamakla beraber, en sık görülen şikayetler karın ağrısı, bulantı, kusma, kilo kaybı, ateştir¹⁰. Fizik muayenede ele gelen kitle saptanabilir¹¹. Bunun dışında hastalar gelişebilecek barsak yada üreter obstrüksiyonu, intestinal perforasyon, enterokütanöz fistül ve gastrointestinal kanama gibi komplikasyonlarla da başvurabilir¹¹. Tanı anında tümör sıklıkla 10 cm den büyüktür². Sunduğumuz vakanın da yaklaşık 2 aydır olan epigastrik bölgede müphem karın ağrısı ve yemeklerden sonra olan bulantı-kusma şikayeti vardı.

Tanıda görüntüleme yöntemlerinden ultrasonografi ve bilgisayarlı tomografi tümörün lokalizasyonunu belirlemede oldukça faydalıdır ve yumuşak doku dansitesine sahip solid kitle lezyonları şeklinde görülürler¹². Manyetik rezonans görüntülemeye ise fibröz komponentleri nedeni ile T1 ağırlıklı sekanslarda hipointens görülürler¹³. Dispeptik yakınmaları olan hastamıza öncelikle gastroskopi yapıldı. Mideye dıştan bası yapan kitleye rastlanması üzerine endoskopik ultrasonografi yapıldı. Burada da pankreastan kaynaklandığı düşünülen 9x5 cm lik kitleye rastlandı. MR de yine bunu destekler tarzda, mide büyük kurvatur ya da pankreas kuyruğundan kaynaklandığı düşünülen kitle lezyonuna rastlandı.

Kendine has semptomatolojisi olmadığı ve yapılan radyolojik tetkikler de spesifik olmadığı için kesin tanı ancak histopatolojik incelemelerle konabilir. Atipik olmayan lokal invaziv işi hücre proliferasyonları gözlenmektedir. Mitoz sayısı

genelde düşüktür ve nekroz yada nükleer diferansiasyon kaybı görülmemektedir¹⁴. Olgumuzun patolojik tanısında da düzgün sınırlı ekstraselüler matriksten ve diğer liflerden zengin, selülaritesi orta ya da zayıf, dikkat çekici bir pleomorfizm ya da mitozun görülmediği, pankreas dokusunun interlobüler stromasına ve parankimal asinusları arasına uzanım gösteren, kalın bağırsağın muskularis propriasının eksternal tabakasına kadar ilerlemiş mezenterik fibromatozis ile uyumlu lezyon tarif edilmekte idi

Ayırıcı tanıda gastrointestinal stromal tümör, lenfoma, karsinoid tümör, fibrosarkom ve inflamatuvar fibroid polipler akılda tutulmalıdır¹⁵.

Medikal tedavide östrojen reseptör antagonistleri(tamoksifen), antiinflamatuvar ilaçlar (sulindak), sitotoksik ajanlar(daktinomisin, vinkristin, siklofosfamid) ve radyoterapi önerilse de tedavide altın standart cerrahi eksizyondur¹⁶. Histolojik olarak benign bir tümör gibi davranırsa da nüks oranı yüksek olduğu için cerrahi tedavide malign bir tümör gibi düşünölmeli ve mümkün olduğunca geniş cerrahi sınır sağlanacak şekilde rezeke edilmelidir². Operasyon esnasında gönderilecek frozen inceleme sonucu benign olarak bildirilecektir ve bu da cerrahi kısmi rezeksiyona yönlendirebilir. Bu yüzden operasyon esnasında frozen inceleme önerilmemektedir¹⁷. Olgumuzda ise ameliyat esnasında kitlenin pankreas kuyruğunu, splenik fleksura düzeyinde kolonu invaze ettiği, splenik arter ve vende diseksiyona müsaade etmeyecek şekilde yaylanmaya yol açtığı göröldü. Kitle distal pankreatektomi, splenektomi, segmenter kolon rezeksiyonu+anastomoz işlemleri ile beraber geniş şekilde eksize edildi. Patolojik tanısı da mezenterik fibromatozis şeklinde raporlanması üzerine hastanın tedavisinde yapılmış olan cerrahi işlem yeterli olarak kabul edildi ve düzenli takibe çağırılmak üzere taburcu edildi.

Radyoterapi nüks yada inoperbal vakalarda cerrahi işlem öncesinde kullanılabilir. Böylelikle tümörün tekrarlama riski azalmakta yada tümör cerrahiye uygun boyutlara küçöltölebilmektedir¹⁶.

Cerrahi ve radyoterapiden beklenen yanıt alınamayan hastalarda tedavi de farmakolojik ajanlar da denenebilir¹⁸.

Sonuç olarak mezenterik fibromatozis patolojik olarak benign bir tümör özelliği göstermesine rağmen klinik olarak ileri derecede agresif ve nüks oranı oldukça yüksektir. Nüks oranını azaltmanın en önemli yolu temiz cerrahi sınırın sağlanmasıdır. Bu hastalara malign gibi davranıp mümkün olduğunca geniş cerrahi rezeksiyon uygulanmalıdır.

KAYNAKLAR

1. Shields CJ, Winter DC, Kirwan WO, et al. Desmoid tumours. *Eur J Surg Oncol.* 2001;27:701-6.
2. Sözbilen M,Çalışkan C, Fırat Ö, Korkut M A. Ender bir karında kitle nedeni – mezenterik fibromatozis. *Ege Journal of Medicine.* 2008;47:207-9.
3. Al Jadaan SA, Al Rabeeah A. Mesenteric fibromatosis: case report and literature review. *J Pediatr Surg.* 1999;34:1130- 2.
4. Weiss SW, Goldblum JR. Fibromatoses. In: Weiss SW, Goldblum JR, eds. *Soft tissue tumors.* 5th ed. China: Mosby Elsevier. 2008;247-9.
5. Lahat G, Nachmany I, Itzkowitz E, Abu-Abeid S, Barazovsky E, Merimsky O, et al. Surgery for sporadic abdominal desmoid tumor: is low/no recurrence an achievable goal? *Isr Med Assoc J.* 2009;11:398-02.
6. C.H.Yang, S. M. Sheen-Chen,C.C. Lu, S. F. Ko, andH. L. Eng, "Computed tomographic presentation ofmesenteric fibromatosis," *Digestive Diseases and Sciences.* 2005;50:348–50.
7. Yantiss RK, Spiro IJ, Compton CC, Rosenberg AE: Gastrointestinal stromal tumor versus intra-abdominal fibromatosis of the bowel wall. *Am J Surg Pathol* 2000;24:947-57.
8. Burke AP, Sobin LH, Shekitka KM, Federspiel BH, Helwig EB: Intra-abdominal fibromatosis. A pathologic analysis of 130 tumors with comparison of clinical subgroups. *Am J Surg Pathol.* 1990;14:335-41.
9. Al-Salem AH, Al-Hayek R, Qureshi SS: Solitary intestinal fibromatosis: A rare cause of intestinal

- perforation in neonates. *Pediatr Surg Int* 1997;12:437-40.
10. Numanoğlu A, Davies J, Millar AS: Congenital solitary intestinal fibromatosis. *Eur J Pediatric Surg*. 2002;12:337-40.
 11. Murayama T, Imoto S, Ito M, Matsushita K, Matozaki S, Nakagawa T, et al. Mesenteric fibromatosis presenting as fever of unknown origin. *Am J Gastroenterol*. 1992;87:1503-5.
 12. Kato Y, Tsuyuki A, Kikuchi K, Kurihara N, Fujishiro Y. Mesenteric fibromatosis succesfully resected with düodeno-jejunectomy and Nephrectomy. *Hepato-Gastroenterology*. 2005;52:1730-3.
 13. Healy JC, Reznick RH, Clark SK, Phillips RK, Armstrong P. MR appearances of desmoid tumors in familial adenomatous polyposis. *AJR Am J Roentgenol*. 1997;169:465-72.
 14. J. A. Rodriguez, L. A. Guarda, and J. Rosai, "Mesenteric fibromatosis with involvement of the gastrointestinal tract. A GIST simulator: a study of 25 cases," *The American Journal of Clinical Pathology*. 2004;121:93-8.
 15. Holubar S, Dwivedi AJ, O'Connor J. Giant Mesenteric Fibromatosis presenting as Small Bowel Obstruction. *Am Surg*. 2006;72:427-9.
 16. A. J. Smith, J. J. Lewis, N. B. Merchant, D. H. Y. Leung, J. M. Woodruff, and M. F. Brennan, "Surgical management of intraabdominal desmoid tumours," *The British Journal of Surgery*. 2000;87:608-13.
 17. Paritosh C. Khanna, Chinar Lath, Swapna B. Gadewar, Dilpesh Agrawal. Inoperable aggressive mesenteric fibromatosis with ureteric fistula: Case report and literature review. *European Journal of Radiology*. 2006;5:117-21.
 18. Tauro LF, Sathyamoorthy PA, Hegde RB, Ravikrishnan HI, Singla MM. Giant desmoid tumor in the posterior abdominal wall/retroperitoneum. *Indian J Surg*. 2007;69:105-7.

Yazışma Adresi / Address for Correspondence:

Dr. Halil İbrahim Taşçı
Necmettin Erbakan Üniversitesi
Meram Tıp Fakültesi
Genel Cerrahi Anabilim Dalı
KONYA
Email: okcu1@mynet.com

Geliş tarihi/Received on : 28.04.2014

Kabul tarihi/Accepted on: 30.05.2014